59.06(43)N

FOR THE PEOPLE
FOR EDVCATION
FOR SCIENCE

LIBRARY
OF
THE AMERICAN MUSEUM
OF
NATURAL HISTORY

LIBRARY
OF THE
AMERICAN MUSEUM
OF NATURAL HISTORY

GEGENBAURS
MORPHOLOGISCHES JAHRBUCH

59.06 (43) n

EINE ZEITSCHRIFT FÜR ANATOMIE UND ENTWICKLUNGSGESCHICHTE

HERAUSGEGEBEN VON

GEORG RUGE
PROFESSOR IN ZÜRICH

ACHTUNDVIERZIGSTER BAND

MIT 282 FIGUREN IM TEXT UND 17 TAFELN

LEIPZIG UND BERLIN
VERLAG VON WILHELM ENGELMANN
1914

14.64697. Sept. 18.

LIBRARY
OF THE
AMERICAN MUSEUM
OF NATURAL HISTORY

Inhalt des achtundvierzigsten Bandes

Erstes Heft

Ausgegeben am 7. Januar 1914

Seite

Der Hautrumpfmuskel des Menschen. Von Georg Ruge. (Mit 33 Figuren im Text) 1

Beiträge zur Morphologie der behaarten Kopfhaut und der Augenbrauen. — Über eine Haarbrücke zwischen der behaarten Kopfhaut und den Augenbrauen. Von Emil Berger. (Mit 2 Figuren im Text) 59

The Mechanism of Pulmonary Respiration in Amphibians with Gill Clefts. By H. L. Bruner. (With 11 figures in text) 63

Zur Anthropologie der Plantaraponeurose. Von Edward Loth. (Mit 6 Figuren im Text) 83

Spaltbildungen an Extremitäten des Menschen und ihre Bedeutung für die normale Entwicklungsgeschichte. Von Ludwig Keck. (Mit 3 Figuren im Text und Tafel I—IV) 97

Über verwandtschaftliche Formbildung der Großhirnwindungen an beiden zueinander gehörenden Hemisphären. (Vortrag, gehalten in der 17. Abt. der 85. Versammlung Deutscher Naturforscher und Ärzte in Wien.) Von E. Landau. (Mit Tafel V) 143

Kleinere Mitteilungen über Korallen. Von G. v. Koch. (Mit Tafel VI) . . 149

Jacobson's Organ and the Respiratory Mechanism of Amphibians. Von H. L. Bruner 157

Zweites Heft

Ausgegeben am 10. Februar 1914

Beiträge zur Anatomie des Gorilla. Vergleichend-anatomische Studien. I. Das Extremitätenmuskelsystem. Von Adolf Pira. (Mit 3 Figuren im Text) 167

Beiträge zur vergleichenden Anatomie und Embryologie der Nase der Primaten. III. Die Regio ethmoidalis des Primordialcraniums mit Deckknochen von einigen Catarrhinen, Prosimiae und dem Menschen. Von G. P. Frets. (Mit 55 Figuren im Text und Tafel VII) 239

Studien über die Entwicklung des Herzens der Wirbeltiere. Von Ph. Jaromír Wenig. (Mit 27 Figuren im Text und Tafel VIII—IX) 281

Drittes Heft

Ausgegeben am 10. März 1914

Seite

On the Cartilago palatina and the Organ of Jacobson in some Mammals. By A. Ärnbäck Christie-Linde. (With 14 figures in text) . . . 343

Das menschliche Sacrum. Von G. P. Frets. (Mit 11 Figuren im Text und Tafel X und XI). 365

Die Anatomie und systematische Stellung des Genus *Kurtus* Bloch. Von L. F. de Beaufort. (Mit 3 Figuren im Text und Tafel XII) 391

Die Lungen der Wirbeltiere. Morphogenetische Studien. Von A. Fleischmann. 411

I. Mammalia. Die Entwicklung der Säugerlunge. Von Rudolf Boeckh. (Mit 6 Figuren im Text und Tafel XIII). . . 415

II. Aves. Die Entwicklung der Vogellunge. Von Richard Mantel. (Mit 5 Figuren im Text und Tafel XIV) . . . 449

III. Reptilia. Die Entwicklung der Reptillungen. Von P. Heilmann. (Mit 6 Figuren im Text und Tafel XV) 483

Viertes Heft

Ausgegeben am 28. April 1914

Über das Wurzelgebiet des Nervus hypoglossus und den Plexus hypoglossocervicalis bei den Säugetieren. Von Einar Fieandt. (Mit 93 Figuren im Text und 18 Tabellen) 513

Die Entwicklung der Kopfarterien bei Sus scrofa domesticus. Von Lotar v. Hofmann. (Mit 4 Figuren im Text und Tafel XVI und XVII) . 645

Besprechung. Über O. Abels »Grundzüge der Paläobiologie« nebst einigen kritischen und theoretischen Bemerkungen über »Anpassung«, »Konvergenz« und Polyphylie. (W. Lubosch) 673

Der Hautrumpfmuskel des Menschen.

Von

Georg Ruge.

Mit 33 Figuren im Text.

1. Allgemeines.

a. Abstammung und Ausbreitung.

Wegleitend für die Bestimmung von Überresten des allgemein verbreiteten Hautrumpfmuskels der Säugetiere sind die vergleichend-anatomischen Tatsachen. Verschließt man sich hiergegen, so gerät man auf Irrwege, welche auf eine richtige Fährte nicht leicht wieder zurückführen.

Der subcutane Muskel stammt von der Pectoralis-Gruppe ab. Er fügt sich unmittelbar an eine tiefe Schichte derselben an, welche bei niederen Formen noch im Zusammenhange mit ihm besteht, beim Menschen aber im Ursprunge in die Pars costo-abdominalis des Pectoralis major und in den tiefen Pectoralis minor sich gesondert hat. An denjenigen Stellen der Rectusscheide, wo Pars abdominalis und Pectoralis minor noch vereinigt auftreten oder durch eine Zwischenportion verknüpft sein können, erscheinen auch die cranialen Bündel eines Hautrumpfmuskels. Da es hier um Verknüpfungen von drei selbständig zu behandelnden Muskeln sich handelt, so wird es zuweilen unmöglich, ein Grenzbündel nur einem der drei Gebiete allein zuzurechnen. Man wird aber kaum fehlgehen, wenn alle, caudalwärts vom Ursprunge einer bestimmbaren Pars abdominalis des Pectoralis major auftretenden Muskelbündel dem Hautrumpfmuskel zugewiesen werden. Solche bewahren lateralwärts

gegen Oberarm und Coracoid den natürlichen Zusammenhang entweder mit dem Pectoralis major oder mit dem Pectoralis minor.

Alle von der Grenze caudalwärts zur vorderen und seitlichen Brust-Bauchwand ausstrahlenden Bündel sind Überbleibsel eines Hautmuskels. In gleicher Weise sind die weiter dorsal sich anschließenden Fleischfasern zu beurteilen. Sie breiten sich in Längszügen über den Vorderrand des Latissimus dorsi aus und lehnen sich dessen Elementen mitunter so innig an, daß ein genetischer Zusammenhang vorgetäuscht wird. Andere Hautmuskelreste sind schräg und schließlich quer dorsalwärts über den Latissimus dorsi gerichtet. Letztere bilden cranialwärts den Muskelrand und durchlaufen als oralwärts gelegene Grenzbündel die Achselgrube, wo sie eine besondere Ausbildung erfahren und sehr verschiedene Formen eines »muskulösen Achselbogens« darstellen können.

Bei niederen Primaten ist der Hautrumpfmuskel eine geschlossene Platte, ventral mit zur Leiste, lateral mit zum Oberschenkel, dorsal mit schrägen und queren gegen die Mittellinie ausstrahlenden Bündeln ausgestattet. Beim Menschen ist eine einheitliche Bündellage bisher nicht beobachtet worden, wird sich entwicklungsgeschichtlich vielleicht in Einzelfällen nachweisen lassen. Am häufigsten erhalten sich abgetrennt voneinander craniale, ventrale, laterale und axillare Teile des Muskels.

Ursprung. Wir verlegen den Ursprung der Pectorales auf die Wandungen des Brustkorbes, den Ansatz auf Oberarm und Coracoid. Am Hautrumpfmuskel ändert sich dieses Verhalten, insofern Oberarm und Coracoid für ihn als feste Anheftungspunkte sich einstellen und als Ursprungsstätten sich kennzeichnen, indessen die zur Fascie der Haut oder oberflächlichen Muskulatur ausstrahlenden Fasern beweglichere Teile zur Anheftung aufsuchen. Die Verlegung des Ursprunges auf das Skelet, des Ansatzes oder der Insertion auf die caudal oder dorsal davon gelegenen Anheftungen darf für die Darstellung auch dann nicht aufgegeben werden, wenn der Ansatz von Bündeln streckenweise vom Unterhautgewebe auf festere, tiefergelegene Stätten übergreift. Solches findet an den axillaren Bündeln häufig statt, indem sie mit der Endsehne des Latissimus dorsi engere und engste Beziehungen eingehen und den muskulösen Achselbogen in die Erscheinung treten lassen.

Der Ursprung liegt in der Regel im ursprünglichen Verbande mit der Endsehne der Pars costo-abdominalis des Pectoralis major an der Crista tuberculi majoris. Die Pars abdominalis vermittelt

ebenso wie an der Brust den Zusammenhang am häufigsten. Die Ursprungssehne der Hautmuskelreste kann am Oberarm viele Zustände der Ablösung von der Endsehne des Pectoralis major aufweisen, woraus eine gewisse Selbständigkeit sich einleitet, die aber selten die gemeinsame Verknüpfung beider gänzlich aufhebt.

Die Sehne des Hautmuskels lagert dorsal von der Endsehne des Pectoralis major in der Gegend der Crista tuberculi majoris und greift nicht selten cranialwärts auf das Coracoid über. Ein Anschluß an den Caudalrand des Pectoralis minor kann dann vorliegen. Er ist ebenfalls ein ursprünglicher und leitet sich aus dem Zusammenhange der Pars abdominalis mit Hautmuskel und Pectoralis minor bei niederen Primaten her. Hierauf ist bereits von Le Double und Tobler (1902, S. 496) hingewiesen worden.

Der Verlauf der Ursprungssehne vom Oberarme aus über die den Coraco-brachialis und Biceps deckende Fascie leitet eine Verwachsung mit dieser zuweilen ein. So kommt es, daß Reste des Hautmuskels von der Fascie selbst ausgehen. Ursprünge vom Oberarm, Coracoid und von der Fascia coraco-brachialis et bicipitalis treten in Varianten auf, welche durch allerlei Verbindungen mit den Endsehnen beider Pectorales vermehrt sein können.

Die Sehne wird einerseits selbständig neben der des Pectoralis major an der Crista tub. majoris angetroffen (Princeteau), kann andererseits mit ihr in der Ausdehnung von 5—7 cm ursprünglich verwachsen sein (Tobler). Verschmolzen mit der Fascie des Biceps und Coraco-brachialis können die zum Humerus ziehenden aponeurotischen Faserzüge erhalten bleiben (Elsässer), aber auch völlig verschwinden, woraus die Selbständigkeit des Ursprunges hervorgeht. Als Verwachsungsstellen werden angegeben der Rand des Sulcus intertubercularis (Le Double), die Fascie des Caput breve bicipitis oder der Rand der Deltoides-Sehne (Flesch).

Der Ursprung am Coracoid ist von Wood auf etwa 3% geschätzt worden, beobachtet von Gruber, Wood, Le Double, Perrier, Merkel, Tobler, Bluntschli.

Die Kombination des Ursprunges an der Fascie des Biceps mit dem am Coracoid ist bei Tobler zu finden (1902, Fig. 21 S. 494; s. Fig. 9). Derartige Befunde sind deshalb bedeutungsvoll, weil in ihnen die ganze Breite der bekannten Ursprungsflächen von der Sehne beherrscht wird.

Gleichzeitiges Auftreten von anderen Skelet- und Fascien-

ursprüngen ist nicht selten. Auf Fig. 26 bei L. Tobler findet sich eine Darstellung hiervon.

Schichtung. Die humeralen Anheftungen der vorderen, seitlichen und dorso-axillaren Reste des Hautmuskels sondern sich zuweilen der Reihe nach in oberflächlichere, mittlere und tiefste Lagen. Aus der Schichtenbildung der Ursprünge leitet sich eine Überkreuzung der Sehnen her. Tiefste Lagen, welchen meistens die axillaren Bündel zugehören, zeigen dabei zuweilen eine mehr craniale Anheftung, etwa am Coracoid. Diese Erscheinung ist keine regelmäßige, zuweilen aber sehr ausgeprägt.

Muskulöser Achselbogen. Er ist seit Ramsay (1795) in allen möglichen Formen und Entfaltungen beschrieben worden. Nach dem, was wir heute von ihm wissen, ist er ein Restbestand des Hautrumpfmuskels, stammt von der Pectoralisgruppe her und kann demnach ein pectoraler Achselbogen geheißen werden. Durch seine alten Beziehungen zum Oberarm ist er ein humeraler Achselbogen. Als primäres Gebilde und in reiner Form tritt er nur zuweilen noch auf. Die eingeleiteten Anheftungen an die Latissimus-Endsehne begünstigen seine Ausbildung und führen zu Verbindungen mit abgespalteten, ventralen und cranialen Randabschnitten des Latissimus. Daraus geht ein zusammengesetzter, die axillaren Gefäße und Nerven überkreuzender Muskelbogen hervor, welcher einen pectoralen und einen Latissimus-Abschnitt unterscheiden läßt. Er tritt oft in einem zweibäuchigen, mit einer Zwischensehne ausgestatteten Muskel zutage. Überwiegt der hinzugekommene Latissimus-Anteil über den ursprünglichen pectoralen, so sind Zustände eingeleitet, aus welchen ein Latissimus-Achselbogen hervorgeht. Ein solcher wird durch die Ursprungssehne des rückgebildeten humeralen Achselbogens in direktere, aber doch erst sekundär erworbene Verbindung mit der Crista tuberculi majoris oder benachbarten Teilen gesetzt.

Daß Abschnitte des Latissimus nur durch Vermittlung des pectoralen Achselbogens zum Humerus Beziehungen erlangen, wird neuerdings auf Grund eigener Beobachtungen auch von Th. Gruschka (1911) angenommen.

Diese Endform in der Geschichte des Achselbogens hat zu der Vorstellung geführt, daß der Latissimus dorsi ursprünglich an gleichen Stellen wie die Pectoralis-Muskulatur am Humerus festgeheftet gewesen sei. Diese Ansicht dürfte von Grund aus falsch sein. Der Latissimus dorsi ist wie Teres major und Subscapularis in der Gliedmaßenmuskulatur ein dorsal gelegenes Gebilde. Die

Pectoralis-Gruppe hingegen nimmt in ihr eine ventrale Lage ein. Dorsale und ventrale Nerven versorgen beide Gruppen getrennt voneinander. Die humeralen Ansatzpunkte sind durch Coraco-brachialis und Biceps brachii scharf voneinander abgetrennt.

Die sekundäre Verschmelzung zweier Muskelgebiete, die Überleitung des einen in das andere ist in der menschlichen Anatomie durchaus keine Einzelerscheinung für den sekundären muskulösen Latissimus-Achselbogen. Sie ist z. B. am Adductor magnus des Menschen bekannt, welcher einen vom Nervus tibialis versorgten selbständigen Muskel ganz in sich aufzunehmen vermag. Im lateralen Hautrumpfmuskelgebiete vollzieht sich eine ganz ähnliche Erscheinung. An die vom Oberarme zum Ventralrande des Latissimus dorsi ziehenden, lateralen Hautmuskelreste können sich abgespaltene Randbündel des Latissimus so innig anlehnen, daß auch sie durch die Hautbündel zum Oberarme geleitet werden und dann als erhaltene ursprüngliche Ausdehnungen des Latissimus zur Crista tuberculi majoris humeri fälschlich ausgegeben worden sind. Es handelt sich hier um grundlegende Fragen, in welchen ein Kompromiß unstatthaft ist, weitere Erörterungen auch unter den Vertretern entgegengesetzter Anschauungen nicht zum Ziele führen. Das Gewicht der Tatsachen wird den Ausschlag geben müssen; diese sind zuvor zu sichten und streng vergleichend methodisch zu ordnen, um daraus ein klares Bild entstehen zu lassen. Ein solches ist im zusammenfassenden neuesten Werke P. Eislers nicht entworfen worden. Ich bin vielmehr überzeugt, daß, um nach eigenen Eindrücken zu urteilen, das Studium der betreffenden Abschnitte nicht befriedigen kann.

Es besteht die Möglichkeit, unter Benützung aller von Eisler verwerteten Tatsachen, ohne Zwang und künstliches Deuteln, eine abgeschlossene, vergleichend-anatomisch vollauf begründete Darstellung vom muskulösen Achselbogen als einem umgewandelten Abschnitte des Hautrumpfmuskels zu geben. Solange eine solche von dem Komplexe der verschiedensten Varietäten zu entwerfen nicht möglich war, hatten die einzelnen Befunde einen kasuistischen Wert, blieben unverstanden und wurden so rasch vergessen, wie man, vom wissenschaftlichen Standpunkte aus unbefriedigt, nur flüchtige Kenntnis von ihnen nehmen konnte. Es ist aber eine Genugtuung, nach immer erneuter Beschäftigung mit dem Stoffe eine Summe zuvor unverstandener und isoliert dastehender Erscheinungen von einem einheitlichen Gesichtspunkte aus beurteilen zu können.

Für einzelne Varietätengruppen kann immer nur eine Darstellungsweise die beste sein. Sie muß vor allem umfassend alle Erscheinungen in ihren Existenzbedingungen erklären. Diese Darstellungsart ist durch Eisler nicht gefunden worden.

b. Primärer, sekundärer und tertiärer Achselbogenmuskel.

Der Achselbogenmuskel tritt in seiner ursprünglichen Form nur noch zuweilen auf und ist ein Zeugnis dafür, daß der Mensch einen Hautmuskel am Rumpfe einmal besaß, dessen Bündellagen vom Oberarme oder Coracoid aus durch die Axilla zum Rücken sich ausdehnten.

Der primäre Muskel gewann durch die Verbindung mit dem Latissimus dorsi erneute Bedeutung. Sie tritt in den ausgesprochenen Zuständen hervor, in denen der Latissimus, unter Benutzung der genannten Verbindung auf den primären Achselbogen übergreifend, einen zusammengesetzten oder sekundären Achselbogenmuskel erzeugt. Wenn der primäre Muskel sich weiter rückbildet, der Latissimus aber in dessen Gebiet übergreift, so kann dieser, geleitet durch einen Sehnenbogenrest des primären Gebildes, weiter humeruswärts gegen die Pectoralis-Insertion sich ausbreiten. Dieser so entstehende Latissimus-Achselbogen stellt eine tertiäre Form dar. Gerade sie ist für die Annahme eines urtümlichen Zusammenhanges von Latissimus- und Pectoralis-Gruppe ins Feld geführt worden und gab Nahrung für die Meinung, der Latissimus wäre der Mutterboden für den Achselbogen überhaupt.

Bringt man die maßgebenden Erscheinungen alle in Rechnung, welche auf phylogenetischer Grundlage beruhen und deswegen ohne Bedenken nicht angezweifelt werden können, so verfügt man über den Schlüssel für die Erklärung einer sehr großen Anzahl von menschlichen Varietäten. Sie gehören in eine einheitliche genetische Reihe, und ohne Zwang sind sie nicht auseinanderzureißen.

Es gibt kaum ein anderes Gebiet der menschlichen Varietäten, welches so durchsichtig und zugleich so bedeutungsvoll ist wie das des Hautrumpfmuskels. Schlagend ist der Beweis zu führen, daß das Genus *Homo* ein Stadium durchlaufen hat, in welchem es wie alle Säugetiere ausgestattet gewesen ist mit einem Hautmuskel, welcher die Bauchgegend, den seitlichen unteren Thorax, die Lendenweiche und den Rücken bis hinauf zum Schulterblatt bedeckte. Allerorts sind Überbleibsel dieses rückgebildeten Muskels beim Menschen aufgefunden worden. Es ist deshalb auch höchst wahr-

scheinlich, daß breitere Anlagen dieses gewichtigen Zeugnisses eines vergangenen Bauplanes in fetaler Zeit sich werden nachweisen lassen.

Hylobates und die Anthropomorphen teilen mit dem Menschen im wesentlichen den gleichen Rückbildungsgrad des Hautrumpfmuskels.

c. Ursachen der Rückbildung des Hautmuskels.

Ursachen für dessen Untergang müssen schon früh gewirkt haben und von allgemeinerer Art gewesen sein, da sie nicht nur dem Menschengeschlechte innewohnten. Welches aber die wirksamen Kräfte beim Schwinden dieses Säugetiermuskels gewesen seien, ist nicht klar erkannt. Zu Betrachtungen hierüber wird die Neigung nie fehlen. Man wird dabei die Tatsachen nicht außer acht lassen dürfen, daß der Hautrumpfmuskel bei voller Entfaltung ein Schutzmittel gegen Belästigungen der Hautdecke ist, daß er bei denjenigen Primaten zur Rückbildung sich anschickt, bei welchen die oberen Gliedmaßen freiere Bewegung gestatten, wodurch sie selbst als Abwehr gegen Angriffe des ganzen Integumentes in Dienst haben treten können. Unter Ausbildung des freieren Gebrauches der vorderen Gliedmaßen wäre hiernach der Hautmuskel allmählich außer Gebrauch gesetzt worden und verkümmert. Ob das Tragen von Schutzfellen und die künstliche Bekleidung beim Menschengeschlechte auf die einmal eingetretene Rückbildung des Hautmuskels weiterhin begünstigend eingewirkt haben, wird aus verschiedenen Gründen mit Sicherheit nie zu entscheiden sein. Diese Frage wird eher zu verneinen als zu bejahen sein, da die Anthropomorphen und unbekleidete Naturvölker im Verluste des Muskels gleichen Schritt, soviel wir wissen, mit den Kulturmenschen gehalten haben. Andere Kräfte können bei der Verkümmerung des Muskels mit im Spiele gewesen sein, unter deren langsamer Wirkung vielleicht auch das Haarkleid des Menschen sich an Rumpf und Gliedmaßen rückbildete.

d. Hautmuskelreste als Atavismen.

Alle Varietäten, welche auf einen Hautrumpfmuskel beziehbar sind, gehören in die Reihe der Rückschläge oder Atavismen; denn es darf als ausgeschlossen gelten, daß beim Genus *Homo* Muskeln selbständig an verschiedenen Stellen sich entwickelt haben, wo eine funktionelle Bedeutung nicht ersichtlich ist, und wo ein Mutterboden für ihre Ausbildung nicht besteht.

e. Progressive Form.

Aus restierenden Bündeln des Hautmuskels entwickeln sich in der Achselgegend beim Menschen und, soweit wir hierüber unterrichtet sind, nur bei ihm zuweilen sehr ansehnliche Muskeln. Sie durchqueren vom Oberarm aus die Achselgrube und heften sich am Latissimus dorsi fest. Als muskulöser Achselbogen verankern sie gemeinsam mit der axillaren Oberarmfascie die Latissimus-Endsehne gegen den Oberarm. Da gleichartige Bildungen sonst nirgendwo bei anderen Lebewesen angetroffen werden, so sind sie als fortschreitende, progressive Varietäten zu beurteilen, die, einmal angelegt, eine Entfaltung außergewöhnlicher Art nehmen. Letztere wird verständlich durch den funktionellen Wert, welchen ein Achselbogen als quere Verbindungsmasse der lateralen Wand der Achselgrube besitzen kann.

Die Tatsache, daß der ursprüngliche axillare Muskel als ein rückgebildeter Teil wieder zur ansehnlichen Muskelplatte anschwillt, erhält eine gewisse Tragweite für die Ableitung des präpectoralen Sternalis vom Hautrumpfmuskel; denn auch er wird als selbständiges, mächtiges Gebilde angetroffen.

Die Häufigkeit des Achselbogens ist von Le Double auf 7,7 % angegeben. Diese Angabe hat einen bedingten Wert, da Achselbögen eine sehr verschiedene morphologische Bedeutung haben und für diese verschiedenen Formen je eine besondere Statistik deshalb nötig wird. Auch sehnige Achselbogen müssen berücksichtigt werden.

f. Innervation.

Der Hautrumpfmuskel niederer Primaten wird von caudalen Ästen der Nn. thoracales anteriores versorgt. Diese innervieren auch die zur Pars costo-abdominalis des Pectoralis major und zum Pectoralis minor des Menschen sich umgestaltenden Massen. Die Reste des Hautmuskels erhalten beim Menschen in übereinstimmender Weise Äste des ventralen thoracalen Nerven, welche in der Regel vom caudalen Rande des Pectoralis minor zu ihnen gelangen.

Die neurale Segmentation der zu den Pectorales und den Resten des Hautrumpfmuskels ziehenden Nerven ergänzt das vom letzteren entworfene Bild. Durch die folgenden Innervationsverhältnisse gewinnt das Bild an Zuverlässigkeit.

Die Nerven entstammen für den Pectorales major, und zwar die

Pars clavicularis	aus	C_5 C_6 C_7 (Herringham, (v. Schumacher)
Pars sterno-costalis.	-	C_6 u. C_7 (v. Schumacher)
Pars abdominalis	-	C_7 (Bascho) C_8 u. Th_1 (Herringham, v. Schumacher)
Pectoralis minor	-	C_7 u. C_8
Pars lateralis des Hautmuskels	-	C_8 und Th_1 (Bascho)
Achselbogen	-	C_7 (Tobler); C_8 u. Th_1.

Das Myomer C_8 lieferte hiernach Bausteine für Pectoralis minor, Pars abdominalis und Hautrumpfmuskel, das Myomer Th_1 für die beiden letzten Gebilde.

Die Innervation des einfachen, primären, axillaren Muskels durch Nn. thoracales anteriores ist zuerst durch Bardeleben (1881) und dann durch J. T. Wilson (1888) festgestellt worden. Cunningham, Brocks, Birmingham (1889), Princeteau (1892), Bardeleben (1896), Testut, Le Double (1897), L. Tobler (1902), K. Gehry (1903), H. Bluntschli (1910) haben diese Nervenversorgung bestätigt. Eigene Erfahrungen sind für mich Gewähr, daß die genannte Innervation für den einfachen Achselmuskel allein in Betracht kommt. Der Achselbogennerv verläuft häufig unterhalb des Pectoralis minor zum Endgebiet, führt Zweige für diesen, die Pars abdominalis und den Pectoralis quartus.

Princeteau (1892) gibt an, daß der Muskel in 25 Fällen dreimal vom N. intercosto-humeralis versorgt werde. Diese Angabe der Innervation, bei Wilson (1888) zuerst auftauchend, widerspricht der auf Tatsachen gestützten Vorstellung vom Wesen des Hautrumpfmuskels. Sie muß zunächst auf sich beruhen bleiben und kann als eine unanfechtbare nur dann übernommen werden, wenn es gelingt, sie in Einklang mit einer umfassenden Erscheinungsreihe zu bringen, was heute nicht möglich ist. Ich halte die Angabe für unrichtig.

Kohlbrugge ließ 1897 den Hautrumpfmuskel von *Semnopithecus* irrtümlicherweise durch Rami laterales der ersten Intercostalnerven versorgt sein und schloß auf die gleiche Innervation des menschlichen Achselhöhlenmuskels. K. Bardeleben, welcher die Innervation des letzteren aber kannte, zog auf Grund der Kohlbrugge-schen Mitteilung den Schluß, daß dieser Muskel der Achselhöhle dem Hautrumpfmuskel nicht gleichwertig sein könnte. So war der

muskulöse einfache Achselbogen mancherlei Deutungen unterstellt. Auch die Zukunft scheint ihn vor Mißdeutungen nicht zu schützen.

Es ist zu bedenken, daß der Hautrumpfmuskel, wenn er durch Intercostalnerven versorgt wird, ein segmentales Gebilde sein müsse. In Wahrheit ist er aber ein Abkömmling der hochentfalteten Pectoralis-Gruppe.

Die Doppelnatur des aus Pectoralis- und Latissimus-Anteil aufgebauten sekundären oder zusammengesetzten Achselbogens ist durch Princeteau (1892) ergründet worden. Er wies Äste der ventralen und dorsalen Nerven des Armgeflechtes nach. Eingehendere Beurteilung des zusammengesetzten Muskels findet man bei L. Tobler und Bluntschli.

2. Zusammenhang der Abdominalportion des Pectoralis major mit Hautmuskelresten am Oberarme.

Die Pars abdominalis nimmt Eigenschaften eines Hautmuskels an, wenn ihr ventraler Ursprungsteil etwa in der Höhe der 5. bis 7. Rippe vom Muskelbauche abgelöst ist.

Der Zusammenhang mit seitlichen Resten des Hautmuskels tritt wegen der Seltenheit dieser nicht häufig in die Erscheinung. Lehrreich ist der von P. Bascho (1905) beschriebene Fall (Fig. 1). Ventral sind beide Gebilde durch eine dreieckige Lücke voneinander getrennt. Oberarmwärts schiebt sich der seitliche Hautmuskel (*2*) als tiefere Schichte unter die Pars abdominalis (*1*), um mit ihr gemeinsam am Oberarme sich festzuheften. Die Sehne des Hautmuskels reicht bis an das Coracoid heran, wo zugleich der Anschluß an den Pectoralis minor erfolgt. Der Hautmuskel erscheint hier als ein Zwischenglied zwischen Pectoralis minor und Pars abdominalis des Pectoralis major.

Axillare Bündel als häufigste Reste des Hautmuskels bewahren häufiger den Zusammenhang mit der Abdominalportion. Beispiele hierfür finden sich bei Elsässer (1862), Perrin (1873), Tobler (1902), Böse (1904), Sicher und Bluntschli (1911). Die Pars abdominalis breitet sich etwa in der Höhe der 5.—7. (Perrin) oder der 7. Rippe (Tobler) entweder im Anschlusse an den Bauch des Pectoralis aus, oder sie ist in ganzer Ausdehnung von ihm abgespalten (Tobler, '02, Fig. 23). Die Verschmelzung der Endsehne mit dem Pectoralis major am Oberarme erfolgt an der Crista tuberculi majoris (Perrin) oder entfernt von ihr (Tobler, Fig. 22;

s. Fig. 6). Die Sehne ist nicht selten weiter distalwärts verschoben und dann mit der Fascie des Biceps brachii verbunden (Tobler, Fig. 23; siehe Fig. 3).

Beim Verfolgen der Hautmuskelreste vom Oberarme aus trifft man auf eine Spaltung der Sehne in einen abdominalen und einen axillaren Strang (Tobler Fig. 22), oder auf eine Schichtung in einen oberflächlichen abdominalen und einen tiefen, axillaren Abschnitt. Letzterem kann ein abdominales Bündel eine Strecke weit angeschlossen bleiben (Fig. 3).

In ihrer einfachsten Form sind diese Befunde durchaus eindeutig und gehören zu den trefflichen Belegen für die Hautrumpf-

Fig. 1. Fig. 2. Fig. 3.

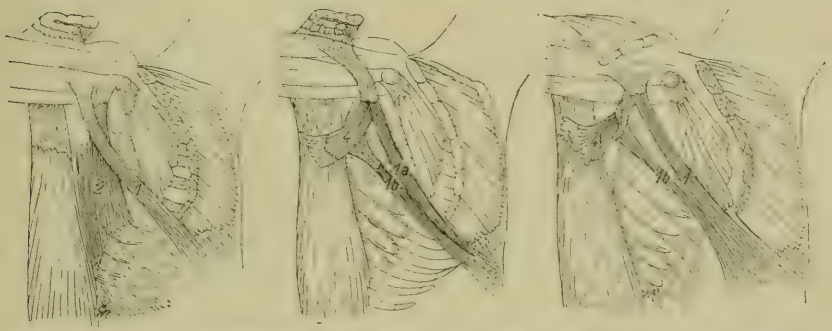

Zusammenhang der Pars abdominalis mit Resten des Hautrumpfmuskels am Oberarme, auf Fig. 1 mit lateralen, auf Fig. 2 und 3 mit axillaren Bündelmassen. Fig. 1 nach P. Bascho (1903), Fig. 2 nach Bluntschli (1910, Fig. 2), Fig. 3 nach Tobler (1902, Fig. 23).

muskelnatur der axillaren Bündel. In abgeänderter Form zeigen sie lebhafte Neigungen zu Sondererscheinungen, wie sie z. B. den in Rückbildung befindlichen wandelbaren Muskeln öfters zukommen. Diese Fälle haben verschiedene Deutungen erfahren und werden diesem Schicksale immer wieder verfallen, sobald man sie aus dem engen Verbande mit den wesensgleichen anderen Formen herausreißt.

Beobachtungen von gleichzeitigem Zusammenhange der Pars abdominalis mit lateralen und axillaren Resten des Hautmuskels liegen nicht vor. Hier besteht eine Lücke. Sie wird sich wohl einmal ausfüllen lassen.

Die Figuren 1—3 lassen die wichtigsten, bekannt gewordenen Formen des Verbandes zwischen Pectoralis major und Hautrumpfmuskel übersichtlich erkennen. Fig. 1 zeigt ihn mit der seitlichen (*2*), Figuren 2—3 lassen ihn in verschiedenen Graden mit der axil-

laren Hautbündelmasse (*4*) erkennen. Die bildliche Darstellung hat dabei keine Rücksicht auf andere Erscheinungen genommen, welche in den originalen Abbildungen verzeichnet sind. Diese kommen andernorts zur Geltung. Andere Beispiele für den Typus der Figuren 2 u. 3 lassen sich aus dem reichen, hier verwendeten Materiale leicht heranziehen.

3. Ventro-laterale Hautmuskelbündel.

Ihre Ausbreitung findet in der großen Lücke zwischen Pectoralis major und Latissimus dorsi statt. Die an den Ventralrand des Latissimus angrenzenden Bündel können auf ihn dorsalwärts eine Strecke weit fortgesetzt sein, um so aus lateralen Elementen in dorsale überzugehen (Fig. 8).

Geschlossene Bündellagen in der Pectoralis-Latissimus-Lücke sind selten erhalten. Häufiger finden sich abgespaltene ventrale und laterale Bündelmassen vor, welche gemeinsam oder je selbständig sich einstellen.

Die zutreffende Deutung auf Grund vergleichend-anatomischer Befunde gab L. Tobler (1902, S. 491).

Eine geschlossene Bündellage vom Pectoralis bis zum Latissimus und von ihm aus zum Achselgrubenboden wurde von W. Gruber beschrieben (1844, S. 31). Wo die Bündel sich voneinander trennten, trat eine Fascie verbindend ein.

Princeteau (1892) fand zwischen Pectoralis und Latissimus zarte Muskelbündel, welche ebenfalls zur Achselgrube sich ausdehnten. Eine Fascie vereinigte die ventro-lateralen Elemente untereinander und stellte die ununterbrochene Lage auch da her, wo eine Bündelauflösung eingetreten war.

Wood (1865) beobachtete einen von der Pectoralis-Endsehne und der Crista tuberculi majoris ausgehenden Muskel, welcher in der Höhe der 7. Rippe den Anschluß an den Pectoralis minor fand und lateral vor der 9. Rippe sich ausbreitete. Die Bündel erreichten den Anschluß an den Latissimus nicht.

Ein 12 cm breiter Muskel schob sich zwischen Pectoralis und Latissimus ein, verlor sich ventral auf der 7. Rippe und lagerte lateral dem Ventralrande des Latissimus auf (Endres, 1893).

Bündel, losgelöst vom Pectoralis und auf der Serratus anterior-Fascie ausstrahlend, werden öfters angetroffen. Neben ihnen können laterale Fasern bis zum Latissimus sich ausdehnen (Fritsch 1869).

Andere Kombinationen stellen sich ein, wie sie aus der Auflösung einer anfangs ununterbrochenen Schichte sich ergeben, wofür einige Beobachtungen als Belegstücke anzuführen sind.

a. Ventrale Reste des Hautmuskels.

1. Ausstrahlungen zur vorderen Scheide des Rectus und zur Aponeurose des Obliquus thoraco-abdominalis externus. Der Muskel geht von der Oberarmfascie vor Biceps und Coraco-brachialis aus, verläuft, anfangs vom Pectoralis major bedeckt, caudal-medianwärts und endigt im Anschlusse an den Ursprung der Pars abdominalis auf der Rectusscheide. Dieser Zustand wird häufig angetroffen.

Schließt der Ursprung enger an die Unterfläche der Endsehne des Pectoralis major an, so gewinnt der Muskel Eigenschaften der Pars abdominalis.

Die Ausstrahlung des von der Fascia coraco-brachialis entspringenden Muskels erfolgt auf der Rectus-Scheide entfernt von der Pars abdominalis (s. Eisler, 1912, S. 480).

2. Die Pars abdominalis ist als schmaler Streifen in ganzer Ausdehnung vom Caudalrande des Pectoralis major abgespalten. Sie ist sehnig in der Höhe der 7. Rippe an der Rectus-Scheide befestigt und verhält sich nach Ursprung und Ansatz wie ein ventrales Hautmuskelbündel. Rechts schließen sich Ursprungsbündel von der 6. und 5., links solche von der 5. Rippe an. Sie sind Zwischenglieder zwischen Pectoralis major und Hautmuskelbündel.

Ein ähnlicher, von H. Sicher (1911) mitgeteilter Befund ist mit letzten Resten axillarer Hautmuskelteile ausgestattet (s. Fig. 22).

Fig. 32. Die ganze Pars abdominalis (*1.*) nahm das Wesen eines Hautmuskels an (Bluntschli, 1910 Fig. 5). Die laterale Anheftung erfolgte breitsehnig gemeinsam mit dem Pectoralis major am Oberarme und mit abgesprengten Zügen zwischen Crista tuberc. majoris und Coracoid am Gewebe der Achselhöhle. Eine breite ventrale Sehnenplatte befestigte sich in der Höhe der 5., 6. und 7. Rippe. Die ganze Muskelplatte war vom Pectoralis major abgespalten, lagerte dem caudalen Abschnitte des Pectoralis minor auf und deutete dadurch die Zusammengehörigkeit mit ihm an.

Fig. 6. Die Pars abdominalis ist in der Höhe der 7. Rippe von der P. sterno-costalis losgelöst und nimmt die Eigenschaft eines Hautmuskels an (Tobler, Fig. 22). Dies Kennzeichen tritt durch den humeralen Zusammenhang mit einem axillaren Hautmuskelreste schärfer hervor.

Fig. 3. Deutlicher ist dies Verhalten auf Fig. 23 des Tobler-schen Aufsatzes ausgesprochen. Die Pars abdominalis ist ungewöhnlich selbständig und verstreicht auf der Rectus-Aponeurose. Der Hautmuskelcharakter gewinnt durch die Verbindung mit einem Achselbogen an der Fascia coraco-brachialis auch hier an Schärfe.

3. Ausbreitung des am Oberarm (Crista tuberculi majoris), Coracoid oder an der Fascia coraco-brachialis ausgehenden Muskels auf der lateralen Wand des Brustkorbes zwischen Pectoralis und Latissimus. Die Anheftungen erfolgen an der Fascie der Serratus-Zacken, dehnen sich also zwischen Pectoralis- und Latissimus-Rand aus und endigen hier auf der 5., 6., 7., 8. und 9. Zacke des Muskels.

Diese Form kann mit der vorigen vergesellt sein. In ihr hat sich eine Pars lateralis des Hautmuskels erhalten. Gleichzeitig können Bündel zum Latissimus und zur Axilla erhalten sein.

Zwischen den Rändern des Pectoralis major und Latissimus und angeschlossen an sie beobachteten Turner (1867), Princeteau (1889) mehrmals zerstreute Muskelbündel, welche humeruswärts mit einem Achselgrubenmuskel sich vereinigten und ventral auf der Serratus-Fascie sich ausbreiteten.

Der Anschluß an den Ventralrand des Latissimus war erhalten, ohne daß jedoch ein Zusammenhang bestand. Die Fleischfasern reichten bis zur 9. Rippe herab (Wood 1865). Sie schlossen sich in einem anderen Falle dem Latissimusrande eine Strecke weit eng an, strahlten aber caudalwärts zur Serratusfascie aus (Rüdinger, 1870).

Zerstreute Bündel, von der Endsehne des Pectoralis major ausgehend, fanden auf dem Serratus anterior Befestigung (W. Turner, 1867). Ähnliche Zustände wurden immer wieder beobachtet (z. B. Bardeleben 1881, S. 404) und dürften den Anatomen hinlänglich bekannt sein.

Ein von der Fascia coraco-brachialis ausgehender Muskel verlor sich auf der 5. Serratus-Zacke und auf der Fascie caudal vom Pectoralis major. Einige Bündel gelangten zum Latissimus und zur Achselgrube (G. Fritsch, 1869).

Die Ausbreitung eines Muskelbündels bis zur 9. Serratus-Zacke wurde von M. Flesch (1876) beschrieben.

b. Laterale Hautmuskelreste.

1. Fig. 1. Laterale Bündel des Hautmuskels sind in großer Ausdehnung und voller Klarheit im Baschoschen Falle erhalten

(1905). Sie entstehen breitsehnig am Coracoid und an der Fascia coraco-brachialis, sind proximal an den Pectoralis minor und distal an die Endsehne der Pars abdominalis angeschlossen und vermitteln den Zusammenhang zwischen beiden. Im caudal gerichteten Verlaufe wird die breite Muskelplatte anfangs durch die oberflächlichere Pars abdominalis schräg gekreuzt. Dann heftet sie sich auf der Fascie der 6. und 7. Serratus-Zacke derartig fest, daß der 3,7 cm breite Muskel an den Ventralrand des Latissimus sich eng anlehnt. Die Anlagerung besteht in einer Ausdehnung von 5 cm. Humeruswärts schiebt sich eine Fascie zwischen beide ein, und auf ihr laufen einige Bündel des Hautmuskels frei aus. Die versorgenden Nerven stammen aus C_8 und Th_1, die für die Pars abdominalis aus C_7. P. Bascho hat den Muskel als Pars thoracalis lateralis des Hautrumpfmuskels zutreffend gedeutet.

2. Ein noch engerer Anschluß an den Pectoralis minor liegt in einem von W. Gruber beschriebenen Falle vor. Der Muskel geht vom Coracoid aus und endigt nach 26 cm langem Verlaufe auf der 8. Serratus-Zacke, dicht vor dem Latissimus. In der Nähe des Coracoids ist er mit einer von der 5. Rippe ausgehenden und abgesprengten Zacke des Pectoralis minor vereinigt. Gruber nannte ihn einen M. costo-coracoideus supernumerarius, womit über das Wesen des Muskels nichts ausgesagt wird.

3. Ein auf der Serratus-Fascie ausgebreitetes Bündel wird an einem von Eisler (1912, S. 484) mitgeteilten Falle gefunden. Axillare Fasern bestehen gleichzeitig. Auf der Gegenseite sind die auf der Serratus-Fascie ausstrahlenden Gebilde mit den axillaren Bündeln, die zur Latissimus-Sehne gelangen und einen Achselbogen bilden, verbunden. Die auf dem Serratus endigenden Teile verlaufen parallel dem Latissimusrande. Ihnen reihen sich lateralwärts solche an, welche ebenfalls mit dem Achselbogen vereinigt sind und im Bindegewebe unter dem Latissimus endigen. Eigenartig ist die Verschiebung der Ursprungssehne lateraler Hautbündel vom Skelete aus auf die zum Achselbogen gewordenen axillaren Hautmuskelreste. Dieser Zustand setzt voraus, daß die auf dem Serratus auslaufenden Bündel mit selbständigen Ursprungssehnen am Skelet (Oberarm oder Coracoid) befestigt gewesen sind, wie ursprünglichere Befunde es immer zeigen. Ob Sehnenfasern zum Skelete andeutungsweise noch bestanden haben, erfahren wir nicht. Wenn sie gefehlt haben, so kann dies auf die hier gegebene Deutung keinen Einfluß ausüben.

Im übrigen sei bezüglich dieser durchaus nicht einzeln dastehenden Erscheinung auf die Figuren 11—14 und den begleitenden Text verwiesen.

4. Fig. 30. Im Gruschkaschen Falle sind laterale Hautmuskelreste (*2*) an einen Zwischenmuskel in der Pectoralis-Gruppe angeschlossen, außerdem aber ganz selbständigen Ursprunges. Der Zwischenmuskel *i*, als Pectoralis quartus aufgeführt, entsteht in Anlehnung an den Pectoralis minor von 5. und 6. Rippe. Ein zartes Bündel reiht sich caudal an und strahlt auf der 6. Serratus-Zacke aus. Die Anheftung am Oberarme erfolgt gemeinsam mit der Pectoralis major-Sehne an der Crista tuberculi majoris, proximalwärts bis zum Tuberculum majus reichend.

Der abgelöste Hautmuskel ist am Oberarme ebenfalls mit der Endsehne des Pectoralis major verschmolzen, schließt sich hier also auch an den vorigen Fall an. Er zieht caudalwärts zur 7. Serratus-Zacke mit schmaler, zur 8. und 9. Rippe mit breiter Bündelmasse. Gruschka gibt an, daß dieser costale Muskel wegen der Versorgung durch den N. thoracalis dorsalis zum Latissimus gehöre. Der Abbildung entsprechend gelangen solche Nerven aber nur zum caudalen Abschnitte des costalen Gebildes. Der proximale, humerale Muskelanteil kann und wird auch eine andere Nervenversorgung besessen haben. Die Deutung bleibt frei, ist für uns aber naturgemäß eine solche, nach welcher auf Grund der maßgebenden Verbindung des fraglichen Gebildes mit dem Pectoralis major und des eindeutigen Anschlusses an den Zwischenmuskel laterale Hautmuskelreste mit einem abgespaltenen, costalen Randabschnitte des Latissimus dorsi (*L*) innigst zur zusammengesetzten Muskelplatte verschmolzen sind. Der Ursprung des Latissimus von der 8. und 9. Rippe ist durchaus nichts Auffallendes. Die Deutung Gruschkas, daß der Muskel bis zum Oberarme hin ein Latissimusteil sei, widerstreitet der ganzen Anordnung desselben. Ich halte die Deutung durch die Innervationsangaben nicht für erwiesen und für verfehlt. Oberflächliche Bündel des costalen Muskels werden pectoraler Natur, tiefe und costale Lagen Latissimus-Abkömmlinge gewesen sein. Wir kennen derartige Verschmelzungen zur Genüge, um uns auch hier die Freiheit der Deutung, welche nichts Gewaltsames in sich trägt, nicht verkürzen zu lassen.

Die beiden letzten Fälle verlieren das Fremdartige, welches die Autoren ihnen zuschreiben, wenn sie von etwas weiteren Gesichtspunkten aus unbefangen betrachtet werden. Allerdings gerät man

dabei auch mit den Angaben über die Innervation (GRUSCHKA) in Zwiespalt, was aber nur auf den Unkundigen einen mißlichen Eindruck machen kann. Der Erfahrene kennt die oft begangenen Irrtümer, welche auf die Innervationsverhältnisse von Muskeln sich beziehen. In kritischen Fragen wird der Zweifel nicht nur erlaubt, sondern gefordert. Die Tatsache bleibt dabei unangetastet, daß die von dorsalen Nerven versorgten Muskeln nicht zum ventralen Hautmuskelgebiete gezählt werden können.

Es wird nur mit Entschiedenheit zu bestreiten sein, daß der

Fig. 4.

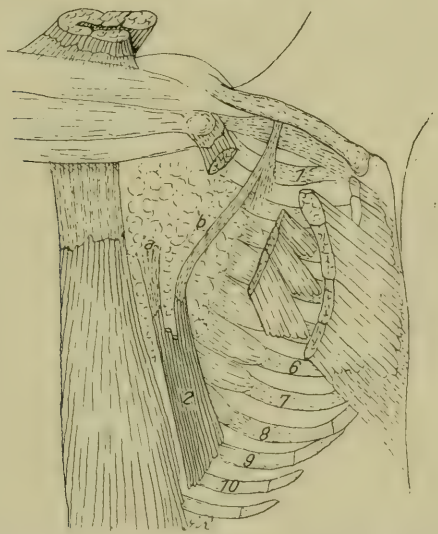

Lateraler Rest des Hautrumpfmuskels, welcher vom Fettpolster der Achselhöhle (*2a*) sowie vom Schlüsselbeine (*2b*) ausgeht und vor dem Latissimus dorsi bis zur 10. Rippe herabreicht. Nach H. BLUNTSCHLI (1910, Fig. 8).

humerale Abschnitt (*2* der Fig 30) des mit *4* auf Fig. 1 bei GRUSCHKA bezeichneten Muskelstreifens dem Latissimus angehöre. Die Grenze zwischen beiden (*?* der Fig. 30) bleibt unbekannt.

α. Laterale Hautmuskelreste, auf der Vorderwand der Achselhöhle verstreichend.

Der sehnige, humerale Ursprung ist verkümmert. Der Ausgangspunkt ist auf den Fettkörper der Achselgrube verlegt, von wo Muskelbündel zur Seitenwand des Brustkorbes sich verfolgen lassen. Auf Fig. 4 ist ein solches Gebilde (*2a*) vergesellt mit medialen, bis

zum Schlüsselbeine ausgedehnten Hautmuskelresten (*2b*). Die axillare Bündellage reicht in geringem Abstande vom Vorderrande des Latissimus bis in die Höhe der 10. Rippe herab.

Die Erscheinung des Herabrückens der humeralen Ursprungssehne auf das Fett der Achselgrube tritt auch an anderen Abschnitten der Pectoralisgruppe auf. Sie erscheint auf Fig. 32(*1f*) an der Pars abdominalis der Fig. 5 (bei Bluntschli), stellt sich auf Fig. 33 (*i*) an den Zwischengliedern der Pectorales auf Fig. 6 (bei Bluntschli) ein und fehlt nicht an axillaren Hautmuskelresten.

β. Laterale, im Ursprunge bis zum Schlüsselbeine heraufreichende Hautmuskelbündel.

Es liegt eine Einzelbeobachtung vor (Bluntschli, 1910, Fig. 8) [Fig. 4]. Mittels zarter Sehne geht ein Muskel von Clavicula und Fascia coraco-clavicularis aus (*2b*). Mediale zarte Sehnenfasern strahlen senkrecht zur 2. Rippe aus. Eine schlanke Sehne verläuft caudalwärts und erhält neuen Zuwachs aus Sehnenstreifen, welche z. T. aus dem Fettpolster der Achselhöhle (*2a*) herkommen. Daraus geht eine fleischige Platte hervor, welche im geringen Abstande vom Vorderrande des Latissimus dorsi auf der Serratusfascie ausläuft und der Abbildung nach bis zur 10. Rippe herabreicht.

Der Pectoralis minor deckt den oberen Teil des abnormen Gebildes. Es handelt sich also um eine tiefe Schichte der Pectoralis-Gruppe, tiefer als der Pectoralis minor gelegen.

Für diesen einzig bekannten hohen Ursprung der lateralen Hautmuskelbündelreste ist eine Erklärung vorderhand nicht zu geben. Ist es auch möglich, Befunde namhaft zu machen, welche mit dieser Varietät in eine gleiche Reihe zu gehören scheinen — sie werden im Zusammenhange beim Pectoralis minor und Subclavius besprochen werden —, so fällt der claviculäre Ursprung eines Hautmuskels doch ganz aus dem Rahmen tierischer und menschlicher Einrichtungen, so daß eigenartige Abweichungen vorliegen können. Nur neues Tatsachenmaterial wird Einsicht in diese dunklen Verhältnisse ermöglichen.

4. Latero-dorsale Bündel des Hautrumpfmuskels.

Hierher gehören Befunde, in welchen Muskeln zwischen Crista tuberculi majoris und Coracoid ausgehen, hier irgendwo mit der tiefen Schichte der Pectoralisgruppe verbunden oder sekundär von

ihr abgetrennt sind, um nach caudalwärts gerichtetem Verlaufe auf dem Ventralrande und im Anschlusse daran auf der Dorsalfläche des Latissimus dorsi sich auszubreiten. Es können Bündel angereiht sein, welche auf dem Serratus anterior verstreichen oder axillarwärts sich ausdehnen (vgl. Fig. 8).

1. Eine ununterbrochene Bündellage belegte die seitliche Wand des Brustkorbes und füllte cranialwärts die Achselgrube aus (W. Gruber 1844).

2. Bündel endigten auf der Fascie des Ventralrandes und der Dorsalfläche des Latissimus dorsi (Birmingham 1889). Cunningham sah an 8 Fällen dreimal die Fleischfasern zum Ventralrande und zur Dorsalfläche des Latissimus gelangen (1889). Le Double bestätigte das Auftreten von längs über den Latissimusrand und schräg zur Dorsalfläche ziehenden Bündeln (1897).

3. Die Ausbreitung zur oberflächlichen Fascie war auf die 7. Serratus-Zacke und den Ventralrand des Latissimus beschränkt (Endres 1893).

4. Fig. 1. Der Fall P. Baschkos (1905) zeigte den Hautmuskel in Anlehnung an den Latissimusrand.

Zwischen diese verschiedene Grade der Ausbildung läßt sich eine Reihe anderer Fälle einfügen, welche auch zur Gruppe der lateralen Hautmuskelreste gezählt werden können.

5. Ein zartes laterales Hautmuskelbündel gelangt zum costalen Randteil des Latissimus und ist mit ihm durch eine sehnige Fasermasse zu einem zusammengesetzten Muskelstreifen verschmolzen (Elsässer, 1862). Die Grenze zwischen beiden Komponenten ist erhalten. Wird eine solche Zwischensehne undeutlicher, so bleibt die Zusammensetzung nur noch durch die doppelte Innervation ergründbar.

6. Fig. 5. Distal vom Coracoid entsteht aus dem axillaren Bindegewebe der Achselhöhle eine schlanke Sehne. Der aus ihr hervorgehende platte Muskel lehnt sich nach 10 cm langem Verlaufe mittels dünner, flacher Sehne dem costalen Latissimus-Randbündel an, von welchem er nur durch etwas reichlicheres Bindegewebe abgegrenzt ist (Tobler, Fig. 20 S. 490).

7. Muskelstreifen, welche an die auf dem Serratus auslaufenden sich lateralwärts anschlossen, bedeckten den ventralen Latissimusrand und reichten caudalwärts bis zu den Rippenzacken des Muskels herab. Andere Fasern verloren sich dorsal auf dessen Fascie. Der

Ausgangspunkt befand sich an Crista tuberculi majoris und Fascie zwischen Pectoralis minor und Coraco-brachialis.

8. Ein zartes Muskelbündel gelangte von der Achselfascie zur Außenfläche der Pars costalis des Latissimus (Calori 1866). Es war im Ursprunge vom Humerus auf die Achselgrube verlagert, welchem Zustande wir auch am Toblerschen Falle begegneten.

9. Die Verlagerung vom Skelete bis auf den Achselbogen fand sich am Eislerschen Befunde (1912, S. 484). An ihm breiteten sich

Fig. 5.

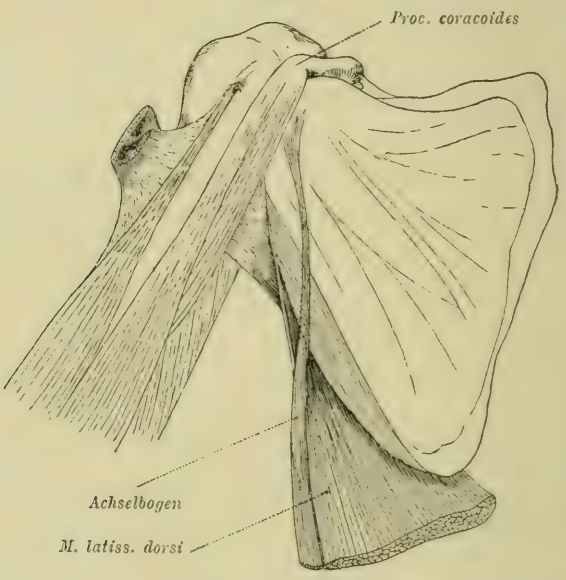

Latero-dorsales Hautmuskelbündel, welches an der Wand der Achselhöhle entsteht und am Vorderrande des Latissimus dorsi verstreicht. Nach Tobler (1902, Fig. 20).

Längbsbündel eines auch mit axillaren Teilen versehenen Hautrumpfmuskels auf der Pars costalis des Latissimus aus. Ventrale Fasern befestigten sich an der Fascie des Latissimusrandes; dorsal angeschlossene schlugen einen gleichen Verlauf mit den Randbündeln des Latissimus ein, so daß eine Abgrenzung schwierig ward, zumal abgespaltene Latissimusbündel sich den Hautbündeln anschlossen und in der Achselgrube mit axillaren Hautmuskelteilen verschmolzen.

10. Fig. 10. Im Gehryschen Falle (1903, Fig. 2) gelangten Längsbündel des Hautmuskels zum Randabschnitte des Latissimus, nahmen hier gleiche Verlaufsrichtung mit dessen Fleischfasern an und strahlten zwischen ihnen aus, was die Abgrenzug beider Ge-

bilde schließlich unmöglich machte. Auch hier bestanden gleichzeitig die zu einem Achselbogenmuskel umgewandelten Elemente.

5. Abspaltungen ventraler Randbündel des Latissimus — Verschmelzung derselben mit lateralen Hautrumpfmuskelresten. Bildung eines zusammengesetzten vorderen Achselgrubenmuskels.

(Vgl. Fig. 9, 10 und 27.)

1. In den zuvor erwähnten Fällen Gehrys und Eislers ist die Verschmelzung von Hautmuskeln mit dem Latissimus durch parallelen Bündelverlauf beider eingeleitet. Die Verbindung ist im Falle Eislers durch Abspaltung oberflächlicher Latissimusfasern vervollständigt, welche nach kürzerem cranialwärts gerichteten Verlaufe mit dem Hautmuskel innigst verschmolzen sind. Kräftigere Latissimusbündel treten an den lateralen Hautrumpfmuskel in der Mitte dessen Längsausdehnung heran und ziehen weiter cranialwärts, wo deren Endsehne, allseitig von den Hautbündeln umschlossen, bis zur Ursprungssehne letzterer gelangt. Die Breite der axillar vereinigten Muskelplatte beträgt 2,8 cm.

2. An einem anderen Befunde (s. Eisler) breitete sich ein ventraler Randabschnitt des Latissimus auf einem pectoralen Achselbogen aus und gelangte aponeurotisch zum Scheitel eines fascialen Achselbogens. In Abweichung von der Eislerschen Deutung, nach welcher ein reiner Latissimusabschnitt vorliege, muß dieses Randbündel wieder aus einer Verschmelzung lateraler Hautmuskelreste mit einem abgespaltenen Latissimusteile aufgefaßt werden. So beurteilt, stimmt der Fall mit dem vorigen überein.

3. Fig. 9. Ein vom Coracoid ausgehender Muskel setzt sich, wie es scheint, ohne erkennbare Abgrenzung in das costale Randbündel des Latissimus fort. Das daraus erzielte, zusammengesetzte Gebilde ist mit einem axillaren Hautmuskelreste zugleich vorhanden (Tobler, Fig. 21).

4. Fig. 30. Sehr innige Verschmelzung lateraler Hautbündel mit einem abgesprengten, costalen Latissimus-Randbündel liegt im Gruschkaschen Falle vor. Ein breiter Muskel (*2*) geht von der Pectoralis major-Endsehne an der Crista tuberculi majoris aus und gelangt freien Verlaufes caudalwärts zur 7., 8., 9. Rippe. Zum costalen Abschnitte sind Äste des N. thoraco-dorsalis verfolgt worden, wodurch dessen Latissimus-Natur (*L*) zum Teil sichergestellt worden ist. Ein Anteil der Nn. thoracales anteriores blieb unbekannt. Es ist mehr als wahrscheinlich, daß solche den proximalen, oberfläch-

lichen Muskelanteil versorgt haben. Es würde dies dem ganzen Habitus des Muskels entsprochen haben.

Das gleichzeitige Auftreten ventraler und axillarer Hautrumpfmuskel-Reste spricht ebenfalls für die zusammengesetzte Natur des fraglichen Gebildes.

5. Fig. 22. Reste lateraler Hautmuskelbündel erhielten sich in einer aponeurotischen Sehne, welche vom Coracoid bis zur Crista tuberculi majoris sich ausdehnte. Sie ging in ein 3 cm breites, von 8. und 9. Rippe entspringendes, ventrales Randbündel des Latissimus über. Die vereinigte, also zusammengesetzte Platte hing mit einem Achselbogen, welcher zur Endsehne des Latissimus sich erstreckte, zusammen. Der Latissimusabschnitt gewann das Übergewicht über den Hautmuskelteil. Trotzdem konnte es sich nicht um einen reinen Latissimus-Achselbogen handeln (Sicher, 1911; S. 340).

6. Fig. 14. Ein scharf geprägter Befund ist durch S. Miloslavsky ('12, S. 16; Fig. 2 und 3) aufgenommen worden. Vom Coracoid im Anschluß an den Pectoralis minor geht eine Sehnenplatte aus, welche abwärts gegen den Vorderrand des Latissimus verläuft. Sie verbindet sich mit Randbündeln desselben. Diese entspringen an der 10. Rippe, entfernen sich achselhöhlenwärts vom Muskelbauche, um als 7 cm breite Platte sich mit der Coracoid-Sehnenplatte zu verbinden. Letztere ist ein sehnig gewordener lateraler Hautmuskelteil, was aus dem Coracoid-Ursprunge und fernerhin daraus hervorgeht, daß an ihrer Verschmelzung mit dem Latissimus dorsi ein abgesprengtes, sehniges Randbündel der Pars abdominalis (Fig. 14, *1c*) festgeheftet ist. Dasselbe ist, wie es verschiedentlich in anderen Fällen auftritt, mit den lateralen Hautmuskelresten fester vereinigt und vom Skelete aus distalwärts verschoben (s. Fig. 11—13).

Abbildung und Beschreibung des Falles sind durch den Autor so einwandsfrei gegeben, daß aus ihnen die eigene Bewertung des Befundes möglich ist. Er reiht sich an die anderen an.

7. Zusammengesetzter vorderer Achselgrubenmuskel.

a. Alle Muskeln, welche am Coracoid oder Humerus von den Insertionsstellen der Pectorales ausgehen und mit vorderen Randbündeln des Latissimus caudalwärts zu einem einheitlichen Strange vereinigt sind, begrenzen die Achselhöhle streckenweise von vorn her. Sie können als zusammengesetzter vorderer Achselgrubenmuskel im Gegensatz zum einfachen pectoralen Achselbogenmuskel genannt werden, welcher nur aus Hautbündeln besteht.

Außer den aufgeführten Befunden gehören in die Gruppe vorderer Achselgrubenmuskeln die von Turner (1867), Wilson (1888), Princeteau (1889), Cunningham u. a. beschriebenen Fälle.

b. Zusammengesetzte vordere Achselgrubenmuskeln mit einer Zwischensehne zwischen ihren beiden verschiedenen Abschnitten.

Sie kommen zustande durch die Anheftung eines lateralen Hautmuskelrestes an den Vorderrand des Latissimus, durch die Ausbildung einer sehnigen Platte an der Anheftungsstelle und die darauf sich einstellende Ablösung der Randbündel vom Bauche des Latissimus. Die Sehnenplatte gestaltet sich zur Zwischensehne eines zusammengesetzten Muskelstranges.

Diesen Formen schließen sich diejenigen an, bei welchen mehr quer durch die Axilla ziehende Hautmuskelreste die Verbindung mit dem Latissimus mittels einer Zwischensehne eingehen, die meistens als Teil der Endsehne des Latissimus sich bekundet. Derartige Befunde leiten hinüber zu zahlreichen Erscheinungen am gewöhnlichen muskulösen Achselbogen, welche im folgenden Abschnitte aufgeführt werden.

Fig. 9. Als Beispiel für die hier genannte Form nenne ich den von L. Tobler (1902, S. 499, Fig. 24) beschriebenen Fall.

Ein laterales Hautmuskelbündel geht vom Humerus aus; es zieht caudalwärts und verbindet sich durch eine Zwischensehne mit einem breiten Randbündel des Latissimus. Die Sehne durchquert den zusammengesetzten, vorderen Achselgrubenmuskel.

Der pectorale Abschnitt des zusammengesetzten Muskels kann zur Sehnenplatte rückgebildet sein. Dann erstreckt sich der Latissimus-Abschnitt vermittels derselben zur humeralen Anheftungsstelle der Pectoralis-Gruppe. Auf diese Weise stellt sich ein vorderer Latissimus-Achselgrubenmuskel ein, welcher aber ein zusammengesetztes Gebilde bleibt.

6. Axillare Bündel des Hautrumpfmuskels.

a. Vom humeralen Ursprunge aus frei durch den Boden der Achselgrube verlaufende, dem Latissimus nur auflagernde und zu dessen Fascie oder der Fascia axillaris gelangende Muskeln.

Zu Hautmuskelbündeln können nur diejenigen gezählt werden, welche von humeralen Insertionspunkten der Pectorales ausgehen.

Wenn Pectoralisbündel vom thoracalen Ursprunge aus zur Fascia axillaris oder F. brachialis sich ausdehnen, so handelt es sich um Überreste eines ursprünglich weiter distalwärts am Oberarme ausgebreiteten Muskels.

Auch die vom Ursprunge des Pectoralis minor zur Achselbinde ziehenden Bündel haben mit einem Hautmuskel nichts zu tun.

Die meisten Spielarten der zu besprechenden Form lassen sich ziemlich unmittelbar denjenigen Zuständen bei Cercopithecinen anreihen, bei welchen, wie z. B. bei *Cercopithecus cephus* und *Macacus inuus*, der craniale Abschnitt des Hautmuskels vom caudalen abgespalten ist (Tobler 1902, S. 488).

Cunningham (1889) sah Axillarbündel unter acht Fällen dreimal auf dem Latissimus auslaufen, dreimal zugleich mit dem Ventralrande des Latissimus vereinigt, also axillare und laterale Hautmuskelreste gleichzeitig auftreten. Birmingham (1889) fand das Ausstrahlen auf der Fascie des Latissimus, und Le Double (1897) bestätigte das häufigere Vorkommen solchen Verhaltens.

Teilweises Ausstrahlen axillarer Bündel auf dem Latissimus tritt auf der Fig. 2 u. 3 zutage. Ventro-laterale Teile des Muskels sind durch eine Zwischensehne mit dem Latissimusrande eng verknüpft (Tobler 1902, S. 489, Fig. 19). Die frei auf der Latissimussehne ausgebreiteten biegen auf ihr um und endigen in der Nähe des humeralen Ansatzes der Sehne.

b. Muskulöser Achselbogen = oberer pectoraler Achselgrubenmuskel.

Einige Formen dieses Muskels sind auf Fig. 6—8 S. 27 dargestellt.

Der axillare Hautmuskel verliert durch den Ansatz an der Latissimus-Sehne allmählich jegliche Beziehung zu Haut und Fascie des Rückens. Er wird zum muskulösen Achselbogen, welcher den axillaren Nerven-Gefäßstrang überbrückt. Er bewahrt dabei den Ursprung am Humerus oder an benachbarten Teilen und kann ein einfacher, oberer pectoraler Achselbogen genannt werden gemäß seiner Herkunft von der Pectoralis-Muskulatur. Im Gegensatze zum vorderen Achselgrubenmuskel ist er ein oberes derartiges Gebilde.

Die Versorgung durch Nn. thoracales anteriores wurde 1881 durch K. Bardeleben zuerst festgestellt (l. c. S. 403), später immer wieder bestätigt.

Die Verschmelzung mit der Latissimus-Endsehne ist eine er-

worbene Erscheinung. Wir kennen glücklicherweise Zustände, in welchen sie eingeleitet ist, wo ein cranialer Bündelteil noch frei auf dem Latissimus ausläuft, ein anderer caudaler aber mit ihm bereits verschmolzen ist (Tobler, Fig. 19). Man vergleiche Fig. 11, S. 30.

Die Basis des oft dreieckigen Muskels ist gegen den Latissimus, die Spitze gegen die Pectoralis major-Insertion gerichtet (Le Double 1897).

Der muskulöse Achselbogen soll nach Le Double in 7 % bei Europäern auftreten.

Eine allgemeine Schilderung der selbständigen Bildung findet sich bei P. Eisler (1912, S. 481). Sie kann anstandslos übernommen werden; nur vertauschen wir die Angaben über Ursprung und Ansatz miteinander. Der Muskel entspringt von der Crista tuberculi majoris im Anschluß an die Endsehne der Pars sterno-costo-abdominalis des Pectoralis major oder ist fest mit ihr verschmolzen. Die Pars abdominalis vermittelt häufig den Zusammenhang. Der Ursprung kann auf die Fascie heraufrücken, welche Biceps und Coracobrachialis bedeckt. Sie kann das Coracoid oder den Axillarrand des Pectoralis minor erreichen. Es kann die Verbindung mit letzterem 2,5 cm vom Coracoid entfernt sein (J. Wood).

Der Ursprung wird an verschiedenen Stellen der angegebenen Stätten zugleich gefunden.

Der Ansatz erfolgt fleischig auf der dorsalen Fläche der Latissimus-Sehne, reicht oft auf den cranialen Rand der Endsehne bis an den Muskelbauch heran und kann hier mit muskulösen Latissimus-Bündeln engere Verbindungen eingehen, wobei eine Zwischensehne dann die scharfe Grenze anzeigt.

Der Ansatz kann auf die craniale Kante der Latissimus-Endsehne beschränkt sein.

Der sehr wechselnde Umfang des muskulösen Achselbogens zeigt sich in dünnen Bündellagen oder in Fingerdicke.

Die bildliche Darstellung Eislers von einem scharf begrenzten Muskel ist klar und zutreffend (1912, Fig. 74, S. 482).

Eine besondere, das Wesen des muskulösen Achselbogens klärende Bedeutung kommt denjenigen Befunden zu, in welchen benachbarte Hautrumpfmuskel-Reste erhalten sind.

1. Fig. 3. Der Achselbogen breitet sich mit oralem Abschnitte flächenartig auf der Lat.-Endsehne aus. Einige aborale, ventrale Bündel senken sich zwischen die Fleischfasern des Latissimus ein

und empfangen festeren Verband mit der Muskel-Sehnengrenze des letzteren (Tobler 1902, S. 498, Fig. 23).

2. Die oralen Bündel laufen frei auf der Lat.-Endsehne aus, indessen die aboralen scharf begrenzt endigen. Die dem Ventralrande des Latissimus genäherten Bündel sind durch eine schräg gestellte Zwischensehne dem Latissimus angereiht (Tobler, Fig. 19).

3. Eisler (S. 482). Cranial an den axillaren Muskelbogen angelehnte Bündel ziehen um den Rand des Latissimus zu dessen thoracaler Fläche, wo sie sich im Bindegewebe zwischen ihm und Serratus anterior verlieren. Diese Bündel sind laterale, oben erwähnte Hautrumpfmuskel-Abschnitte.

4. Fig. 2. Der geschlossene, axillare Muskel geht von der Unterfläche der Pectoralis major-Endsehne aus. Er endigt auf der Latissimus-Sehne, wobei seine Sehnenfasern senkrecht gegen die des Latissimus gestellt sind (Bluntschli 1910, Fig. 2).

5. Fig. 14. Der Muskel geht von der Fascie des Coraco-brachialis und kurzen Biceps-Kopfes im Anschluß an den Pectoralis minor aus. Nach 10 cm langem Verlaufe heftet er sich mit 3 cm breiter Basis und kurzer Sehne am oberen Rande der Latissimus-Endsehne fest. S. Miloslavsky beschreibt diesen typischen Hautmuskelrest als ein accessorisches Bündel des Latissimus (1912, S. 20).

c. Scharf umschriebene obere Achselgrubenmuskel erlangen bei großer Selbständigkeit zuweilen ansehnlichen Umfang.

Der Muskel entsteht in Verknüpfung mit der Pectoralis-Endsehne, durchquert den Boden der Achselhöhle und gewinnt an der Latissimus-Endsehne eine scharf geprägte Anheftung. Bei einer Länge von nur 6 cm erreicht er eine Breite von 2 und eine Dicke von 1 cm (Tobler, Fig. 25).

Diese Zunahme an Umfang gestattet es nicht mehr, kurzerhand von einem rudimentären Gebilde zu reden. Der Rest eines sonst rückgebildeten Muskels hat hier eine neue Entfaltung genommen und ist zur progressiven Bildung geworden.

Präpectorale oder prästernale Muskeln tragen in sich die gleiche Fähigkeit, als Hautmuskelreste zuweilen einen außergewöhnlich großen Umfang anzunehmen und als fortschreitende Bildungen sich zu äußern.

d. Rückbildungen pectoraler oberer Achselgrubenmuskeln.

Sie sind in vielen Formzuständen bekannt geworden. Ein wichtiger Befund dieser Reihe tritt in einer Sehnenplatte auf, welche die

seitliche Achselgrubenwand bedeckt und in LANGERS sehnigem Achselbogen erscheint. Hierüber handelt der Abschnitt 12b.

7. Gleichzeitiges Auftreten eines pectoralen, oberen Achselgrubenmuskels mit anderen Resten des Hautrumpfmuskels.

Diese Formen verdienen als Belege für die Ableitung des einfachen, muskulösen Achselbogens vom Hautrumpfmuskel besonders hervorgehoben zu werden. Wir verfügen über eine größere Reihe von Beobachtungen anderer Forscher, welche den Tatbestand durch Beschreibung oder Abbildung so weit klargestellt haben, daß er dem eigenen Urteile zugänglich ist.

a. Der pectorale Achselgrubenmuskel (*4*) besteht zugleich mit

Fig. 6. Fig. 7. Fig. 8.

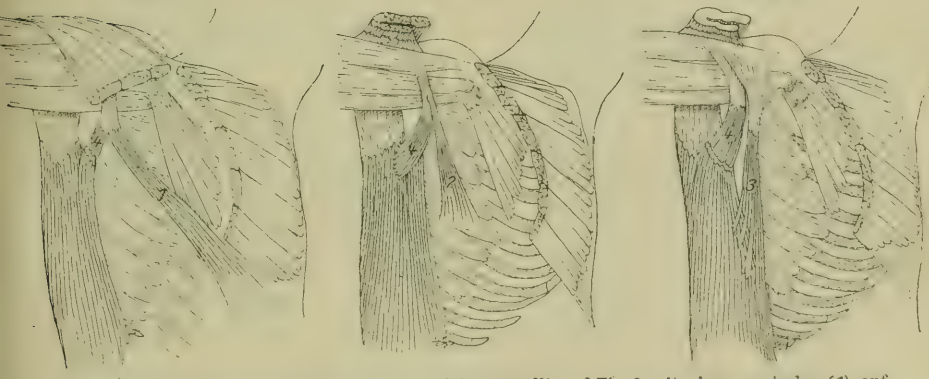

Ein pectoraler, oberer Achselgrubenmuskel (*4*) ist vergesellt auf Fig. 6 mit einem ventralen (*1*), auf Fig. 7 mit einem lateralen (*2*), auf Fig. 8 mit einem latero-dorsalen (*3*) Hautmuskelreste. Fig. 6 nach TOBLER, Fig. 7 nach BÖSE.

ventralen Resten des Hautmuskels oder abgelösten Randbündeln der Pars abdominalis (*1*), welche von der Aponeurose des Obliquus thoraco-abdominalis externus ausgehen und am Oberarme mit der Ursprungssehne des Achselgrubenmuskels verbunden sind. Fig. 6 stellt ein Beispiel dieser öfters beschriebenen Form dar.

1. Fig. 6. Ein von der Biceps-Fascie ausgehender Achselgrubenmuskel setzt sich am Vorderrande des Latissimus in der Nähe von dessen Endsehne fest. Die Randbündel des Latissimus schließen sich mittels einer Zwischensehne eng an den Achselgrubenmuskel an. Eine breite Platte der Pars abdominalis des Pectoralis major gelangt als tiefe Schichte zur Ursprungssehne des Achselmuskels am Oberarme (L. TOBLER 1902, S. 496, Fig. 22).

2. Ein Randbündel der P. abdominalis vereinigt sich in ähn-

licher Weise mit einem pectoralen Achselgrubenmuskel. Dieser gelangte zur Dorsalfläche des Latissimus dorsi. An seiner unteren, medialen Kante heftet sich ein breites Randbündel des Latissimus fest (Böse 1904, S. 593, Fig. 9).

3. Fig. 22. Die Abdominalportion, losgelöst vom Muskelbauche, gelangt humeruswärts unter die Endsehne des Pectoralis major. Ein oberflächliches Sehnenblatt erreicht die Crista tuberculi majoris; ein tiefes geht in einen zur Sehnenplatte umgewandelten pectoralen Achselgrubenmuskel über, welcher das von 8. und 9. Rippe ausgehende Randbündel des Latissimus in sich aufnimmt (H. Sicher 1911, Fig. 1).

b. Fig. 7. Der pectorale Achselgrubenmuskel (*4*) besteht gleichzeitig mit seitlichen, an der Fascie des Serratus anterior ausgehenden Resten des Hautmuskels (*2*).

Beide Muskeln gehen entfernt von der Crista tuberculi majoris von der Oberarmfascie aus. Die Sehne teilt sich nach etwa 4 cm langem Verlaufe in einen zur Dorsalfläche des Latissimus ziehenden, pectoralen Achselgrubenmuskel (*4*) und in eine auf der Serratus-Fascie verstreichende, fächerförmige Muskelplatte (*2*). Auf der anderen Körperseite bestand der unter a, 2 aufgeführte Tatbestand (Böse 1904, S. 593, Fig. 8).

c. Fig. 8. Der pectorale Achselgrubenmuskel (*4*) ist vergesellt mit seitlichen-dorsalen Resten des Hautmuskels (*3*), welche dem Randabschnitte des Latissimus dorsi auflagern.

1. Der pectorale Achselgrubenmuskel heftet sich an der Latissimus-Sehne fest. Im Ursprunge mit ihm vereinigt, z. T. von der Endsehne des Pectoralis major ausgehend, besteht ein schmaler, lateraler Muskel, welcher caudalwärts zieht und der Pars costalis des Latissimus sich auflagert (Eisler 1912, S. 483).

2. Ein latero-dorsaler Hautmuskelrest bedeckt mit mehr als einem Drittel seiner Masse die costale Latissimusportion und reicht so bis zur Höhe der 7. Rippe hinauf. Die meisten Bündel schlagen einen parallelen Verlauf mit denen des Latissimus ein und verbinden sich dabei innigst mit ihnen. Einige Bündel biegen indessen um den Rand des Latissimus zu dessen Dorsalfläche aus, wo sie in die Fascie ausstrahlen (Eisler 1912, S. 484).

3. Fig. 9. Der Achselgrubenmuskel (*4*) entsteht an der Biceps-Fascie; er verbindet sich durch eine Zwischensehne mit dem Latissimus dorsi. Vom Coracoid geht eine schmale Muskelplatte (*3*) aus, welche ventral von ersterem in den Vorderrand des Latissimus

sich einsenkt, ohne eine Abgrenzung erkennen zu lassen (Tobler 1902, S. 494, Fig. 21).

4. Fig. 10. Der obere pectorale Achselmuskel (*4*) bildet mit lateralen Hautmuskelresten (*3*) eine einheitliche Platte. Sie geht mittels breiter Sehnenhaut vom Humerus aus, bedeckt von der Endsehne des Pectoralis major. Der axillare Muskel verbindet sich durch eine Zwischensehne mit dem Latissimus. Die lateralen Hautbündelreste gehen unmittelbar in den Randabschnitt des Latissimus über (K. Gehry 1903, S. 451, Fig. 2).

Fig. 9.

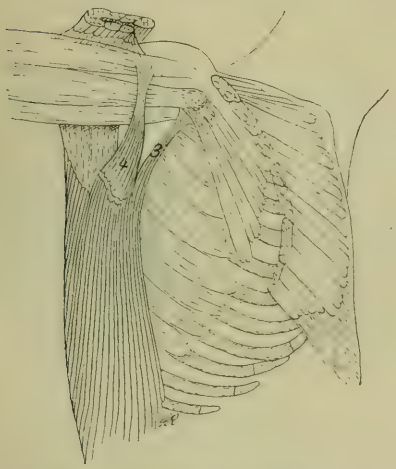

Fig. 10.

Pectoraler, oberer Achselgrubenmuskel (*4*) tritt gemeinsam mit einem lateralen Hautmuskelreste (*3*) auf. Beide entspringen selbständig, sind distal vereinigt auf Fig. 9; sie bilden auf Fig. 10 eine einheitliche Platte, deren Abschnitt 4 durch eine Zwischensehne vom Latissimus abgetrennt ist. Abschnitt 3 geht in den Vorderrand des letzteren über. Fig. 9 nach Tobler (1902, Fig. 21); Fig. 10 nach Gehry (1903, Fig. 2).

Durch die Vereinigung der lateralen Hautbündel (*3*) mit dem Vorderrande des Latissimus kommt es auf Fig. 9 und 10 zur Bildung eines vorderen, zusammengesetzten Achselgrubenmuskels, welcher an den oberen pectoralen angeschlossen ist.

d. Fig. 11—14. Ein pectoraler, oberer Achselgrubenmuskel (*4*) besteht neben ventralen Hautmuskelresten (*1*), welche der Pars abdominalis zugehören. Diese sind vom Humerus oder von der Fascie des Biceps und Coraco-brachialis auf den Achselgrubenmuskel herabgerückt, heften sich an dessen Vorderrand fest oder gelangen bis zur Endsehne oder zum Vorderrande des Latissimus dorsi.

1. Fig. 11. Die sehr selbständige Pars abdominalis (*1*) schiebt

sich lateral unter die Pars sterno-costalis und heftet sich an der Fascie des kurzen Bicepskopfes fest. Ein 3—4 mm breites Randbündel (*1 a*) löst sich lateralwärts von der Abdominalportion los und verbindet sich mit dem Vorderrande eines pectoralen, oberen Achselgrubenmuskels (*4*). Dieser geht von der Unterfläche der Sehne der Portion *1* aus und endigt an der Dorsalfläche des Latissimus, bis zu dessen Vorderrand ausgedehnt. Bündel *1 a* besitzt noch einen bis zum Oberarme hinaufreichenden Sehnenstrang (vgl. Tobler 1902, S. 498, Fig. 23). Der genetische Zusammenhang aller drei Bildungen (*1*, *1 a*, *4*) an der Biceps-Fascie ist noch erhalten.

Fig. 11. Fig. 12. Fig. 13.

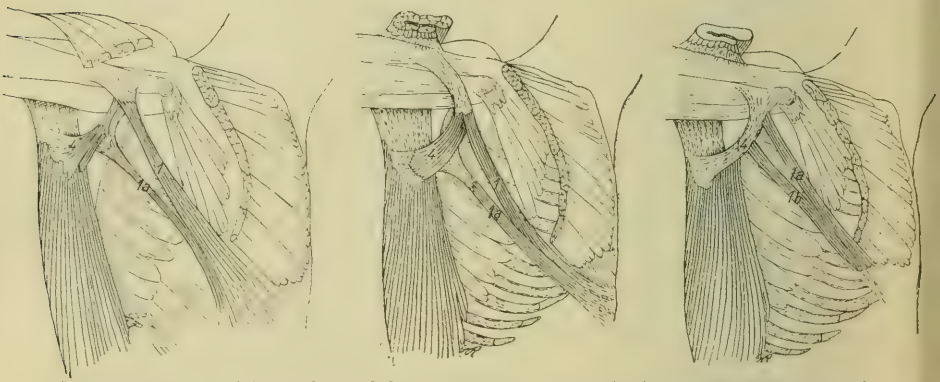

Ein pectoraler, oberer Achselgrubenmuskel (*4*) besteht gleichzeitig mit einem ventralen Hautmuskelreste (*1*), welcher auf Fig. 11 sowohl zum Oberarme als auch zum Achselmuskel-Vorderrande *1 a* gelangt, auf Fig. 12 u. 13 gespalten den Vorderrand des Achselmuskels *4* aufsucht. Letzterer ist zur Sehnenplatte umgewandelt und ebenfalls mit einem zweigespaltenen Bündel der Pars abdominalis im Zusammenhange. Fig. 11 nach Tobler, Fig. 12 u. 13 nach Bluntschli.

2. Fig. 12. Bei ähnlicher Anordnung aller Teile ist der Randstreifen (*1 a*) der Pars abdominalis selbständiger dem Vorderrande des Achselgrubenmuskels (*4*) angeheftet. Es gelangen keine Sehnenstränge mehr zum Oberarme (H. Bluntschli 1910, S. 547, Fig. 2).

3. Fig. 13. Die Pars abdominalis ist zweigeteilt. Beide Bündelplatten (*1 a*, *1 b*) sind vom Oberarme auf einen zum Sehnenstrange umgewandelten, pectoralen Achselgrubenmuskel (*4*) herabgerückt. Letzterer ist mit der Endsehne des Latissimus verschmolzen. Ein breites Randbündel desselben ist mit dem sehnigen Achselbogen *4* verschmolzen (H. Bluntschli 1910, S. 548, Fig. 3).

Der von Eisler (1912, S. 484) beschriebene Befund zeigt ebenfalls das Übergreifen lateraler Hautbündel auf einen muskulösen Achselbogen.

4. Fig. 14, nach Miloslavsky. Das Randbündel der Pars ab-

dominalis gelangt als Sehnenstreifen zur Vereinigungsstelle des sehnigen Achselbogens mit dem Vorderrande des Latissimus (*1 c*).

5. Fig. 15. Ein pectoraler Achselgrubenmuskel (*4*) geht kurzsehnig vom Oberarme aus und heftet sich an der Dorsalfläche des Latissimus fest. Eine breite Randbündelplatte des letzteren schiebt sich humeruswärts zur Unterfläche des pectoralen Achselmuskels empor. Von der Pars abdominalis löst sich lateralwärts ein gegen den Ansatz zweigeteiltes Randbündel los. Ein orales Bündel *1 a* heftet sich an der Sehne des Achselmuskels *4* fest; ein aborales Bündel *1 d* ist caudalwärts weiter vom Oberarme entfernt und ver-

Fig. 14. Fig. 15. Fig. 16.

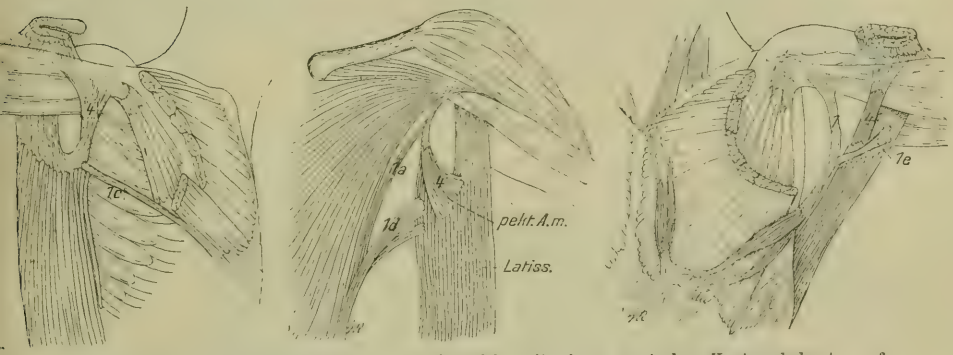

Ein pectoraler Achselgrubenmuskel tritt gleichzeitig mit einem ventralen Hautmuskelreste auf. Derselbe heftet sich auf Fig. 14 an der Verbindungsstelle des sehnigen Achselbogens mit Latissimus, auf Fig. 15 am Achselmuskel (*1 a*) und am Vorderrande des Latissimus (*1 d*), auf Fig. 16 am Oberarme (*1*) und an der Endsehne des Latissimus dorsi (*1 e*) fest. Fig. 14 nach Miloslavsky (1912, Fig. 3), Fig. 15 nach Böse, Fig. 16 nach Gehry.

streicht auf dem Vorderrande des Latissimus dorsi. Das Bündel *1 d* hat die genetischen Beziehungen zum Achselgrubenmuskel (*4*) völlig eingebüßt (Böse 1904, S. 594, Fig. 10).

6. Fig. 16. Neben einem einfachen, pectoralen oberen Achselgrubenmuskel (*4*) besteht ein ventraler Hautmuskelrest. Er zeigt Verbindungen mit einem Sternalis. Durch seinen Ansatz an der Fascie des Oberarmes zeigt er Übereinstimmungen mit der Portion *1* der Fig. 11, 12. Eine Sehnenplatte ist vom Oberarme auf die Endsehne des Latissimus dorsi herabgerückt. Verfolgt man diese Sehne (*1 e*) von der Anheftungsstelle aus zum gemeinsamen Muskel, so findet man sie vor der Verbindung des Achselmuskels (*4*) mit dem Latissimus gelagert. Diese Eigenschaft macht sie auch einer anderen Deutung fähig, indem sie als Rest einer überaus großen Distalausdehnung des Pectoralis major am Oberarme aufgefaßt

werden kann. Der Tatbestand ist von K. Gehry aufgenommen (1903, S. 447, Fig. 1).

Die zu natürlichen Reihen geordneten Befunde lassen u. a. die Verschiebungen der humeralen Endsehne der Pars abdominalis bis auf den Latissimus dorsi erkennen (*1e*). Die Verschiebungen erfolgen auf einer durch den oberen pectoralen Achselgrubenmuskel hergestellten Brücke; sie setzen dessen Anwesenheit voraus. Darin besteht eine Art von Gesetzmäßigkeit, welche nicht zum Ausdrucke kommt durch die Aussage, daß ein abgespaltenes Pectoralis-Bündel (Pectoralis quartus) an jeder Stelle mit dem muskulösen Achselbogen in Verbindung treten könne (s. Eisler 1912, S. 484). Die bevorzugten Verbindungsstellen werden die Vorderfläche und der untere-vordere Rand des Achselmuskels sein, da die abdominalen Bündel des Pectoralis major eine oberflächliche Lage zum axillaren Hautmuskel einzunehmen pflegen.

Fig. 17.

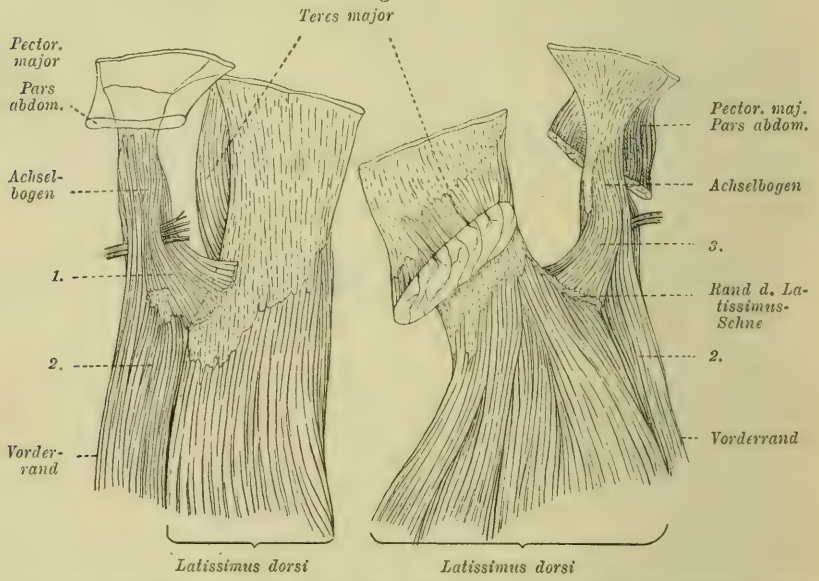

Gleichzeitiges Auftreten eines oberen (*1, 3*) und eines vorderen (*2*) Achselgrubenmuskels. Linke Körperseite (Morph. Jahrb. 41. Bd. S. 521) Zürcher Museum.

e. Gleichzeitiges Auftreten eines oberen Achselgrubenmuskels mit einem zum vorderen Achselgrubenmuskel sich gestaltenden Strange, welcher aus dorso-lateralen Hautmuskelresten und Latissimus-Randbündeln besteht.

Diese Form spielt in die vorigen über; es handelt sich auch hier um gemeinsames Auftreten von axillaren und dorso-lateralen

Hautmuskelbündeln, von welchen letztere einen verschiedenen Grad des Anschlusses an die Latissimus-Randbündel erlangen. Da, wo die genaue Untersuchung noch eine Trennung beider Bestandteile ermöglicht, kann bei oberflächlicher Betrachtung leicht eine einheitliche Fleischmasse angenommen werden.

Einige hier aufgeführte Befunde könnten mit Fug und Recht auch im vorhergehenden Abschnitte als weiter vorgeschrittene untergebracht werden.

1. Lehrreiche Beispiele für eine Übergangsform bieten die Figuren 17, 18 dar. Dorso-laterale und axillare Hautmuskelreste bilden einen ansehnlichen Achselgrubenmuskel. Die lateralen Bündel lehnen sich dem Latissimusrande sehr eng an, ohne jedoch mit ihm zu verschmelzen. Sie strahlen beiderseits zur dorsalen Latissimusfläche aus, wo sie sich mit dessen Bündeln kreuzen und dann auf

Fig. 18.

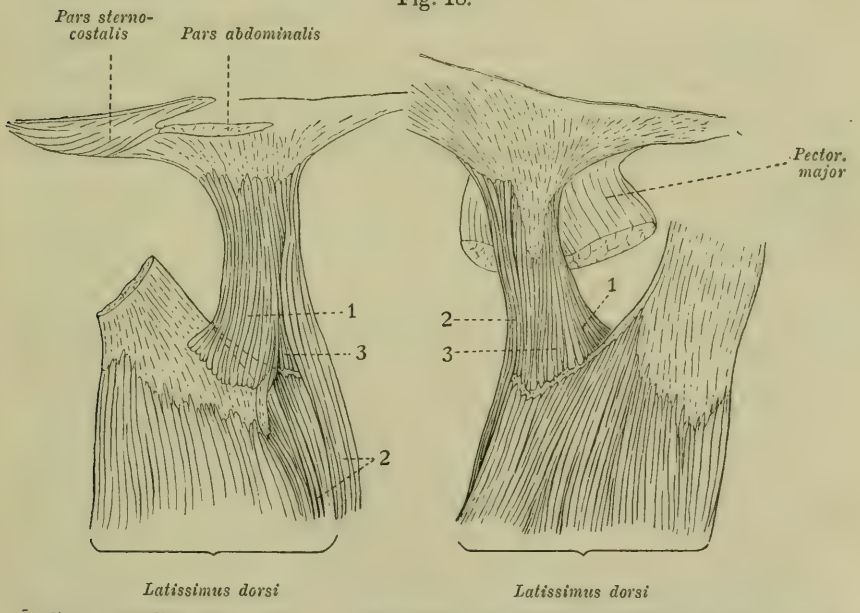

Ähnliches Verhalten wie auf Fig. 17. Rechte Körperseite desselben Objektes. Morph. Jahrbuch, 41. Bd. S. 625). Zürcher Museum.

dessen Fascie verstreichen. Die axillaren Bündel heften sich an der Latissimus-Sehne fest, strahlen als oberflächliche noch auf ihr aus, indessen sie als tiefe dem Rande des Latissimus in der Weise sich anfügen, daß Bündel des letzteren sich ihnen zuwenden und beide durch einen zwischen sie sich einschiebenden Endsehnenteil des Latissimus getrennt bleiben. Letzterer tritt als Zwischensehne auf.

Das beiderseitige Verhalten zeigt im einzelnen Abweichungen voneinander, in allem Wesentlichen aber Übereinstimmungen.

2. P. Eisler (1912, S. 484) fand auf einer Seite einen muskulösen Achselbogen gleichzeitig mit einem zur Serratusfascie ausstrahlenden Muskel, welcher zwischen Achselbogen und Pectoralis major seinen Ausgang nahm. Auf der anderen Seite war der Achselbogen in mehrere Bündel gespalten. Den auf der Serratusfascie ausstrahlenden lateralen Hautmuskelresten schlossen sich Bündel an, welche von der Unterfläche des Achselbogens aus in das Bindegewebe unter dem Latissimus ausbogen.

Das bei Eisler auf S. 483 aufgeführte Verhalten gehört ebenfalls hierher. Oberflächliche Bündel gelangen ununterbrochen bis zum costalen Latissimus-Ursprunge, wo sie ihm eng angegliedert sind. Tiefe Bündel ziehen als Achselbogen zur Endsehne des Latissimus.

3. Fig. 9. Laterale Hautmuskelreste gehen vom Coracoid aus und erreichen nach Durchkreuzung der Achselgrube den Ventralrand des Latissimus, in dessen Bündel sie fortgesetzt sind. Axillare Hautmuskelreste entstehen flachsehnig an der Fascie des Biceps. Der sich verbreiternde Muskelbauch schließt sich dem vorigen allmählich an, inseriert aber breit am Beginne der Endsehne des Latissimus, unter Abspaltung eines als Zwischensehne auftretenden Teiles der Lat.-Sehne (Tobler, Fig. 21, S. 494).

4. Ein 2 cm breites Randbündel des Latissimus bedeckte mit breiter Endsehne das Viertel eines mehrbündeligen, größtenteils an der Latissimus-Endsehne angehefteten Achselbogens und ging »in den thoracalen Scheitel des fascialen Achselbogens über« (Eisler 1912, S. 484). Gleichzeitig bestand ein lateraler Hautmuskelrest.

5. Ein mehrbündeliger muskulöser Achselbogen endigt zum größten Teile an der Endsehne des Latissimus (Eisler 1912, S. 484). Wo die anderen Bündel sich festhefteten, ist nicht angegeben. Von der Unterfläche des Achselbogens gehen gröbere Bündel aus, welche, ventro-caudalwärts gerichtet, zum Gewebe unter dem Latissimus und zur Fascie des Serratus ausstrahlen. So stellen sich auch hier neben den Achselbogenbündeln laterale Bestandteile des Hautrumpfmuskels ein. Auffallend ist die tiefe Lage der letzteren zu ersteren. Auf der Gegenseite befinden sich die lateralen Bündel in oberflächlicher Lage. Es bestehen solche aber auch hier; sie decken die Anheftungsstelle des Achselbogens am Latissimus, gehen aponeurotisch in den thoracalen Scheitel des fascialen Achselbogens über und setzen

sich in den Ventralabschnitt des Latissimus fort. Sie werden dem Latissimus zugesprochen, dürften nichtsdestoweniger Hautrumpfmuskelreste enthalten haben, welche mit Latissimusteilen innigst verschmolzen waren. Die Lage der aponeurotischen Teile in der Achselgrube gestattet eine derartige Auslegung. Seitliche Hautbündel hätten demnach eine Ausbreitung über Serratus und Ventralrand des Latissimus besessen. Eisler führt diesen Fall als besondere Art des pectoralen Achselbogens ohne Beteiligung von Latissimusbündeln auf, insofern mit Recht, als ein jeder Fall mit Resten des Hautmuskels etwas Besonderes hat. Das Eigenartige liegt aber darin, daß ein 2 cm breites ventrales Randbündel des Latissimus über $^1/_4$ der Länge auf dem pectoralen Achselbogen gegen dessen Insertion an der Latissimussehne gelagert ist, daß diese Lagerung sowie die aponeurotische Anheftung am fascialen Achselbogen auf Beteiligung des Hautmuskels hindeuten. Eislers Deutung des fraglichen Randbündels als eines reinen Latissimusabschnittes ist nicht anzuerkennen. Unter allen Umständen ist es unstatthaft, diesen Fall etwa als Beweis für eine ursprüngliche Beziehung des Latissimus zur Crista tuberculi majoris heranzuziehen. Solche Beziehungen kommen nur durch Vermittelung des pectoralen Hautmuskels zustande.

8. Oberer Achselgrubenmuskel in engerer Verbindung mit Randbündeln des Latissimus dorsi; Fehlen lateraler Hautmuskelreste.

Die Verbindung eines oberen Achselgrubenmuskels mit Latissimus-Randbündeln kommt durch eine Zwischensehne zustande, welche der Endsehne des Latissimus zugehört. Der Muskel wird durch diese Verbindung zweibäuchig; er begrenzt die Achselgrube auch von vorn und wird so zu einem oberen-vorderen Achselgrubenmuskel. Der vordere Abschnitt ist verschieden von dem aus lateralen Hautmuskelresten und Latissimus-Randbündeln zusammengesetzten Gebilde, von welchem zuvor die Rede gewesen ist.

Der die Achselgrube von vorn begrenzende, abnorme Muskel kann hiernach auf drei verschiedene Arten zusammengesetzt sein. Er besteht aus:

1. lateralen Hautmuskelbündeln;
2. diesen und vorderen Latissimus-Randbündeln;
3. Latissimus-Randbündeln, welche durch eine Zwischensehne in den oberen Achselgrubenmuskel übergehen und durch ihn zur Crista tuberculi majoris geleitet werden.

Die letzte Form ist immer mit axillaren Hautmuskelbündeln gepaart. Für sie lassen sich folgende Beispiele aufführen.

1. Der axillare Muskel heftet sich zum Teil an der geschlossenen Endsehne des Latissimus fest, verbindet sich anderenteils durch eine Zwischensehne mit einem abgelösten Latissimus-Randbündel. Man erhält diese Form, wenn man die längsverlaufenden, lateralen Hautmuskelreste *3* auf Fig. 9 sich völlig verschwunden denkt.

2. Ein 2 cm breites Randbündel des Latissimus befestigt sich am unteren Rande eines oberen Achselgrubenmuskels (muskulösen Achselbogens), welcher kurzsehnig an der Dorsalfläche des Latissimus angeheftet ist. (Böse 1904, Fig. 8.) Das Latissimus-Randbündel ist auf der anderen Seite mit dem oberen Achselmuskel inniger vereinigt.

3. Der obere axillare Muskel kann in ganzer Breite mittelst einer Zwischensehne in einen entsprechend breiten ventralen Randabschnitt des Latissimus übergehen.

Der Randteil ist vom Latissimusbauche schärfer abgesetzt, woraus ein zweibäuchiger Muskel sich herleitet (vgl. Eisler, S. 482). Eisler beobachtete einen spindelförmigen Achselbogenmuskel, an welchen sich mittelst einer 2 cm langen Zwischensehne ein abgespaltener Latissimusrandteil festheftete.

4. Fig. 6. Der obere Achselgrubenmuskel vereinigt sich durch eine Zwischensehne mit dem costalen Randteile des Latissimus. Das Randbündel ist noch im Verbande mit dem Latissimus-Bauche. Die Zwischensehne ist ein Teil der Latissimus-Endsehne (Tobler, Fig. 22).

Es ist nicht möglich, diese Reihe abzutrennen von der folgenden, welche nur durch die größere Selbständigkeit des Latissimusabschnittes gekennzeichnet ist. Dieser bildet allmählich mit dem pectoralen, oberen Achselgrubenmuskel einen einheitlichen Muskelstrang, dessen Zusammensetzung aus zwei Teilen durch eine Zwischensehne angedeutet bleibt.

Denkt man sich den pectoralen Achselgrubenmuskel zur Sehnenhaut rückgebildet, aber in Verbindung geblieben mit einem Latissimus-Randbündel, so stellt sich ein Befund ein, welchen man als Anheftung des Latissimus an der Achselaponeurose aufgeführt hat.

9. Zweibäuchiger Achselgrubenmuskel, zusammengesetzt aus einem axillaren Hautrumpfmuskelteil und einem vom Latissimus abgespaltenen Muskelbündel.

Die Vereinigung beider Muskeln zum einheitlichen Achselgrubenmuskel vollzieht sich mittelst einer Zwischensehne. Sie stammt von der Latissimus-Endsehne her. Man kennt sie in schmaler, breiter und flächenartig ausgebreiteter Form. Sie tritt etwa in 56% der Achselgrubenmuskeln auf, wenn die Angabe PRINCETEAUS, der sie unter 25 Fällen 14mal angetroffen hat, als Maßstab gilt. LUSCHKAS Aussage (1863), die Zwischensehne komme jedem muskulösen Achselbogen zu, ist unzutreffend.

Der zweibäuchige Achselbogen ist als zusammengesetzter Muskel eine neue Erscheinung und unter den Primaten nur beim Menschen bekannt. Da er sehr vollkommene Formen annehmen kann, so ist die Vermutung aufgetaucht, es handele sich um eine fortschreitende, um eine progressive Bildung.

Der funktionelle Wert beruht wohl darin, für den Latissimus einen engeren Anschluß an die laterale und vordere Achselhöhlenwand zu erzielen, wodurch dieselben fester geschlossen werden. Der Latissimus gewinnt Angriffspunkte auf die Insertionsstelle des Pectoralis major. Diese Beziehung ist neu und wird durch den pectoralen Abschnitt des zweibäuchigen Achselgrubenmuskels vermittelt.

Der Muskel durchquert anfangs die laterale Achselgrubenwand von vorn nach hinten und entspricht hier einem pectoralen oberen Achselgrubenmuskel. Nach der Verbindung mit dem Latissimus findet man ihn an der hinteren Achselgrubenwand, von wo er in das Ventralgebiet des Latissimus übergeht. Mit der größeren Selbständigkeit sieht man den zweibäuchigen Muskel aus dem vorderen Pectoralis-Gebiete durch die Achselgrube direkter caudalwärts verlaufen und diese oben und weiter vorn begrenzen helfen, indem der abgelöste Latissimus-Abschnitt einer ventralen Verschiebung unterliegt. Auf diese Weise kann der zweibäuchige Muskel zu einem oberen-vorderen Achselgrubenmuskel werden. Er unterscheidet sich von einem vorderen Achselgrubenmuskel *1* und *2* (S. 35) stets durch den Besitz einer Zwischensehne, welche von achselständiger Herkunft ist und demgemäß auch axillare Hautmuskelreste aufgenommen hat.

Ein vorderer Achselgrubenmuskel *1* und *2* (S. 35) kann gleichzeitig mit dem zweibäuchigen, zusammengesetzten, oberen-vorderen

Muskel zur Ausbildung kommen. Das wird der Fall sein, wenn laterale Hautbündel sich neben den axillaren erhalten haben. Sie werden zusammenhängen miteinander, wenn zwischen lateralen und axillaren Hautmuskelresten dorsale Zwischenbündel bestehen und ebenfalls mit dem Latissimus vereinigt sind. Aus einem solchen Verhalten erklären sich die Zwischenformen zwischen den verschiedenen Arten von vorderen Achselgrubenmuskeln.

Als Beispiel eines zweibäuchigen Achselbogens diene der folgende Befund. Man vergleiche Fig. 28 (*c*, *d*).

Der Muskel entspringt mit einer oberflächlichen Sehnenplatte am Humerus, mit einer tiefen an der Fascie des Coraco-brachialis. Die Anheftung erfolgt an einem breiten, abgespaltenen Abschnitte der Latissimus-Endsehne, welchem ein sehr ansehnlicher Abschnitt dieses Muskels angefügt ist (Tobler 1902, Fig. 26).

Der kräftige pectorale Abschnitt hat durch seine breite, selbständige Insertion die Spaltung am Latissimus zustande gebracht. Dessen abgespaltener Teil wird durch den pectoralen Achselbogen zum Humerus geleitet. Beide bauen den zweibäuchigen, zwiefach innervierten, sekundären Achselbogen auf.

Ein derartiger Befund bildet die Brücke zum Verständnis aller Fälle, bei welchen der Latissimus-Anteil überwiegt und den pectoralen Anteil mehr und mehr verdrängt, woraus schließlich ein Latissimus-Achselgrubenmuskel sich herleitet, welcher einer neuen Epoche in der Entwicklung axillarer Muskeln angehört.

10. Übergreifen des Latissimus in das Gebiet des axillaren Hautmuskels = Reiner Latissimus-Achselgrubenmuskel.

1. Der pectorale Abschnitt des Muskels verbindet sich teilweise mit der Latissimus-Endsehne und teilweise, vermittelt durch eine Zwischensehne, mit einem abgelösten Teile desselben. Der Latissimus dehnt sich zugleich über das Ende des pectoralen Abschnittes aus und verliert sich dann in der Achselhöhlenfascie.

2. Fig. 30, nach Gruschka (1911). Der pectorale Muskelabschnitt (*4.*) entsteht an Crista tuberculi majoris und Oberarmfascie. Es liegt vielleicht eine Verbindung axillarer und lateraler Hautmuskelbündel vor. Die Insertion erfolgt am Cranialrande der Latissimus-Sehne, 7 cm vom humeralen Ansatze entfernt, und zwar mittelst einer oberflächlichen, 1 cm breiten, und einer tiefen Bündellage. An diesen schmalen pectoralen Achselgrubenmuskel heften sich breite, vordere

Randbündel des Latissimus fest und sind durch dessen Vermittlung zum ventralen Oberarmgebiet übergeleitet. Die Randbündel sind voneinander abgegliedert. Ein Bündel entspringt an der 11. Rippe und heftet sich am Latissimus-Ansatze des pectoralen Muskels fest (bei Gruschka, Bündel *2*). Eine breitere Bündelmasse entspringt an 10. und 9. Rippe und gelangt zur sehnigen, freien oberflächlichen Schichte des pectoralen Abschnittes. Ein abgespaltener tieferer Randabschnitt des Latissimus entspringt von 9., 10. und 11. Rippe, ist aber ein Latissimusteil geblieben; denn er gelangt zur Latissimus-Endsehne.

Der Latissimus hat unter Rückbildung des pectoralen Achselgrubenmuskels größere Ausdehnung gewonnen und übernimmt größtenteils den Aufbau des Achselgrubenmuskels. Gruschkas Deutung lautet in gleichem Sinne.

Ein unvermittelter Übergang vom Latissimus in den pectoralen Achselbogen ist, wie es scheint, Testut und Le Double bekannt gewesen.

3. Ein breites Latissimus-Randbündel ist gegen den unteren Rand eines pectoralen Achselgrubenmuskels abgespalten. Es zieht zu dessen Dorsalfläche, schlägt einen bogenförmigen Verlauf humeruswärts ein, lehnt sich dabei an ihn an und ist mit dessen Bündeln teilweise verflochten (Böse 1904, Fig. 9). Auf der anderen Körperseite verhält das Randbündel sich ursprünglicher, indem es dem unteren Rande des pectoralen Muskels einfach angefügt ist. Auch hier liegt die Zusammensetzung aus einem pectoralen Muskel und einem costalen Latissimus-Abschnitte vor.

4. Fig. 15. Ein weiteres Übergreifen des Latissimus auf den pectoralen Achselbogen beobachtete Böse (l. c., Fig. 10) bei einem Kinde. Der Achselgrubenmuskel ging wie gewöhnlich von der Pectoralis major-Insertion aus und heftete sich am Rande sowie an der Dorsalfläche des Latissimus fest. Ein breites Randbündel des letzteren setzte sich humeruswärts weit auf die Vorderfläche des pectoralen Muskels fort. Auf diese Weise entstand ein zusammengesetztes Gebilde, an dessen Aufbau dem Latissimus der Hauptanteil zukam.

5. Fig. 22. Der pectorale Muskelabschnitt tritt im H. Sicherschen Falle (1911) als breite Ursprungsplatte auf. Sie geht vom Coracoid aus, wo sie mit dem Pectoralis minor verwachsen ist. Ein dünnes Sehnenblatt leitet sich außerdem von der Kapsel des Schultergelenkes und vom Tuberculum majus her; es bedeckt Biceps und

Coraco-brachialis. Weiter distal greift die Ursprungssehne auf die Crista tuberculi majoris über, wo eine innige Verbindung mit tieferen Sehnenzügen der als Pars abdominalis von H. Sicher vorgeführten, ventralen Hautrumpfmuskelbündel sich einstellt.

Die verschiedenen Ursprungsstätten der aponeurotischen Sehne entsprechen denen, welche der Hautmuskel bei Tieren und beim Menschen aufweist. Der tatsächliche Zusammenhang mit ventralen Hautmuskelteilen zerstreut alle Zweifel an der gegebenen Deutung der Sehnenplatte. Sie setzt sich über das axillare Gefäß-Nervenbündel fort, umschließt es ziemlich knapp und geht dann unvermittelt in ein 3 cm breites Latissimus-Randbündel über. Dasselbe gibt sich als 8. und 9. Rippenzacke des Latissimus zu erkennen. Es ist mit dem pectoralen Achselbogen, welcher zur Sehnenplatte geworden ist, vereinigt und wird durch sie zur pectoralen Humerusinsertion geleitet.

Der N. thoraco-dorsalis versorgt den ganzen in den Achselbogen fortgesetzten Randteil des Latissimus. Äste vorderer Thoracalnerven konnten für den Achselbogen nicht nachgewiesen werden. Es ist nichtsdestoweniger möglich, daß letzte Reste eines pectoralen Hautmuskels bestanden haben, welche ebenso wie ihre erhaltene Ursprungsplatte die innigste Vereinigung mit dem Randbündel des Latissimus eingegangen sind. Aber auch dann, wenn solche nicht vorgelegen haben, ist der Achselgrubenmuskel als ein zusammengesetzter aufzufassen: der sehnige Abschnitt ist vom axillaren Hautmuskel, der muskulöse vom Latissimus gebildet. Beide stellen eine einheitliche Bildung her, in welcher der letztere das Übergewicht gewonnen hat und durch ersteren zu den ventralen Skeletanheftungen geleitet wird.

Bei dieser Beurteilung des Befundes handelt es sich keineswegs um einen ganz reinen Latissimus-Achselgrubenmuskel, sondern um ein zusammengesetztes Gebilde. H. Sicher tritt auch für diese Deutung ein (1911, S. 343). Die Vermittlung der Bildung eines Achselgrubenmuskels durch den Latissimus ist hier durch axillare, vielleicht auch durch laterale Hautmuskelreste zustande gekommen. Der Befund durfte deshalb auch oben bereits Erwähnung finden. Der Hautmuskel übernahm für beide Fälle die Überleitung von costalen Latissimus-Randbündeln auf die am Humerus angeheftete Sehnenplatte. Daß axillare Hautbündel in Verwendung gekommen sind, geht aus einem zur Endsehne des Latissimus ziehenden Sehnenbogen hervor.

Mit der Umbildung der pectoralen, achselständigen Bündel zur

Sehnenplatte wird die Zwischensehne eines ursprünglich zweibäuchigen Muskels in diese Sehnenplatte einverleibt und kann völlig in ihr aufgehen. Damit steigert sich die Schwierigkeit des Nachweises, ob neben axillaren Hautrumpfmuskelteilen auch laterale am Aufbaue des je vorliegenden Befundes beteiligt gewesen sind. Nur die Anwesenheit einer Zwischensehne deutet auf achselständige Elemente mit Sicherheit hin.

Sind laterale Hautbündel nach der Verbindung mit vorderen Randbündeln des Latissimus zur Sehne umgewandelt, so werden letztere durch sie zur Pectoralis-Insertion am Humerus übergeleitet, woraus ein vorderer Latissimus-Achselgrubenmuskel sich herleitet. Er wäre ein Endglied der auf S. 21—23 aufgeführten Zustände. Beispiele für ihn werden hier angefügt, weil sie nie ganz rein zu sein brauchen, sondern mit den hier besprochenen Bildungen vergesellt sein können.

11. Rückbildung des pectoralen Achselgrubenmuskels zum Sehnenbogen.

a. Anheftung von Latissimus-Randbündeln an ihm.

1. Fig. 19*a* (nach Bluntschli). Der zur Sehne rückgebildete, pectorale Achselgrubenmuskel spannt sich von der Fascie des Biceps und Coraco-brachialis zur Latissimus-Endsehne aus. Ein breites Randbündel des Latissimus heftet sich am Sehnenbogen fest. Zu ihm gelangt außerdem die Pars abdominalis des Pectoralis major und bezeugt die pectorale Herkunft des Sehnenbogens.

Der Latissimus gewann durch letzteren Angriffspunkte auf die Oberarmfascie. Er spielt die Hauptrolle am Achselgrubenmuskel. Der Sehnenbogen aber ist für ihn der Vermittler zum Oberarm geworden; er ist, wie seine Anheftung an der Latissimus-Sehne erkennen läßt, aus achselständigen Hautbündeln hervorgegangen.

Gelangt ein Muskelbündel vom aboralen Brustbein-Abschnitte zum sehnigen Achselbogen (Eisler 1912, S. 463) so gehört es zur tiefen Pars sterno-abdominalis des Pectoralis major, ist also nichts anderes als ein Teil der auf Fig. 13 stärker ausgebildeten Pars abdominalis. Durch sie wird immer wieder der Sehnenbogen als pectorale Bildung erkennbar.

2. Fig. 19*b*, nach Bluntschli 1910, Fig. 4. Der zur Sehne umgewandelte, pectorale Achselgrubenmuskel geht vom Coracoid und von der benachbarten Fascie aus, gelangt zum Vorderrande der

Latissimus-Sehne und ist ihr enger einverleibt. Ein Randbündel des Latissimus, von dessen Bauche armwärts etwas abgespalten, heftet sich am pectoralen Sehnenbogen fest und nimmt ihn ganz in Anspruch. Hierdurch ist die Bildung eines Latissimus-Achselgrubenmuskels eingeleitet, dessen unselbständiges Wesen aus Einzelheiten des Befundes sowie aus dem Vergleiche mit den verwandten sich ergibt.

3. Fig. 19*c*, nach Bluntschli 1910, Fig. 1. Ein sehniger pectoraler Bogen geht breit vom Coracoid und von der Fascia coracobrachialis aus. Er verschmälert sich im freien, axillaren Verlaufe und heftet sich am Beginne der Latissimus-Sehne fest. Der ganze costale Abschnitt und ein Teil des von der dorso-lumbalen Apo-

Fig. 19.

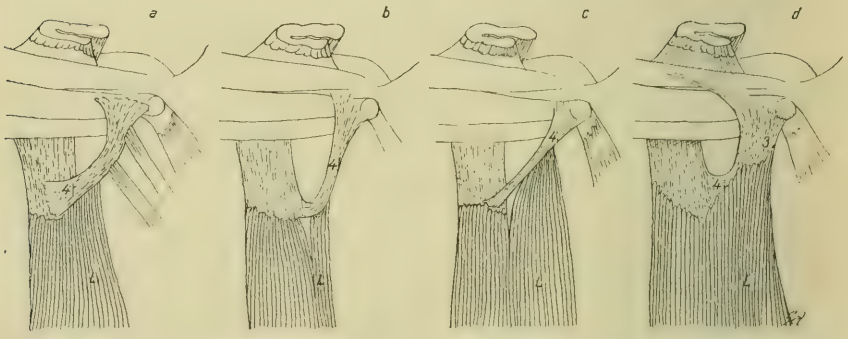

Vier Grade der Umbildung des Hautrumpfmuskels (*3*, *4*) zum sehnigen Achselbogen mit Übergreifen vorderer Latissimus-Randbündel (*L*) auf ihn. Fig. *a*, *b*, *c* nach Bluntschli (1910, Fig. 3, 4, 1). Die Fig. *d* zeigt ein Verhalten, wie es etwa der Abbildung 7 bei Heiderich (1906) und bei Sicher entspricht.

neurose ausgehenden Latissimus sind in der Höhe der 5. Serratus-Zacke vom Muskelbauche losgelöst und am sehnigen pectoralen Achselbogen festgeheftet. Die Breite der Insertionsstelle entspricht ungefähr derjenigen des freien Coracoidteiles des Sehnenbogens.

Ein stattlicher Randabschnitt des Latissimus ist einem zusammengesetzten Achselgrubenmuskel einverleibt; er bildet dessen muskulösen Anteil und hat, vermittelt durch den pectoralen Sehnenapparat, auf das Coracoid einzuwirken vermocht.

Es ist zur Genüge bekannt, daß ein pectoraler Achselgrubenmuskel auch vom Coracoid ausgehen kann, und daher unzulässig, dieser Anheftung wegen dem Sehnenstrange die Wesensgleichheit mit einem Hautmuskelteile abzusprechen. Bluntschli hat den Befund zutreffend interpretiert und gegen die von Heiderich für ganz

ähnliche Fälle gegebene Deutung sichergestellt. Letzterer hält den Sehnenbogen für die eigentliche Endsehne des Latissimus, während er doch nur die wesensfremde Brücke in der Ausdehnung zum Coracoid für den Latissimus geworden ist, und die Beziehungen des Latissimus zum Sehnenbogen immer erworbene sind.

4. Fig. 19*d*, nach Heiderich 1906, Fig. 7. Sie stellt einen noch weiter geförderten Zustand dar. Der sehnige pectorale Achselbogen geht von der Pectoralis major-Endsehne und vom Coracoid aus. Mit scharf geschnittenem Rande ist er zur Latissimus-Sehne verfolgbar. Eine breite Randplatte, vom Bauche des Latissimus durch eine schmale Spalte abgesetzt, findet am Sehnenbogen Anheftung. Vorderste Bündel reichen bis an das Coracoid heran.

Der Achselbogen gewinnt hier überwiegend den Latissimus-Charakter. Das pectorale Gebilde dient, entsprechend funktionell verstärkt, ausschließlich zur Aufnahme des Latissimus. Heiderich hat derartig ausgesprochene Befunde viermal beobachten können.

Fig. 22, nach H. Sicher, 1911. Die Ausdehnung costaler Latissimusteile auf den zur breiten Sehnenplatte umgebildeten, pectoralen Hautmuskel (*3*, *4*) entspricht ungefähr dem Zustande auf Fig. 19*d*. Der Achselgrubenmuskel ist hauptsächlich aus dem Latissimus (*L*) aufgebaut. Sein humeraler, sehniger Abschnitt läßt in eindeutiger Weise den pectoralen Charakter durch den Übergang der Pars abdominalis (*1*) in ihn erkennen, so daß am Aufbau aus zwei verschiedenen Bestandteilen nicht gut gezweifelt werden kann.

Während es sich auf den Fig. 19*a*, *b* beim Sehnenbogen nur um rückgebildete axillare Hautmuskelabschnitte handelt, kommen auf Fig. 19*c*, *d* vielleicht noch laterale in Betracht, welche mit den Latissimuselementen innigst verschmolzen wären. Sichere Entscheidung hierüber wird nicht zu erzielen sein.

Fälle, wie auf den Fig. *c*, *d* können als Beispiele für Latissimus-Achselgrubenmuskeln gelten, jedoch in dem beschränkten Sinne von nicht reinen Formen, weil die Überleitung des Latissimus auf die pectoralen Insertionsgebiete durch die sehnige Brücke, dem Hautmuskel entstammend, geschehen ist.

b. Umwandlung des pectoralen Achselbogenmuskels zur Sehnenhaut; Bildung eines sehnigen Achselbogens (Langer).

1. Ein Teil der humeral entstehenden Sehnenfasern geht in einen muskulösen pectoralen Achselbogen über; ein anderer Teil verliert sich in der Fascie der lateralen Achselgrubenwand.

2. Böse (1904, Fig. 4 und 5) beschreibt einen sehr durchsichtigen Tatbestand. Links findet sich ein muskulöser, mit dem Latissimusrande verbundener Achselbogen; er entspringt entfernt vom Humerus mit zerstreuten Sehnensträngen an der Achselfascie. Rechts stellt sich an entsprechender Stelle ein Sehnenbogen ein. Er ist an den ventralwärts ausgezogenen Randteil des Latissimus festgeheftet und geht in den Beginn der Endsehne desselben über. Der scharfe konkave Rand des Sehnenbogens ist armwärts gewendet.

Die Latissimus-Randbündel sind hier mit dem zur Sehnenplatte gewordenen pectoralen Achselgrubenmuskel in allerinnigste Verbindung getreten. Da vom sehnigen Achselbogen Fasern zur Serratusfascie ausstrahlen, so enthält er wahrscheinlich auch Reste von lateralen Hautmuskelteilen.

Böse nimmt einen anderen Standpunkt bei der Deutung des Tatbestandes ein, hält den sehnigen Achselbogen (Langers) für eine ursprüngliche Bildung und führt alle einschlägigen Befunde auf sie zurück. Er findet darin eine Stütze für die ältere, aber hier verlassene Ansicht, daß der Achselbogen den Rest einer ursprünglichen Verbindung zwischen Pectoralis und Latissimus bilde (1904, S. 597). Die Unhaltbarkeit solcher Anschauung wird durch die zusammenfassende Darstellung aller bekannten Befunde hoffentlich für immer als erwiesen gelten. Man wird sich eben daran gewöhnen müssen, den viel umstrittenen Langerschen sehnigen Achselbogen als letztes Überbleibsel des Hautrumpfmuskels aufzufassen, ferner daran, daß, wenn auch ein solches fehlt, der Langersche Achselbogen nur als Kunstprodukt dargestellt werden kann. Das Verdienst Langers, die oft behandelten Fragen angeregt zu haben, bleibt dabei unberührt. Den weiteren Ausführungen Böses folge ich hier nicht, da sie nach meiner Überzeugung von Grund aus irriger Natur sind und Schritt für Schritt ihre Widerlegung in dieser geschlossenen Darstellung finden.

3. F. Heiderich bildet eine Achselaponeurose ab, welche durch einen konkaven und distal gerichteten Rand, einen Langerschen sehnigen Achselbogen, begrenzt ist (1906, Fig. 10). Die Sehnenhaut geht von der Unterfläche der Pectoralis major-Endsehne aus und gelangt zum Vorderrande des Latissimus dorsi. Diese Ausdehnung entspricht aber derjenigen eines pectoralen Achselgrubenmuskels in allen Merkmalen. Damit wird das fragliche Gebilde auf einen sehnig umgewandelten Hautmuskelrest beziehbar.

4. Bisweilen gelangt ein Sehnenzipfel zur Aponeurose der Axilla

(Heiderich 1906, S. 533). Man hat aus diesem Überreste eines axillaren Hautmuskelabschnittes ein Ligam. suspensorium axillae gemacht, dessen Unbeständigkeit und Entstehungsweise einen solchen Namen nicht rechtfertigen. Charpy und Soulié führen diesen Sehnenstrang auf verschwundene Ausdehnung des Pectoralis minor mit Unrecht zurück (1905). Ein Fünkchen von Wahrheit wohnt dieser Deutung nur insofern inne, als Pectoralis minor und Hautmuskel der gleichen tiefen Schichte der Pectoralis-Gruppe entstammen.

C. Langers sehniger Achselbogen. Die Abgrenzungsmöglichkeit einer axillaren Sehnenhaut (Aponeurosis axillaris) ist durch Elsässer (1862) in Abrede gestellt worden, welcher ihn für ein präparatorisches Kunstgebilde hält. Luschka (1862, S. 47) übernahm diese Angabe. Sie ist nicht richtig, da eine von der Fascie bedeckte Achselaponeurose bisweilen tatsächlich vorkommt (Poirier 1888, Heiderich 1906). Elsässers Angabe trifft daher nur zuweilen zu. Nach Heiderich (l. c. S. 539) tritt die Sehnenhaut sehr oft auf. Sie breitet sich zwischen Pectoralis major und Latissimus aus und ist auf einen rückgebildeten Muskel zurückzuführen.

Ein sehniger Achselbogen besteht zuweilen in aller Schärfe, also zuweilen auch in weniger scharfer Weise. Ich stimme mit den auf dem Gebiete der Hautrumpfmuskulatur vertrauten Forschern überein, welche alle bekannt gewordenen, sehnigen Achselbogen als den zur Sehnenhaut rückgebildeten, pectoralen Achselgrubenmuskel auffassen. Es handelt sich hier nicht etwa nur um eine vage Meinung, sondern um eine der bestbegründeten anatomischen Tatsachen. Wer, dies anzuerkennen, sich sträubt, möge schrittweise und ebenfalls lückenlos den Beweis erbringen, daß noch auf eine andere Weise ein sehniger Achselbogen entstanden sei. Unmöglich ist das ja nicht; aber die Anhänger dieser Ansicht werden sich in der Beweisführung der gleichen Mühe unterziehen müssen, wie diejenigen, welche weiteste Aufklärungen über die Umwandlungen im Gebiete des Hautrumpfmuskels gebracht haben.

Langers sehniger Achselbogen ist für uns ein zur Sehnenhaut rückgebildeter axillarer Hautmuskelrest. Als einen solchen hat ihn Langer nicht gekannt. Mag er trotzdem seinen Namen weiter tragen, wenn man ihn nur richtig einschätzt.

Heiderich (1906) hat die Achselaponeurose in genetische Beziehung zu dem die Axilla durchquerenden, nicht sehr seltenen Muskel gebracht, aber bestritten, daß dieser irgendetwas mit dem Panniculus carnosus der Säuger zu tun habe (S. 355). Diese

Ansicht stützt sich auf einige sehr lehrreiche Fälle von zusammengesetzten Achselgrubenmuskeln, welche jedoch in ungezwungenster Weise in unsere Darstellung sich haben einfügen lassen.

c. Übergang des Latissimus in die Fascia axillaris.

Angaben hierüber werden in der Literatur öfters angetroffen (Wood 1867, Calori, Fritsch 1869, Bardeleben 1881). Da das Verhalten im Gebiete des pectoralen Achselbogens nicht nachgeprüft werden kann, so verlieren die Angaben für uns an höherem Wert, obschon sie ohne weiteres in unserem Sinne sich erklären lassen.

Hyrtl und Henle nahmen den Übergang des Latissimus in die Fascia axillaris gar als Regel an. Die Unrichtigkeit dieser Aussage ist bereits durch Elsässer (1862) hervorgehoben worden.

Ich habe derb sehnige Fascien der Achselhöhle, zu welchen Randbündel des Latissimus gelangten, immer gegen die Humerus-Insertion des Pectoralis major gelangen sehen. Es wird vielleicht nötig werden, derartige Fälle methodisch nochmals zu untersuchen, um auch auf dieser Linie falsche Ansichten ein für allemal zurückzuweisen.

Die Überleitung von Latissimusbündeln in die Fascia s. Aponeurosis axillaris ist durch einen pectoralen, zur Sehne rückgebildeten Achselgrubenmuskel gewährleistet. Derselbe muß als der orale Abschnitt eines zusammengesetzten Muskels gedacht werden, wie er in voller Ausbildung auf S. 38 geschildert worden ist.

Aus dem Übergehen von Latissimusbündeln in die Achselfascie schließen wir demnach auf die Anwesenheit von rückgebildeten, axillaren Hautmuskelresten zurück.

12. Distale Ausdehnung der Abdominalportion des Pectoralis major am Oberarme. — Gleichzeitiges Auftreten eines pectoralen Achselgrubenmuskels.

a. Ursprung des Achselgrubenmuskels an der Endsehne des abnormen Oberarmabschnittes des Pectoralis major.

Das gleichzeitige Auftreten dieser beiden Anomalien ist durch zwei sehr gut dargestellte Beobachtungen belegt. Sie sind durch L. Tobler und Böse beschrieben und abgebildet. Sie gehören in eine und dieselbe Reihe. Der Bösesche Fall ist der durchsichtigere und trägt zum Verständnis des Toblerschen Falles bei.

1. Fig. 20, nach Böse. Zwei tiefe Muskelbündel der Abdominal-

portion (*1, 2*) des Pectoralis major gelangen als breite Muskelplatte bis gegen die Mitte des Oberarmes und heften sich hier an einem Sehnenstreifen fest, welcher, bedeckt von der gewöhnlichen Endsehne des Pectoralis major, von der Crista tuberculi majoris ausgeht, den Biceps im kurzen Bogen überbrückt, um dann geraden Verlaufes zum Epicondylus medialis zu ziehen.

Vom geradlinigen Teile des Sehnenstreifens geht, überlagert von der abnormen Pectoralisplatte, ein pectoraler Achselgrubenmuskel (*4*) aus. Seine Ursprungssehne ist proximal kurz-, distal langfaserig.

Fig. 20.

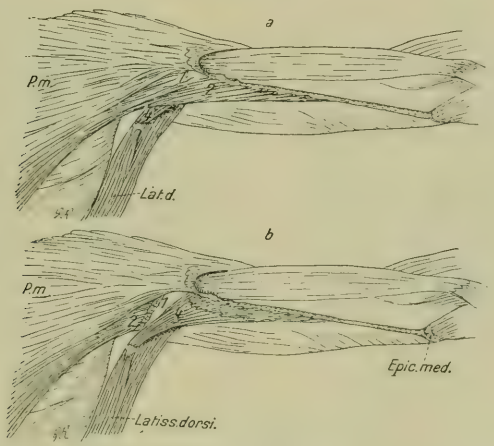

Übermäßige Ausdehnung des Pectorails major auf den Oberarm, bis zum Epicondylus medialis. Gleichzeitiges Auftreten eines pectoralen Achselgrubenmuskels (*4*), welcher vom Vorderrande des Latissimus dorsi zum Oberarme ausgedehnt ist. Hier wird er vom Pectoralis bedeckt. Auf Fig. *b* ist er in ganzer Ausdehnung sichtbar, nach Entfernung des Pectoralisabschnittes. Nach Böse (Morpholog. Jahrb. 1904. S. 588 Fig. 1 und 2).

Sein ziemlich stark entwickelter Bauch gelangt von der hinteren Fläche der verbreiterten Abdominalportion zum Rande des Latissimus, wobei er an der seitlichen Achselhöhlenwand den Gefäß-Nervenstrang überbrückt. Die Verbindung mit dem Latissimus erfolgt mittels einer Zwischensehne. —

Der Ausgangspunkt des Hautmuskelrestes ist durch die distale Ausdehnung des Pectoralis major auf den humeralen Sehnenstreifen verlegt. Dieser gehört der Pars abdominalis zu, wodurch der Hautmuskelrest die Zugehörigkeit zu ihr bekundet in gleicher Weise, wie sie in allen Fällen pectoraler Hautmuskeln sich nachweisen läßt. Die Anheftung des Achselgrubenmuskels am Latissimusrande erfolgt etwa in einer Art wie auf Fig. 6.

2. Fig. 21 nach Tobler (1902, Fig. 24). Das Randbündel der Pars abdominalis (*1*) heftet sich im Anschluß an die gemeinsame Pectoralis-Endsehne an der Fascie des Coraco-brachialis fest und geht von hier aus in einen Sehnenbogen über, welcher in distomedialer Richtung über den Biceps hinwegzieht und in die Oberarmfascie ausstrahlt. Ein selbständigeres Bündel (*2*) der Pars abdominalis geht von der Fascie auf der 4. Serratus-Zacke aus und senkt sich nach bogenförmigem Verlaufe spitzwinkelig in den humeralen Sehnenbogen ein.

Diese Gebilde sind, in rückgebildeter Form auftretend, der geschlossenen Pectoralisplatte am Oberarme des vorigen Falles gleichwertig.

Vom Distalende des humeralen Sehnenbogens geht mittels schlanker Sehne ein pectoraler Achselgrubenmuskel (*4*) aus, welcher an der Endsehne des Latissimus festgeheftet ist. Er entspricht dem etwa gleiche Beziehungen aufweisenden Muskel des vorigen Befundes, unterscheidet sich von ihm nur durch die verschiedene Anheftung am Latissimus. Von einem solchen Achselgrubenmuskel als einem Hautmuskelreste war im Abschnitte 6 die Rede. Sein Ursprung ist an die Abdominalportion gebunden, mit ihr aber distalwärts verlagert.

Die rein anatomischen Verhältnisse sind in beiden Fällen verständlich; denn sie sind aufeinander beziehbar und an geschlossene Reihen von Varietäten am Pectoralis major und am Hautrumpfmuskel angliederungsfähig. Die Beurteilung in stammesgeschichtlicher Hinsicht bleibt uns vorläufig versagt. Vermutlich wird sie sich streng halten müssen an die vergleichend-anatomische Beurteilung der regelwidrigen, distalen Ausdehnung des Pectoralis major, wobei man sich des Eindruckes nicht wird erwehren können, daß dieser Zustand Ursprüngliches in sich schließt.

b. Regelrechter Ursprung des Achselgrubenmuskels.

1. Fig. 22. Fall H. Sicher 1911, S. 340, Fig. 1. Der pectorale Achselbogenmuskel ist zur breiten, aponeurotischen Platte umgewandelt (*3*, *4*). Sie ist am Coracoid, Tuberculum majus humeri, an der Kapsel des Schultergelenkes befestigt und in einheitlicher Schichte bis zur Crista tuberculi majoris ausgedehnt. Die Lage zur Endsehne des Pectoralis major ist die gewöhnliche. Die costale Randportion des Latissimus geht als 3 cm breite Platte in den

sehnigen pectoralen Achselbogen über. Der Achselgrubenmuskel ist also ein zusammengesetzter.

Die vom Pectoralis losgelöste Pars abdominalis schiebt sich humeruswärts unter den Pector. major. Die platte Endsehne spaltet sich in ein oberflächliches Blatt (*1*), welches zur Crista tuberculi majoris gelangt, und in ein tiefes (*2*), welches medial mit dem pectoralen, sehnigen Achselbogen zusammenhängt und lateral in die

Fig. 21.

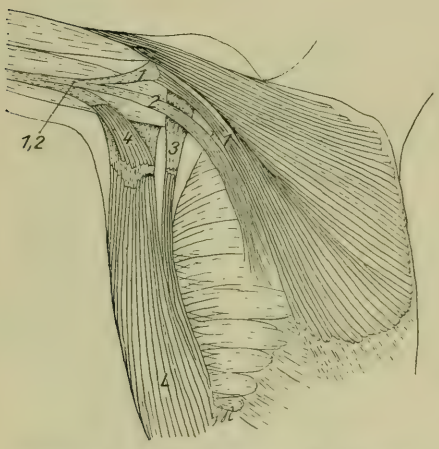

Ausdehnung der Pars abdominalis zur Oberarmfascie (*1, 2*), wo eine Verbindung mit einem Achselgrubenmuskel stattfindet (*4*). Dieser ist der Latissimus-Endsehne aufgelagert. Außerdem besteht ein zusammengesetzter Achselgrubenmuskel (*3*). Nach L. Tobler (Morphol. Jahrb., 30. Bd. 1902, Fig. 24).

Fig. 22.

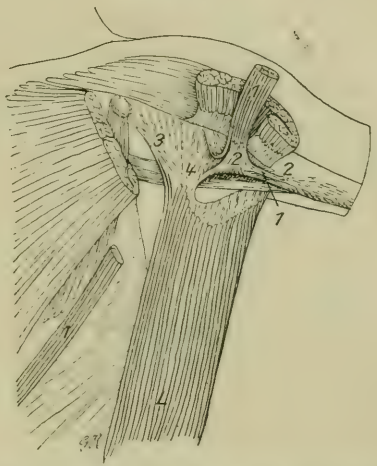

Die selbständige Pars abdominalis heftet sich mit oberflächlichem Blatte (*1*) am Humerus, mit tiefem (*2*) an Oberarmfascie und pectoralem sehnigen Achselgrubenmuskel (*3, 4*) fest. Dieser nimmt den Randteil des Latissimus dorsi auf. Nach H. Sicher 1911, S. 340 Fig. 1 (Morpholog. Jahrb. 43. Bd.)

Die Bildungen *1, 2, 3, 4* beider Figuren entsprechen einander.

Fascie des Oberarmes übergeht, wo sie bis zum Septum intermusculare mediale verfolgt worden ist.

Das oberflächliche Blatt *1* entspricht dem Bündel *1* des Toblerschen Befundes (Fig. 21); es entbehrt aber der distalen Ausdehnung.

Das tiefe Blatt *2* der Pars abdominalis entspricht dem Bündel *2* jenes Falles, ist wie dort auf den Oberarm ausgedehnt und mit dem pectoralen Achselbogen vereinigt. Dieser geht dann auch mit dem lateralen Randteile auf den Oberarm über.

Die Übereinstimmung aller Bausteine mit denen auf Fig. 21 ist um so auffallender, als Bündel *3* des Toblerschen Falles jenem Teile des sehnigen pectoralen Achselbogens entspricht, welcher etwa

vom Coracoid ausgeht. Der Übergang in den Latissimus ist in beiden Fällen ausgesprochen.

2. Fig. 23. Ein von H. Bluntschli (1910, S. 552, Fig. 6) mitgeteilter Tatbestand zeigt eine andere Vergesellung einer Distalausdehnung der Abdominalportion (*1*, *2*) des Pectoralis major mit einem pectoralen Achselgrubenmuskel (*3*, *4*). Gleichzeitig sind durch eigenartige Verwachsungen beider mit der Latissimus-Endsehne Sonderverhältnisse geschaffen, welche durch den Vergleich mit dem Toblerschen Falle Aufklärung finden.

Das Randbündel der Pars abdominalis (*1*) löst sich als feines Muskelband (*1*) in distaler Richtung los, bleibt der Seitenwand des Brustkorbes anfangs angelagert und gelangt dann zur Endsehne des Latissimus. Es setzt sich von ihr aus in einen Sehnenstreifen zur medialen Fläche des Oberarmes fort, wo der Übergang in dessen Fascie erfolgt. Dieses Randbündel entspricht dem des Toblerschen Falles, unterscheidet sich von ihm jedoch durch die völlige Loslösung von der Endsehne des Pectoralis major sowie durch den erworbenen freieren Verlauf zur Oberarmfascie.

Von der Fascie der 5. Serratus-Zacke geht eine Sehnenplatte (*2*) aus, welche sich mit dem Randbündel der P. abdominalis vor der Latissimus-Endsehne verbindet, um gemeinsam mit ihm den zur Armfascie gelangenden Sehnenstreifen zu bilden. Diese Art der Vorführung des Tatbestandes ist nach der Beschreibung und bildlichen Darstellung des Autors durchaus gerechtfertigt, wennschon derselbe meines Erachtens eine weniger glückliche Schilderung gegeben hat.

Die Sehnenplatte, vom Serratus ausgehend und am Oberarme geendigt, ist dem Muskel mit gleichem Ursprunge und Ansatze des Toblerschen Befundes gleichwertig.

Ein pectoraler Achselgrubenmuskel (*3*, *4*) geht, bedeckt von der normalen Endsehne des Pectoralis major aus. Seine Sehne kreuzt Biceps und Coraco-brachialis. Seine feine muskulöse Platte gelangt zum Oberrande des abnormen Oberarm-Sehnenstreifens der P. abdominalis an diejenige Stelle, wo er der Endsehne des Latissimus aufs innigste angelagert ist. Dieser pectorale Achselgrubenmuskel findet sich im Toblerschen Falle, allerdings in etwas abgeänderter Form, ebenfalls vor. Er ist dort mit einem Randbündel des Latissimus durch eine Zwischensehne zu einem zusammengesetzten Muskel vereinigt.

Bluntschli ist geneigt, in jenem vom Pectoralis major und von der Serratus-Fascie ausgehenden und zum Oberarm ziehenden

Sehnenstreifen, ebenso wie es hier geschehen ist, Reste einer übermäßigen Distalausdehnung des Pectoralis gelten zu lassen, hält aber den ganzen Befund nicht für eindeutig. Dagegen ist geltend zu machen, daß die Berücksichtigung des Gesamtmateriales kaum etwas gegen die hier gegebene Deutung wird einzuwenden haben.

3. Fig. 24. Fall Gehrys 1903, S. 447, Fig. 1. Denkt man sich am vorigen Befunde den Sehnenstrang von der Latissimus-Endsehne bis zum Oberarme rückgebildet, so bleibt ein Grundstock der regel-

Fig. 23.

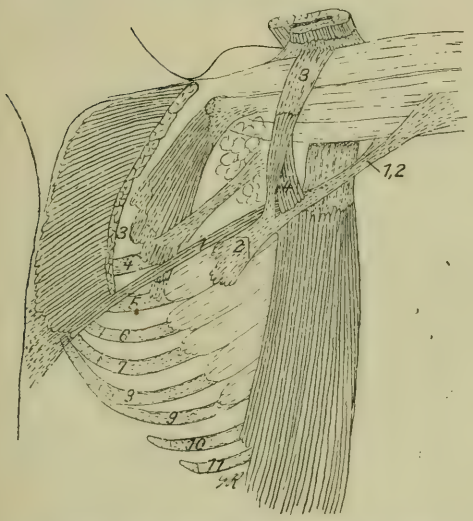

Randbündel des Pector. major (*1*) mit einer von der Serratus-Fascie ausgehenden Sehnenplatte (*2*) zum Oberarme. Anlagerung der letzteren an der Latissimus-Endsehne. Ein pectoraler Achselgrubenmuskel zur Vereinigungsstelle beider. Nach H. Bluntschli (Morphol. Jahrb. 41. Bd. 1910, Fig. 6).

Fig. 24.

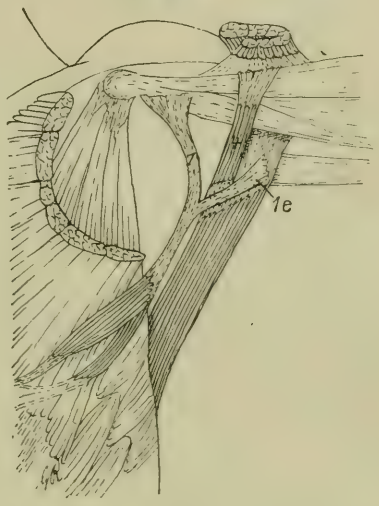

Losgelöstes Randbündel der Pars abdominalis (*1*) gelangt zur Fascie des Biceps und zur Latissimus-Endsehne. Ein pectoraler Achselgrubenmuskel (*4*) heftet sich an letzterer gleichen Ortes fest. Nach Gehry (Morphol. Jahrb. 1903, 31. Bd. S. 447 Fig. 1).

widrigen Muskulatur übrig, wie er auch hier vertreten ist. Es ist daher gestattet, den Fall Gehrys hier einzureihen. Es besteht ein von der Crista tuberculi majoris ausgehender und dem Vorderrande des Latissimus mittels einer Zwischensehne angehefteter, pectoraler oberer Achselgrubenmuskel (*4*). Ein von der Pars abdominalis losgelöstes Randbündel des Pectoralis major zeigt eigenartige Verbindungen mit einem Sternalis. Es setzt sich in nicht ungewohnter Weise gegen Coracoid und zur Fascie des Coraco-brachialis und Biceps fort. Von der gemeinsamen Endsehne spaltet sich ein lateralwärts ziehender Schenkel (*1e*) ab. Er verschmilzt mit der Vorder-

fläche der Endsehne des Latissimus unmittelbar unterhalb der Anheftung des pectoralen Achselgrubenmuskels mit ihr, also genau an der Stelle, wo auf Fig. 23 die Bildungen *1*, *2*, *3*, *4* dem Latissimus fest angelagert sind. Die weitere Fortsetzung des Sehnenschenkels zur Latissimus-Endsehne entspricht einer Strecke des Sehnenbogens *1*, *2* der Fig. 23.

Der Befund bleibt nichtsdestoweniger zweideutig, da sich nicht mit Sicherheit feststellen läßt, ob der betreffende laterale Sehnenschenkel als Überbleibsel einer Distalausdehnung am Oberarme sich erhalten hat. Der Tatbestand fand deswegen auch an anderer Stelle Erwähnung.

13. Übergreifen des Latissimus dorsi auf die seitliche Wand des Brustkorbes, Anheftung an quer gelagerten Sehnenstreifen.

Die von H. Bluntschli (1910, Fig. 7) mitgeteilte Beobachtung zeigt uns auf Fig. 25 einen schmalen Sehnenstreifen (*2*), welcher von der Serratus-Fascie in der Höhe des 4. Intercostalraumes ausgeht und nach schrägem, lateralwärts gerichtetem Verlaufe am Vorderrande der Latissimus-Sehne verstreicht. Der Sehnenstreifen entspricht nach Richtung und Lage, worauf auch Bluntschli hinweist, dem Sehnenzuge *2* der Fig. 23. Denkt man ihn sich ventralwärts verlängert, so trifft er auf die Abdominalportion des Pectoralis major. Es liegt kein Grund vor, ihn nicht mit dem Gebilde *2* der Fig. 23 für gleichwertig zu halten. Th. Gruschka tritt für die Übereinstimmung mit der Abdominalportion ebenfalls ein (S. 367). Trifft die Gleichwertigkeit aber zu, so ist er ein Überbleibsel der übermäßigen Distalausdehnung der Abdominalportion auf den Oberarm. Die Verschmelzung mit der Latissimus-Sehne ist hier wie dort an entsprechender Stelle eingetreten. Die vorderen Randbündel des Latissimus sind in beiden Fällen auf den Sehnenstreifen (*2*) übergetreten, auf Fig. 23 in geringem, hier in ausgedehntem Grade. Der Latissimus breitet sich plattenartig auf die Fascie des Serratus anterior, bis zu dessen 6. Zacke aus.

Der Befund läßt sich nach unserer Auffassung an die durch Fig. 20—25 erläuterte Reihe anfügen und erhält dadurch zunächst eine annehmbare Deutung. Er stellt immerhin eine singuläre Form dar und kann, wenn der tatsächliche Boden verlassen wird, auch anders gedeutet werden. Da die Innervation der regelwidrigen Latissimus-Platte unbekannt ist, kann in ihr der Rest seitlicher

Hautmuskelbündel vermutet werden (Bluntschli, S. 555). Auch läßt sie sich ableiten von selbständig über den Serratus ausgebreiteten Randbündeln des Latissimus. Für diese beiden Deutungen fehlen jedoch Anknüpfungen an andere Beobachtungen, so daß die obige Beurteilung vorderhand die annehmbarere ist.

Wollte man den Sehnenstreifen *2* ableiten von Hautmuskelresten oder der Pars abdominalis, welche vom Oberarme aus auf den pectoralen Achselgrubenmuskel bis zur Latissimus-Sehne sich ver-

Fig. 25.

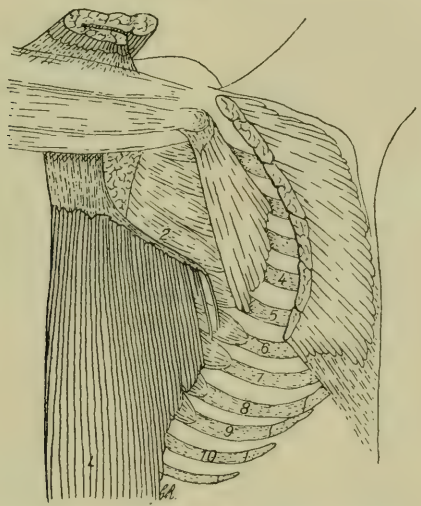

Ein Sehnenstreifen *2* erstreckt sich von der Fascie des Serratus anterior zum Vorderrande der Latissimus-Sehne. Ihm fügt sich der ventralwärts verbreiterte Latissimus an. Nach H. Bluntschli (1910, Fig. 7).

lagerten (vgl. Fig. 11, 12, 13, 14), so wäre die Voraussetzung nötig, daß ein Achselgrubenmuskel vorhanden gewesen wäre, wodurch eine neue Unbekannte sich einschöbe. Das Fehlen eindeutiger Zwischenglieder schiebt die endgültige Erklärung des Falles einstweilen hinaus. Er ist allem Anscheine nach der Ausläufer einer zusammengesetzten Bildung, an welcher der Sehnenstreifen *2* sich als eine Brücke für die Latissimus-Ausdehnung aus der pectoralen Muskulatur erhalten hat.

14. Stellen des Übergreifens des Latissimus dorsi auf die durch den Hautrumpfmuskel gebildeten Brücken.

Eine Gruppe von Abweichungen am Latissimus dorsi ist eng an die Anwesenheit von Abschnitten des Hautrumpfmuskels ge-

kettet. Dieser bildet Brücken für das Übergreifen des Latissimus in fremdes Gebiet. Die Stellen, an welchen dieser Vorgang angetroffen wird, finden sich am ventralen Randbezirke des Latissimus. Es lassen sich die folgenden, daraus hervorgehenden Zustände unterscheiden:

1. Fig. 26. Abdominale Bündel des Pectoralis major dehnen sich in übermäßiger Weise distalwärts auf den Oberarm aus; sie

Fig. 26.

Fig. 27.

Fig. 26. Sehnenstreifen *1*, entstanden aus abdominalen Bündeln des Pectoralis major, verbunden mit der Latissimus-Sehne. Übergreifen von Randbündeln des Latissimus (*L*) auf die Sehnenstreifen.

Fig. 27. Laterale Hautmuskelbündel (*2* u. *3*) in Verbindung mit vorderen Randbündeln des Latissimus (*L*).

Fig. 28.

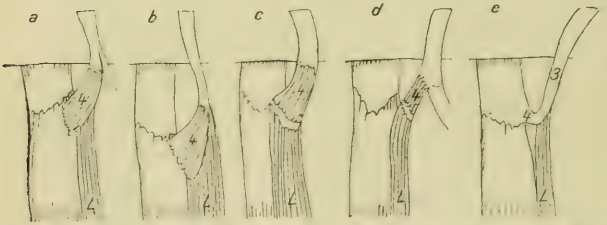

Fig. 29.

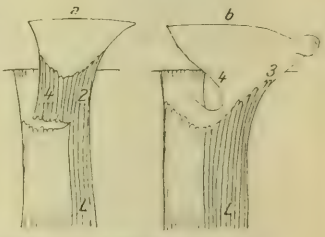

Fig. 28. Verschiedene Zustände von Verbindungen vorderer Randbündel des Latissimus dorsi (*L*) mit axillaren Hautmuskelteilen (*4*).

Fig. 29. Verbindungen des Latissimus (*L*) mit lateralen (*2* u. *3*) und mit achselständigen Hautmuskelteilen (*4*).

wandeln sich in einen Sehnenstreifen um. Dieser verlötet mit der Latissimus-Sehne. Von der Verlötungsstelle greifen vordere Randbündel des breiten Rückenmuskels ventralwärts auf den Sehnenstreifen über (Fig. 26*a*). Vom sehnigen abdominalen Strange erhält sich nur der bis zur Latissimus-Sehne ausgedehnte Abschnitt. Er bietet einer breiten ventralen Muskelplatte Anheftungsstellen dar (Fig. 26*b*).

2. Fig. 27. Laterale Hautbündel verschmelzen mit dem Vorderrande des Latissimus. Dieser greift in das Gebiet der ersteren über und erwirbt Beziehungen zu Insertionsstellen der Pectoralis-

gruppe am Oberarme (Fig. 27*a*). Daraus geht schließlich ein vorderer Latissimus-Achselgrubenmuskel hervor (Fig. 27*b*).

3. Fig. 28. Achselständige Hautmuskelbündel bilden als pectorale, obere Achselgrubenmuskel die Brücken für das Übergreifen vorderer Randbündel des Latissimus in das humerale Ansatzgebiet der Pectoralisgruppe. Die Endglieder dieses Vorganges erscheinen in den oberen Latissimus-Achselgrubenmuskeln (Fig. 28*e*).

4. Fig. 29. Laterale wie axillare Hautmuskelteile bilden gemeinsam die Leitungsbahnen für den Latissimus zum Ansatzgebiete der Pectoralisgruppe (Fig. 29*a*, *b*). Es kommt auf diese Weise ein vorderer-oberer Latissimus-Achselgrubenmuskel zustande.

15. Zwischenglieder zwischen Hautmuskel und Pectoralis minor.

Sie gehören der Pars costo-abdominalis des Pectoralis major im gleichen Sinne wie dem Hautmuskel und dem Pectoralis minor zu. Der Zusammenhang ist zwischen diesen vier Gliedern der Pectoralisgruppe an irgendeiner Stelle erhalten. Ausgeprägte Zwischenglieder zwischen Hautmuskel und Pectoralis minor erlangen zuweilen eine gewisse Selbständigkeit und können, einer Rückbildung unterworfen, zu eigenartigen Sehnenstreifen umgewandelt werden, welche nur durch den Vergleich mit verwandten Formen verständlich werden.

Vier Beispiele, welche auch andernorts verwertet worden sind, mögen dies erläutern.

Fig. 30 nach Gruschka (1911, Fig. 1). Der Ursprung des Pectoralis minor reicht bis zur 5. Rippe herab. Hier findet der Anschluß an das selbständige Zwischenglied *i* statt. Es entsteht an 5. und 6. Rippe und gelangt zum Oberarm, wo es, bedeckt vom Pectoralis major und zum Teil von einem lateralen Hautmuskelrest (*2*), angeheftet ist. Der letztere ist caudalwärts mit einem Latissimusbündel innigst verbunden. Eine Grenze ist nicht erkennbar(?).

Fig. 31 nach Bluntschli (1910, Fig. 4). Das Zwischenglied *i* geht von 4.—6. Rippe aus und bedeckt hier den Pectoralis minor. Als selbständige Muskelplatte gelangt es etwa zu gleichem Ansatze wie das der Fig. 30. Es bedeckt am Oberarme den Ausgangsteil eines sehnigen axillaren Hautmuskelrestes (*4*), an welchem ein Randbündel des Latissimus festgeheftet ist.

Das Zwischenglied *i* steht in beiden Fällen mit dem Pectoralis minor, auf Fig. 30 außerdem mit einem seitlichen und auf Fig. 31 mit einem achselständigen Hautmuskelreste im Zusammenhange.

Fig. 30.

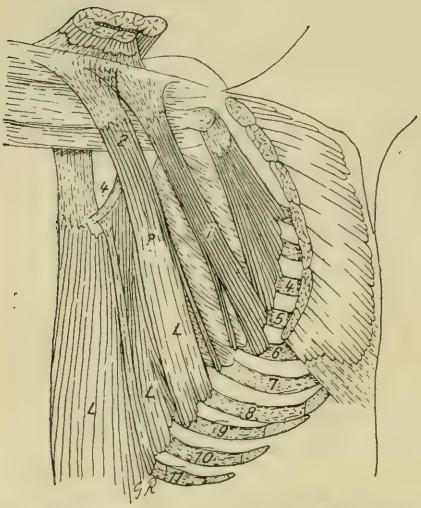

Fig. 31.

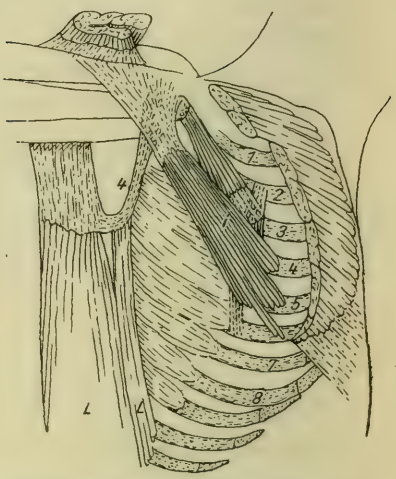

Die Muskelplatte *i* erscheint auf Fig. 30 als Zwischenglied zwischen Pectoralis minor und einem lateralen Reste (*2*) des Hautmuskels, auf Fig. 31 als ein solches zwischen Pector. minor und einem sehnigen Achselbogen (*4*). Muskel *2* der Fig. 30 ist ohne erkennbare Grenze (*?*) mit einem Latissimusbündel (*L*) verschmolzen. Fig. 30 nach Gruschka (1911, Fig. 1); Fig. 31 nach Bluntschli (1910, Fig. 4).

Fig. 32.

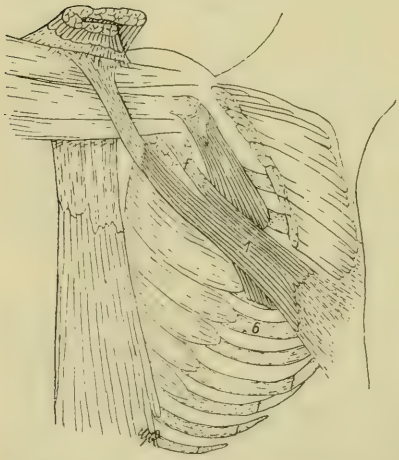

Fig. 33.

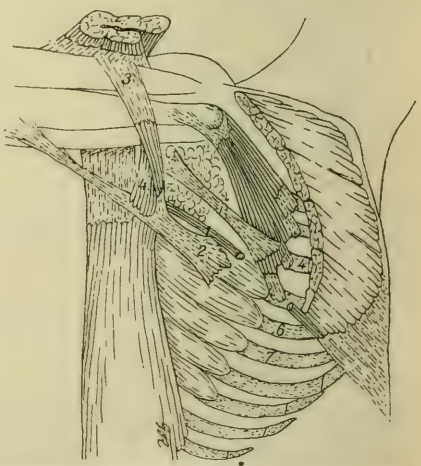

Fig. 32. Die selbständige Pars abdominalis (*1*) entsendet ein orales Bündel zum Fettkörper der Achselhöhle; nach Bluntschli (1910, Fig 5).

Fig. 33. Eine Sehnenplatte *i* entspricht nach Lage und Verlaufsrichtung den Muskeln *i* der Fig. 30 und 31. Sie verstreicht wie *f* der Fig. 32 auf dem Fette der Achselhöhle. Nach Bluntschli (1910, Fig. 6).

An Stelle des Zwischenmuskels kann ein Sehnenstreifen sich einstellen (Fig. 33) und aus einem Muskel hervorgegangen gedacht werden, welcher humeruswärts verkümmerte und vollkommen schwand, so daß er auf dem Fettpolster der vorderen Achselhöhlenwand verstrich. So treffen wir den zur Sehne *i* rückgebildeten Muskel auf Fig. 33 von der Vorderfläche des Pectoralis minor in der Höhe der 4. Rippe ausgehend an. Der Sehnenstreifen *i* gelangt schräg lateral- und oralwärts, um entfernt vom Oberarme auf dem Fettkörper der Achselhöhle zu endigen.

Fig. 32 nach Bluntschli (1910, Fig. 5). Verkümmerungen humeraler Abschnitte haben sich hier an einem oralen Bündel der selbständigen Pars abdominalis des Pectoralis major eingestellt; es verstreicht ebenfalls sehnig auf dem Fette der Achselhöhle (*f*).

Die Bildung 1 der Fig. 32 ist gleichwertig der Muskelplatte *i* der Fig. 30 und 31, welche nur durch gewonnene Beziehungen zu den Rippen und dadurch durch eine tiefere Lage im Ursprunge von einer Pars abdominalis sich unterscheidet. Die Muskelplatte *i* entspricht nach Lage und Verlaufsrichtung dem Sehnenstreifen *i* der Fig. 33, der ebenso wie das Bündel 1*f* der Fig. 32 durch Verkümmerung eines Muskels entstanden ist. Alle vier Fälle zeigen uns in den genannten Muskel-Sehnenplatten Brücken zwischen den Gliedern der Pectoralisgruppe und lassen den genetischen Verband des Hautmuskels mit den anderen Gliedern erkennen.

Beiträge zur Morphologie der behaarten Kopfhaut und der Augenbrauen. — Über eine Haarbrücke zwischen der behaarten Kopfhaut und den Augenbrauen.

Von

Dr. **Emil Berger,**

ausl. korresp. Mitgliede der kgl. Belgischen und Spanischen Akademien der Medizin.

Mit 2 Figuren im Text.

Die Morphologie der behaarten Kopfhaut und der Augenbrauen finde ich insbesondere in den französischen Handbüchern eingehend besprochen. So sagt z. B. Bazin[1] von den Kopfhaaren: »Leur limite est marquée par une ligne sinueuse et festonnée qui, partant de la région sous-occipitale, rémonte symétriquement de chaque côté de la tête au-dessus des régions mastoïdiennes et auriculaires pour se réunir sur la partie supérieure et médiane du visage, qu'elle encadre dans une double courbe tournée en bas.«

Zu ergänzen wäre diese Beschreibung durch Erwähnung eines Fortsatzes der behaarten Kopfhaut, welcher zumeist entsprechend der Linea temporalis in die Schläfengrube vordringt (vgl. Fig. 1, *sf*), selten höher nach oben sich findet, bei manchen Menschen sehr stark entwickelt ist und bis auf etwa 2 cm sich den Augenbrauen nähern kann. Nur selten habe ich ein Fehlen des Schläfenfortsatzes beobachtet.

Was die Augenbrauen betrifft, so unterscheiden die französischen Anatomen (z. B. Testut[2]) an denselben einen medialen verdickten Kopfteil (tête), einen temporalen verschmälerten Schwanzteil (queue)

[1] Bazin in Déchambre's Dictionnaire des Sciences Médicales. XV. p. 754.
[2] Testut, Traité d'anatomie. 1905. III. p. 535.

und einen zwischen beiden gelegenen mittleren Teil (portion moyenne oder corps). Unbeschrieben ist, daß der nicht selten verschmälerte Kopfteil in manchen Fällen auch vollständig fehlen kann, wodurch die Augenbrauen sehr weit auseinander zu stehen scheinen[1]; hingegen ist sehr genau beschrieben: eine schwache Entwicklung und das vollständige Fehlen des temporalen Teiles der Augenbrauen, welche Erscheinungen Leopold Levi und Henri de

Fig. 1.

Schläfengegend eines 57 Jahre alten Mannes. *sf* Schläfenfortsatz der behaarten Kopfhaut; *hb* Haarbrücke; *ta* temporaler Teil der Augenbraue.

Rothschild mit einer Verminderung der inneren Sekretion der Thyreoidea in Beziehung bringen wollen.

In manchen Fällen fand ich, der Linea temporalis entsprechend, die stärkste Breite der Augenbrauen; in einem Falle war diese Erscheinung nur auf einer Seite nachweisbar.

---

[1] Diese Erscheinung finde ich auch in einer chinesischen Darstellung eines Frauenkopfes im Ethnographischen Museum in Genf. Die Form und Entwicklung der Augenbrauen hat auf die Physiognomie des Gesichtes eine große Bedeutung, sollte daher in den anatomischen Handbüchern für Maler mehr berücksichtigt werden.

In sechs Fällen beobachtete ich das Bestehen einer Haarbrücke zwischen dem Schläfenfortsatze der behaarten Kopfhaut und dem temporalen Teile der Augenbrauen. In zwei Fällen, in welchen diese Haarbrücke stark entwickelt war, fand ich die Fossa temporalis vollständig mit Haaren bedeckt. In sämtlichen Fällen war der Schläfenfortsatz der behaarten Kopfhaut stark entwickelt, und in vier Fällen konnte ein (oben erwähnter) der Linea temporalis entsprechend verbreiterter Querdurchmesser der Augenbrauen konstatiert werden. In fünf Fällen wurde diese Haarbrücke bei Männern, in einem Falle bei einer Frau beobachtet; vier Fälle gehörten der semitischen, zwei der arischen Rasse an. Eine genaue Untersuchung der Haarbrücke ergab, daß ihre Haare, was ihre Farbe, Dicke, Länge und Anordnung betrifft (vgl. auch den in Fig. 1 abgebildeten Fall), vollständig mit den Haaren der Augenbrauen übereinstimmten. Die Haare waren nur in der Schläfengrube weniger dicht aneinandergereiht als in den Augenbrauen. In einem Falle war die Haarbrücke nur durch eine Anzahl sporadisch in der Schläfengrube nachweisbarer, mit jenen der Augenbrauen vollständig identischer Haare angedeutet. In sämtlichen Fällen bestand diese Haarbrücke auf beiden Seiten, jedoch nicht gleich stark entwickelt.

Fig. 2.

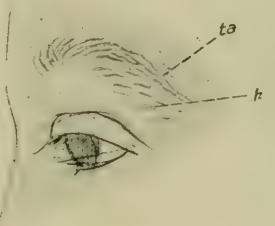

Augenbraue einer 29 Jahre alten Dame. *ta* temporaler Teil der Augenbraue. *h* Haarwuchs, der bis zum Oberlide sich fortsetzt.

Viel häufiger als diese temporale Hautbrücke dürfte eine Fortsetzung des temporalen Teiles der Augenbrauen auf die unterhalb desselben gelegene Haut vorkommen. So setzte er sich in dem in Fig. 2 abgebildeten Falle, welcher eine 29 Jahre alte Dame betrifft, auf beiden Seiten nach abwärts bis auf den oberen Rand des Oberlides fort.

Die von mir beschriebene morphologische Varietät ließe sich in folgender Weise resümieren:

Der temporale Teil der Augenbrauen, welcher in der Regel den schmälsten Querdurchmesser aufweist, kann ausnahmsweise sich beträchtlich verbreitern und die gesamte Schläfengrube bis zum Schläfenfortsatz der behaarten Kopfhaut oder (häufiger) nach unten sich bis zum oberen Lide fortsetzen.

Eine abnorm starke Entwicklung der Haare kommt übrigens auch an den Cilien vor, welche in manchen Fällen sich bis zum inneren Augenwinkel fortsetzen und daselbst ganze Büschel bilden können[1].

In den von mir beobachteten Fällen der Haarbrücke konnte eine starke Entwicklung des Haarwuchses im allgemeinen nachgewiesen werden. Ob die Haarbrücke zwischen der behaarten Kopfhaut und den Augenbrauen sich auf Atavismus zurückführen lasse und als Rest einer ursprünglich die ganze Gesichtshaut einnehmenden Behaarung aufzufassen sei, ist zweifelhaft. Soviel mir auf meine diesbezügliche Anfrage Herr Dr. Verneau, Prof. der Anthropologie am Musée d'Histoire Naturelle in Paris, mitteilte, würde der größere Teil der Fachgelehrten einer derartigen Erklärung nicht beistimmen.

Die Untersuchungen von Bloch[2] ergaben, daß die Entwicklung des Haarwuchses desto stärker sei, je weniger pigmentiert die Haut ist. Bloch sieht hierin ein »balancement entre la peau et le système pileux considérés comme organes pigmentaires«. Die von mir beobachteten Fälle von Bestehen einer Haarbrücke zwischen der behaarten Kopfhaut und den Augenbrauen sind zu spärlich, um die Richtigkeit dieser Hypothese zu prüfen. Die Haarfarbe war in einem Falle schwarz, in vier Fällen dunkelbraun und nur in einem Falle blond. Mithin würden diese Zahlen eher gegen die Blochsche Hypothese sprechen, gegen welche übrigens auch von seiten Testuts Einwendungen erhoben wurden.

---

[1] Vgl. Cils aberrants in Berger E., Anatomie normale et pathologique de l'œil. 2. Aufl. Paris, O. Doin 1893.

[2] Bloch zitiert bei Testut, loc. cit. III. S. 393.

The Mechanism of Pulmonary Respiration in Amphibians with Gill Clefts.

By

H. L. Bruner, Ph. D.,
Professor of Zoology, Butler College.

With 11 figures in text.

Contents.

Page
Introduction 63
Physiological Observations 64
Acquatic respiration 64
Pulmonary respiration 65
The Respiratory Mechanism 68
The closing of the mouth 68
The closing of the gill clefts 69
The closing of the nasal passages 71
The choanal valve of Necturus 72
The choanal valves of Siren 74
The choanal mechanism of Amphiuma 76
Hitherto undescribed muscles in Amphiuma 77
The closing of the choana in Cryptobranchus 79
The choanal valve of larval amphibians 80
Summary and Comment 81
Bibliography 82

Introduction.

Cuvier (1805) accepted Townson's description of the respiratory mechanism of the frog (1794) and salamander (1795) and advanced the view that the same sort of mechanism exists in amphibians with gill clefts. In reply to the objection that such a mode of respiration would be impossible because the air would escape from the gill clefts, Cuvier (1810, 1836) showed that the axolotl and *Siren* are provided with special muscles for closing the clefts. Fischer (1864) found similar muscles in *Necturus*, *Amphiuma* and *Cryptobranchus*,

and after a thorough anatomical study of these and allied forms, confirmed CUVIER'S view in regard to the general character of the mechanism employed in pulmonary respiration. His conclusions differed from these of CUVIER in one respect, however: he located the apparatus for closing the nasal passage at the choana, whereas CUVIER placed it at the external naris. By the use of modern methods Mrs. WILDER (1909) has shown that the nasal vestibule of *Amphiuma* and *Cryptobranchus* is provided with smooth muscles, apparently homologous with those of the higher urodeles, while ANTON has observed choanal valves in *Necturus*, *Proteus* and *Siren*. Other questions, concerning the nature and function of the choanal valves, concerning the closing of the mouth and gill clefts, also in regard to the sequence of events in pulmonary respiration, have not yet been answered in a satisfactory way.

From the foregoing review it seems desirable that the respiratory mechanism of the lower urodeles should be more carefully studied and compared with that of higher amphibians. Since the lower urodeles resemble in many respects the larvae of higher amphibians, the latter should also be included in the investigation.

This paper is the result of studies carried on during the academic year 1910—1911 at the University of Pennsylvania, where the author held a Fellowship for Research on the George Leib Harrison Foundation.

Physiological Observations.

Acquatic Respiration.

In amphibians with gill clefts the bucco-pharyngeal mechanism of pulmonary respiration is used also in aquatic respiration.

In *Necturus* and the larvae of higher urodeles (*Amblystoma*) regular oscillations of the floor of the mouth occur, elevation being brief and conspicuous while depression is so slow that it may easily be overlooked. During the period of depression the mouth and gill clefts are usually closed and water enters only through the nasal cavity. During the period of elevation water is forced out usually through the gill clefts, sometimes between the lips, not through the nasal cavity.

Siren, Amphiuma and *Cryptobranchus allegheniensis* have regular bucco-pharyngeal movements similar to those of *Necturus*, water entering usually through the nostrils and passing out through the

gill clefts. Water may, however, also be discharged through the nasal cavity.

In the frog larva water is taken, under moderate temperatures, both by the open mouth and through the nasal cavity. Under lower temperatures the mouth is closed and water enters only through the nostrils. It is expelled through the gill clefts, not through the nasal cavity.

Pulmonary Respiration.

L. Vaillant (1863, p. 340) noticed the bubbles of air which escape from the gill clefts of *Siren* after air is taken and concluded that the gills are supplied with atmospheric oxygen in this manner. Sometimes the supply of air, which is taken by the open mouth, may be used only for this purpose, at other times it may be sent directly to the lungs, or a part may be sent to the gills and the remainder to the lungs. In *Cryptobranchus japonicus* B. G. Wilder (1882) observed that the respiratory air is taken through the nostrils, after which bubbles of air escape from the nostrils as the animal sinks in the water. Smith (1907) gives the following details in regard to the breathing habits of *Cryptobranchus allegheniensis*: »The air taken in through the nares the instant the snout reaches the surface is probably immediately afterwards mixed with respired air expelled from the lungs; then the greater part of the mixed air is forced back into the lungs by a swallowing movement. The surplus air escapes through the mouth or gill slits as the animal sinks to the bottom.« In *Amphiuma*, according to Mrs. Wilder (1909), air frequently escapes from the gill clefts during the act of inspiration, while in *Necturus* it is often lost through both gill clefts and external nares.

In the following studies I have made use of *Necturus maculosus*, *Siren lacertina*, *Amphiuma tridactylum*, *Cryptobranchus allegheniensis* and larvae of higher amphibians. The respiratory movements of these forms will now be described and a basis will thus be laid for the study of the respiratory mechanism itself.

Necturus. When *Necturus* is immersed in water the regular bucco-pharyngeal movements are interrupted at intervals by pulmonary respiration. As a preparation for this process the floor of the bucco-pharyngeal cavity is strongly elevated in order to remove as much as possible of the respiratory water. This act is followed by the succesive stages of pulmonary respiration, corresponding to those

observed by Gaupp (1896, p. 242) in the frog and by myself (Bruner 1896, p. 400) in the higher urodeles:

1) Aspiration. The jaws are quickly thrust into the air and the mouth is widely opened. At the same time the constrictors of the gill arches probably increase their tonus. 2) Expiration. The escape of air is indicated by the contraction of the abdominal walls This stage is very brief and is usually complete while the mouth is still open. 3) Inspiration. The entrance of air into the lungs is marked by a wave which runs along the side of the abdomen from its anterior to its posterior end. No air escapes from the nasal cavity, which remains filled with water during the entire pulmonary process. The muscles of the gill arches also prevent the loss of air through the gill clefts. After inspiration the glottis closes in order to retain the air in the lungs. As the animal sinks to the bottom a certain amount of air, probably a surplus remaining in the mouth after inspiration, is forced out either between the lips or through the gill clefts which are opened for the purpose. The removal of this air is evidently a preparation for acquatic respiration, which would be more or less hindered by the presence of air in the mouth and pharynx.

The intervals between respirations in *Necturus* vary according to the temperature, freshness of the water, etc. In running tap water at 56° F. six specimens showed no respirations during ninety minutes. In a small quantity of water which had stood over night at a temperature of about 69° F. the average rate per specimen was nine respirations per hour. In freshly changed water at the same temperature the rate fell to 5.7 respirations per hour.

Siren. Pulmonary respiration in *Siren* is very similar to that of *Necturus*. In the specimens studied, which were about twelve inches long, the air was taken quickly, the animal exposing itself as little as possible above the surface. Under normal conditions no air escapes from the nostrils or gill clefts during inspiration and the nasal cavity is probably filled with water during the entire pulmonary process. The emission of surplus air is not so regular as in *Necturus*, but one or more bubbles may usually be seen, sometimes after a considerable interval.

Amphiuma. The respiratory movements of *Amphiuma* are slow and the various stages of the process are easily distinguished. If the animal is in water the floor of the mouth is strongly elevated as the rostrum rises above the surface and by this means water is

removed from the oral cavity, as in *Necturus*. This preparatory stage is usually followed by two or three respiratory acts, during which the mouth and gill clefts remain closed and air passes in and out through the nasal cavity. The first of these is a normal respiratory act, including aspiration, expiration and inspiration, but the movements of the floor of the mouth do not have great amplitude and relatively little air enters the lungs. In the supplementary acts, which follow in close succession after the first, expiration is usually omitted and aspiration is followed immediately by inspiration, the mouth being well filled with pure air which is sent directly to the lungs. During these stronger inspirations a conspicuous pulse-like wave passes from the anterior to the posterior part of the abdomen.

After the last inspiration the surplus air remaining in the mouth is expelled, usually through the gill clefts, and the animal then resumes its acquatic respiration.

The foregoing account is based on the study of large specimens of *Amphiuma*. An isolated respiratory act which is common in *Necturus* and other amphibians, was occasionally seen in these specimens but two or three inspirations were usually employed to fill the lungs.

Cryptobranchus allegheniensis. The pulmonary air is renewed in *Cryptobranchus* usually by a single respiratory act, but one or two supplementary acts may sometimes be observed. Air passes through the nasal cavity both in inspiration and expiration and the gill clefts are closed during the entire process. In inspiration the nasal passages are also closed. After the lungs are filled the surplus air is expelled and acquatic respiration is renewed.

Larval amphibians. The statement of VON SIEBOLD (1828), DUGES (1838), and OWEN (1866), that larval amphibians take air by the open mouth and force it into the lungs by a swallowing movement, suggests at once a respiratory process more or less similar to that of *Necturus* and *Siren*. My observations show that such a resemblance actually exists. In the large larva of *Amblystoma tigrinum*, from the moment of taking air by the open mouth to the emission of surplus air through the mouth or gill clefts, the process is essentially the same as in *Necturus*.

In the large larva of the bullfrog, *Rana catesbiana*, the same general characteristics may be easily observed. The precise moment of inspiration and expiration is indicated by movements of the wall of the abdomen and the relation of these movements to the rise and fall of the floor of the mouth can be easily determined. No air

escapes from the nostrils or spiracle during the act of inspiration. The surplus air which remains in the mouth after inspiration is expelled between the lips. Water is evidently retained in the nasal cavity during the entire pulmonary process.

The Respiratory Mechanism.

The preceding observations show that the respiratory movements of amphibians with gill clefts are very similar to those of higher amphibians. They also indicate the existence of a very definite mechanism for the control of the respiratory media, although evidence of more or less variation has been found in different forms. In the following description of this mechanism special attention is given to parts hitherto unobserved and to those whose connection with the respiratory process has not been emphasized. I include here, especially, the arrangements for closing the mouth, gill clefts and nasal openings. The more conspicuous muscles of the mouth and pharynx have been described.

The Closing of the Mouth.

When the mouth is filled with air or water the elevation of the floor of the cavity tends to separate the jaws. This is chiefly prevented by a tonic condition of the adductor muscles of the mandible and by close contact of the lips (see Fig. 3). If the adductor muscles are cut on one side of the head, bubbles of air escape from the mouth on the operated side, especially during the stronger inspirations. Similar losses were observed after the upper and lower lips were divided on one side at a point midway between the rostrum and the angle of the mouth, the adductor muscles being in a normal condition. In all of the urodeles studied the lips have the same general form and they probably have the same function in connection with respiration.

In *Necturus* and *Siren* the retraction of the lips seems also to be an important factor in closing the mouth. Electrical stimulation of the masseter muscle causes both adduction of the mandible and retraction of the two lips and the same effect undoubtedly follows the contraction of the muscle under natural conditions. In *Necturus* this is apparently due to a close union of the sheath of the muscle with the connective tissue of the lips at the angle of the mouth. In *Siren* a bundle of fibres from the masseter is inserted at this point.

Finally I must mention a small muscle, the submentalis of *Cryptobranchus*, which aids in closing the mouth in this form. FISCHER (1864, p. 47) states that this muscle prevents the outward rotation of the lower margin of the mandible, but he is probably in error when he adds that such a rotation would otherwise follow from the contraction of the masseter muscle. A rotation of the mandible, such as FISCHER mentions, is easily produced by depression of the anterior median portion of the mandible, and since the two halves of the mandible are joined at the rostrum only by soft tissues, such a depression would be very likely to occur during inspiration if it were not prevented by contraction of the submentalis muscle. By such action, the submentalis prevents the separation of the jaws and thus assists in the act of inspiration.

The Closing of the Gill Clefts.

During branchial respiration the gill clefts are closed in order to prevent the entrance of water from the outside when the floor of the mouth is depressed. During pulmonary respiration they are

Fig. 1.

Triton alpestris. Transverse section of an 18 mm. larva. *hy* hyoid arch, with valve-like fold above; *I* first gill cleft; *oc* opercular chamber.

closed to prevent the escape of air from the pharynx and the entrance of water from the outside. The closing of the clefts is due primarily to the action of the constrictor muscles of the gill arches, but these may be assisted by the posterior part of the mylohyoid. The former were long ago observed by CUVIER (1810), MARTIN-SAINT-ANGE (1831)

and Fischer (1864); the participation of the mylohyoid in closing the gill openings was pointed out by Fischer.

Accessory structures which aid in closing and protecting the gill clefts are the soft rakers at their inner margins and certain folds or membranes on the outside. The simplest conditions, though probably not the most primitive, occur in the lower urodeles, in which the gill clefts open directly to the exterior and not into an opercular chamber. In *Cryptobranchus* and *Amphiuma* the single cleft on each side of the neck is guarded by two fleshy lips, one behind and one

Fig. 2.

Triton alpestris. Transverse section of an 18 mm. larva. *I* and *II* gill clefts, the second closed below by the united branchial membranes; *oc* opercular chamber; *sm* posterior part of submaxillaris muscle in the opercular membrane.

in front of the opening. Gill rakers are entirely wanting in *Amphiuma*; in *Cryptobranchus* they are reduced to rudimentary papillae which are more or less irregular in their arrangement. In *Necturus* the two gill clefts on each side are surrounded at their inner margins by short blunt papillae, from six to twelve in number, and so arranged that those on one side of the opening alternate with those on the other side. Externally a fleshy lip protects the anterior margin of the first cleft and a similar fold lies behind the posterior cleft. A single fold between the two clefts furnishes protection to both. The three gill clefts of *Siren* are provided with conspicuous gill rakers similar in form to those of certain fishes, but composed entirely of soft tissues. The external folds are similar to those of *Necturus*,

but the adjoining margins of the second and third clefts are furnished with separate folds.

In the larval salamanders accessory structures for closing and protecting the gill clefts are strongly developed (Figs. 1 and 2). In all of the forms examined, including *Triton alpestris*, *Salamandra maculosa*, *Salamandrina perspicillata* and *Amblystoma tigrinum*, I find essentially the same conditions. All of the clefts, excepting the first, or hyobranchial, are protected internally by conspicuous gill rakers, similar in form and structure to those of *Siren*. The dorsal half of the first cleft is protected only by the operculum; the ventral half is guarded, in addition, by a membraneous fold which is attached to the inner surface of the hyoid arch. Externally all gill clefts open into an opercular chamber and are protected by an opercular membrane (gular fold), which arises in front of the first cleft. The muscle of the operculum acts as a constrictor of the pharynx and assists in closing the clefts. The operculum is followed by a series of smaller membranes which are attached, one to each of the branchial arches. By the union of adjacent membranes below the clefts, the latter are completely surrounded except at their dorsal angles, where the membranes terminate at the base of the gills. Along the line of attachment to the branchial arches the membranes have a considerable thickness which may equal that of the arches themselves, but they become thin toward their free edges which lie near the posterior margin of the operculum. These membranes are somewhat elastic structures which follow the movements of the gill arches, diverging from each other when the clefts are open and overlapping more or less closely when the clefts are closed. In the latter position the contact of their thickened bases makes the closing of the clefts secure. That the closing of the clefts is effective during the act of pulmonary respiration has been repeatedly demonstrated by observations on the large larva of *Amblystoma tigrinum*.

In the frog larva the gill clefts can not be wholly closed but the escape of respiratory air can be prevented by other means. According to SCHULZE (1892) the posterior part of the peribranchial chamber can be closed by two muscles, the subbranchialis and diaphragmatico-praecordialis.

The Closing of the Nasal Passages.

In *Amphiuma* and *Cryptobranchus allegheniensis* the external naris leads into a short vestibule whose inner portion can be closed and opened by a smooth muscle mechanism (Mrs. WILDER, 1909).

An apparatus for closing the choana is also present in all of the lower urodeles examined (*Necturus*, *Proteus*, *Siren*, *Amphiuma* and *Cryptobranchus*) and also in the larvae of higher amphibians.

The different forms of this choanal mechanism must now be described.

The Choanal Valve of Necturus.

The internal nasal opening of *Necturus* is a narrow slit which lies near the angle of the mouth, between the palato-pterygoid and

Fig. 3.

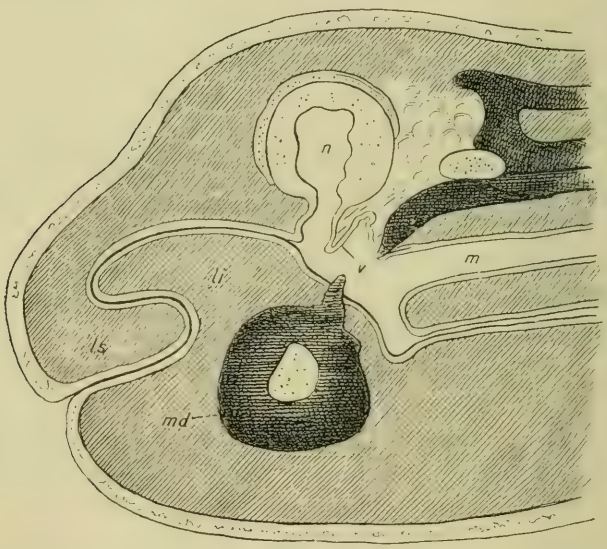

Necturus maculosus. Transverse section through choana. *ls* upper lip; *li* lower lip; *m* oral cavity; *n* nasal cavity; *v* choanal valve, on the median side of the opening, from which a short postnasal canal leads to the cavity of the mouth.

vomer, on one hand, and the antorbital cartilage, on the other. When the mouth is closed the mandible lies directly below the choana, but a free passage is left between the opening and the medial part of the oral cavity. This postnasal passage is formed, in part by a depression between the vomer and the palato-pterygoid, in part by a notch in the dorsal margin of the mandible between the dental and splenial bones. From the roof of this passage, on the median side of the choana, hangs the valve which Fischer (1864, p. 114) and Anton (1911, p. 182) have briefly described. The valve is a

triangular fold of mucous membrane (Figs. 3, 4, and 5) which is attached to the median and posterior margins of the opening. Its anterior angle extends forward a short distance in front of the opening and inserts in the connective tissue behind the lateral portion of the premaxillary bone. The valve is not provided with muscles

Fig. 4.

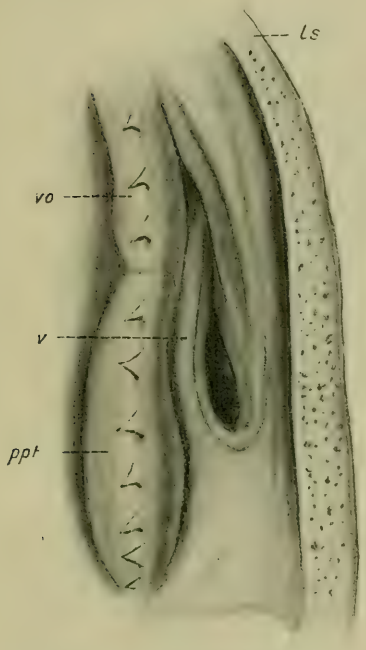

Fig. 5.

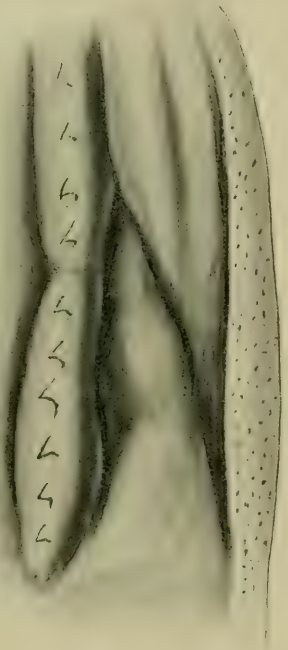

Fig. 4. *Necturus maculosus.* Choanal region, with the choanal valve open. The anterior end of the valve is inserted under a fold of mucous membrane which is pushed aside to show the attachment. *ls* upper lip; *ppt* palato-pterygoid; *v* choanal valve; *vo* vomer.

Fig. 5. *Necturus maculosus.* Choanal valve closed.

and acts in a purely mechanical way, being opened by pressure of the respiratory medium in the nasal cavity, while it is closed by any movement of the respiratory medium through the postnasal passage toward the choana.

The function of the choanal valve of *Necturus* has been tested by cutting away the entire left valve in a large specimen, which was then placed in a shallow dish and covered with water. The normal respiratory movements, both branchial and pulmonary, were promptly resumed. At each pulmonary respiration a certain amount

of water was first forced out of the nostril on the operated side and this was followed by a succession of air bubbles. No air and little, if any, water was lost on the right side. During branchial respiration a strong current of water streamed from the left nostril when the floor of the mouth was elevated; little or none escaped from the right opening — the losses being easily accounted for by the mere

Fig. 6.

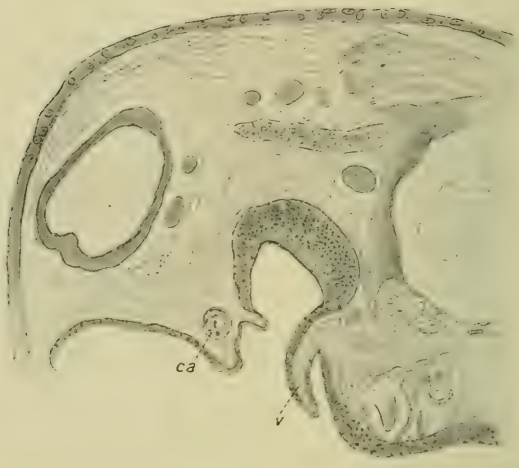

Siren lacertina. Transverse section through the choana. *ca* antorbital cartilage; *v* median choanal valve.

closing of the choanal valve. Similar results were obtained when the floor of the mouth was elevated in an artificial way.

The choanal valve of *Proteus* is similar to that of *Necturus*, as stated by Anton (1911).

The Choanal Valves of Siren.

The inner nasal opening of *Siren* is accurately located by H. H. Wilder (1889—1891) at the outer angle of the mouth between the antorbital cartilage and the pterygo-vomerine bar. Fischer (1864, p. 114) describes the choana as a triangular opening provided with three valves, which he distinguished by the terms median, lateral and posterior. The posterior valve is said to be furnished with a small muscle by means of which the choana can be opened. Fischer's median valve has also been observed by Seydel (1895, p. 507) and Anton (1911, p. 191).

The median choanal valve of FISCHER corresponds to the choanal valve of *Necturus* and is easily identified both in living and preserved material. It is a narrow triangular fold of mucous membrane (Fig. 6), attached by one of its longer sides to the median margin of the opening, by its short side to the anterior margin. The so-called lateral valve of FISCHER does not exist.

The posterior choanal valve of *Siren* may be recognized in the living animal by its movements, which are caused by a small muscle

Fig. 7.

Siren lacertina. Transverse section through the posterior part of the choanal muscle, *pc.* On the median side of the muscle lies the cartilaginous trabecula cranii, from which many of the muscle fibres take their origin.

acting on the antorbital cartilage (Fig. 8). The latter is a horizontal plate of narrow triangular form, whose broad end is directed caudad, while its acute anterior end is embedded in the soft lip which forms the lateral margin of the choana (Fig. 6). The posterior median angle of this cartilage is attached by means of connective tissue to a remnant of the trabecula cranii which emerges from the orbito-sphenoid bone at the ventro-lateral angle of the brain case (Fig. 8). The antorbital cartilage is moved by a striated muscle, m. posterior choanae, which arises in part from the remnant of the trabecula cranii, in part from the adjacent surface of the orbito-sphenoid bone.

Its fibres run obliquely forward and laterad and insert on the posteiolateral angle of the antorbital cartilage. By the contraction of this muscle the anterior end of the cartilage is moved laterad and the choana becomes a large triangular opening which can not be covered by the median valve.

Fig. 8.

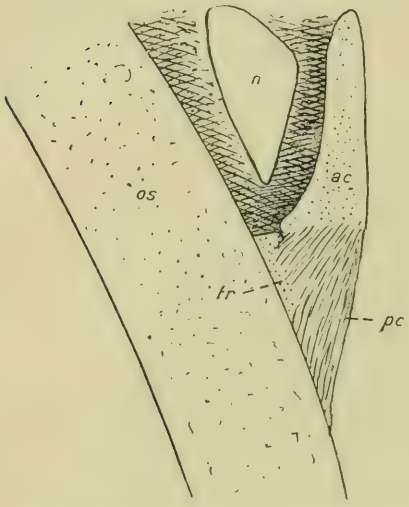

Siren lacertina. Choanal region from above (somewhat diagrammatic). *ac* antorbital cartilage; *n* choana; *os* orbito-sphenoid; *pc* m. posterior choanae; *tr* trabecula cranii.

The choana is closed by the joint action of the median and posterior valves. When the m. posterior choanae relaxes, the elasticity of the adjacent tissues causes a return movement of the cartilage and valve, but the return is probably accelerated by the adductor muscles of the mandible which lie lateral and posterior from the choana. External pressure in this region in a recently killed specimen causes prompt closing of the opening, and since the adductor muscles contract to close the mouth during the act of inspiration, they probably press on the posterior valve at this time. When the valve returns to its median position the choana is easily covered and protected by the median valve.

The character of the posterior choanal valve of *Siren* makes possible the expulsion of water from the mouth through the nasal cavity and explains the currents which occasionally stream from the nostrils during branchial respiration.

The Choanal Mechanism of Amphiuma.

A valve-like fold at the choanal opening of *Amphiuma* is mentioned in a casual way by Cuvier (1827, p. 5) and Wagler (1830, p. 314) whose observations were accepted, apparently without further examination, by Fischer (1864, p. 114). The description of the latter is as follows: »Vor jeder Öffnung liegt eine Falte der Gaumenhaut, die sich leicht nach hinten so über die Öffnung legt, daß letztere vollständig geschlossen wird.« A similar statement is made by Cope (1889, p. 216).

Hitherto undescribed choanal muscles in Amphiuma.

Since the expiratory currents pass freely through the nasal cavity of *Amphiuma*, it is evident that the choana is not closed in a purely mechanical way, as assumed by earlier authors. The opening lies at the posterior end of a short choanal canal, whose floor s formed by a membraneous fold, the so-called valve of CUVIER. The choana is closed by depression of the roof of the choanal canal until it meets the ventral fold. By elevation of the roof of the canal the choana can be so widely opened that it can not be closed by the fold.

Fig. 9.

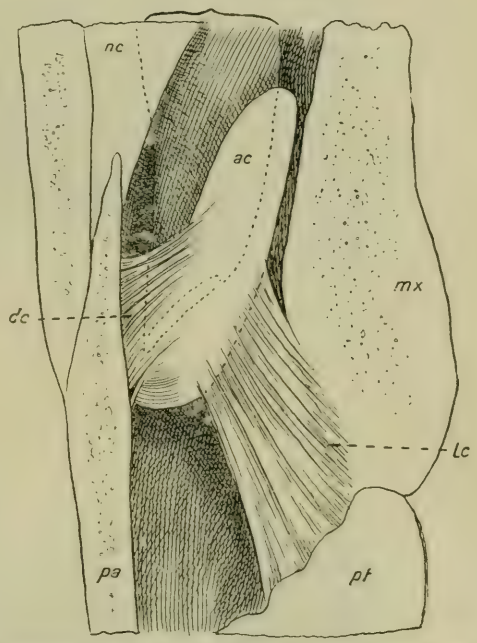

Amphiuma tridactylum. Choanal region, viewed from above. *ac* antorbital cartilage; *dc* m. dorsalis choanae; *lc* m. lateralis choanae; *mx* maxillare; *n* choanal canal, which terminates in the choana beneath the antorbital cartilage and the m. dorsalis choanae; *nc* cartilaginous nasal capsule; *pa* parietale; *pt* pterygoid cartilage.

The mechanism which opens and closes the choana includes the antorbital cartilage and two striated muscles. The antorbital cartilage (Figs. 9, 10, 11) is a horizontal bar which arises by a short fibrous stalk from a remnant of the trabecula cranii which s exposed on the lateral surface of the orbito-sphenoid bone. From its attachment it extends forward and laterad on the dorsal aspect of the choana and the choanal canal. The distal end of the cartilage is elevated and depressed by the muscles above mentioned (Figs. 9 and 11). One of these, which I shall name m. dorsalis choanae, arises from the lateral wall of the cranium, chiefly from a slender process of the parietal bone which lies between the frontal and the orbito-sphenoid. From their origin the fibres of the muscle run ventro-laterad to insert on the dorsal surface of the antorbital cartilage. This muscle elevates the distal end of the cartilage and the roof of the choanal canal and thus opens the choana. The antagonist

Fig. 10.

Amphiuma tridactylum. Transverse section through the anterior part of the choanal canal. *ac* antorbital cartilage; *n* choanal canal; *mx* maxillare.

Fig. 11.

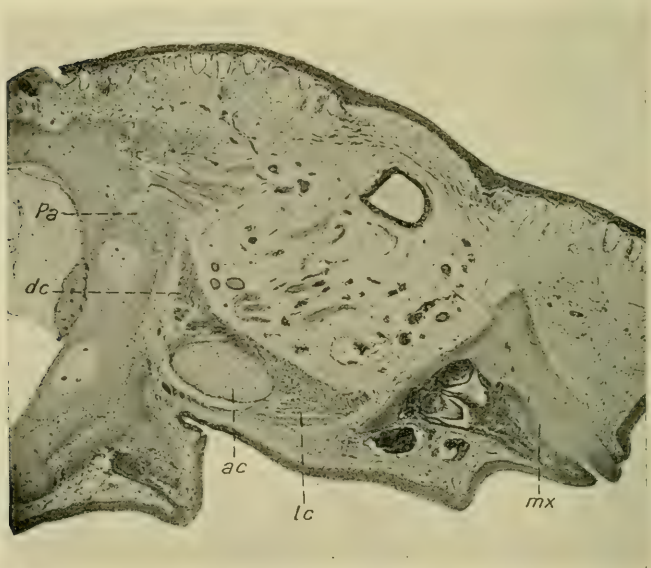

Amphiuma tridactylum. Transverse section through the choana, *ac* antorbital cartilage; *dc* m. dorsalis choanae; *lc* m. lateralis choanae; *mx* maxillare; *pa* parietale.

of the m. dorsalis choanae is a somewhat stronger muscle, m. lateralis choanae, whose fibres arise in part from the palatine portion of the maxillary bone, in part from the anterior end of the pterygoid cartilage. The fibres run forward and mesad and insert on the postero-lateral surface of the antorbital cartilage.

Since *Amphiuma* is provided with two mechanisms for closing and opening the nasal passage, a question arises in regard to the function of each. On this point the following may be said: During acquatic respiration the muscles of the nasal vestibule are inactive and the introductory passage remains wide open. When the floor of the mouth is elevated the choana is usually closed. Occasionally it may be kept open to permit the escape of water through the nasal cavity. In pulmonary breathing the muscles of the nasal vestibule are active, the constrictor muscle contracting during inspiration, as it does in the higher urodeles. In expiration both choana and nasal vestibule are open and the air passes through the nasal cavity. Evidently the muscles of the nasal vestibule may also be used to protect the nasal cavity, for example, during the process of burrowing.

The Closing of the Choana in Cryptobranchus.

During pulmonary respiration the nasal passage is closed by the smooth muscle mechanism which lies at the inner end of the short nasal vestibule. In acquatic bucco-pharyngeal respiration the nasal vestibule remains wide open, but the loss of water through the nasal cavity is prevented by the closing of the choana. This is effected by the ceratohyal whose broad anterior portion is pressed against the oval opening when the floor of the mouth is elevated. An important part in the process is played by a cushion-shaped swelling which lies on the lateral side of the opening and was described by Fischer (1864, p. 114) as a valve. It receives the lateral border of the ceratohyal when the floor of the mouth is elevated and thus aids in closing the choana. This method of closing the choana is possible in acquatic respiration because the oscillations of the floor of the mouth do not have great amplitude and the hyoid is never far removed from the choana. During pulmonary respiration the entire floor of the mouth is strongly depressed in aspiration and the choana remains open until a late stage of inspiration, if it is closed at all.

The Choanal Valve of Larval Amphibians.

The choanal opening of the *Amblystoma* larva has been studied in an incidental way by Wagler (1830, p. 316) and Calori (1851), the former describing two so-called choanal valves while the latter recognized but one. In my own preparations I find a single valve which resembles in all essential particulars the choanal valve of *Necturus*. In a larval *Amblystoma* 14 mm. long the valve is already recognizable as a slight fold on the median side of the almost circular opening. It evidently reaches a functional condition very early in larval life. In *Salamandra maculosa* it seems to be fully formed at birth, the larva having a length of about 25 mm. at this time. In *Triton alpestris* the valve seems to be functional in a larva of 18.5 mm. and it persists in all later stages examined, including a specimen 31 mm. long. In the large larvae of *Amblystoma tigrinum* the valve has been observed in specimens varying from 80 mm. to 240 mm. in length.

My material does not cover the last stages of larval life. It is certain, however, that the choanal valve is a temporary structure which disappears during the metamorphosis when the choana assumes the peculiar form which is characteristic of the adult. During the later larval stages, and before the choanal valve is lost, a new mechanism for closing and opening the nasal passage makes ist appearance at the external naris. This is the smooth muscle mechanism of the adult salamander. The development of this mechanism, which includes a constrictor muscle and one or two dilatators, has been described in a former paper (Bruner, 1901, p. 328). Early stages of development occur in a larva of *Triton alpestris* 22 mm. long and the muscles are apparently functional in a specimen of 31 mm., which however still retains all of the larval characteristics. In later larval life, therefore, the salamander is provided with two mechanisms for closing the nasal passage.

In the preceding account I have mentioned only the larvae of lungbearing forms. In the lungless *Spelerpes ruber*, *Desmognathus fusca* and *Salamandrina perspicillata* a choanal valve of the type described above is wanting in the larva but the choana is probably closed in some as yet undiscovered way. In *Spelerpes ruber* regular acquatic respiration occurs, water entering the external naris and passing out through the gill clefts, as observed in *Necturus*.

The choana of the frog larva is closed by a so-called choanal fringe similar to that which Schulze (1892, p. 58) found in the larva of *Pelobates*. In the bullfrog larva this fringe is a prominent

fold which completely surrounds the opening. Its anterior half is much thickened and more or less rigid and thus forms a support for the posterior half which is thin and flexible and acts as a valve.

Summary and Comment.

1. The mechanism of pulmonary respiration in amphibians with gill clefts is a force-pump mechanism similar to that of higher amphibians.

2. Definite arrangements exist in all forms for the control of the respiratory media, including apparatus for closing the mouth, gill clefts and nasal passages.

3. The simplest and most primitive form of this respiratory mechanism is found in *Necturus, Proteus* and the larvae of higher lungbearing urodeles, a common characteristic of which is a mechanical choanal valve which prevents the escape of the respiratory media from the mouth through the nasal cavity. In all of these forms respiratory air is taken by the open mouth.

4. In *Siren* the respiratory mechanism is similar to that of *Necturus* but somewhat more complicated. Two choanal valves are present, a median valve corresponding to that of *Necturus*, and a posterior valve which encloses the antorbital cartilage and is moved by a small muscle. By means of the posterior valve the choana can be opened and expiration through the nasal cavity is possible.

5. *Amphiuma* is provided with smooth muscles for opening and closing the nasal vestibule and with a complicated choanal mechanism, which includes the antorbital cartilage and two striated muscles. By means of these muscles the choana can be opened and closed. Respiratory air is taken through the nasal cavity, as in higher urodeles.

6. In *Cryptobranchus* the choana is closed by the hyoid arch. Respiration, both bucco-pharyngeal and pulmonary, is similar to that of *Amphiuma*.

7. The character of the respiratory mechanism of the *Perennibranchiata* seems to indicate a) that *Necturus* and *Proteus* are slightly modified permanent larvae, b) that *Siren* is a modified larva whose choanal mechanism has been brought under muscular control.

8. The *Cryptobranchiata* appear to be much modified permanent larvae whose development has been arrested during the metamorphosis. They have retained the essential parts of the acquatic respiratory mechanism excepting the gills, while at the same time they have the pulmonary mechanism of the higher urodeles.

Bibliography.

1911. Anton, W. Die Nasenhöhle der Perennibranchiaten. Morph. Jahrb. XLIV.

1896. Bruner, H. L. Ein neuer Muskelapparat zum Schließen und Öffnen der Nasenlöcher bei den Salamandriden. Archiv für Anat. und Physiol., anatom. Abtlg.

1901. —— The smooth facial muscles of Anura and Salamandrina. Morph. Jahrb. XXIX.

1851. Calori, Luigi. Sull' Anat. dell' Axolotl, Mem. della Scienze della Instituto di Bologna. III, p. 295.

1889. Cope, E. D. Batrachia of North America. Bull. 34, U. S. Nat. Museum.

1805. Cuvier, G. Leçons d'anatomie comparée. VI.

1810. —— Vorlesungen über Vergleichende Anatomie. Übersetzt von Meckel, IV, p. 229.

1827. —— Mémoires du museum d'histoire naturelle, p. 5.

1836. —— Ossemenes fossiles. X, p. 339.

1838. Duges, A. Physiologie comparée. Paris.

1864. Fischer, J. G. Anatomische Abhandlung über die Perennibranchiata und Derotremata. Erstes Heft. Hamburg.

1896. Gaupp, E. Zur Lehre von dem Athmungsmechanismus beim Frosch. Archiv für Anat. und Physiol., Anat. Abtlg.

1891. Hay, O. P. Reptiles and Batrachians of Indiana. Seventeenth annual report of the State Geologist of Indiana.

1831. Martin-Saint-Ange, J. G. Recherches anatomiques et physiologiques sur les organes transitoires et la métamorphose des batrachiens. Ann. des Sciences nat. XXIV, p. 382.

1866. Owen, R. Comparative anatomy. I, p. 628.

1892. Schulze, F. E. Über die inneren Kiemen der Batrachierlarven. Physikalische Abhandlung der k. Akad. der Wissensch. zu Berlin.

1895. Seydel, O. Über die Nasenhöhle und das Jacobsonsche Organ der Amphibien. Morph. Jahrb. XXII.

1828. von Siebold. Observationes quaedam de Salamandris et Tritonibus. Dissert. Inaug., p. 6.

1907. Smith, B. G. Habits of Cryptobranchus allegheniensis. Biol. Bull. XIII, p. 10.

1794. Townson, R. Observationes physiologicae de amphibiis, Pars prima, de respiratione. Gottingae.

1795. —— Observationes physiologicae de amphibiis, Partis primae de respiratione continuatio, p. 16.

1863. Vaillant, L. Anatomie de la Sirene lacertine. Ann. des sciences nat. XIX.

1830. Wagler, Joh. Natürliches System der Amphibien. München.

1877. Wiedersheim, R. Kopfskelet der Urodelen, p. 35.

1882. Wilder, B. G. On the habits of Cryptobranchus. Am. Nat. XVI.

1889—1891. Wilder, H. H. A contribution to the anatomy of Siren lacertina. Zool. Jahrb., anat. Abtlg. IV.

1903. —— The skeletal system of Necturus maculatus Rafinesque. Mem. Bost. Soc. Nat. Hist. V.

1909. Wilder, Inez Whipple. The lateral nasal glands of Amphiuma. Jour. Morph. XX.

Zur Anthropologie der Plantaraponeurose.

Von

Dr. phil. und Dr. med. **Edward Loth,** Lemberg.

Mit 6 Figuren im Text.

Zur Anthropologie der Plantaraponeurose.

In meiner Abhandlung über die Plantaraponeurose (1908) habe ich vor allem auf die phylogenetische Entwicklung geachtet und alle anderen Fragen ziemlich unbeachtet gelassen. Ich hatte jedoch schon damals den Gedanken, meine Untersuchungen fortzuführen. So erlaubten z. B. die gefundenen Tatsachen die Vermutung, daß auch anthropologisch wichtige Punkte an der Plantaraponeurose noch festzustellen sind. Zur Fortsetzung meiner Studien am menschlichen Material ermahnten auch einige, mir durch Herrn Geheimrat Prof. Dr. Stieda am Anthropologenkongreß in Straßburg (1907) persönlich gemachte Einwände, daß der von mir beschriebene »Fasciculus fibularis« nur ein Kunstprodukt (!) sein kann.

So habe ich denn während der verflossenen fünf Jahre menschliches Europäermaterial gesammelt und auch versucht, die farbigen Rassen zur Untersuchung heranzuziehen.

Die schon vorher bearbeiteten 50 Aponeurosen (1908, S. 305) können hier mitberücksichtigt werden. So verfüge ich insgesamt über folgendes Material:

			Extremitätenzahl
Präparierboden	Zürich	1906/07	50
-	-	1907/08	17
-	Lemberg	1907	2
-	Straßburg	1907	3
-	Bonn	1907/08	48
-	Göttingen	1908/09	90
-	Heidelberg	1909/10	
		1910/11	
		1911/12	200
		Zusammen	410

Außer dem europäischen Material ist es mir gelungen, folgende wertvolle Rassenfüße zur Bearbeitung der Aponeurose zu erhalten:

Melanesier (Eigentum des Herrn Prof. Dr. E. Fischer-Freiburg). 10 ♂ und 2 ♀ Füße aus Deutsch-Neu-Guinea und Neumecklenburg, erhalten durch Vermittlung des Herrn Regierungsarztes Dr. Hoffmann in Friedrich-Wilhelmshafen 12

Neger. 2 Füße des Negers Lorenz John Williams aus St. Franzisko — präpariert in Göttingen mit Erlaubnis des Herrn Geheimrat Prof. Dr. Merkel.
5 Füße Nord-Amerikanischer Neger, mir zugesandt durch Herrn Prof. Cohöe in Ohio.
2 Füße eines Mhehe-Negers zur Präparation der Plantaraponeurose mir gütigst durch Herrn Geheimrat Prof. Dr. H. Virchow überlassen.
2 Füße eines Negers aus Sierra-Leone — präpariert in Heidelberg dank dem Entgegenkommen des Herrn Prof. Dr. Fürbringer
zusammen . . 11

Australier (Eigentum des Herrn Prof. Dr. Klaatsch in Breslau). 2 ♂ Füße aus Adelaide (Süd-Australien), 1 ♂ aus Wydham, Kimberley-Distrikt
zusammen . . 3

Zusammen Füße farbiger Rassen . . 26

Wer die Schwierigkeiten kennt, mit denen die Erwerbung der Rassenweichteile verbunden ist, der wird die relativ geringe Zahl von 26 Aponeurosen farbiger Rassen zu schätzen wissen.

Allen oben erwähnten Herren, die mit ungewöhnlicher Liberalität meine Bemühungen unterstützt haben, spreche ich an dieser Stelle meinen wärmsten Dank aus. Zusammengerechnet liegen also diesen Untersuchungen 436 Beobachtungen zugrunde.

Obwohl die Hauptergebnisse meiner Untersuchungen bereits an mehreren Stellen erwähnt wurden (Bochenek 1909, I, S. 496; Loth 1907, 1908, S. 194, 1909, S. 198; Wiedersheim 1908, S. 145) möchte ich hier das Wesentliche über die Phylogenie der Aponeurose wiederholen, um daran anknüpfen zu können und einige anthropologische Ausblicke zu gewinnen.

Es steht fest, daß die Endsehne des M. plantaris bei den niederen Primaten über den Tuber calcanei springt und sich in der

Fig. 1.

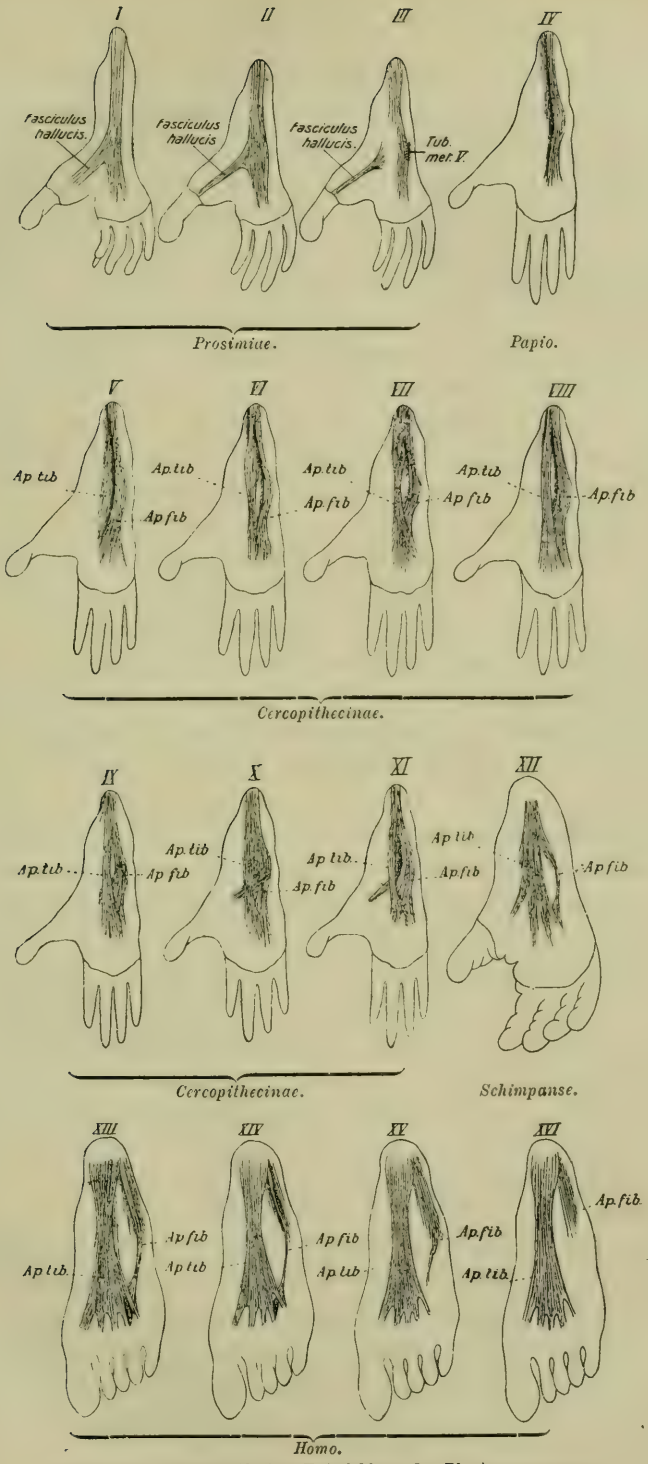

Schema der phylogenetischen Entwicklung der Plantaraponeurose.

Plantarfascie verliert. Die Zehenbündel der Prosimier (Fig. 1, *I. II.*) sind noch wenig differenziert; nur zum Hallux zieht ein starkes Bündel — der Fasciculus hallucis. Dieses letztere Gebilde verliert schon bei den Lemuren den Kontakt mit der übrigen Aponeurose (Fig. 1, *III*) und geht zugrunde. Bei den niederen Formen der Cercopitheciden, z. B. beim *Cynocephalus* (*Papio*) sehen wir deshalb nur noch die laterale (fibulare) Partie der Aponeurose, die wir von nun an Aponeurosis fibularis nennen werden (Fig. 1, *IV*). Mit den erörterten Veränderungen treten folgende Momente auf:

1) die Sehne des M. plantaris gewinnt einen festen Ansatz am Tuber Calcanei, wodurch der Aponeurose eine steigende Selbständigkeit verliehen wird;

2) die Aponeurose gewinnt einen Stützpunkt an der Tuberositas ossis metatarsalis V.

Die wesentlichsten und phylogenetisch wichtigsten Veränderungen kommen innerhalb der Familie der Cercopithecinen zustande.

Wir sehen zunächst von der medialen Fußseite (Fig. 1, *V*) einen fibrösen Faserzug entstehen, der bei den Cercopitheciden und Macacen immer stärker auftritt (Fig. 1, *VI—VII*); wir haben schließlich zwei gleichstarke Teile der Aponeurose vor uns, so daß wir neben der Aponeurosis fibularis von einer Aponeurosis tibialis sprechen können (Fig. 1, *VIII*). Diese letztere entwickelt sich nun immer mehr und mehr und bildet beim Menschen die eigentliche Aponeurose, während die Aponeurosis fibularis immer schwächer und schwächer wird. Die Anthropoiden nehmen insofern eine Sonderstellung ein, als bei ihnen der M. plantaris meist vollständig oder fast vollständig verschwunden ist, was auf einen Seitenzweig in der Phylogenie der Aponeurose deutet. Nur beim Schimpansen finden wir den Muskel in 54.3% der Fälle vor, und auch die Aponeurose zeigt bei diesem Tier die meiste phylogenetische Ähnlichkeit mit derjenigen der cercopithecinen Affen: die Aponeurosis tibialis ist mächtig stark entwickelt, die Aponeurosis fibularis dagegen nur zu einem schwachen Strang — dem Fasciculus fibularis — eingeschmolzen.

Die menschliche Aponeurose schließt sich nun direkt an diejenige des Schimpansen an.

Wir finden zunächst eine enorme Entfaltung der Aponeurosis tibialis. Die Aponeurosis fibularis gewinnt sekundär einen festen Ansatz am Tuber calcanei und an der Tuberositas metatarsalis V, was übrigens auch bei den Affen schon zu beobachten

ist. Diese Tatsache gab dazu Veranlassung, daß man diesen Teil der Aponeurose als ein Band aufgefaßt hat, welches Ligamentum calcaneo-metatarsale V genannt wurde (Fick, R. 1904, S. 477).

Der distale Abschnitt der fibularen Aponeurose, der eigentliche Fasciculus fibularis, zeigt beim Menschen eine ziemlich starke Variabilität, die darauf beruht, daß das fibulare Bündel in verschiedener Stärke auftritt (Fig. 1, *XIII—XVI*). Ich konnte (1908, S. 314) vier Stadien unterscheiden:

1) Das fibulare Bündel ist verhältnismäßig stark entwickelt. Es gelangt im Endgebiet unter das tibiale Bündel der IV. Zehe (Fig. 1, *XIII*);

2) das fibulare Bündel hat genau den gleichen Verlauf, ist aber bedeutend schwächer (Fig. 1, *XIV*);

3) das fibulare Bündel ist nur als ein winzig kleiner Zipfel vorhanden (Fig. 1, *XV*);

4) das fibulare Bündel fehlt vollständig.

Eine der ersten anthropologischen Aufgaben sollte daher eine Statistik der Häufigkeit verschiedener Typen des Fasciculus fibularis sein. Aber auch die Erörterung der Frage, was der Fasciculus fibularis für eine Rolle spielt und welchen Zwecken er dienen kann, wenn er wohl entwickelt auftritt, muß berücksichtigt werden.

Da ich auch über Rassenmaterial verfüge, möchte ich ferner die Brauchbarkeit des früher bereits empfohlenen (1908, S. 307) Aponeurosenindex für die Anthropologie feststellen.

Schließlich wäre ein Vergleich notwendig betreffs der Länge der Zehenzipfel, die bei den Primaten außerordentlich lang zu sein pflegen und sich erst beim Menschen verkürzen.

Die ersten Fragen betreffen die Aponeurosis fibularis, die zwei letzten — die Aponeurosis tibialis. Ich werde also meine weiteren Betrachtungen nach diesen zwei Teilen klassifizieren.

I. Aponeurosis fibularis.

Wie bereits hervorgehoben wurde, ist zunächst eine Statistik über die Häufigkeit verschiedener Typen des Fasciculus fibularis wünschenswert. Zu diesem Zweck ist das gewonnene Material nach den vier Typen des Fasciculus fibularis zu klassifizieren. Die folgende Tabelle orientiert uns über die Häufigkeit der einzelnen Typen bei den Europäern.

	Zahl der Individuen	Fasciculus fibularis				%			
		I	II	III	IV	I	II	III	IV
Zürich 1906/07	50	9	19	17	5	18	38	34	10
Zürich 1907/08	17	2	5	8	2	12	29	47	12
Lemberg 1907	2	1	—	1	—	—	—	—	—
Straßburg 1907	3	—	2	1	—	—	—	—	—
Bonn 1907/08	48	6	26	12	4	13	54	25	8
Göttingen 1908/09	90	16	42	23	9	18	47	25	10
Heidelberg 1909/10, '10/11, '11/12	200	50	80	60	10	25	40	30	5
Summa . .	410	84	174	122	30	20	42	30	7

Durch die hier angegebenen Ergebnisse wird vor allem das bestätigt, was ich schon früher (1908, S. 315) behauptet habe, und zwar, daß der fibulare Strang nur selten fehlt und sein Vorhandensein daher als normal zu betrachten ist.

Gruppieren wir die Zahlen in zwei Gruppen: Fasciculus fibularis fehlt und ist vorhanden, so erhalten wir die folgende Zusammenstellung.

	Individuenzahl	Fasciculus fibularis	
		vorhanden (Typus I—III)	fehlt (Typus IV)
Zürich 1906/07, 1907/08 .	67	89 %	11 %
Göttingen 1908/09 . . .	90	90 %	10 %
Bonn 1907/08	48	92 %	8 %
Heidelberg 1909/12 . . .	200	95 %	5 %
Summa . .	405	92 %	7 %

Das Fehlen des Fasciculus fibularis wurde also am häufigsten in Zürich und am seltensten in Heidelberg beobachtet. Das Ergebnis der 410 Beobachtungen zeigt, daß die früher angenommene Zahl für das Fehlen — 10 % (1908, S. 315) — etwas zu hoch gegriffen ist, denn im Durchschnitt fehlt der Fasciculus fibularis noch ein wenig seltener (7 %).

In einer jeden normalen Zeichnung der Aponeurose sollte also der Fasciculus fibularis Aufnahme finden.

Ich möchte hier im Anschluß an die Besprechung der Aponeurosis fibularis noch eine anatomische Tatsache anschließen. Leboucq (1893, S. 28), dem wir die genaue Kenntnis des M. adductor hallucis verdanken, gibt an, daß das Caput transversum des genannten Muskels von der tiefen Aponeurose (l'aponévrose profonde) entspringt. Nach meinen Untersuchungen entspricht der tiefen Aponeurose Leboucqs der Fasciculus fibularis, der sehr häufig

unter die Mm. lumbricales zieht und sich an der Gelenkkapsel der IV. Zehe festheftet. In der Tat kann man in allen Fällen mit einem stark entwickelten Fasciculus fibularis deutlich sehen, daß das Caput obliquum m. adductoris hallucis von dem fibularen Fasciculus entspringt, wie wir das auf Fig. 2 dargestellt finden.

Gehen wir jetzt zu den farbigen Rassen über. Die einzelnen von mir untersuchten Serien sind nicht groß und daher auch die Resultate, wie wir sehen werden, nicht vollständig befriedigend.

Die Ergebnisse der Statistik sind in der folgenden Tabelle zusammengestellt:

Rasse	Fasciculus fibularis								
	Individuen	Typen				%			
		I	II	III	IV	I	II	III	IV
Melanesier . .	12	3	4	4	1	25	33	33	9 (1 Fall)
Neger	11	2	5	4	—	18	45	36	—
Australier . .	3	1	1	1	—	—	—	—	—

Es ist mir aufgefallen, daß Typus IV (vollständiges Fehlen des Fasciculus fibularis) weder bei den Negern noch bei den Australiern beobachtet wurde; doch mögen daran die kleinen Serien schuld sein. Andererseits wurde bei den Melanesiern nur ein derartiger Fall beobachtet, was gleich eine Häufigkeit ergibt, die den Europäern entspricht. Im allgemeinen muß ich feststellen, daß mein Rassenmaterial noch ungenügend ist, um irgendwelche Schlüsse bezüglich der Häufigkeit einzelner Typen des Fasciculus fibularis vorzunehmen.

Nur eins kann mit Sicherheit behauptet werden: der Fasciculus fibularis tritt auch bei den farbigen Rassen als Regel auf,

Fig. 2.

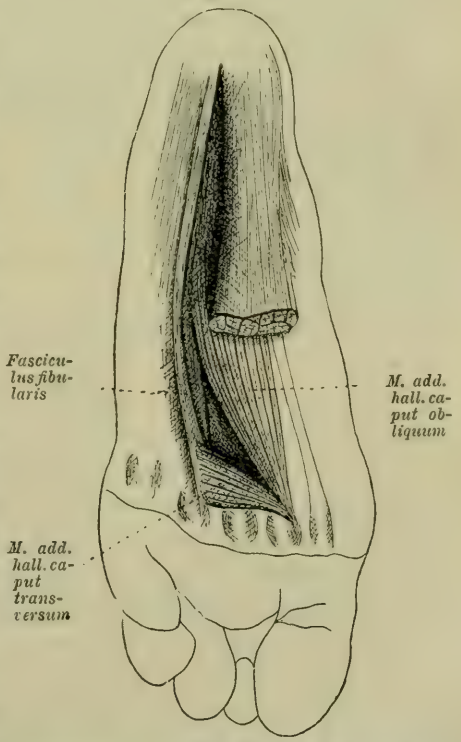

Europäerfuß. *Caput transversum, M. adduct. hallucis* entspringt vom *Fasciculus fibularis.*

und zwar in allen Typen, die bei den Europäern vorkommen.

II. Aponeurosis tibialis.

Um irgendein Kriterium über die Länge usw. der Aponeurose zu gewinnen, habe ich seinerzeit (1908, S. 307) einen Aponeurosenindex vorgeschlagen, der uns die Länge der Aponeurose in Prozenten der Länge des Fußes ausdrücken soll.

Der Index wird aus den genannten Maßen auf folgende Weise berechnet:

$$\frac{\text{Länge der Aponeurose} \times 100}{\text{Länge des Fußes.}}$$

Für die Europäer fand ich (1908, S. 307) die Variationsbreite 59—77; der neuerdings berechnete Mittelwert beträgt 67.

Vergleichen wir jetzt die Indices der farbigen Rassen.

Bei den Melanesierfüßen fand ich die Indexwerte: 56, 58, 59, 59, 60, 61, 63, 64, 64, 66, 66, 66 — was den Mittelwert **62** ergibt.

Bei den 11 Negerfüßen wurden folgende Werte festgestellt:

7 Füße der Neger aus U. S. A.: Index 66, 69, 71, 71, 71, 72, 74.

2 - eines Mhehe-Negers. Index: 71, 71.

2 - - Negers aus Sierra Leone. Index: 71, 74.

Der Mittelwert für die Aponeurosen der Negerfüße beträgt **71.**

Die drei Australierfüße wiesen die Indices 72, 74, 75 auf, was den Mittelwert **73.5** ergibt.

So erhalten wir die folgende Zusammenstellung der Mittelwerte für den Aponeurosenindex:

Melanesier	62
Europäer	67
Neger	71
Australier	73.5

Alle diese Mittelwerte fallen in die Variationsbreite des Europäers. Man muß bedenken, daß der Beobachtungsfehler insofern ziemlich bedeutend sein kann, als die Aponeurose kein streng abgeschlossenes Gebilde ist; doch sind andererseits alle genannten Beobachtungen durch mich selbst gemacht worden, wobei große Übung wohl eine annähernd gleichartige Untersuchungsmethode ermöglicht hat.

Es ist mir schon während der Präparation aufgefallen, daß die Aponeurosen der Melanesier im Verhältnis zu der Fußgröße relativ klein sind. Durch die kleinere Größe ist nicht die Stärke gemeint,

da die Faserzüge derb, deutlich und gut abgegrenzt waren, sondern die Länge. Und in dieser Hinsicht scheinen die Melanesier mehr an die Anthropoiden zu rücken. Fig. 3 zeigt uns einen Schimpansenfuß mit dem Aponeurosenindex 52. Auf Fig. 4 ist die Aponeurose einer Melanesierin dargestellt mit dem Index 66. Schließlich zeigt Fig. 5 den Fuß eines Mhehe-Negers mit dem Index 71. Die drei Füße sind gleich groß abgebildet, damit die Proportionen der Aponeurose besser zutage treten.

Nicht die Länge der Zehenzipfel allein, sondern die nicht zu messende Größe der eigentlichen Aponeurose ist in diesem Fall maßgebend; und in Wirklichkeit sehen wir auch, daß die Aponeurose des Melanesiers bedeutend kleiner ist als diejenige des Mhehe-Negers. Die Stellung der Australier in bezug auf die Aponeurosengröße ist direkt frappant. Sie nehmen eine von den Melanesiern extrem entfernte Stellung ein, was direkt auffallen muß. Ich wüßte auch nicht, ob man hier an irgendeine funktionelle Anpassung denken könnte. Die Länge der Zehenzipfel und die geringe Anzahl der beobachteten Australierfüße spielen hier gewiß eine Rolle, so daß die Resultate nur mit Vorbehalt aufzufassen sind.

Außer der Größe der tibialen Aponeurose können wir noch andere Merkmale zur Betrachtung heranziehen, z. B. die Länge der Zehenzipfel.

Die Primaten zeigen stets lange Zipfel, die zu den Zehenballen ziehen und sich dort im subcutanen Gewebe verlieren. Wohl die längsten gut differenzierten Zehenbündel fanden sich beim Australier (Fig. 6); doch waren in dem Fall nur die Bündel der zweiten und dritten Zehe sehr lang, während der Zehenzipfel der ersten Zehe ziemlich kurz blieb.

Die Melanesier zeigen etwas kürzere Zehenbündel, welche jedoch sehr deutlich differenziert und vom Bindegewebe gut abgrenzbar sind.

Bei den Negern fand ich meist auffallend kurze Zehenbündel. Eine Ausnahme bildeten die beiden Füße des Mhehe-Negers, bei dem diese Bündel verwischt und schlecht abgegrenzt gewesen sind, so daß sie nur schwer und unsicher präparierbar waren; sie schienen mir doch sehr lang zu sein.

Was die Abbildungen der Zehenbündel anbelangt, wie wir sie in den anatomischen Atlanten von Kopsch, Sobotta, Spalteholz, Toldt usw. vorfinden, so halte ich sie für unrichtig: die enorme Länge der Bündel im Atlas von Kopsch und Spalteholz muß

künstlich dargestellt werden; im übrigen verweise ich hier auf die bereits früher ausgeübte Kritik (1908, S. 303—305).

Fig. 3.

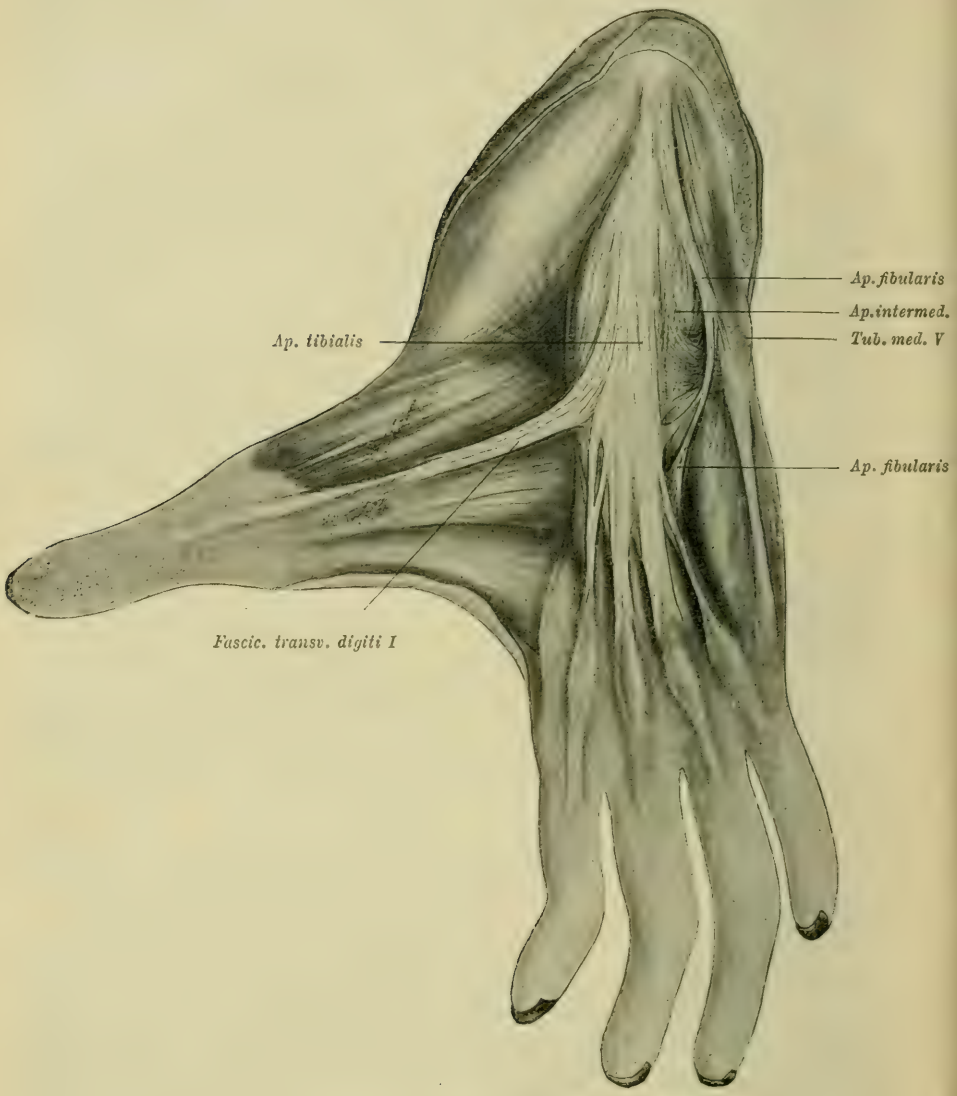

Fuß eines Schimpansen. Aponeurosenindex 52.

Ferner möchte ich noch einige Worte über den medialen Teil der tibialen Aponeurose anschließen. Es ist anzunehmen, daß bei

den stets barfuß gehenden Rassen die Aponeurose eine andere Funktion hat, als bei den Kultureuropäern. Die Sohlenhaut ist viel

Fig. 4.

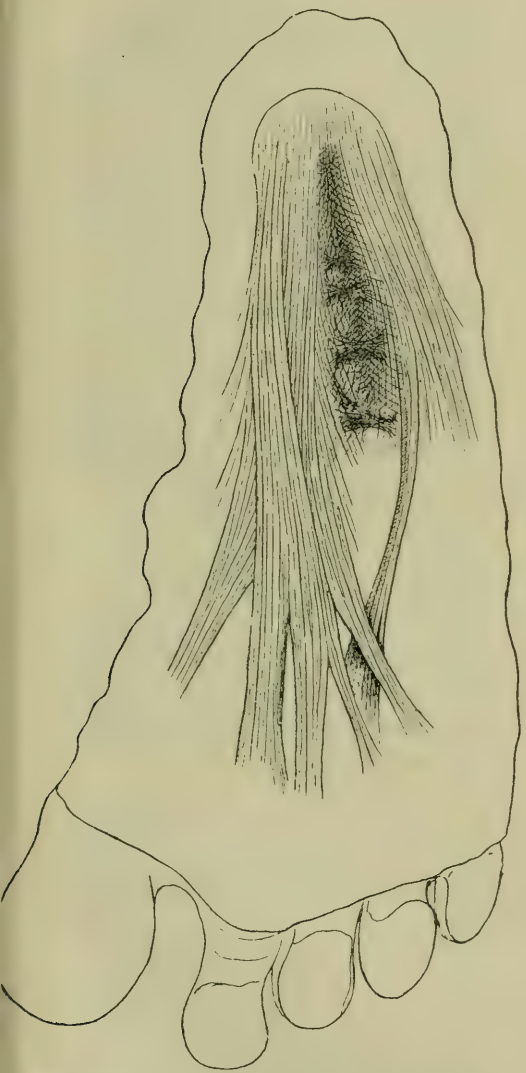

Melanesierin aus Mandane 22 J. Aponeurosenindex 66.

Fig. 5.

Mhehe Neger. Aponeurosenindex 71.

größeren Insulten ausgesetzt und sie muß kräftiger, fester fixiert werden. Aus diesem Grunde laufen aus der Aponeurose zahlreiche Faserzüge in das subcutane Bindegewebe, wo sie sich allmählich

verlieren und für die Befestigung sorgen. Am medialen Rande der Aponeurose treten diese Faserzüge ganz besonders hervor. Bei den Melanesierfüßen konnte ich stets eine Faserausstrahlung in dieser Gegend beobachten, und zwar meist bedeutend stärker entwickelt als beim Europäer.

Fig. 6.

Aponeurosis plantar. eines Australiers aus Adelaide.

Viel deutlicher kann man die medialen Fasern bei den Negern sehen, wo sie zuweilen aponeurosenartige Fascien von der tibialen Fußseite bilden (Fig. 5).

Bei einem der drei Australierfüße habe ich eine enorme Entwicklung der seitlichen Faserung vorgefunden, so wie ich es sonst noch nie gesehen habe. Gewiß geht die stärkere Ausbildung des medialen Ausstrahlungsgebietes der Aponeurose mit der Funktion des barfuß gehenden Fußes Hand in Hand. Bei den Europäern habe ich nie starke Ausstrahlungen in dem genannten Gebiet vorgefunden und desgleichen konnte ich bei der Mehrzahl der amerikanischen Neger beobachten.

Wenn wir jetzt zum Schlusse die Frage beantworten wollen, ob sich überhaupt anthropologische Unterschiede an der Aponeurose verschiedener Rassen nachweisen lassen, so möchte ich die Frage bejahend beantworten. Zugleich muß ich aber zu einer gewissen Vorsicht ermahnen. Nur eine einheitliche, unmöglich zu schildernde Präparationsmethode wird die Unterschiede zur Geltung bringen, und nur ein sehr geübtes Auge wird sie klar erblicken können.

Ich bin überzeugt, daß Unterschiede im Bau der Aponeurose verschiedener Rassen in bezug auf Größe, Stärke, Länge der Zehenzipfel, seitliche Ausstrahlungen vorhanden sind, doch bin ich mir dessen vollständig bewußt, daß diese Unterschiede nie gut faßbar gemacht werden können; die enorme Variabilität verwischt das Typische und macht es schwer greifbar.

Dennoch möchte ich zu weiteren Untersuchungen dieser Art ermahnen und vor allem wende ich mich an die japanischen Kollegen, dann aber auch an die amerikanischen und englischen Fachgenossen, die in den nichteuropäischen Ländern zur Frage der Anthropologie der Plantaraponeurose vom rassenanatomischen Standpunkt viel Neues bringen könnten.

Literatur.

Bochenek, A. Anatomja czlowieka. T. I. Kraków. 1909.

Fick, R. Handbuch der Anatomie und Mechanik der Gelenke. Jena. 1904.

Leboucq. Les muscles adducteurs du pouce et du gros orteil. Bull. de l'acad. royale de méd. de Belgique. 1893.

Loth, E. Die Plantaraponeurose beim Menschen und den übrigen Primaten. Korr.-Bl. d. deutsch. Anthrop. Ges. 1907.

—— Die Aponeurosis plantaris in der Primatenreihe mit spezieller Berücksichtigung des Menschen. Morphol. Jahrb. Bd. XXXVIII. 1908.

—— Dzisiejszy stan wiedzy o filogenii stopy ludzkiej. Spraw. Tow. Nauk. Warsz. (Comptes rendus des Séances de la Société scientifique de Varsovie.) 1909.

Wiedersheim, R. Der Bau des Menschen als Zeugnis für seine Vergangenheit. Tübingen. 1908.

(Aus dem anatomischen Institut der Universität Heidelberg.)

Spaltbildungen an Extremitäten des Menschen und ihre Bedeutung für die normale Entwicklungsgeschichte.

Von

cand. med. **Ludwig Keck** (Heidelberg).

Mit 3 Figuren im Text und Tafel I—IV.

Inhaltsübersicht.

Seite

I. Einleitung 97
II. Eigene Beobachtungen an Extremitätenmißbildungen 99
A. Knöcherne Syndactylie der I. und II., III. und IV. Zehe. 99
1. Befund 99
2. Analyse. 108
B. Untere Extremität mit Defekt der II. Zehe 111
1. Befund 111
2. Analyse 117
C. Trennung der Tibia von der Fibula und vom Fuß, mit Defekt des Talus, Naviculare, Cuneiforme I und des Hallux (Spaltbildung des Unterschenkels) 118
1. Befund 118
2. Analyse der formalen Genese und Bestimmung der teratogenetischen Terminationsperiode. 128
III. Theoretische Folgerungen als Beitrag zur Frage nach der Correlation zwischen Entstehung der Weichteile und des Skelets der Extremitäten 135

I. Einleitung.

Mißbildungen, die durch einen einfachen und eindeutigen formalen Mechanismus entstanden zu denken sind, tragen vielfach den Charakter eines Experiments. Zu solchen einfach übersehbaren Mißbildungen gehören die Spaltbildungen der Extremitäten. Im folgenden sollen drei solche Fälle näher beschrieben werden.

Erfolgt die Spalte früh genug, so kann sie sonst mögliche und typische Verschiebungen von Teilen der Anlage verhindern. Wenn

also Teile in loco differenziert werden, so werden sie unverändert bleiben; werden sie anderswo zuerst differenziert und geraten sie bei ihrem Vorrücken an die definitive Stelle mit dem Spalt in Konflikt, dann müssen sie auf diesen beziehbare Veränderungen erfahren. Für eine solche experimentell-morphologische Fragestellung dürfen wir natürlich dann am meisten Auskunft erwarten, wenn der Spalt möglichst weit in die Extremität hineingreift, wie in dem hier an dritter Stelle mitgeteilten Fall von Abtrennung der Tibia von ihrer distalen Verbindung mit der Fibula.

In der Tat wurde ermittelt, daß zum Beispiel ein großer Teil der Unterschenkelmuskulatur nicht in loco gebildet wird, sondern daß die gesamte Muskulatur des Unterschenkels fibular angelegt wird und daß erst später eine Überwanderung auf die Tibia stattfindet. Dieser positive Befund ist der Anlaß zu einer Reihe von neuen Feststellungen geworden. Sind die Muskeln an ihrer tibialwärts gerichteten Verschiebung verhindert, so muß die Tibia frei von Muskulatur bleiben; dadurch ist es möglich, die Correlation zwischen Muskel- und Skeletdifferenzierung zu prüfen und zu sehen, ob und inwieweit die Skeletanlagen durch den Ausfall der Muskeln verändert werden. Bisher war die experimentelle Prüfung dieser Frage nur bei Selachiern möglich, bei denen die erste Bildung der Skeletanlagen von den Muskelanlagen sich unabhängig erwies (Braus '06*A*). Diese nur bei niederen Wirbeltieren gemachten Erfahrungen werden durch das Naturexperiment beim Menschen bestätigt und finden dadurch ihre Ergänzung. Diese Betrachtungsweise gilt nicht nur für Skelet und Muskulatur, sondern geradeso für bindegewebige Systeme (Plantaraponeurose).

In vielen Lehrbüchern wird die Bolksche Sklerozonenlehre, welche die Skeletogenese und Myogenese beim Menschen in engsten Zusammenhang bringt, als etwas Gesichertes betrachtet. Gerade in dieser Richtung erscheint der Nachweis, daß beide Systeme auch beim Menschen unabhängig voneinander sich differenzieren, von besonderer Bedeutung.

Auf der anderen Seite werden durch einen solchen Spalt Bedingungen gesetzt, die nicht nur eine Hemmung in der normalen Entwicklung verursachen, sondern auch positiv Neues ermöglichen. So kann ein Musc. interosseus an dem Spalt, in einem abnormen Milieu, auf das Dorsum überwandern und seine plantare Innervation auf die Dorsalseite mitnehmen. Dadurch gewinnen Muskelverschie-

bungen von einer Extremitätenseite auf die andere eine neue Beleuchtung.

Die beiden ersten hier beschriebenen Präparate stammen von einem 70jährigen Mann, der in das hiesige anatomische Institut eingeliefert wurde. Sie wurden auf gewöhnliche Weise hergestellt, die Arterien wurden nicht injiziert. Das dritte Objekt stammt von einem dreijährigen Mädchen, für das der hochgradig veränderte Unterschenkel keine Stütze abgeben konnte; er wurde deshalb in der chirurgischen Klinik amputiert. Das Präparat wurde unter Wasser mit Hilfe des Braus-Drünerschen binokulären Mikroskops angefertigt.

Ich möchte hier nicht unterlassen, Herrn Prof. H. Braus, der mir die Anregung zu meiner Arbeit gab und mich im Laufe der Untersuchungen durch zahlreiche Ratschläge in freundlichster Weise unterstützte, meinen herzlichsten Dank auszusprechen.

Herrn Prof. Wilms bin ich für die freundliche Überlassung des überaus wertvollen und seltenen Objekts, welches bereits von Herrn Geh. Rat Narath zur Publikation bestimmt war, zu größtem Dank verpflichtet.

II. Eigene Beobachtungen an Extremitätenmißbildungen.

A. Knöcherne Syndactylie der I. und II., III. und IV. Zehe.

1. Befund.

Äußere Form.

Es handelt sich um eine linke untere Extremität, die, abgesehen von den Zehen, nichts Besonderes darbietet. Es sind nur drei Zehen vorhanden, von denen die am meisten fibular gelegene die normale fünfte Zehe darstellt, die beiden tibialen Zehen sind von plumper Form und sitzen mit breiter Basis je zwei Metatarsen auf, die deutlich voneinander getrennt sind. Der Mittelfuß ist distal von normaler Breite, die beiden Zehen sind durch einen weiten Interdigitalspalt getrennt, der auch etwas tiefer reicht als gewöhnlich. Ihre Nägel sind breit, durch einen etwa in der Mitte verlaufenden Kamm ist eine Trennung angedeutet.

Knochen (siehe auch Röntgenbild Taf. III, Fig. 7).

Der Tarsus ist normal. Das Metatarsale II ist gegen das Metatarsale I konkav gebogen und hat einen tibialwärts gerichteten Verlauf. So zerfällt der distale Fuß in eine tibiale und fibulare Hälfte.

Die Grundphalangen der ersten und zweiten Zehe[1] sind vollständig miteinander verschmolzen, an dieser gemeinsamen Grundphalanx ist distal noch durch einen plantar aus der einheitlichen Knochenmasse sich heraushebenden stummelartigen Fortsatz das Ende der Phalanx I der zweiten Zehe angedeutet. Seiner Gelenkfläche sitzt der Teil der gegabelten Endphalange auf, der der verschmolzenen Mittel- und Endphalanx der zweiten Zehe entspricht, die etwa im Bereich der Mittelphalanx durch eine breite Knochenbrücke mit der Endphalanx der großen Zehe verbunden sind. Die Endphalange der zweiten Zehe läßt sich durch eine quere Furche von der Mittelphalanx plantar unterscheiden.

Ein ähnliches Verhalten zeigt die dritte und vierte Zehe, nur daß den vollständig verschmolzenen ersten Phalangen die zugehörigen übrigen Phalangen getrennt aufsitzen. Phalanx II und III der dritten Zehe sind getrennt und erheblich schwächer als die entsprechenden Glieder der vierten Zehe, die knöchern verbunden sind. Die letzte Zehe ist normal, die kurze Mittelphalanx der Endphalanx nicht assimiliert. Die knöcherne Verbindung der beiden letzten Glieder der vierten Zehe ist ihrer ganzen Art nach als pathologische Synostose aufzufassen (siehe Pfitzner '96), während die Verschmelzung der entsprechenden Glieder der zweiten Zehe eine Synostose im Sinne einer primären Verbindung darstellt, die hier im Zusammenhang mit den übrigen Knochenveränderungen abnormerweise ohne gleichzeitige Assimilation der Mittelphalanx an der fünften Zehe auftritt.

Gelenke.

Die Kapsel der ersten Artic. metatarso-phalangea ist den Metatarsalköpfchen I u. II und der Basis der verwachsenen Phal. I, Dig. I u. II gemeinsam, zwischen den beiden Köpfchen erstreckt sich eine unvollständige Scheidewand bis zur Mitte der Basis der gemeinsamen Grundphalanx. An der Gelenkverbindung zwischen Metat. III u. IV und Phal. I, Dig. III u. IV bestehen zwei vollständig getrennte Gelenkkapseln.

Weichteile.

a. Hautnerven des Dorsum pedis (Taf. I, Fig. 1).

Der Nervus peroneus profundus ist sehr stark und versorgt außer dem gewöhnlichen Hautgebiet auf den verschmolzenen Zehen I u. II

[1] Da alle typischen Zehen trotz der Anomalien zu erkennen sind, bezeichne ich sie im folgenden mit den üblichen Ziffern I—V.

noch das der lateralen Seite der zweiten Zehe entsprechende Gebiet, medial zieht der eine Ast über den dem Capitulum Metat. I zugehörigen Höcker hinweg. Der mediale Ast des N. cut. dors. med. reicht nicht über die Gegend des Metat. II hinaus. Die der medialen Seite der dritten Zehe entsprechende Hautfläche wird vom N. cut. dors. lat. versorgt, der an der Zehenbasis durch einen feinen Faden mit dem N. plant. dig. III med. anastomosiert (Taf. I, Fig. 1 u. 2, *pl. A*). Das mediale Übergreifen des N. cut. dors. lat. ist eine auch sonst vorkommende Varietät, ebenso die starke Ausbreitung des N. peron. prof. Bardeen ('07), der eine Zusammenstellung der Hautnervenvariationen des Fußrückens gibt, verzeichnet einen ähnlichen Fall, in dem der N. peron. prof. außer dem gewöhnlichen Gebiet noch die mediale Seite der großen Zehe und die laterale der zweiten Zehe versorgt. Die übrige Nervenversorgung in unserem Fall entspricht der normalen Innervation der analogen Hautgebiete.

b. Streckmuskeln (Taf. I, Fig. 1).

Die Extensoren zeigen im Bereich des Unterschenkels die gewöhnlichen Verhältnisse und nur in ihren Sehnen ein besonderes Verhalten.

Extensor digitorum longus. Er teilt sich in vier Sehnen. Die vierte inseriert normal. Die dritte läuft zwischen den Capitula metat. III u. IV hindurch und geht zusammen mit dem Ext. dig. brev. dieser Zehe auf dem Rücken der gemeinsamen Grundphalanx Dig. III u. IV in die Dorsalaponeurose über. Sehne II geht zusammen mit der entsprechenden Sehne des Ext. brev. in eine Aponeurose über, welche die Grundphalanx an der dem Spalt zugekehrten Seite bedeckt und sich auch in den Spalt, soweit er sich zwischen die Metat. II u. III hineinzieht, fortsetzt. Auffallend ist dabei, daß die Sehnenausbreitung des Ext. brevis oberflächlicher als die des Ext. longus zu liegen kommt. Die erste Sehne geht noch im Bereiche des Metatarsus II, am Beginn des Spalts, in eine aponeurotische Ausbreitung über, die in den Spalt hineinzieht und sich distal mit der Ausbreitung der Sehne des Ext. hall. long. verbindet, welche die gemeinsame Phal. I Dig. I u. II lateral überzieht. Von der zur kleinen Zehe ziehenden Sehne geht ein dünnes Sehnenbündel ab, das sich mit der Sehne des Peronaeus III an deren Insertion verbindet.

Extensor hallucis longus. Von seiner Sehne spaltet sich in der Höhe des Fußgelenks medial eine schmälere Sehne ab, die

an der gemeinsamen Phalanx I medial vom Ext. hall. brev. inseriert. Die Hauptsehne läuft zwischen den Capitula Metatars. I u. II hindurch und geht auf der verwachsenen Grundphalanx mehr lateral in die Dorsalaponeurose über, wobei ein Teil ihrer Fasern, wie schon erwähnt, mit denen der Sehne des Ext. com. long. D. II sich zu einer Aponeurose verbindet, die den atypischen Interdigitalspalt medial auskleidet. Ein Zug der Sehne des Extensor hall. geht dabei proximal direkt in die Sehne des Ext. com. long. über (Fig. 1).

Extensor hallucis brevis. Er inseriert getrennt von der langen Extensorensehne medial an der Basis der ersten Phalanx.

Extensor digitorum brevis. Der Muskel zerfällt in die der zweiten bis vierten Zehe entsprechenden Bündel, zwischen dem für die zweite und dritte Zehe bestimmten findet sich eine selbständige Portion, deren Sehne gerade in den Anfang der ersten tiefen Interdigitalspalte verläuft, wo sie, sich in zwei Zipfel spaltend, in die mediale und laterale aponeurotische Bedeckung der Spalte übergeht. (Über diese Varietät siehe Ruge '78 II.) Die der zweiten Zehe zugehörige Sehne zieht unter der entsprechenden langen Extensorensehne hindurch und verbindet sich, sich ausbreitend, von unten her im Bereich der Grundphalanx I mit der durch die beiden langen Extensorensehnen gebildeten Aponeurose entsprechend ihrer normalen Insertionsstelle. Die für die dritte Zehe bestimmte Sehne geht am Capit. Metat. III in die den Zwischenfingerraum lateral auskleidende Aponeurose über, deren oberflächliche Lage sie bildet. Die vierte Sehne verhält sich normal.

c. Hautnerven der Planta (Taf. I, Fig. 2 u. 3).

Die einzelnen Äste der plantaren Zehennerven erscheinen wie gewöhnlich zwischen den einzelnen Zipfeln der Plantaraponeurose. Im ganzen werden auch hier die einzelnen Hautbezirke durch die ihnen normal zukommenden Nerven versorgt. Es bestätigt das die Beurteilung der Skeletverhältnisse, die meiner Darstellung zugrunde liegt.

Die verwachsene erste und zweite Zehe wird plantar durch den N. plant. hall. med. und N. dig. plant. com. I, der sich in die beiden typischen Äste spaltet, versorgt. Dieser letztere Nerv ist darum besonders charakteristisch. Die laterale Seite wird im Bereich des Capit. Metat. II und der Basis der entsprechenden Grundphalanx durch den schwachen medialen Ast des N. dig. plant. com. II versorgt, der sich ebenfalls in typischer Weise spaltet. Die der dritten und vierten

entsprechende Zehe wird plantar durch den in der Mitte entlang laufenden ungeteilten N. dig. plant. com. III innerviert, die mediale und laterale Seite durch den typischen N. plant. dig. III med. bzw. dig. IV lat. Die kleine Zehe wird wie normal versorgt.

d. Plantaraponeurose (Taf. I, Fig. 2).

Die Plantaraponeurose verhält sich wie bei einem normalen Fuß. Die einzelnen Zipfel sind vorhanden und inserieren an den entsprechenden Stellen der Metatarsophalangeal-Gelenke und Metatarsalköpfchen, wie wenn diese typisch gebaut wären.

e. Beugemuskeln (Taf. I, Fig. 3).

Flexor digitorum brevis. Die fünfte Sehne fehlt. Die erste Sehne verbindet sich mit der entsprechenden Sehne des Flex. dig. long. durch sehnige Züge und setzt neben ihr vorbeiziehend lateral an der Articulatio metatarso-phalangea der einheitlichen Grundphalanx I an. Sie verbindet sich mit der aponeurotischen Ausbreitung der Sehne des Ext. dig. long. dig. II, die hier am Capit. Metatars. II in die Tiefe zieht. Die zweite Sehne inseriert an der Kapsel der Articulatio metacarpo-phal. entsprechend der dritten Zehe in einer Sehnenplatte, in der durch zwei Züge noch das Chiasma angedeutet ist, über der Sehne des Flex. dig. long. Der laterale Zug inseriert lateral zur langen Beugesehne an der Kapsel, der mediale gewinnt in der Aponeurose der Interdigitalspalte mit der Sehne des Ext. brev. dig. III Verbindung. Die dritte Sehne des Flexor brevis verläuft in der Rinne zwischen den Capitula Metatars. III u. IV zusammen mit der langen Beugesehne für die vierte Zehe und bildet ein langgezogenes Chiasma, dessen medialer Schenkel an Phal. II, Dig. III endet. Der laterale Schenkel zieht zur Mittelphalanx der vierten Zehe.

Flexor hallucis et flexor digitorum communis longus. Die Sehne des Flex. hall. long. verläuft in der Rinne zwischen den ersten beiden Metatarsalköpfchen und verbindet sich mit der Sehne des Flex. dig. com. dig. II, die um die laterale Fläche des Capit. Metat. II an sie herantritt. Sie inseriert mit dieser vereinigt an der gemeinsamen Endphalange in breiter, fächerartiger Ausdehnung.

Die zweite Sehne des Flex. dig. long. verläuft an der medialen Seite des Capit. Metat. III, verbindet sich dorsalwärts unter der Ausbreitung des Flex. brev. ausgedehnt mit der Ausstrahlung der Sehne des Ext. com. long. dig. III und teilt sich in zwei Zipfel. Der eine

setzt ganz am medialen Rande der Endphalanx an, also entsprechend Phal. III Dig. III, der laterale Zipfel inseriert mitten auf der gemeinsamen Endphalanx. Die Sehne für die vierte Zehe inseriert lateral an der gemeinsamen Endphalange entsprechend Dig. IV. So weit das Verhalten der Sehnen im Bereich der Skeletveränderung.

Fig. 1.

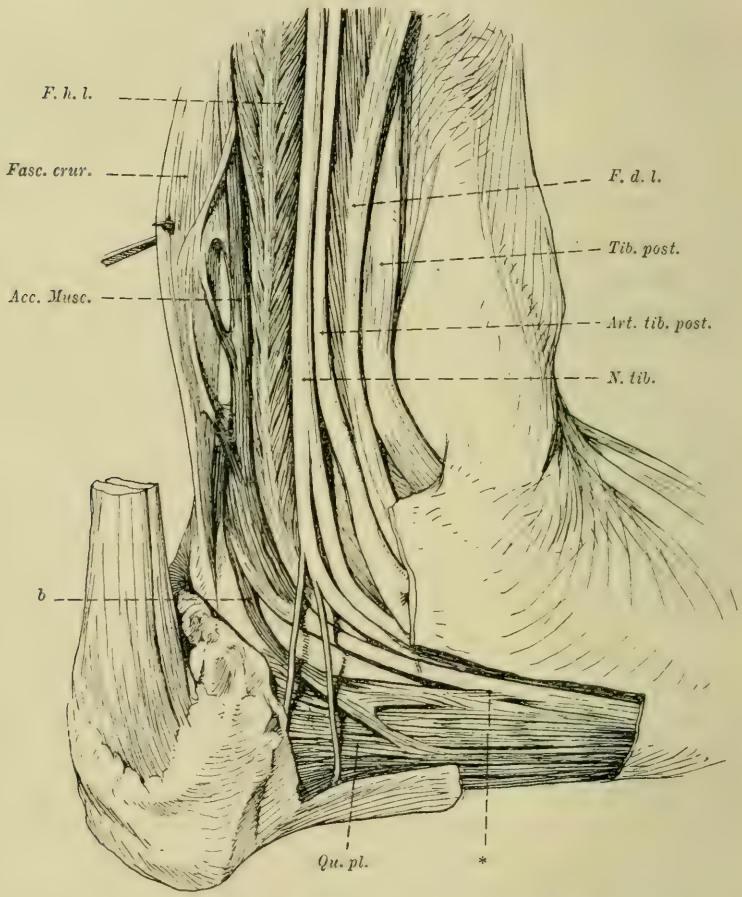

Der Muskelteil des Flexor hall. long. und die Sehnenkreuzung der beiden Beuger bieten besondere Verhältnisse dar. Vom Flexor hall. long. trennt sich etwa in ein Fünftel Fibulalänge der distale Teil als ein besonderer kleiner Muskel ab (Textfig. 1, *Acc. Musc.*). Dieser entspringt von der Fibula bis herunter auf das Lig. tibiofibulare post. und von dem unterhalb dieses gelegenen Teil der Gelenkkapsel. Zugleich nimmt er noch seinen Ursprung von dem als

Lig. intermusculare an der Fibula angehefteten Teil der tiefen Fascia cruris, von der auch, soweit sie den Muskel dorsal bedeckt, einzelne feine Muskelzüge sehnig entspringen. Der Muskel läuft in eine selbständige Sehne aus, die dicht hinter der Halluxsehne zwischen Malleolus medialis und Calcaneus als vierte Sehne zur Planta hindurchzieht, von einer besonderen Sehnenscheide umgeben. Die Sehne verhält sich so, daß sie zuerst an der dorsalen und medialen Seite des einfach gefiederten Muskels zum Vorschein kommt, daß hier schon der größte Teil des Muskels in sie übergeht, während die distalsten Fasern zunächst noch neben der Sehne, ihr angelegt,

Fig. 2.

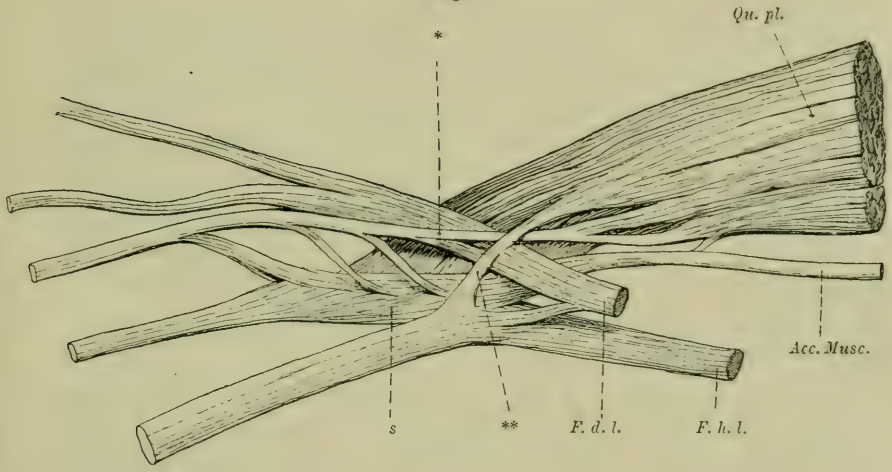

herabziehen, um sich erst weiter unten mit ihr zu vereinigen. Von diesen untersten Muskelzügen bleiben dabei einige selbständig, ziehen neben der Sehnenscheide plantarwärts und verbinden sich mit dem Quadratus plantae (Textfig. 1*b*). Was das Verhalten der Flexorensehnen und des Quadratus plantae zueinander angeht, so ist folgendes zu bemerken (Textfig. 2). An der Kreuzungsstelle sind die beiden langen Flexorensehnen zu zwei Sehnenplatten verbreitert, die (in der Figur) obere (plantare) wird typisch durch die Sehne des Flex. dig. long. gebildet, die untere (dorsale) durch die Ausbreitung eines Teils der Sehne des Flexor hall. long. und der Sehne des überzähligen Muskels. Die Sehne des Flex. hall. long. gibt, noch bevor sie ihre Verstärkung von dem Flex. dig. long. erhält, etwa ein Viertel ihrer Fasern lateralwärts ab, um eben die untere Sehnenplatte in ihrer dorsalen Hälfte zu bilden. Diese Fasern gehen dann zu etwa gleichen Teilen in die

Bildung der zweiten und dritten Zehensehne ein. Bald nach dieser Teilung geht in den Rest der Halluxsehne die Sehne eines Muskelbündels des Quadratus plantae über, die über die Sehne des Flex. dig. long. plantar herüberzieht (Textfig. 2**).

Die Sehne des überzähligen Muskels (Textfig. 2, acc. Musc.) ist annähernd so stark wie der von der Halluxsehne abgezweigte Teil. An ihr inseriert der Quadratus plantae schon weit vor ihrer Ausbreitung, um sich dann weiterhin an der gemeinsam mit der Halluxsehne gebildeten Platte anzusetzen (Textfig. 2*s*). Die Fasern der überzähligen Sehne setzen die oberflächliche Schicht der Platte zusammen und gehen mit den Bestandteilen aus der Halluxsehne ebenfalls in die Bildung der zweiten und dritten Zehensehne ein. Einige wenige Züge (nicht abgebildet) ziehen zur vierten Zehensehne.

Die Sehne des Flex. dig. long. geht in die Bildung der dritten bis fünften Zehensehne ein, derart, daß etwa drei Viertel ihrer Fasern auf die vierte bis fünfte Zehe zu gleichen Teilen kommen. Der zur dritten Zehe ziehende Teil wird durch einen Sehnenzug verstärkt, der aus einem Bündel des Quadratus plantae hervorgeht (Textfig. 2*). Gerade in dieses Bündel ziehen die von dem überzähligen Muskel hoch oben sich absondernden Muskelfasern hinein, die sich zum Teil auch an der Sehne des accessorischen Muskels ansetzen (Textfig. 1*).

Die dritte Sehne hat also die verschiedenartigste Zusammensetzung: der dorsale etwas schwächere Teil besteht aus Elementen der Halluxsehne und der überzähligen Sehne, der plantare aus solchen der gemeinsamen Beugesehne und einem Zug des Quadratus plantae. Die zweite Sehne wird in ihrem plantaren Drittel aus der Sehne des accessorischen Muskels, in ihrem dorsalen Teil aus der Halluxsehne gebildet.

Die Innervation des überzähligen Muskels erfolgte, wie durch Verfolgung des intramuskulären Nervenverlaufs festgestellt wurde, aus den den Flex. hall. long. innervierenden Ästen. Der Muskel gehört zu der von Testut und Le Double als Accessorius ad accessorium aufgeführten Varietät. Dieser Muskel wird durch ein Bündel dargestellt, das von jedem der Unterschenkelknochen, von einem der tiefen Unterschenkelmuskeln, der tiefen Fascie oder dem Calcaneus entspringen kann und sich entweder mit dem Quadratus plantae vereinigt oder mit diesem an der Sehne des Flexor tibialis endet. Ein hierher gehörender Muskel, dessen Sehne selbständig

bis zu den Zehen verläuft, wie in unserem Fall, ist bei den Autoren nicht verzeichnet.

Lumbricales (Taf. I, Fig. 3*L.*) Der Lumbr. I entspringt wie normal medial an der Sehne des Flex. dig. long. dig. II. Seine Sehne zieht unter der des Flex. hall. long. in die Rinne zwischen den Capit. Metat. I u. II (Taf. I, Fig. 3*) und inseriert entsprechend der normalen Anheftung an der Kapsel der Artic. metatarsophalangea I und an der verschmolzenen Grundphalanx da, wo die Phal. I Dig. II in dieser eingeschlossen ist. Der Lumbr. II geht am medialen Rande des Metat. III in die den atypischen Spalt auskleidende Aponeurose über. Lumbr. III entspringt wie gewöhnlich von den Sehnen des Flex. long. zur dritten und vierten Zehe, verläuft medial längs der für Dig. IV bestimmten Sehne in der Furche zwischen Metat. III u. IV hindurch (Taf. I, Fig 3*) und setzt unter ihr in der Mitte der Zehe an, d. h. medial an der Kapsel der gesonderten Artic. metatarsophalangea zwischen Metat. IV und dem Teil der Grundphalanx, der der Phal. I Dig. IV entspricht. Also auch hier gleicht die Insertion völlig der normalen medial an der Phal. I Dig. IV. Lumbr. IV verhält sich normal.

Flexor hallucis brevis. Das Caput mediale ist sehr schwach und setzt sich an dem medialen Sesambein wie gewöhnlich an. Das laterale Sesambein mit der Insertion des Cap. laterale liegt über dem Capit. Metat. II, das sich hier an den Metat. I eng anlegt. Zwischen den Ansätzen dieser beiden Köpfe senkt sich nun die Sehne des Lumbricalis I in die Tiefe zu ihrer Insertion an der gemeinsamen Gelenkkapsel.

Adductor hallucis. Das Caput transversum reicht in seiner proximalen Begrenzung fast bis zum Caput obliquum und entspringt als eine dünne Muskelplatte von der Interosseusfascie im Bereich der Mitte des III. und IV. Metat., proximalwärts schräg bis in das vierte Interstitium reichend. Ein Teil des Muskels verbindet sich durch eine feine Sehne mit der normal inserierenden Sehne des Caput obliquum, ein anderer setzt sich in dem derben, den atypischen Spalt ausfüllenden Fettgewebe fest, ein kleiner Rest läuft in einer feinen Sehne in die Aponeurose aus, die das Capit. Metat. II seitlich bedeckt.

Interossei. Sie sind sämtlich vorhanden, da sie in ihren normalen Ursprüngen nicht beschränkt sind, und zeigen nur in den Insertionen Modifikationen, die mit den Knochenveränderungen zu-

sammenhängen. Sie gehen nur zum Teil in die Dorsalaponeurose über, ein großer Teil heftet sich an den Gelenkkapseln an.

Der Inteross. dors. I inseriert zusammen mit dem Inteross. dors. II lateral an der Kapsel des Gelenks der Metat. I u. II mit der vereinigten Grundphalanx. Inteross. plant. I setzt sich medial, Inteross. dors. III lateral an der gesonderten Kapsel zwischen Metat. III und Phal. I, Dig. III u. IV an. Inteross. plant. II inseriert medial am Metat. IV entlang ziehend plantar mitten an der Gelenkkapsel der Artic. Metatars. IV mit den vereinigten Phal. I, Dig. III u. IV. Der Inteross. dors. IV inseriert an eben dieser Kapsel lateral, ein Teil geht lateral an dieser Zehe in die Dorsalaponeurose über. Inteross. plant. III verhält sich normal.

f. Arterien.

Die Arterien verhalten sich, abgesehen von der Zehenversorgung, typisch. Die Art. metat. plant. III ist äußerst schwach und reicht nicht über den Metatarsus hinaus. Ihr Gebiet übernimmt die Art. metat. plant. II.

2. Analytische Bemerkungen.

Im Hinblick auf die Skeletveränderungen und deren Zustandekommen erscheint in unserem Fall von besonderer Bedeutung das typische Verhalten der plantaren Zehennerven, der Zipfel der Plantaraponeurose und der Lumbricales I u. III. Die aponeurotischen Verbindungen der Extensorensehnen untereinander und mit den Sehnen der Flexoren sind als nachträglich entstandene funktionelle Strukturen aufzufassen. Der Einfluß des Zugs auf die embryonale Differenzierung des Bindegewebes hat durch O. Levy ('04) seine Darstellung erfahren.

Auf die allgemeinere Bedeutung, die den beschriebenen Veränderungen an den Weichteilen in ihrem Verhältnis zu den Skeletabnormitäten zukommt, wird später in Rücksicht auf die Teratologie und Correlation zurückzukommen sein. Es bleibt noch die Besprechung der Varietäten des Adductor hallucis und Flexor hall. long.

Hier sei hervorgehoben, daß trotz der atypischen Spaltung, welche in das Gebiet des fertigen Caput transversum des M. adductor hallucis fallen und diesen Muskel partiell vernichten würde, ein Caput obliquum vorhanden ist. Seine Anlage kann also nicht in loco gelegen sein, sondern muß sich beim Embryo außerhalb des Bereichs der Spaltung finden. Die nahe Beziehung des Caput

transversum des Adductor hallucis zum Caput obliquum wie in unserem Fall, seine fächerartige Ausbreitung auf der Fascie der Interossei findet sich in der Tat nach G. Ruge ('78 II) beim Fetus sehr häufig und kann sogar beim Erwachsenen persistieren. Dieses Verhalten erklärt sich aus der ursprünglichen Einheit des zur Gruppe der Contrahentes gehörenden Muskels (s. a. Leboucq '93).

Was die Beurteilung der Varietät des Flex. hall. long. und des Quadratus plantae angeht, so werden diese Muskeln in ihrer Homologisierung und ihrem gegenseitigen Verhältnis verschieden aufgefaßt. Nach Eisler ('95) sind der Flexor tibialis, Flexor fibularis und Quadratus plantae Homologa der drei Plantares profundi der Urodelen (*Menopoma*). Der Flexor tibialis und fibularis entsprechen den Plantares profundi I bzw. II, mit dem letzteren tritt der dem Accessorius homologe Plantaris profundus III, während sie von ihrem Ansatz an der Plantarfascie aus ihre Zeheninsertion gewinnen, im Bereich der tibialen Zehen in nähere Beziehung. Dagegen leitet MacMurrich ('05) den Flexor fibularis von seinem mehr oberflächlichen Plant. prof. II ab, während der Flexor tibialis und Quadratus plantae ein Derivat seines tiefer gelegenen Plant. prof. I darstellen. Es wird also in der Eislerschen Darstellung zwischen Flexor fibularis und Quadratus plantae ein näherer Zusammenhang angenommen, als nach MacMurrich, der die beiden Muskeln aus verschiedenen Muskellagen hervorgehen läßt.

Bei *Ornithorhynchus* und den Marsupialiern inseriert der Accessorius (soweit er bei diesen vorhanden ist) ausschließlich an der Sehne des Flexor fibularis. Bei *Didelphys virginiana* verbindet er sich mit der Portion der Sehne des Flexor fibularis, die zur großen Zehe geht (MacMurrich). Bei *Myrmecophaga* ist der Zustand des Accessorius ähnlich (E. Glaesmer '08). Bei den Affen zeigt der Quadratus plantae nach den Untersuchungen von F. E. Schultze ('67) ein sehr verschiedenartiges Verhalten, er fehlt sehr häufig bei den Anthropoiden, jedenfalls aber tritt er bei den Platyrrhinen und Cynomorphen in wechselnder Weise mit beiden Flexoren in die Bildung der Zehensehnen ein. Wenn die Caro quadrata beim Menschen mit dem Flexor tibialis in Verbindung tritt, so erklärt sich dies aus der in der weiteren Entwicklung erfolgten Überkreuzung der Sehnen, die sich bei den Affen noch nicht so weit vollzogen hat (E. Glaesmer).

Die primitive Beziehung der Caro quadrata zum Flexor fibularis ist durch die Darstellung Eislers erklärt. Die Caro quadrata ist nach ihm ein ursprünglich rein plantarer Muskel. Wenn er beim

Menschen in einzelnen Fällen in seinem Ursprung auf den Unterschenkel übergreift, so ist eine proximalwärts gerichtete Wanderung des Muskels anzunehmen. Dagegen erscheint der Muskel nach der Ansicht Gegenbaurs ('99) »als eine herabgerückte Ursprungsportion eines auch den Flexor fibularis mit begreifenden Flexor digit. longus, die ihre Continuität mit der Unterschenkelportion verlor«.

Wenn wir auf die Besprechung der Varietät des Flexor hall. long. und des Quadratus plantae in unserem Fall näher eingehen, so erscheint von Wichtigkeit, daß der accessorische Muskel von denselben Nerven versorgt wird wie der Flexor hall. longus. Er hängt mit dem Quadratus plantae muskulös zusammen, an der Planta tritt seine Sehne mit der des Flexor hall. longus in innige Verbindung, dabei gehen beide Sehnen gemeinsam in die Bildung der zweiten und dritten Zehensehne ein. Der Quadratus plantae tritt fast ausschließlich zuerst mit der überzähligen Sehne allein, dann mit ihr und einem Teil der langen Halluxsehne zusammen in Verbindung. In diesem Ansatz des Quadratus plantae sehen wir den Ausdruck seiner primitiven Beziehung zur Sehne des Flexor fibularis. Den Accessorius ad accessorium fassen wir hier seiner Innervation nach als den distalen Teil des Flexor hall. longus auf, der einen Teil der Insertionen dieses Muskels übernommen und sich von ihm gesondert hat. Da der Quadratus plantae, der wie gewöhnlich innerviert wird, durch eine muskulöse Verbindung mit diesem accessorischen Muskel zusammenhängt und auch mit seiner Sehne in innige Beziehung tritt, so haben wir eine Zusammengehörigkeit dieser beiden Muskeln in unserem Fall anzunehmen. Dies zwingt uns wieder wegen der Innervationsverhältnisse zu der Annahme, daß der Quadratus plantae in ähnlicher Weise wie der accessorische Muskel einen mehr oder weniger großen Teil der Insertionen des Flexor hall. longus oder eines auch diesen einbegreifenden Flexor dig. longus übernommen, sich von ihm abgelöst hat und auf die Planta herabgerückt ist. Interessant ist die Beobachtung Schomburgs ('00), der beim Embryo einen Zusammenhang des Quadratus plantae mit dem Flexor hall. longus feststellte.

Nach diesen Darlegungen ist kein kausaler Zusammenhang zwischen der atypischen Spaltung des Fußes und dieser Muskelvarietät anzunehmen; letztere ist als eine atypische Bildung für sich anzusehen, die höchstens auf eine gemeinsame Grundursache mit der Spaltbildung zurückzuführen wäre, ohne daß dies zurzeit weiter analysierbar ist.

B. Untere Extremität mit Defekt der II. Zehe.

1. Befund.

Äußere Form.

Dießer Fuß, der rechte zu dem in Fall A beschriebenen, zeigt nur im Bereich der Zehen eine Abweichung von der Norm. Der Hallux ist durch einen Spalt von den übrigen Zehen getrennt, der durch das Fehlen der zweiten Zehe verursacht ist und sich etwa in ein Drittel des Bereiches des Metatarsus hinein erstreckt. Die proximale Begrenzung des Spalts ist proximoplantarwärts gerichtet, so daß er an der Planta bis etwa zur Mitte des Metatarsus reicht. Der Hallux befindet sich in ausgeprägter Vagusstellung. Vom Metatars. II ist noch ein Rudiment proximal vom Spalt vorhanden. Metat. III und Dig. III sind miteinander verschmolzen und gerade gerichtet, während sich die vierte Zehe stark gekrümmt über sie schräg herüberlegt bis zur Berührung mit der Endphalange der Großzehe. Die dritte und vierte Zehe sind im Bereich der ersten Phalange häutig miteinander verbunden.

Knochen (Taf. III, Fig. 8).

Die zweite Zehe fehlt vollständig, vom Metat. II ist noch ein Rudiment vorhanden. Ebenso fehlt Phal. II u. III, Dig. III, Phalanx I ist mit dem Metat. III zu einem knöchernen Stab verschmolzen, der in der Gegend der Artic. metatarsophal. eine Anschwellung zeigt und dann ohne charakteristische Form sich verschmälernd in der Höhe des ersten Interphalangealgelenks der vierten Zehe endet.

Weichteile des Dorsum.

a. Hautnerven (Taf. II, Fig. 4).

Ein dem lateralen Zehenast des N. peron. prof. entsprechender Nerv fehlt, der mediale versorgt wie gewöhnlich die laterale Seite der Großzehe. Der mediale Ast des Nerv. cut. dors. med. versorgt den medialen Großzehenrand, der laterale mit zwei Ästen das Gebiet des Metat. II rud. und des Metat. III mit der proximalen Phal. I Dig. III. Der übrige Teil dieser Phalanx wird durch zwei plantare Nervenäste versorgt, die am medialen Rande verlaufen. Diese stellen die dorsale Hälfte des Nerv. dig. plant. com. II dar. Der sonst die laterale Seite des Dig. III versorgende mediale Ast des N. dig. dors. com. III (aus dem N. suralis) ist sehr fein und zieht schräg über das Interst. inteross. III zur Spitze des ankylosierten und

rudimentären Dig. III (in der Abbildung der mittlere der drei punktierten Nerven). Der laterale Ast des N. dig. dors. com. III teilt sich an der Basis der aufsteigenden Phal. I Dig. IV in zwei Äste. Der eine versorgt die mediale Seite des Dig. IV, der andere zieht unter der häutigen Verbindung der beiden Zehen schräg herüber zur Spitze der dritten Zehe. Diese Nervenanordnung weicht nicht unerheblich vom typischen Befund ab, namentlich bei Zehe III, immerhin sind die zu den Skeletteilen gehörigen Hautdistrikte hinreichend zu erkennen, um unsere Deutung der Skeletveränderung nicht als unrichtig zu kennzeichnen.

b. Streckmuskeln (Taf. II, Fig. 4).

Extensor hall. longus. Die Sehne teilt sich am Metacarpophalangealgelenk in zwei Zipfel, von denen der eine in der Fortsetzung der Sehne verlaufend an der medialen Seite der Phalanx I inseriert, der andere auf dem Dorsum zur Basis Phal. II zieht. Schon vor dieser Teilung geht noch ein Faszikel an die mediale Seite der Basis Phal. I ab.

Extensor digit. com. longus. Die Sehne spaltet sich in drei Teilsehnen für Dig. III—V. Die Sehne für die zweite Zehe ist ganz ausgefallen. Die Sehne für Dig. III (Fig. 4, *Td. d. III*) gibt in ihrem Verlauf auf dem Metatars. III mehrere Faszikel ab. Zwei von diesen inserieren zu beiden Seiten des Metat. III, der mediale setzt sich dabei in den Spalt fort. Die Fortsetzung der Sehne verläuft auf Dig. III nach vorn, immer mehr medial und plantar sich hinziehend.

Extensor digit. brevis. Der Muskel ist vielfach gespalten. So entsteht eine Anzahl kleiner Muskelbündel, die teils zur Bildung der gewöhnlichen Sehnen zusammenlaufen, teils mit besonderen kleinen Sehnen gesondert bestehen bleiben. Das erste Bündel endet schon im Bereich des Tarsus muskulös am Cuneif. II, lateral vom Ext. hall. brev. Die nun folgenden beiden ersten Spaltsehnen ziehen hinter der den Spalt auskleidenden sehnigen Membran, die durch den zweiten Zipfel der Plantaraponeurose (s. u.) geschaffen wird, in die Tiefe gegen das Metat. I. Lateral von diesem verläuft die Sehne für Dig. II medial um die Spitze des rudimentären Metat. II in den Spalt, wo sie mit der Plantaraponeurose verschmilzt, ein Bündel setzt sich auf die Spitze des rudimentären Metat. II fort (s. Fig. 4, *rud. Mt. II*). An der proximalen und medialen Begrenzung des Spalts liegt unter der Aponeurose ein kleiner atypischer Muskel, der auf dem rud. Metat. II unter der Sehne des Ext. dig. brev. dig. II

mit einer feinen Sehne seinen Anfang nimmt (Taf. II, Fig. 4*v*.). Er zieht unter den hier gelegenen Sehnen des Ext. brevis medialwärts und setzt sich am Metat. I schräg absteigend medial und plantar an der Phal. I Dig. I an, etwas distal von der Insertion des Adductor und Flexor hall. brevis. Der Muskel erhält seinen Nerven aus dem Ramus profundus des N. plant. lat., eine dorsale Innervation konnte nicht festgestellt werden.

Es handelt sich also hier um einen atypisch gelagerten Interosseus und nicht um ein Derivat des Extensor dig. brevis (vgl. Ruge '78 II). Die zur dritten Zehe ziehende Sehne des Extens. brev. ist außergewöhnlich breit. Sonst zeigt der Muskel das gewöhnliche Verhalten.

Weichteile der Planta.

a. Plantaraponeurose (Taf. II, Fig. 5).

Die Plantaraponeurose verhält sich typisch. Sie teilt sich distal entsprechend dem Spalt so, daß der erste Zipfel zur großen Zehe von den Faszikeln III—V durch eine in den Spalt auslaufende Einsenkung getrennt wird, die dem Raum zwischen Metat. I, Metat. II rud. und Metat. III entspricht. In diese von Fettgewebe ausgekleidete Furche zieht der zweite Faszikel hinab, der deutlich vorhanden ist, trotzdem die Stelle seines Ansatzes, das Metatarsalköpfchen, fehlt. Er verbreitert sich zu einer sehnigen Membran, die den Spalt bis auf die Dorsalseite auskleidet. Die andern Faszikel verhalten sich wie in der Norm, nur ist der auf Metat. III ansetzende schwach ausgebildet.

b. Nerven (Taf. II, Fig. 5, 6).

Der N. plantaris medialis teilt sich in typischer Weise, der N. digit. plant. com. II ist sehr schwach, entsprechend dem Ausfall eines großen Teils seines Versorgungsgebiets. Der N. plant. hall. med. verläuft mehr in der Mitte der Zehe und versorgt die ganze Plantarfläche einschließlich des lateralen Randes der Phalanx II. Der N. dig. plant. com. I versorgt nur das Gebiet entlang der lateralen Seite des Metatars. I und der Phal. I Dig. I. Unmittelbar nach seinem Austritt vor die Aponeurose teilt er sich in einen medialen und lateralen Ast. Der mediale gibt eine Anastomose zum N. hall. plant. med. entsprechend seiner Ausdehnung auf den lateralen Zehenrand und versorgt die große Zehe lateral bis an die Articulatio interphalangea. Der laterale Hauptast des N. plant. dig. com. I wendet sich in die Tiefe des Spalts und versorgt seine

mediale Fläche entsprechend Metat. I. Der N. plant. dig. com. II tritt an typischer Stelle durch die Plantaraponeurose. Er ist von dem vorhergehenden Nerven durch den zweiten Zipfel der Aponeurose getrennt, der in den Spalt hineinzieht. Er teilt sich in einen dorsalen und plantaren Ast. Der dorsale Ast tritt auf das Dorsum pedis (s. o. und Taf. II, Fig. 5 *r. ds.*), der plantare versorgt die die laterale Begrenzung des Spalts bildende mediale Fläche des Metat. III. Der N. plant. digit. com. III teilt sich auf der dritten Zehe in zwei Äste. Der mediale versorgt die ganze rudimentäre dritte Zehe, läuft zunächst an ihrer medialen Seite distal, um dann am Ende der Zehe in einem Bogen über die Zehe herüber auf die laterale Seite der Zehe zu verlaufen. Der laterale Ast verhält sich normal, ebenso die anderen Zehennerven.

c. Beugemuskeln (Taf. II, Fig. 6).

Flexor brevis. Der Muskel gibt drei Sehnen ab entsprechend der zweiten bis vierten Zehe. Die erste Sehne (nicht abgebildet) zieht in den Spalt, wo sie sich mit dem Aponeurosenzipfel vereinigt, der sich in den Spalt hinein erstreckt, entsprechend der Stelle, wo sich die zweite Zehe befinden sollte. Die zweite Sehne setzt sich an der Spitze des ankylosierten Dig. III medial an und gibt dorsalwärts fibröse Züge ab, die sich mit den Ausstrahlungen der dorsalen Sehnen verbinden. Die dritte Sehne zieht zur vierten Zehe.

Flexor hallucis und Flexor digit. com. longus. Es soll zunächst das Verhalten der Sehnen im Bereich der Skeletveränderungen geschildert werden. Die Sehne des Flexor hall. longus verbindet sich am Capit. Metat. I mit einem schräg über den Grund des Spalts verlaufenden Zipfel der für Dig. II bestimmten Sehne des Flexor digit. longus. Der Flexor digit. longus gibt vier Sehnen ab. Die erste spaltet sich in zwei Faszikel. Von diesen gibt der laterale (Taf. II, Fig. 6 *) für den Lumbricalis III einen Teil seines Ursprungs ab (s. u.) und verläuft dann um die Tiefe des Spalts herum auf die Dorsalseite. Hier geht er in die Sehne des Extens. brev. dig. II und die sie begleitenden kleinen Sehnenbündel über. Der mediale Zipfel zieht am medialen Spaltrand entlang und verbindet sich mit der langen Halluxsehne. Die zweite Sehne verläuft längs des lateralen Spaltrandes und vereinigt sich mit der darüber liegenden Sehne des Flexor brevis, ohne daß ein Chiasma gebildet wird. Ein Teil der Sehne setzt sich als sehnige Membran verbreitert in den Spalt hinein fort. Die beiden anderen Sehnen verhalten sich normal.

Sonst zeigen die Muskeln ein ähnliches Verhalten wie an dem Bein der andern Seite. Vom Flexor hall. longus läßt sich distal ein ansehnlicher Muskelteil sondern, der in der Fortsetzung des Ursprungs dieses Muskels an der Fibula bis herab auf das Lig. tibio-fibulare post. entspringt. Einige Fasern entspringen noch von der tiefen Fascia cruris. Auch in diesem Fall geht der accessorische Muskel in eine Sehne über, die als vierte Sehne in einer besonderen Sehnenscheide lateral hinter der des Flexor hall. longus zur Planta zieht.

Auch das Verhalten der Sehnenkreuzung zeigt mit dem früheren Fall viel Ähnlichkeit (Textfig. 3). Die Sehne des Flexor hall. longus verbindet sich auch hier durch einen Teil ihrer Fasern mit der Ausbreitung der überzähligen Sehne zu einer Sehnenplatte (*s*), die dorsal

Fig. 3.

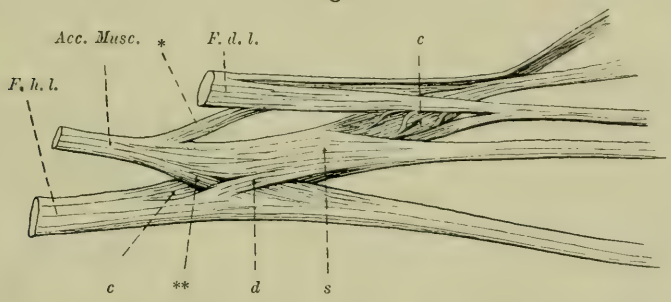

zur Sehne des Flex. digit. com. liegt. Diese Fasern gehen aus der dorsalen Hälfte der Sehne hervor, sie bilden die dorsale Faserschicht der Sehnenplatte und gehen zu einem erheblichen Teil in die Bildung der zweiten bis vierten Zehensehne ein (*c*). Außerdem gibt die Halluxsehne weiter distal ein mehr plantar gelegenes Bündel ab (*d*), das die mediale Portion der zweiten Zehensehne bildet. Die Sehne des accessorischen Muskels (*Acc. Musc.*) verbindet sich mit der Sehne des Flex. dig. long. (Textfig. 3 *) und gibt einen Teil ihrer Fasern zur Halluxsehne ab (**); sie verbreitert sich dann zur plantaren Schicht der Sehnenplatte und setzt die plantare Hälfte der zweiten Zehensehne zusammen. Die Sehne des Flexor digit. longus versorgt nur die drei lateralen Zehen, die dritte und vierte zusammen mit dem Flexor hall. und dem accessorischen Muskel, die fünfte allein, von dem Quadratus plantae abgesehen. Der Quadratus plantae setzt sich zunächst an der überzähligen Sehne allein, dann an ihrer Verbindung mit der Halluxsehne an. Ein Teil seiner Fasern geht proximal zur Sehnenkreuzung in die Sehne des Flexor

digit. longus über und nimmt an der Bildung der Sehne für Dig. III bis V teil, ein kleiner Rest geht mit dem betreffenden Teil der Halluxsehne zur vierten Zehe. Von seiner medialen Portion zieht eine sehnige Verbindung als Varietät zur Kleinzehensehne des Flexor longus (Taf. II, Fig. 6 *v*.). Außerdem verbindet sich der Muskel mit dem Lumbricalis IV.

Hier ist das fibulare Übergreifen der Sehne des Flexor hall. long. und des accessorischen Muskels noch ausgeprägter als am Fuß auf der andern Seite. Auch hier ist der überzählige Muskel seiner Innervation nach als Teil des Flexor hall. longus anzusehen, der einen Teil seiner Insertionen übernommen hat, aber dabei noch zahlreiche Verbindungen mit ihm eingeht. Eine muskulöse Verbindung mit dem Quadratus plantae fehlt, der sich aber in seinem Ansatz ähnlich verhält wie oben. Trat dort schon die Verbindung mit dem Quadratus plantae gegenüber der Insertion an der zweiten Zehe an Bedeutung zurück, so verdient der Muskel hier noch weniger als Accessorius ad accessorium bezeichnet zu werden. Es besteht aber kein Zweifel, daß beide Varietäten dieser Gruppe zuzurechnen sind. Die Sehne kann eben hier auch mehr oder weniger selbständig sich an der Zehenversorgung beteiligen, wie dies auch am Quadratus plantae beobachtet wird.

Lumbricales. Lumbricalis I fehlt. Der Lumbr. II entspringt von dem lateralen Rande der noch einheitlichen ersten Sehne des Flexor digit. longus. Er inseriert plantar auf der dritten Zehe teils direkt am Knochen entsprechend der Basis Phal. I, teils geht seine Sehne in die Interossei über. Der dritte Lumbricalis ist sehr stark und entspringt ungewöhnlich in zwei getrennten Portionen. Die eine kommt vom lateralen Zipfel der ersten Sehne des Flexor digit. longus, zieht unter dem Lumbr. II hinweg und vereinigt sich mit der wie gewöhnlich entspringenden anderen Portion. Für diesen Muskel konnte nur eine Innervation aus dem N. plant. dig. com. III nachgewiesen werden. Die übrigen Verhältnisse sind die gewöhnlichen.

Interossei. Es sind fünf typische Interossei vorhanden, außerdem ein überzähliger Interosseus und der atypische, oben beschriebene Muskel am medialen Spaltrand. Inteross. plant. II u. III verhalten sich wie normal, Inteross. plant. I entspringt als schwacher Muskel längs des medialen Randes des Metat. III. Inteross. dors. IV ist doppelt vorhanden, Inteross. dors. I u. II fehlen, einer von ihnen, wahrscheinlich Inteross. dors. I, ist vielleicht durch den erwähnten atypischen Muskel

repräsentiert. Möglicherweise ist dieser Muskel auch als vierter Inteross. vol. aufzufassen, sein Ursprung spricht jedoch dagegen.

Add. hall. Das Caput transversum entspringt nahe dem Caput obliquum vom distalen Teil des Metat. IV, das Capitulum nicht erreichend, und von der Fascie des Inteross. dors. IV. Es verschmilzt mit dem Caput obliquum, schon unmittelbar nach dessen Ursprung.

d. Arterien.

Der Ramus plantaris profundus gibt drei typische Art. metat. ab. Er selbst biegt in der Tiefe des Spalts nach dorsalwärts um und anastomosiert an der gewöhnlichen Stelle zwischen Metat. I und Metat. II rud. mit der Art. dors. pedis. Die Art. metat. I ist sehr schwach und versorgt die in den Spalt auslaufende, von Fettgewebe ausgekleidete Furche, die Art. metat. II verläuft, ohne sich zu teilen, über die dritte Zehe und geht dann auf die mediale Seite der vierten Zehe über.

2. Analytische Bemerkungen.

Besonders bemerkenswert ist in diesem Fall, daß die Sehnen der Zehenbeuger, die für die fehlende Zehe bestimmt waren, unter Ausübung einer anderen Funktion erhalten sind, während die erste Sehne des Ext. dig. com. ausgefallen ist. Die Sehnenspaltungen im Bereich der Extensorenmuskeln sind, soweit sie den Ext. hall. long. betreffen (s. auch den zuvor beschriebenen Fall), zum Teil wenigstens selbständige Varietäten, wie sie auch in der Norm vorkommen, zum Teil aber funktionelle Strukturen. Auch die Zipfel der Plantaraponeurose sind vollzählig, trotzdem der distale Teil des Metat. II und die zweite Zehe fehlen. Eine Beziehung der Zipfel der Plantaraponeurose zum Zehenskelet im Sinne einer korrelativen Entstehung ist abzulehnen, wenn diese Skeletteile wirklich von Anfang an defekt gewesen sind. Da die Möglichkeit einer sekundären späteren Rückbildung des zugehörigen Skeletteils nicht auszuschließen ist, bleibt in diesem Fall die Frage nach der Korrelation offen. Weiter interessieren uns die im Bereich des Spalts dorsal verlagerten plantaren Hautnerven und der auf die Dorsalseite durchgewanderte Interosseus. Wie in der Einleitung erwähnt, zeigt uns dieser Muskel, wie ein Muskel der Beugeseite durch eine abnorme Spalte unter Mitnahme seines Nerven auf die Streckseite überwandern kann. In Fällen vergleichend-anatomischer Betrachtung, in denen ein Muskel einer Extremitätenseite seinen Nerven von der andern erhält, wäre diese Möglichkeit der Entstehung in Betracht zu ziehen. Die Varietät des Flexor hall. long., des Adductor hall. und des Extens. dig. brev. ist wie beim anderen Bein zu beurteilen.

C. Trennung der Tibia von der Fibula und vom Fuß mit Defekt des Talus, Naviculare, Cuneiforme I und des Hallux (Spaltbildung des Unterschenkels)[1].

1. Befund.

Es handelt sich um die linke untere Extremität eines dreijährigen Mädchens, das seit einem Alter von 4 Wochen sich in chirurgischer Behandlung befand. Zum Verständnis derjenigen Bilder, die den operativ veränderten Zustand des Gliedes wiedergeben, sei erwähnt, daß bei der ersten Operation die Vereinigung der Fibula mit dem Femur durchtrennt und diese neben die Tibia heruntergezogen wurde. An den beiden entsprechenden Flächen von Tibia und Fibula wurde die Haut gespalten und die beiden Teile wurden durch Nähte vereinigt. Die Achillessehne wurde tenotomiert. Später wurde dann das untere Ende der Fibula frakturiert und mit der Tibia vereinigt. Da diese Eingriffe kein günstiges Resultat hatten, wurde schließlich der Unterschenkel amputiert.

Zur Präparation kamen Fuß und Unterschenkel, von dem etwa die distalen zwei Drittel erhalten waren. Auch sonst stehen mir über das ursprüngliche Aussehen und die während der Operation beobachteten anatomischen Verhältnisse einige Daten aus der Krankengeschichte zur Verfügung.

Äußere Form (Taf. III, Fig. 10).

Die Extremität hatte ursprünglich das durch Fig. 10 wiedergegebene Aussehen, damals war das Kind 4 Wochen alt. Der linke Unterschenkel ist bis in den Oberschenkel hinein gabelförmig gespalten. Der Teil, welcher der Fibula entspricht, trägt den Fuß, der in übertriebener Klumpfußstellung sich befindet und vier Zehen trägt. Die zweite Zehe liegt in der Fortsetzung des medialen Fußrands. Die erste Zehe erscheint als ein schräg medial abstehender Anhang der zweiten. Die große Zehe fehlt.

Das Kniegelenk gehört dem die Tibia einbegreifenden Teil an, während die Fibula wohl eine bewegliche Vereinigung, aber kein eigentliches Gelenk mit dem Oberschenkel besitzt.

Als später die untere Extremität des 3 Jahre alten Kindes zur Präparation kam, war das Aussehen folgendes.

Durch die Operation ist der Unterschenkel einheitlich geworden. Doch steht die Tibia unten ab und ist gegen die Fibula beweglich.

[1] Diese Mißbildung wurde zuerst von Herrn Dr. Pol auf der 83. Vers. d. Naturf. u. Ärzte 1911 in Karlsruhe demonstriert und in ihrer systematischen Bedeutung gewürdigt (S. Literaturverzeichnis, Pol '11, '13).

Der Fuß befindet sich in extremer Varusstellung, der distale Fuß von der distalen Tarsalreihe ab ist gegen den Unterschenkel adduciert und durch eine Furche, die der Gelenkung entsprechend den medialen Fußrand bis auf die Planta tief einschneidet, vom proximalen Fuß gesondert. Der distale Teil des Fußes ist so weit in der Richtung nach oben und plantarwärts aufzubiegen, daß der mediale Fußrand genau parallel sich an den medialen Rand des Unterschenkels anlegen läßt.

Knochen (Röntgenbild, Taf. III Fig. 9, Taf. IV, Fig. 11, 12).

Das Röntgenbild Fig. 9 stammt aus der vierten Woche und entspricht Fig. 10. Es wurde von der Seite aufgenommen. Das untere Femurende läuft nach lateral und hinten in einen Fortsatz aus, der mit der Fibula in Zusammenhang steht. Die distal frei endende Tibia articuliert durch das Kniegelenk mit einem vorderen und medialen, mit einer Epiphyse versehenen Condylus. In dem sich an die Fibula anschließenden Tarsus sind nur zwei Knochenkerne sichtbar, die dem Calcaneus angehören. Bei der lateralen Ansicht überdeckt der größere, lateral und dorsal gelegene den anderen, der mehr medial liegt. Ich möchte diesen ersteren als den periostalen Knochenkern des Calcaneus ansprechen, der nach Hasselwander ('03) konstant in den letzten Schwangerschaftsmonaten zu finden ist und noch bis in die ersten Monate nach der Geburt persistieren kann. Dafür sprechen auch die unten näher zu beschreibenden anatomischen Verhältnisse. Das Metatars. II ist schwächer als die anderen, die zweite Zehe besitzt nur zwei Phalangen. Merkwürdig erscheint ein kleiner, einem Epiphysenkern entsprechender Schatten an der Basis der Grundphalanx der zweiten Zehe. Auf einer später vom 1 Jahr alten Kind aufgenommenen Platte ist er wieder verschwunden. Auf einem Röntgenbild aus dem 3. Jahr sind an den Basen aller übrigen Grundphalangen die Epiphysenkerne, die zwischen $1^1/_2$ und 3 Jahren gewöhnlich auftreten, zu sehen, während wir an der zweiten Zehe einen solchen vermissen. Dieser Schatten kann hier kaum anders gedeutet werden als ein Epiphysenkern, der abnorm früh aufgetreten und auch ganz ungewöhnlich früh mit der Diaphyse verschmolzen ist. Dieser Befund erinnert an die Beobachtung Hasselwanders ('03), der bei einem polydactylen Kind von $3^1/_2$ Monaten einen abnorm frühen Epiphysenkern an der Endphalange der Großzehe fand. Auf dieser letzten Aufnahme finden wir die beiden Kerne des Calcaneus längst miteinander verschmolzen, distal davon den Kern des Cuboids.

Bei der Präparation ergeben sich folgende Verhältnisse (Taf. IV, Fig. 11, 12). Die beiden Unterschenkelknochen sind etwa zur Hälfte erhalten. Das äußere Relief der Tibia ist durchaus uncharakteristisch, sie weist im ganzen einen rundlichen Querschnitt auf. Da Muskeln fehlen, so sind in ihnen gestaltende Faktoren, aber nicht auslösende Faktoren der Knochenbildung zu erkennen. Die Crista interossea der Fibula ist nicht so scharf ausgeprägt wie sonst, auch die anderen Kanten treten weniger hervor. Von ihrer distalen Epiphyse, die ihre charakteristische Form besitzt, erstrecken sich Bandmassen zum lateralen oberen Teil des Calcaneus und stellen so die Verbindung zwischen Unterschenkel- und Fußskelet her. Der Talus fehlt vollständig. Der Calcaneus hat das für dieses Lebensalter charakteristische Aussehen (vgl. Lazarus '96). Der Proc. ant. erscheint im Verhältnis zum Corpus calc. sehr lang. Die der Facies artic. post. entsprechende Gelenkfläche reicht weit nach hinten und ist größtenteils horizontal gerichtet, nur ein kleiner Teil der Fläche fällt nach vorn ab. Das Sustentaculum (Taf. IV, Fig. 12 *Stc.*) springt nicht so weit vor wie beim Erwachsenen und ist stark entwickelt. Sein Knorpelüberzug hängt atypisch mit der Facies artic. post. zusammen, ist dagegen von der Facies artic. ant. weiter entfernt als gewöhnlich. Diese Gelenkflächen des Calcaneus lassen die gewöhnliche Differenzierung durchaus vermissen. Auch der Proc. ant. calcanei besitzt keine ausgeprägte Fac. artic. ant., dagegen eine wohlentwickelte Facies artic. cuboidea. Diese zeigt keine Sattelung, sondern eine konkave, einfach sphärische Fläche. Die entsprechende Gelenkfläche des Cuboids ist kopfartig gestaltet und ist auf die dorsale und laterale Fläche dieses Knochens viel weiter ausgedehnt als der Fac. artic. cub. des Calcaneus entspricht. Daher ist auch die Kapsel dieses Gelenks sehr weit und gestattet jene ausgiebige Bewegung des distalen Fußes gegen den Unterschenkel, auf die oben hingewiesen wurde. Auf der Plantarfläche zeigt das Cuboid die normale Konfiguration. Mit ihm ist das Cuneiforme III verwachsen, das mit Metat. III u. II artikuliert. Das Cuneiforme III besitzt nicht die gewöhnliche Keilform, sondern ist von mehr rundlicher Gestalt. Die für das Metat. II bestimmte Facette ist breiter als sie gewöhnlich an diesem Knochen gefunden wird. Die anderen Cuneiformia fehlen, ebenso das Naviculare, Metat. I und der Hallux. Die zweite Zehe ist mit ihrem Metatarsale schwach entwickelt und auf zwei Phalangen reduziert. Auf dem Durchschnitt weist der Calcaneus eine kräftige periostale Knochenschale auf, die den centralen Teil auf der fibularen und dorsalen Seite umgibt.

Dorsale Hautnerven (Taf. IV, Fig. 13).

Der Nerv. cut. dors. intermedius versorgt außer dem gewöhnlichen Gebiet noch mit einem besonderen Aste die mediale Seite der dritten Zehe. Der N. cut. dors. med. ist zunächst nur bis in die Gegend des Fußwinkels zu verfolgen, wo er sich in dem von der Operation herrührenden Narbengewebe verliert. Bis zur selben Stelle läßt sich ein Nerv rückwärts verfolgen, der die Basis und den lateralen Rand der zweiten Zehe versorgt und auch den medialen Fußrand innerviert. Dieser Nerv ist als die Fortsetzung des N. cut. dors. med. zu betrachten. Der distale mediale Rand der zweiten Zehe wird durch plantare Äste versorgt (Taf. IV, Fig. 13 *r. pl.*). Die Hautäste des N. peron. prof. fehlen. Der N. peron. superf. ist in diesem Falle schon sehr hoch oben vor die Fascie getreten und verläuft lateral zur Fibula, während er normalerweise mehr vorn gelegen ist. Der N. suralis verläuft entsprechend der hinteren Seite der Fibula und tritt um den lateralen Malleolus auf das Dorsum pedis. Der N. saphenus liegt der früheren medialen Seite der Tibia direkt auf und endet auf ihrer unteren Fläche in einiger Entfernung von der Unterbrechungsstelle des N. cut. dors. med. am Fußwinkel. Das Ende fällt in die Gegend der Narbe, die von der Vereinigung der beiden Unterschenkelteile herrührt. Am medialen Fußrande waren nur Äste des N. peron. superf. zu finden.

Plantare Nerven (Taf. IV, Fig. 16).

Der N. tibialis ist schon hoch oben in seine beiden Äste geteilt und liegt in seinem ganzen Verlauf am Unterschenkel medial zu dem unten als Soleus zu beschreibenden Muskel ganz oberflächlich unter der Haut. Er geht oberhalb des Calcaneus in eine Anschwellung über, die als ein Neurom anzusehen und von dem umgebenden Narbengewebe nicht zu trennen ist. Der N. plant. lat. verhält sich normal. Der N. plant. med. teilt sich in zwei Nn. plant. dig. communes. Von diesen versorgt der mediale mit dem einen Ast die mediale Seite der dritten Zehe, der andere stärkere Ast innerviert die zweite Zehe auf ihrer lateralen und plantaren Seite. Vor der Teilungsstelle des gemeinsamen Zehennerven geht noch ein feiner Nerv medial ab, der zur medialen Seite der zweiten Zehe zieht. Dieses Ästchen gibt auch einen Faden für die dorsale mediale Seite dieser Zehe ab (s. Fig. 16).

Muskeln (Taf. IV, Fig. 14—17).

In der Figur ist die Tibia entsprechend ihrer künstlichen Vereinigung wieder losgetrennt, so daß der laterale Teil der Extremität wieder die ursprünglichen Verhältnisse zeigt. Aus dem Operationsbericht ist noch als wichtig zu erwähnen, daß sich ein Fascienstreif von der Tibia im oberen Teil bogenförmig nach der Fibula herüberspannte. An der Tibia waren keine Muskeln sichtbar. Der Gastrocnemius war vorhanden.

Bei der Präparation zeigt sich folgendes. Die Muskeln des Unterschenkels sind sämtlich vorhanden und alle um die Fibula orientiert. Dabei ist die Reihenfolge der Muskeln um die Fibula herum im wesentlichen dieselbe wie bei der normalen Extremität. Die Extensoren und die tiefen Flexoren sind in großer Ausdehnung erhalten, abgesehen vom Flexor digit. longus, von dem nur die Sehne vorhanden ist. Vom Gastrocnemius ist nur ein Rest der Achillessehne aufzufinden. Vom Soleus ist noch der untere Teil des Muskels mit einer besonderen Sehne erhalten. Die sonst zu einem mehr oder weniger großen Teil an der Tibia angehefteten Muskeln haben diese Anheftungsflächen verloren und sind ausschließlich an der Fibula inseriert. Die Membrana interossea fehlt vollständig. Ebenso fehlen die Septa intermuscularia außer dem Septum zwischen den Peronei und dem Extensor dig. longus, so daß die Muskeln abgesehen von ihrer Anheftung an die Fibula irgendwelche sonstigen Fixationspunkte vermissen lassen. Damit hängt zusammen, daß viele der Muskeln eine andere, viel weniger differenzierte Form besitzen als gewöhnlich. Es liegt nahe, alle diese Verhältnisse auf eine verminderte funktionelle Betätigung zurückzuführen, wovon unten noch die Rede sein wird.

Dadurch, daß Tibia und Membrana interossea als Insertionsflächen fehlen, treten Muskelflächen zueinander in Beziehung, die sonst durch diese Skeletteile voneinander getrennt waren. So ist z. B. der Tibialis ant., der normalerweise an der Tibia und Membrana inteross. angeheftet ist, in ungewöhnlicher Weise mit seiner sonst lateralen Fläche an der Fibula inseriert und liegt dem Tibialis post. und der Sehne des Flexor dig. longus direkt auf. Es folgt also in der Höhe des Amputationsschnittes auf den medial an der Fibula angehefteten Tibialis anterior unmittelbar nach medial und hinten die Sehne des Flexor dig. longus und der Tibialis post. mit dem Flexor hall. longus, nach außen und vorn der Ext. dig.

long. und die Peronaei. Der N. peron. prof. verläuft typisch lateral auf dem Tibialis ant. seiner Insertionslinie entlang an der Fibula herab und tritt auf das Dorsum pedis, um in der Innervation des Extensor digit. brevis sein Ende zu finden.

a. Extensoren.

Tibialis anterior (Taf. IV, Fig. 14, 15). Dieser ist ein von vorn nach hinten platter Muskel, der mit seinem lateralen Rande medial an der Fibula in einer geraden Linie seinen Ursprung nimmt. Die Fasern verlaufen schräg absteigend und gehen in eine Sehne über, die den medialen Rand des Muskels bildet. Zwischen seinem Ursprung an der Fibula und dem des Extensor digit. longus verläuft in der Tiefe der N. peron. profundus. Die Innervationen der beiden Muskeln aus diesem Nerven sind noch erhalten. Aus dem Verhalten des Nerven zum Muskel sind seine Flächen zu bestimmen. Seine hintere, dem Tibialis post. und der Sehne des Flexor digit. longus aufliegende Fläche entspricht der sonst der Tibia anliegenden Seite. Die sonst laterale, dem Nerv zugewandte Fläche schaut nach vorn. Seine Sehne inseriert an dem dem Sustentaculum tali entsprechenden medialen Vorsprung des Calcaneus, an der Grenze zwischen seiner hinteren und medialen Fläche nicht weit vom Ansatz des Tibialis posterior.

Extensor digit. longus u. Peronaeus III (Taf. IV, Fig. 14). Er ist in seinem Ursprung auf die Vorderfläche der Fibula, nach außen und vorn vom Tibialis ant., beschränkt, wo ihn ein starkes Septum intermusculare von den Peronaei trennt und ihm noch als Ursprung dient. Er überdeckt den vorigen Muskel in ganzer Ausdehnung von vorn her. Die Ansätze sind die gewöhnlichen.

Extensor hallucis longus (Taf. IV, Fig. 14). An seiner durch den Verlauf des N. peron. prof. und die Lage zwischen Tib. ant. und Ext. dig. long. charakterisierten Stelle liegt ein stark von Fett durchsetzter Komplex, der an der Fibula angeheftet ist. Erst die mikroskopische Untersuchung zeigte, daß er sich aus quergestreiften Muskelfasern zusammensetzt, die stark mit Fett durchwachsen sind. Es handelt sich also um den durch mangelnden Gebrauch (s. u.) degenerierten, größtenteils durch Fettwucherung ersetzten Extensor hall. longus. Von einer Sehne ist nichts zu finden.

b. Flexoren.

Gastrocnemius und Soleus. Der Gastrocnemius ist nicht mehr erhalten (s. S. 122). Von der Achillessehne, die zu einem Teil zur Tenotomie verwandt worden ist, ist nur der Ansatzteil vorhanden.

Unter dieser Sehne und medial von ihr setzt sich eine schmale Sehne am Calcaneus an, die einem kleinen, noch erhalten gebliebenen Muskelstück angehört, das zum Teil noch von der Fibula entspringt und als distaler Teil des Soleus zu deuten ist (Taf. IV, Fig. 16*S*). Dieser Muskel liegt dem Tibialis post. und Flexor hall. longus von hinten her auf. Das Verhalten der Sehne zum Muskel ist wichtig. Sie entsteht auf der dorsalen Fläche des Muskels, ganz medial, so daß hier nur ein ganz schmaler Muskelstreif medial über sie hinaussieht. Medial von diesem Muskel und seiner Sehne, mit ihnen etwa in einer Ebene und parallel zur Sehne, verläuft der N. tibialis, der in seinem oberen Teil dem Tibialis posterior aufliegt und wie gewöhnlich hinter dessen Sehne zur Planta zieht.

Flexor dig. com. longus (Taf. IV, Fig. 14, 15). Von ihm ist nur die Sehne erhalten, die hinter dem medialen Rande des Tibialis ant. herab und zur Planta zieht. Das weitere Verhalten der Sehne soll unten geschildert werden.

Tibialis posterior (Taf. IV, Fig. 14, 15). Der sehr kräftige Muskel ist von prismatischer Gestalt. Seine vordere Fläche liegt dem Tibialis ant. auf, dessen medialen Rand noch überragend, die laterale dem Flexor hall. longus. Die dazwischen liegende Kante entspringt in einer Linie zwischen dem Ursprung des Tib. ant. und Flex. hall. long. von der medialen Fläche der Fibula. Wenn der Muskel der medialen Fläche des Flex. hall. long. so ausgedehnt aufliegt, so hängt dies damit zusammen, daß der Muskel in diesem Fall ausschließlich zur Fibula in Beziehung tritt. Seine Sehne unterkreuzt die des Flexor digit. longus und setzt sich, an der hinteren Fläche des Sustentaculum tali plantarwärts verlaufend, an dessen medialer und hinterer Fläche an, plantar zur Insertion des Tibialis ant. Die Sehne inseriert also an einer Stelle, die auch im Verlauf zur normalen Insertion berührt wird.

Flexor hallucis longus (Taf. IV, Fig. 15). Er entspringt von der hinteren und medialen Fläche der Fibula. Er ist ein kräftiger Muskel, dessen Sehne hinter dem N. tibialis bis an den medialen Calcaneus zu verfolgen ist. Auch diese Sehne hat also eine auf dem Wege zur normalen Insertion liegende Ansatzstelle.

Peronaeus longus und brevis (Taf. IV, Fig. 15). Sie verhalten sich in Ursprung und Verlauf normal. Die Sehne des Peronaeus brev. setzt wie gewöhnlich an. Dagegen zeigt die des Peron. long. entsprechend dem Defekt der großen Zehe ein von der Norm abweichendes Verhalten. Seine Sehne gibt, am lateralen Fußrand

angekommen, einen Sehnenstreifen ab, der zusammen mit der Sehne des Peron. brevis zur Tuberos. Metat. V zieht. Sie zieht dann sich abflachend durch den flachen Sulcus des Cuboids und inseriert an der Basis Metat. IV und der angrenzenden Partie des Cuboids.

c. Muskeln der Planta (Taf. IV, Fig. 16, 17).

Die Plantaraponeurose ist stark durchfettet und nur äußerst schwach ausgebildet.

Flexor brevis. Er entspringt vom Calcaneus zu beiden Seiten über der Sehne des Flexor digit. longus. Der ganze Ursprung ist medialwärts verschoben. Der Muskel entspringt nicht an der Unterfläche des Proc. med. tub. calc., sondern ganz medial an dem dem Sustentaculum entsprechenden medialen Vorsprung des Calcaneus, an dem proximalsten Teil seiner Plantarfläche und noch lateral zur Sehne des Flexor dig. longus von der angrenzenden medialen Fläche des Corpus calcanei. Der Muskel zerfällt in zahlreiche Bündel, die in vier Sehnen übergehen. An der dritten Zehe besteht kein Chiasma, sondern die dünne Sehne verschmilzt mit der langen Beugesehne. Die Sehne für die zweite Zehe ist nur bis zur Basis der Grundphalanx nachzuweisen, sie setzt sich durch fibröse Züge auf die Zehe weiter fort. Die Lage des Muskels zum N. plant. medialis und lateralis ist eine abnorme. Während sonst der Muskel die Nerven von der Planta her überdeckt, wobei der mediale plantar auf dem Flexor hall. brevis, der laterale plantar auf dem Quadratus plantae gelegen ist, sind hier die Nerven plantar zum Flexor brevis orientiert, derart, daß die gemeinsamen Zehennerven über die schräg lateral verlaufenden Sehnen des Flexor brevis plantar hinwegziehen. Der N. plant. lat. zieht plantar über dem lateralen Ursprung des Muskels vorbei, der N. plant. med. liegt dem Muskel mitten auf, beide Nerven liegen direkt unter der stark verfetteten Plantarfascie.

Dieses Verhalten des Flexor brevis hinsichtlich seines Ursprungs und seiner topographischen Beziehung zu den Plantarnerven erscheint ganz ungewöhnlich. Le Double erwähnt Fälle, in denen er von der Sehne des Flexor digit. long. entspringt. Diese Varietät, die von verschiedenen Autoren beobachtet ist, scheint zu unserem Befund überzuleiten, indem der Muskel zwar mit der langen Beugesehne zusammenhängt, aber beiderseits von ihr an einer ungewöhnlichen Stelle des Calcaneus angeheftet ist. Beim Embryo tritt der Flexor brevis nach Bardeen ('07) zuerst plantar auf der Aponeurose der langen Flexoren über der Gegend des Cuneiforme II auf und

greift dann in seiner weiteren Differenzierung auf das Tuber Calcanei über.

Flexor digit. longus. Die Sehne des Flexor digit. longus verliert sich da, wo das Sustentaculum plantar und hinten in den Calcaneus übergeht, in einem derben Gewebe, das erst etwas weiter distal die Sehne wieder heraustreten läßt. Sie teilt sich dann in drei Sehnen für die dritte bis fünfte Zehe.

Quadratus plantae. Er entspringt unter dem Flexor brevis und der Sehne des Flexor longus an der medialen und unteren Fläche des Calcaneus. Er inseriert mit seinem kleineren lateralen Teil an der Sehne des Flexor longus, der größere Teil geht in ungewöhnlicher Weise in den sehr stark entwickelten Interosseus dors. I über, der am medialen Fußrande liegt, ein Teil verbindet sich mit der Flexorensehne zur dritten Zehe.

Lumbricales. Nur Lumbric. III u. IV sind vorhanden und sehr stark ausgebildet.

Interossei (Taf. IV, Fig. 17). Sie sind sämtlich vorhanden. Die drei plantaren Interossei sind in normaler Weise vorhanden, von dem dorsalen ist der zweite, der dem Metat. II aufliegt, sehr schwach entwickelt. Dagegen ist der Inteross. dors. I ein sehr starker Muskel, der den medialen Fußrand bilden hilft. Er entsteht zum großen Teil aus dem Quadratus plantae, ein Teil kommt von der Innenseite des Metat. II. Er inseriert überwiegend am medialen Rande der Grundphalanx der dritten Zehe, ein Teil seiner Fasern am medialen Rande der Grundphalanx der zweiten Zehe.

Schräg über die Schicht der Interossei erstreckt sich von hinten medial, unter dem Quadratus plantae vom Cuneiforme III entspringend, bis an die laterale Seite der Articulatio metatarsophal. IV ein schmales Muskelband (Taf. IV, Fig. 17*v*.). Unter ihm ziehen die Äste des Ramus prof. nervi plant. lat. durch zu den medialen Interossei. Von einem dieser Äste geht ein feiner Nervenfaden für den Muskel selbst ab. Zweifellos gehört dieser Muskel zur Gruppe der Contrahentes, für welche die Lage plantar vom Ramus profundus und die Innervation aus eben demselben Nerven charakteristisch ist (Ruge '78 I). Er ist dem bei Le Double verzeichneten Adducteur du second orteil zur Seite zu stellen, der vom Lig. plantare long. oder der Scheide des Peronaeus long. entspringt und an der Außenseite der Grundphalange der zweiten Zehe inseriert. Auch er wird in derselben Weise durch den R. prof. innerviert, durch den er von den Interossei getrennt ist.

Von besonderer Wichtigkeit hinsichtlich der Teratologie ist in diesem Falle, außer den Muskel- und Nervenvarietäten, welche wie in den beiden anderen Fällen als primäre Muskelvariierungen zu betrachten sind und mit der Skeletanomalie direkt nichts zu tun haben, die abnorme Insertion des Tibialis anterior und posterior, die des Flexor hallucis longus und Peronaeus longus, deren normale Insertionsstellen am Skelet durch Defekt der betreffenden Skeletteile verloren gegangen sind. Für diese abnormen Ansätze ist aber charakteristisch, daß sie mehr oder weniger auch im Verlauf der Sehnen zur normalen Insertion berührt werden. Derartige Änderungen der Ansatzpunkte bei Defekt der der normalen Insertion dienenden Skeletteile, die dem Muskel dennoch eine Ausübung einer Funktion möglich machen, sind eine bei Defektbildungen im Bereich des Extremitätenskelets außerordentlich häufige Erscheinung, die wenigstens für die Unterschenkeldefekte so gut wie immer durch die Skeletanomalie direkt bedingt ist. Besonders bemerkenswert ist das Verhalten des Extensor hallucis longus, der bei fehlender Großzehe im Zustand hochgradiger Atrophie und Verfettung eben noch als solcher festgestellt werden konnte und gewiß in nächster Zeit als Muskeldefekt zu verzeichnen gewesen wäre. Es ist dieser Befund, der uns die Entstehung sekundärer, funktionell bedingter Muskeldefekte illustriert, für die Beurteilung der Muskeldefekte, die wir bei Defektbildungen der Extremitäten so häufig beobachten, von besonderer Wichtigkeit[1].

Im ganzen ist zu bemerken, daß alle Muskeln, auch die normalerweise rein tibial gelegenen, vorhanden und um die Fibula gruppiert sind, während, wie ausdrücklich hervorgehoben sei, an der Tibia, auch bei der mikroskopischen Untersuchung, keinerlei muskulöse Elemente festzustellen waren. Zum Teil hat dabei eine Änderung der Funktion stattgefunden, die durch Verschiebung der Insertionen in der schon angedeuteten Weise verursacht ist. Die Anomalien der Nerven, die Varietät des Flexor brevis, des Quadratus plantae und Adductor hallucis, sind auch in diesem Fall als selbständige Bildungen anzusehen, die auf eine allgemeinere primäre Veränderung der Anlage zurückzuführen sind und mit den speziellen Skeletveränderungen direkt nichts zu tun haben. Das

[1] Die bei den Extremitätendefekten auftretenden Muskelveränderungen, deren Grundtypen uns schon hier begegnen, sind in einer noch nicht erschienenen Veröffentlichung zusammenfassend behandelt. Diese bildet die Fortsetzung zur vorliegenden Arbeit.

Verhalten des Soleus, der tibialwärts eine so geringe Entwicklung zeigte, und das Verhalten des N. tibial. hinsichtlich seiner Lage längs des medialen Randes dieses Muskels lassen sich aus der formalen Genese dieser Mißbildungen ohne weiteres verstehen. Auf diese soll im folgenden Abschnitt eingegangen werden.

2. Analyse der formalen Genese und Bestimmung der teratogenetischen Terminationsperiode.

Wenn wir über die Genese der beschriebenen Mißbildung Aufschluß geben wollen, so werden wir versuchen, von der fertigen Mißbildung auszugehen und an Hand der uns bekannten normalen Entwicklungsvorgänge festzustellen, zu welcher Zeit innerhalb der embryonalen Entwicklung die Mißbildung spätestens entstehen konnte, wir bestimmen die teratogenetische Terminationsperiode (E. Schwalbe '06). Wir sehen zunächst von einer causalen Fragestellung ab und setzen fest, wann spätestens die zur Mißbildung führende morphologische Änderung eingesetzt haben muß. Eine genauere Präzisierung, wann die Mißbildung in dem bis dahin laufenden Zeitraum eigentlich entstanden ist, kann, wie es ja im Wesen der Methode liegt, nicht gegeben werden.

Von diesem Zeitpunkt an wirken dann dieselben Entwicklungsfaktoren weiter, wie in der normalen Entwicklung und wir können nun wieder auf dem gleichen Weg zurückgehend die einmal terminierte Mißbildung in ihrer weiteren Entwicklung verfolgen und so zum Verständnis der fertigen Mißbildung gelangen, mit anderen Worten, wir leiten nach Bestimmung der teratogenetischen Terminationsperiode die formale Genese unserer Mißbildung ab.

Wir werden aber auf der anderen Seite aus der direkten Betrachtung der fertigen Mißbildung, sofern diese nur einen einfach und klar zu übersehenden formalen Entstehungsmodus erkennen läßt, Schlüsse auf die normalen Entwicklungsvorgänge ziehen dürfen, auf Vorgänge innerhalb von Perioden der normalen Entwicklung, über die die descriptive Betrachtungsweise in der Embryologie uns vielleicht noch keinen Aufschluß gegeben hat. Mit anderen Worten, wir betrachten eine solche Mißbildung, die sich in einfacher Weise von der Norm morphologisch ableiten läßt, als Experiment.

Wir wollen die beschriebene Mißbildung zunächst von diesem Gesichtspunkt aus betrachten. Es wurde gezeigt, daß die Tibia von der Fibula getrennt für sich besteht. Wir können uns wohl

vorstellen, daß diese Trennung analog einem künstlichen Eingriff in einer sehr frühen Zeit erfolgt sei. Wir können nun durch experimentell-morphologische Fragestellung an die Lösung von Fragen der normalen Entwicklungsgeschichte, letzten Endes unter Berücksichtigung der vergleichend-anatomischen Vergleichspunkte herantreten (vgl. Braus, '06A, 06B, 07).

Die Muskeln sind sämtlich vorhanden und die einzelnen Muskelindividuen, soweit sie in den Bereich des Präparates fallen, gut entwickelt, außer dem Extensor hall. long. (s. o). Sie sind alle in der normalen Aufeinanderfolge um die Fibula gruppiert, während an der Tibia nichts von Muskulatur nachzuweisen ist. Hier sind uns die Muskeln besonders interessant, die normalerweise an der Tibia entspringen oder doch mit einem Teil ihres Ursprungs auf sie übergreifen. Es sind dies die Mm. tibialis anterior und flexor digit. longus, die zur Fibula gar keine Beziehung haben; der Tibialis posterior und Soleus sind zu einem beträchtlichen Teil an der Tibia angeheftet.

Für die Entwicklung der Unterschenkelmuskulatur beim Menschen bestehen zwei verschiedene Möglichkeiten. Nach der einen Annahme entstehen die am Unterschenkel angehefteten Muskeln so, daß jeder Muskel bei der ersten Differenzierung gleich dort zur Anlage gelangt, wo er auch postembryonal zu finden ist, entweder in der Weise, daß Abkömmlinge der Myotome in die Gliedmaßenanlage hereinwandern (Kollmann '91), oder aber, was wahrscheinlicher ist, durch Entwicklung der Muskelzellen in situ (Bardeen '00). Die andere Möglichkeit wäre die, daß die Muskulatur zuerst an dem einen der Unterschenkelknochen auftritt und sich dann erst auf den anderen hinüberschiebt. Es ist nun in unserem Fall die Tibia erhalten, ohne daß irgendwelche Muskulatur an ihr nachzuweisen wäre. Es ist aber auch auszuschließen, daß früher einmal Muskeln an ihr angeheftet waren, ganz analog der Muskulatur an der Tibia beim ausgebildeten Individuum, die von ihr entweder durch den Spalt getrennt oder nach Teilung des Blastems an ihr verblieben und erst sekundär zugrunde gegangen wären. Ersteres ist auszuschließen, da die gesamte Muskulatur des Unterschenkels vollzählig an der Fibula angeheftet ist und einzelne Muskeln unbedingt durch die Spaltung betroffen sein müßten. Anderseits wäre daran zu denken, daß ein von vornherein mit der Tibia verbundenes Muskelblastem zu einer Zeit durchtrennt wurde, in der vielleicht höchstens einzelne Muskelgruppen, aber nicht einzelne Muskelindividuen

determiniert waren. So wäre es möglich, daß sich aus beiden Teilen des zertrennten Blastems identische Muskeln entwickelten, wie bei einer Doppelbildung. Doch wäre dann zu erwarten, daß entsprechend der Teilung des Materials jede Gruppe nur eine geringere Größe erreicht hätte. Voraussetzung wäre dabei allerdings, daß dieser bisher nur bei den Amphibien ermittelte Entwicklungsmodus (Braus '06B) auch für den Menschen gelten würde. Wenn dem so ist, so kommt eine solche Teilung eines ursprünglich mit der Tibia verbundenen Blastems hier gar nicht in Betracht, da, wie erwähnt, alle Muskelindividuen durchaus normale Größe besitzen.

Wir kommen also auf Grund einer rein morphologischen Betrachtung zu dem Schluß, daß die gesamte Muskulatur des Unterschenkels beim Menschen in der normalen Entwicklung ursprünglich rein fibular angelegt wird und daß erst im weiteren Verlauf der Entwicklung ein Teil der Muskeln auf die Tibia überwandert. Wir schließen auf ein Stadium, das jenseits des mikroskopischen Sichtbarwerdens liegt und bisher nicht bekannt ist. Diese Folgerung ist erlaubt, da nicht anzunehmen ist, daß die Muskulatur in unserem Falle, wo ja die Tibia vorhanden ist, abnormerweise ausschließlich fibular sich entwickelte, während sie sonst auch an der Tibia auftreten würde. Die Annahme einer abnormen fibularen Entwicklung von ursprünglich tibialen Muskeln wäre nur im Falle eines tatsächlichen Defekts der Tibia möglich. Denn dann könnte die Tibia ohne Schädigung der Muskeln geschwunden und diese könnten abnormerweise auf die Fibula beschränkt sein.

Wenn wir jetzt zur Bestimmung des teratogenetischen Terminationspunktes und zur Betrachtung der formalen Genese unserer Mißbildung übergehen, ist es notwendig, kurz die normale Entwicklung der Unterschenkelmuskulatur zu betrachten. Wir halten uns dabei vor allem an die Untersuchung von Ch. R. Bardeen ('07), die in den für uns wesentlichen Punkten mit den Ergebnissen Schomburgs ('00) übereinstimmt. Nach Bardeen wird die erste Anlage der Extensoren bei einem Embryo von etwa 5 Wochen (11 mm) auf der dorsalen Fläche der Extremitätenknospe sichtbar, als wenig differenziertes Blastem, in dem der N. peronaeus endet. In der Mitte der 6. Woche (14 mm) sind die Anlagen der einzelnen Muskeln zu beiden Seiten des N. peron. zu unterscheiden. Zu dieser Zeit sind die Vorknorpel der Tibia und Fibula, deren Chondrifikation schon bei 11 mm Länge begonnen hat, distinkt und bis zum Tarsus ent-

wickelt, der eben die ersten Anfänge des vorknorpeligen Stadiums zeigt, während dies bei den Metatarsalia ganz deutlich ist (C. Bardeen '05). Der Tibialis anterior entspringt nach Schomburg bei diesem Stadium in der Mitte der Tibia, deren lateralem, distalem Abschnitt die Hauptmasse des Muskels aufliegt. Auch aus den Abbildungen Bardeens (14 mm) geht diese Lage unzweifelhaft hervor. Der Extensor digit. longus liegt mehr fibularwärts als beim Erwachsenen, relativ weit von der Tibia entfernt. Die ventralen Muskeln lassen nach Bardeen zwei Gruppen unterscheiden (14 mm), eine laterale oberflächliche Gruppe, enthaltend Gastrocnemius, Soleus und Plantaris, und eine tiefe, mehr medial gelegene Gruppe, die tiefen Flexoren. Der N. tibialis verläuft oberflächlich und am medialen Rande der Gastrocnemius-Soleusgruppe. Der Gastrocnemius liegt lateral und oberflächlich zum Soleus und zeigt eine unvollkommene Trennung in zwei Köpfe. »They do not extend across the tibial nerve to the femur.« Nach Schomburg erreicht er als fibularer Muskel nicht den medialen Rand der Fibula. Der Soleus verhält sich ganz ähnlich und entspringt ebenfalls als rein fibularer Muskel nur von der Fibula. Beim Embryo von 20 mm Länge sind die beiden Muskeln eben im Begriff, über den N. tibialis tibialwärts überzugreifen, um ihre tibial gelegenen Anheftungen zu gewinnen. Der Flexor digit. longus hat auf seiner tibialen Seite die Tibia nicht erreicht. Der Tibialis posterior entsteht aus der tiefsten Lage der Flexorenanlage nahe dem lateralen Rande der Tibia. Schomburg läßt ihn in diesem Stadium von der Mitte der Tibia entspringen. In der weiteren Entwicklung entwickelt er sich in lateraler und proximaler Richtung. Es ist ersichtlich, daß um die Mitte der 6. Woche alle Muskeln im Bereich des Unterschenkels rein fibular angelegt sind, außer Tibialis anterior und posterior. Hierin unterscheidet sich die Unterschenkelmuskulatur in ihrer Entwicklung wesentlich von der Vorderarmmuskulatur, wo die radiale Muskulatur radial, die ulnare ulnar angelegt wird, also die einzelnen Muskeln zuerst da sichtbar werden, wo sie auch postembryonal zu finden sind (Lewis '01, Gräfenberg '06).

Aus diesen entwicklungsgeschichtlichen Tatsachen läßt sich die Morphologie der oben beschriebenen Mißbildung ohne weiteres verstehen, hinsichtlich der Anordnung der Muskulatur wie auch des Verlaufs des N. tibialis am medialen Rande des Soleus. Um diese Zeit etwa haben wir auch den Zeitpunkt der spätesten Entstehung der Mißbildung anzunehmen, wenn wir ihre oben geschilderten Eigentümlichkeiten in Betracht ziehen. Eine genaue Festsetzung des

Terminationspunktes macht das Verhalten des Tibialis anterior möglich. Dieser Muskel liegt um die Mitte der 6. Woche der Tibia auf. Soweit man dies nach den Bildern Bardeens beurteilen darf, erscheint eine eventuelle Abtrennung der Tibia von der Fibula, ohne den Tibialis anterior in Mitleidenschaft zu ziehen, nicht möglich. Wir müssen also den Zeitpunkt der spätesten Entstehung noch früher ansetzen, zu einer Zeit, in der, wie wir oben nachgewiesen haben, auch der Tibialis anterior (wie der Tibialis posterior) rein fibular angelegt war. Es scheint dies ungefähr in dem Stadium der Entwicklung der Unterschenkelmuskulatur verwirklicht zu sein, in dem der Tibialis anterior in der gemeinsamen Extensorenanlage einbegriffen ist, die zu beiden Seiten des N. peronaeus gelegen ist und, soweit man dies aus der Abbildung Bardeens vermuten darf, möglicherweise die Tibia freiläßt (bei 11 mm Länge). Wie dem auch sei, wir haben die teratogenetische Terminationsperiode vor dem Alter von $5^1/_2$ Wochen (14 mm Länge) anzunehmen, etwa um das Ende der 5. Woche (etwa um 11 mm Länge), zu einer Zeit, in der die Muskelanlagen eben sichtbar werden.

Die Bestimmung der teratogenetischen Terminationsperiode bei Extremitätenmißbildungen begegnet im allgemeinen gewissen Schwierigkeiten, die einmal in der Art der Entwicklung der Extremitäten gegeben sind, dann auch in der Eigenheit des Objekts beruhen, welches in seiner morphologischen Beschaffenheit von der Funktion in ganz besonderer Weise abhängig ist. Die erste Schwierigkeit besteht darin, daß in der Entwicklung der Extremitäten eine so exakte Unterscheidung einzelner Entwicklungsetappen nicht durchzuführen ist, wie dies bei vielen Organen möglich ist, die am Ende der einzelnen scharf umschriebenen Entwicklungsperioden als kompliziertere morphologische Erscheinungen wieder auf die einfacheren morphologischen Komponenten zurückzuführen sind. In der Entwicklung der Extremitäten werden bei einer solchen Betrachtungsweise im allgemeinen immer nur die topographischen Beziehungen zwischen Muskulatur und Skelet, zwischen Muskeln und Nerven in Betracht zu ziehen sein. Nur selten zeigen ganze Muskelgruppen einen im wesentlichen einheitlichen Entwicklungsmodus, wie in unserem Fall die Unterschenkelmuskulatur, der dann durch eine die Extremität treffende teromorphe Veränderung auch in einheitlicher Weise gestört wird. Meist lassen sich aber schärfer abgegrenzte Entwicklungsetappen nur für einzelne Muskeln unterscheiden, wie

z. B. in der Entwicklung der Vorderarmmuskulatur, wo die Muskeln im ganzen da auftreten, wo sie auch nach Abschluß der embryonalen Entwicklung zu finden sind. Nur der Flexor digit. sublimis reicht anfangs radial nur bis zum N. medianus und greift erst später über diesen hinweg auf den Radius über (GRÄFENBERG '06).

Eine andere Schwierigkeit beruht darin, daß die Extremitäten in ihrer morphologischen Beschaffenheit, besonders aber die Muskeln in so hohem Maße von der Funktion abhängig sind. Viele Muskeln, deren Insertionen durch Skeletdefekte verloren gingen, gehen entweder sekundär, durch mangelnde Funktion atrophisch geworden, zugrunde oder gewinnen in vielen Fällen neue Anheftungen an sonst fremden Skeletteilen, am Knochen direkt oder unter Zuhilfenahme bindegewebiger Strukturen, die offenbar vielfach rein funktioneller Natur sind. Es gibt, wie anderen Ortes zusammenfassend ausgeführt ist[1], Fälle, in denen der eine oder der andere Unterschenkelknochen wirklich defekt geworden ist und trotzdem, wie in dem oben beschriebenen Fall alle Muskeln erhalten sind. Dieses Verhalten ist, wie wir dort gezeigt haben, für die Muskulatur der Tibia- und Fibuladefekte, bis zu einem gewissen Grade auch für die der Radiusdefekte, außerordentlich typisch. In diesen Fällen werden wir schwerlich entscheiden können, ob die jetzt in einer ungewöhnlichen Weise an der Fibula oder Tibia sitzenden Muskeln nicht doch früher einmal ihren gewöhnlichen Ursprung besaßen und erst sekundär in relativ später Zeit auf den restierenden Skeletteil übergegangen sind. Es wäre ja recht wohl denkbar, daß die Tibia oder Fibula erst später aus irgendeiner Ursache, welche die ihnen aufliegenden Muskeln nicht zu berühren braucht, geschwunden und die gesamte an ihnen inserierte Muskulatur erhalten geblieben ist. Solche Fälle wären ohne weiteres von den normalen Verhältnissen abzuleiten, wie sie nach Ablauf der embryonalen Entwicklung sich darstellen. Eben deshalb ist unser Fall von Lostrennung der Tibia besonders wertvoll, weil wir dadurch, daß die Tibia erhalten und durch den Spalt isoliert ist, eine solche sekundäre Überwanderung von tibialen Muskeln auf die Fibula ausschließen können und die fibulare Anordnung der gesamten Unterschenkelmuskulatur in unserem Fall als typisch und durch den normalen Entwicklungsgang bedingt ansehen müssen.

Von den Tatsachen der normalen Entwicklungsgeschichte ausgehend und auf Grund der korrelativen Unabhängigkeit von Muskel-

[1] Siehe Anm. S. 127.

und Skeletentstehung, die unten aus demselben Fall gefolgert werden wird und hier nur ihre Bestätigung findet, können wir auch diese eben erwähnten Fälle von Tibia- und Fibuladefekt, bei denen alle Muskeln erhalten sind, verstehen, wenn wir jetzt voraussetzen, daß sie primärer Natur sind und die Skeletteile nicht erst dann geschwunden sind, nachdem die Muskeln ihren definitiven Standort erreicht haben. Beim Tibiadefekt bleiben dann die Muskeln, auch wenn sie zum Teil die Tendenz haben, tibialwärts zu wandern, auf die Fibula beschränkt. Es sind also diese Verhältnisse, wie sie für die Muskulatur des Tibiadefekts charakteristisch sind, im Sinne einer Hemmung des normalen Entwicklungsvorganges aufzufassen. Allerdings liegen hier die Verhältnisse nicht so einfach, wie wenn durch eine Spaltbildung die Hemmung verursacht würde. Vielmehr müssen wir voraussetzen, daß die tibialwärts tendierenden Muskeln doch wieder an der Fibula Anheftung finden, um überhaupt einen Ursprung zu haben. Wenn auch bei dem Fibuladefekt vielfach die gesamte Unterschenkelmuskulatur erhalten und an der Tibia angeheftet ist, so widerspricht dies dem oben abgeleiteten Entwicklungsgang nur scheinbar. Auch diese Fälle erklären sich leicht, wenn wir die korrelative Unabhängigkeit zwischen Myogenese und Skeletogenese zugrunde legen. Es entstehen dann die Muskelanlagen fibular zur Tibia orientiert und folgen zum Teil der ihnen innewohnenden Tendenz, tibialwärts zu wandern; zum Teil aber und vor allem gewinnen sie lediglich aus funktionellen Ursachen ihre Anheftungen an der Tibia. Die bei dem anderen Teil der Unterschenkeldefekte auftretenden Muskeldefekte sind in Analogie zu dem Verhalten des Extensor digit. longus in dem oben beschriebenen Fall zum allergrößten Teil sekundäre, durch die Skeletanomalie direkt bedingte Veränderungen funktioneller Natur. Dasselbe gilt für die bei den Unterschenkeldefekten generell auftretenden Insertionsanomalien in Fällen, in denen die Insertionsstelle am Skelet durch Defekt in Verlust geraten ist (vgl. oben die Insertion des Tibialis ant. und post., des Peronaeus longus). Andere Veränderungen wieder sind auf Ursachen zurückzuführen, welche die Muskelanlagen unabhängig vom Skelet verändernd treffen, und sind darum als primäre Variierungen aufzufassen. Die Veränderungen der Muskulatur sind also bei den Tibiadefekten im wesentlichen dieselben wie in dem von mir beschriebenen Fall, in dem die Tibia von der Fibula losgetrennt ist.

Es bleibt noch übrig, auf einen, mit den oben näher ausgeführten entwicklungsgeschichtlichen Tatsachen übereinstimmenden, wesent-

lichen vergleichend-anatomischen Vergleichspunkt hinzuweisen. Wir haben gesehen, daß die gesamte Unterschenkelmuskulatur beim Menschen in der Entwicklung zuerst fibular auftritt und die später mit der Tibia Beziehung gewinnenden Muskelanlagen sich in fibulotibialer Richtung an ihren definitiven Standort verschieben.

Wie aus der Darstellung von Eisler ('95, S. 132 ff.) hervorgeht, sind bei den Urodelen die Muskelursprünge der ventralen und auch der dorsalen Unterschenkelmuskulatur an der fibularen Seite der Extremität orientiert, so daß die Muskeln einen ausschließlich fibulotibialwärts gerichteten Verlauf zeigen. Bei den Säugern hat sich dann, schon bei den Marsupialiern, diese ursprüngliche Anordnung geändert und tibiale Muskeln werden mit bei den Urodelen fibular gelegenen homologisiert (Gastrocnemius medialis u. a.). Interessant ist im Zusammenhang mit den oben erörterten entwicklungsgeschichtlichen Tatsachen die Beobachtung Mac Murrichs ('05), der bei älteren Feten von *Didelphys virginiana* den Flexor tibialis nicht in Zusammenhang mit der Tibia fand. Er führt dies darauf zurück »that with advancing age the insertion reaches the bone, a process which, if it really occurs, is interesting as denoting a migration of the muscle tibiawards«. Es ist möglich, daß dieser fibulo-tibialwärts gerichtete Entwicklungsverlauf der Unterschenkelmuskulatur eine in der Säugetierreihe allgemeinere Erscheinung darstellt. Wenn wir auch die Möglichkeit känogenetischer Faktoren recht wohl im Auge behalten, so sei doch auf diese Beziehung zu den primitiven Zuständen, wie wir sie bei den Urodelen finden, hingewiesen.

III. Theoretische Folgerungen als Beitrag zur Frage nach der Korrelation zwischen Entstehung der Weichteile und des Skelets der Extremitäten.

Dieselbe experimentellmorphologische Betrachtungsweise, die uns bei dem oben beschriebenen Fall III zur Feststellung normalentwicklungsgeschichtlicher Tatsachen geführt hat, läßt uns auch hinsichtlich der Frage nach der causalen Abhängigkeit von Muskel- und Skeletentstehung beim Menschen bestimmte Schlüsse ziehen.

Aus dem Auftreten von Skeletdifferenzierung in muskellosen Extremitäten bei Mißbildungen (bezüglich der Fälle von Weber-Allessandrini u. a. vgl. Roux '95, II, S. 231) war zu vermuten, daß die erste Bildung der Skeletanlagen unabhängig von der Muskelentstehung durch Selbstdifferenzierung vor sich geht. Nach Braus

('06*A*) ist diese Frage auf Grund experimenteller Untersuchungen dahin zu entscheiden, daß in der Selachierflosse die Skeletanlagen auch nach völliger Ausschaltung der zugehörigen Muskelanlagen in typischer Weise entstehen und daß der eigentliche causalphysiologische Faktor für die Skeletdifferenzierung in gewissen Teilen der Skeletanlage selbst lokalisiert ist. Daß auch beim Menschen die Entstehung und Differenzierung eines Teiles des Extremitätenskelets von der ihm später zugehörenden Muskulatur, anderseits auch die Muskelbildung und -differenzierung von dem mit den betreffenden Muskeln später in Beziehung tretenden Skeletteil unabhängig vor sich geht, zeigt der oben beschriebene Fall von Tibiatrennung. Es wurde dort gezeigt, daß die Tibia tatsächlich frei von jeder Muskulatur besteht und auch niemals Muskeln, die sekundär geschwunden sein könnten, mit ihr in Beziehung standen (s. o.). Auf dieser Voraussetzung wurde dann die Mißbildung an Hand der durch die normale Entwicklungsgeschichte bekannten Tatsachen in ihrer formalen Genese aufgeklärt.

Die Tibia besitzt hier, wie dies so häufig in Fällen anzutreffen ist, in denen die normale funktionelle Beanspruchung ausgeschaltet war, eine uncharakteristische Form, ist aber sonst wohlgebildet. Die Muskeln sind alle an der Fibula, wo sie auch zuerst in der Entwicklung auftreten, befestigt und von normaler Differenzierung. Es ist evident, daß in diesem Falle die Tibia völlig unabhängig von der später an ihr angehefteten Muskulatur angelegt wurde und sich differenzierte. Auf der anderen Seite erlangten auch die der Tibia sonst später angehefteten Muskeln eine normale Differenzierung, ohne je mit ihr eine Beziehung zu erlangen. Die uncharakteristische Gestaltung der Tibia zeigt wieder, wie ein Skeletteil in selbständiger Differenzierung entstanden, doch der Wirkung seiner Beendigungsfaktoren bedarf, um seine charakteristische Skulptur zu erhalten. In demselben Sinne spricht, daß die bei den Extremitätenmißbildungen im allgemeinen auftretenden primären Variierungen in der Muskulatur, die mit der speziellen Skeletveränderung direkt nichts zu tun haben und bei den verschiedensten Skeletanomalien auftreten, so wenig den Skeletveränderungen entsprechen[1] und so eigenartig sind, daß sie nur durch Änderung der spezifischen, diesem System inhärenten Entwicklungsfaktoren bedingt sein können. Wenn in gewissen Fällen von Polydactylie entsprechend der Veränderung des Skelets eine Ver-

[1] Siehe Anm. S. 127.

mehrung der Muskelindividuen stattgefunden hat, so ist dieser Parallelismus, ähnlich wie vielleicht bei primären Muskeldefekten, so zu verstehen, daß die beiden voneinander unabhängigen Systeme durch den mißbildenden Anstoß in gleicher Richtung verändert wurden. Dieser Anstoß für die Mehrfachbildung liegt außerhalb der die Skeletbildung beherrschenden Faktoren und kann so beide Systeme angreifen.

Wir halten es also auch für den Menschen als erwiesen, daß Skelet und Muskulatur in ihrer ersten Bildung voneinander unabhängig sind, und damit wird auch die Annahme einer engen Abhängigkeit zwischen Skeletogenese und Myogenese in der Extremitätenentwicklung im Sinne Bolks hinfällig (Bolk '94, '95 und später), der aus der segmentalen Gliederung der Extremitätenmuskulatur, einzig und allein unter Voraussetzung eines engen Abhängigkeitsverhältnisses zwischen beiden Systemen, auch für die Anlage des Skelets eine metamere Gliederung annahm. Weiterhin zeigen auch die neusten entwicklungsgeschichtlichen Untersuchungen Bardeens ('07) m. E. deutlich, daß die Muskulatur recht wohl nach ihrem ersten Auftreten Verschiebungen über die Skeletunterlage erfahren kann (vgl. oben Kap. II). Daß die Myotome, deren Abkömmlinge nach Bolk in früherer Zeit zu dem entsprechenden Abschnitt skeletogenen Gewebes in innige Beziehung treten sollen, überhaupt zu dem Mesenchym der Extremitätenknospe beisteuern (Kollmann '91), ist nach Bardeen ('00, '07) nicht sicher erwiesen. (Vgl. das von der Kollmannschen Darstellung ausgehende hypothetische Schema Bolks ['95]).

Braus ('06*A*) leitet die Fälle von Konkordanz zwischen den Skeletstäben und Muskelindividuen in der rezenten Selachierflosse von einem atavistischen Zustand der Diskordanz ab, bei dem die Muskeln noch nicht zu dem Innenskelet der Flosse in Beziehung standen. Da dieser atavistische Zustand auch in der rezenten Selachierflosse noch in der Ontogenese, an gewissen Stellen auch beim erwachsenen Individuum erhalten ist, so stellt die Selachierflosse »einen relativen Indifferenzzustand in der Entwicklungsreihe dar, welche allmählich Extremitätenskelet und -muskulatur in innige Abhängigkeit zueinander bringt«. Es würden sich also hiernach die beiden Systeme schon in der frühesten Phylogenese zueinander selbständig verhalten, und die in der phylogenetischen Entwicklung der Tierreihe durch funktionelle Abhängigkeit der beiden Systeme entstandenen Differenzierungen sind, sofern sie in typischer Wieder-

holung entstanden sind, in der Ontogenese als konstant, als selbständige Differenzierungen känogenetisch festgelegt worden. (Vgl. Roux '95, II, S. 913 und 231, Braus '06 *B.*)

Um noch ein Beispiel der selbständigen Differenzierung des Muskelsystems zu nennen, sei auf die Insertionen der Lumbricales in dem an erster Stelle beschriebenen Fall von Syndactylie hingewiesen, wo sich die Sehnen in der embryonalen Entwicklung nach der in der Phylogenese erworbenen Insertionsstelle hindifferenzieren, gleichgültig ob dieser Skeletabschnitt einen typischen oder abnormen Entwicklungsgang nimmt.

Auch für gewisse bindegewebige Strukturen, für die Hautnerven und die diesen Nerven entsprechenden Hautbezirke lassen sich nach der soeben für die Muskulatur durchgeführten Methode hinsichtlich ihres Differenzierungsvermögens bestimmte Schlüsse ziehen. Es sei daran erinnert, wie an dem an zweiter Stelle beschriebenen Spaltfuß, trotzdem der distale Teil des Metat. II und die zweite Zehe fehlt, doch der entsprechende Zipfel der Plantaraponeurose differenziert ist. Vorausgesetzt, daß dieser Skeletdefekt primär bestanden hat, so würde uns dieser Fall beweisen, daß die Plantaraponeurose nicht nur als selbständige Differenzierung angelegt wird (vgl. Roux '95), sondern speziell, daß die ihre erste Differenzierung auslösenden Faktoren nicht im Skelet lokalisiert sind. Man vergleiche auch das typische Verhalten der Plantaraponeurose an dem syndactylen Fuß, bei dem allerdings die Metatarsalia normal sind. Wenn die Nerven im Bereich des abnormen Skelets auch vielfache Variierungen erfahren haben, so zeigt uns doch das typische Verhalten des Nervus plantaris communis I im Fall I, wie die peripheren Nerven als selbständige Differenzierungen in ihrer Entwicklung von Faktoren beherrscht werden, die jedenfalls mit der Skeletdifferenzierung nichts zu tun haben, und dasselbe gilt auch für die entsprechenden Hautbezirke.

Verzeichnis der im Texte angeführten Arbeiten.

Bardeen, Ch. R., The development of the musculature of the body wall in the pig. etc. Johns Hopkins hospital reports. Baltimore 1900. Vol. IX.

——, Studies of the development of the humain skeleton. Americ. Journ. Anat. Vol. IV. 1905.

——, Development and variation of the nerves and the musculature of the inferior extremity etc. Americ. Journ. Anat. Vol. VI. 1906/07.

Braus, H., Ist die Bildung des Skeletes von den Muskelanlagen abhängig? Morpholog. Jahrbuch. Bd. XXXV. 1906A.

——, Vordere Extremität und Operculum bei Bombinatorlarven. Ein Beitrag zur Kenntnis morphogener Correlation und Regulation. Morpholog. Jahrb. Bd. XXXV. 1906B.

——, Pfropfung bei Tieren. Verhandl. des naturhist.-mediz. Vereins zu Heidelberg. Bd. VIII. Heft 5. 1907.

Bolk, L., Beziehungen zwischen Skelet, Muskulatur und Nerven der Extremitäten, dargelegt am Beckengürtel etc. Morpholog. Jahrbuch. Bd. XXI. 1894.

——, Rekonstruktion der Segmentierung der Gliedmaßenmuskulatur, dargelegt an den Muskeln des Oberschenkels und des Schultergürtels. Morphol. Jahrbuch. Bd. XXII. 1895.

Eisler, P., Die Homologie der Extremitäten. Halle 1895.

Gegenbaur, C., Lehrb. der Anat. des Menschen. Leipzig 1899.

Glaesmer, E., Untersuchung über die Flexorengruppe am Unterschenkel und Fuß der Säugetiere. Morphol. Jahrb. Bd. XXXVIII. 1908.

Gräfenberg, E., Die Entwicklung der Knochen, Muskeln und Nerven der Hand und der für die Bewegung der Hand bestimmten Muskeln des Unterarms. Anat. Hefte. 92. Heft. (XXX. Bd., Heft 3). 1906.

Hasselwander, A., Untersuchungen über die Ossifikation des menschlichen Fußskelets. Zeitschr. für Morphol. und Anthropol. Bd. V. Heft III. Stuttgart 1903.

Kollmann, J., Die Rumpfsegmente menschlicher Embryonen von 13—35 Urwirbeln. Arch. f. Anat. u. Physiol. Anat. Abt. 1891.

Lazarus, S. P., Zur Morphologie des Fußskeletes. Morpholog. Jahrbuch. Bd. XXIV. 1896.

Leboucq, Les muscles adducteurs du pouce et du gros orteil. Bull. de l'Acad. de méd. de Belgique. IVme Série. VII. 1893.

Le Double, Traité des variations du système musculaire de l'homme. Paris. 1897.

Levy, O., Über den Einfluß von Zug auf die Bildung faserigen Bindegewebes. Arch. f. Entwicklungsmech. d. Organismen. Bd. XVIII. S. 183. 1904.

Lewis, W. H., The development of the arm in man. Americ. Journ. of Anat. Vol. I. 1901.

Mac Murrich, J. P., The phylogenie of the crural flexors. Americ. Journ. of Anat. Bd. IV. 1905.

Pfitzner, W., Beiträge zur Kenntnis des menschlichen Extremitätenskelets. Morphol. Arbeiten. VI. Bd. 1896.

Pol, Über Extremitätenmißbildungen. Verh. d. 83. Vers. d. Naturf. u. Ärzte in Karlsruhe 1911, Abt. f. Path. — Centralblatt f. allg. Path. u. Path. Anat. Bd. XXII, 1911.

——, Die Vertebraten-Hypermelie. Studien zur Pathologie der Entwicklung, herausg. v. R. Meyer u. E. Schwalbe. Bd. I. Heft 1. Jena 1913. S. 178.

Roux, W., Gesammelte Abhandlungen über Entwicklungsmechanik der Organismen. 1895.

Ruge, G., Entwicklungsvorgänge in der Muskulatur des menschlichen Fußes. Morphol. Jahrb. Bd. IV. Suppl. 1878. II.

——, Zur vergleichenden Anatomie der tiefen Muskeln in der Fußsohle. Bd. IV. 1878. I.

Schwalbe, E., Die Morphologie der Mißbildungen des Menschen und der Tiere. I. Teil. Allgemeine Mißbildungslehre. 1906.

Schomburg, H., Untersuchung der Entwicklung der Muskeln und Knochen des menschlichen Fußes. Preisschrift. Göttingen 1900.

Schultze, E., Die Sehnenverbindung in der Planta des Menschen und der Säugetiere. Siebold u. Köllikers Zeitschr. für wissenschaftl. Zoologie. 1867. Bd. XVII.

Testut, L., Les anomalies musculaires chez l'homme. Paris 1884.

Erklärung der Tafelfiguren.

Sämtliche Tafelfiguren wurden auf photographischem Wege hergestellt. Sie wurden alle von Herrn August Vierling, dem Präparator am Anatomischen Institut, retuschiert und weiter ausgeführt. Die Röntgenaufnahmen und die Photographie des Kindes (Fig. 10) verdanke ich dem freundlichen Entgegenkommen des Direktors der Chirurgischen Klinik, Herrn Professor Wilms.

Tafel I.

Fig. 1—3. Linke untere Extremität mit Syndactylie. Etwas über die Hälfte der natürl. Größe.

Fig. 1. Dorsum pedis. Hautnerven und Extensoren.

Fig. 2. Plantaraponeurose und plantare Hautnerven.

Fig. 3. Muskeln und Nerven der Planta. Flexor dig. brevis, Flexor dig. long., Lumbricales.

Tafel II.

Fig. 4—6. Rechte untere Extremität des gleichen Individuums. Spaltfuß mit Defekt der zweiten Zehe. Etwas über die Hälfte der natürl. Größe.

Fig. 4. Dorsum pedis. Hautnerven und Extensoren.

Fig. 5. Plantaraponeurose und plantare Hautnerven.

Fig. 6. Muskeln und Nerven der Planta. Flexor dig. brevis, Flexor dig. longus, Lumbricales.

Tafel III.

Fig. 7. Röntgenaufnahme des syndactylen Fußes. $^4/_5$ nat. Größe.
Fig. 8. Röntgenaufnahme des Spaltfußes. $^4/_5$ nat. Größe.
Fig. 9. Röntgenbild der Spaltbildung des Unterschenkels. Natürl. Größe. Alter 4 Wochen.
Fig. 10. Photographie desselben Objekts.

Tafel IV.

Fig. 11—17. Spaltbildung des Unterschenkels mit Lostrennung der Tibia von der Fibula. Fig. 11—13 in $^3/_5$ nat. Größe, Fig. 14—17 in $^4/_5$ nat. Größe.
Fig. 11. Skelet. Dorsale Ansicht. Defekt des Talus, Naviculare, Cuneiforme I u. II, Metatarsale und Digitus I.
Fig. 12. Dasselbe. Plantarseite.
Fig. 13. Dorsum pedis. Hautnerven.
Fig. 14. Unterschenkelmuskeln. Ansicht von medial.
Fig. 15. Dasselbe. Ansicht von dorsal.
Fig. 16. Planta. Hautnerven und Flexor dig. brevis.
Fig. 17. Tiefe der Planta. Ramus profundus nervi plantaris lateralis. Schicht der Contrahentes und Interossei.

Allgemeingültige Bezeichnungen.

(Vgl. auch den Text.)

A.	Anastomose.	*L.*	Lumbricalis.
a.	anterior.	*m.*	medialis.
br.	brevis.	*Mt.*	Metatarsale.
C.	Cuneiforme.	*N.*	nervus.
c.	communis.	*p.*	peronaeus.
Cb.	Cuboid.	*P. III.*	Peronaeus III.
Cc.	Calcaneus.	*pc.*	posterior.
Ch.	Chiasma.	*pl.*	plantaris.
ct.	Cutaneus.	*Pl.*	Plantaraponeurose.
d.	digiti, digitorum, digitalis.	*pr.*	profundus.
		Qu.	Quadratus.
ds.	dorsalis.	*r.*	ramus.
E.	Extensor.	*s.*	suralis.
F.	Flexor.	*S.*	Soleus.
Fb.	Fibula.	*Stc.*	Sustentaculum.
h.	hallucis.	*T.*	Tibialis, Tibia.
i.	intermedius.	*Td.*	Tendo.
I.	Interosseus.	*v.*	Muskelvarietät.
l.	lateralis, longus.		

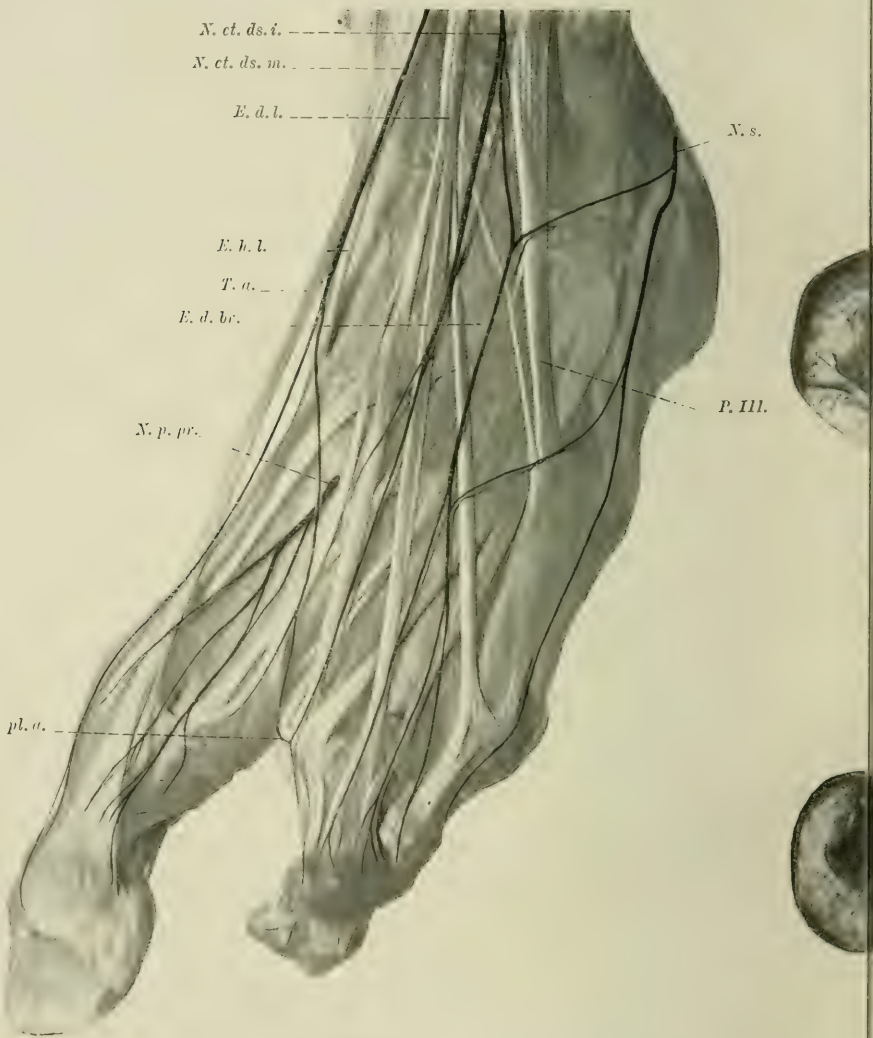

Fig. 1

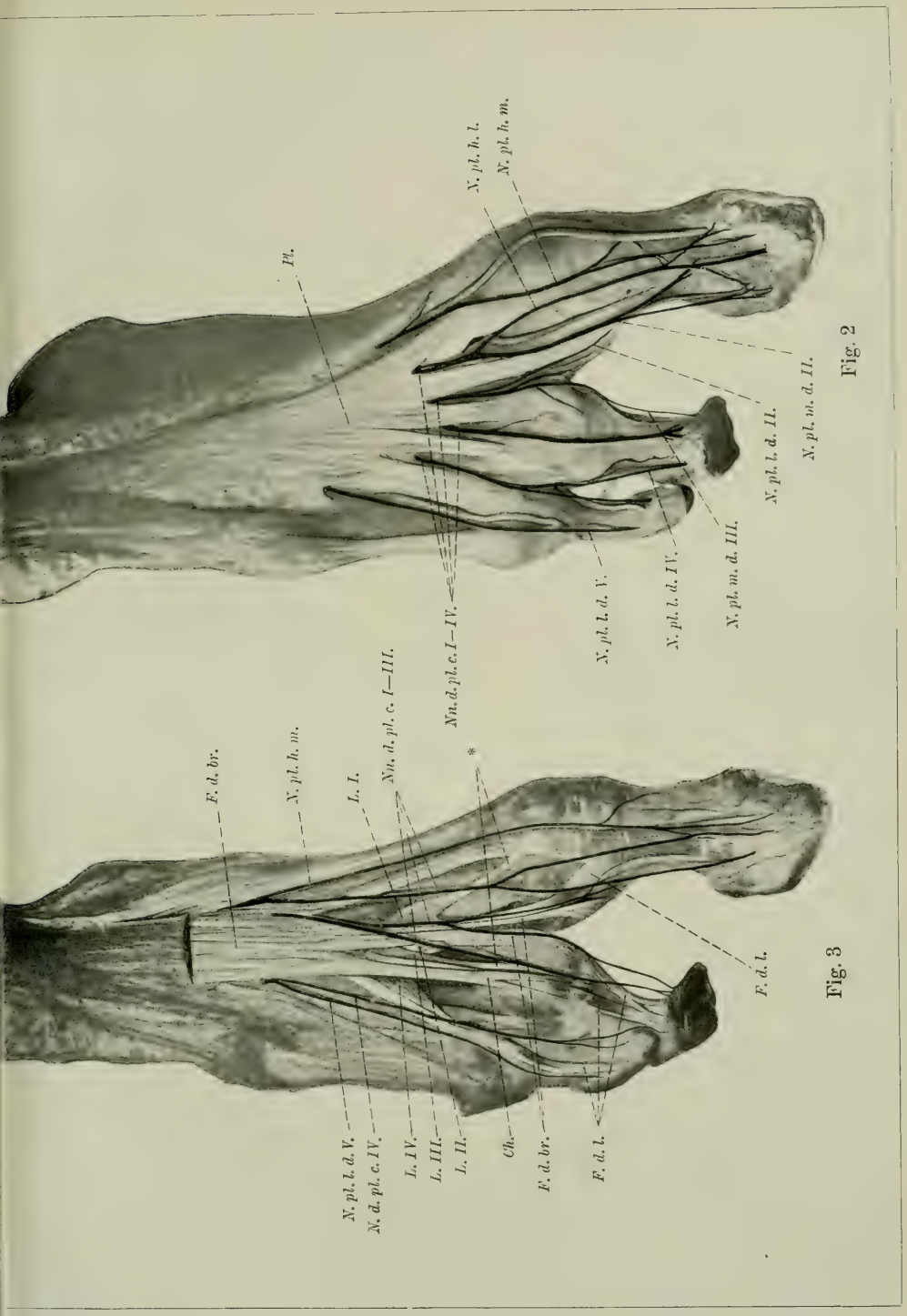
M.
N. pl. h. l.
N. pl. h. m.
N. pl. l. d. V.
N. pl. l. d. IV.
N. pl. m. d. III.
N. pl. l. d. II.
N. pl. m. d. II.
Nn. d. pl. c. I—IV.
F. d. br.
N. pl. h. m.
L. I.
Nn. d. pl. c. I—III.
*
N. pl. l. d. V.
N. d. pl. c. IV.
L. IV.
L. III.
L. II.
Ch.
F. d. br.
F. d. l.
F. d. l.

Fig. 2

Fig. 3

Fig. 4

ann in Leipzig und Berlin.

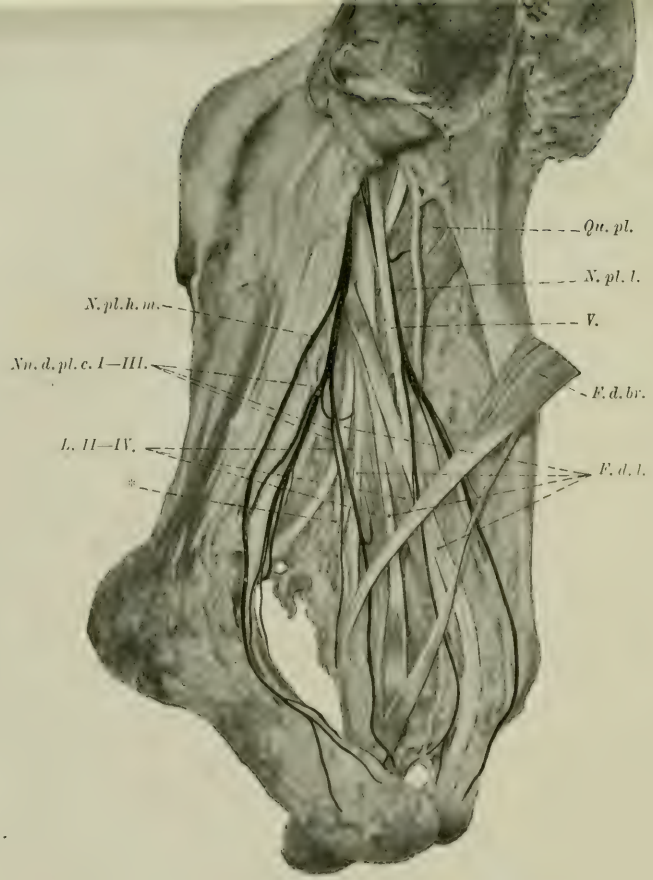

Fig. 6

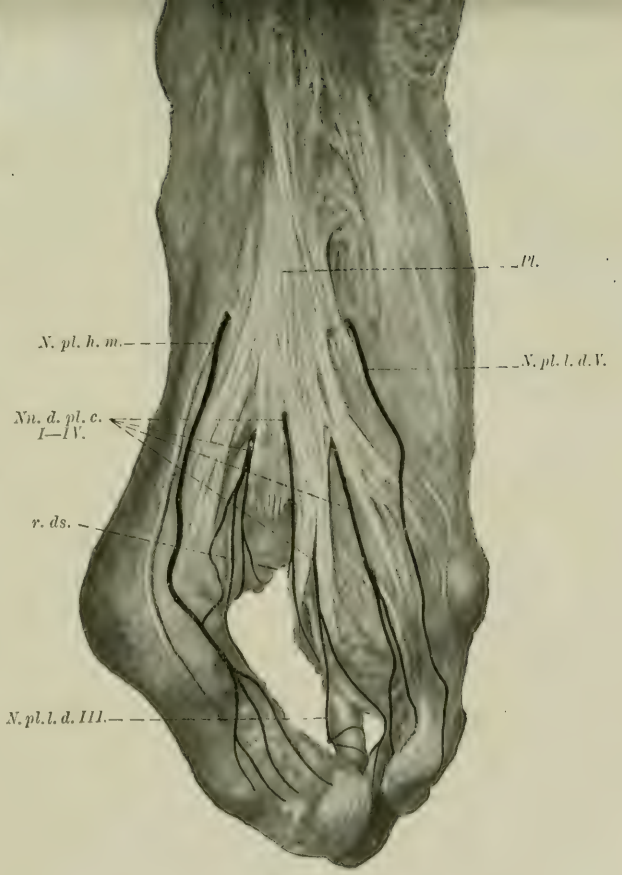

Fig. 5

Tafel II.

Fig. 7

Fig. 8

Fig. 9

Fig. 10

elmann in Leipzig und Berlin.

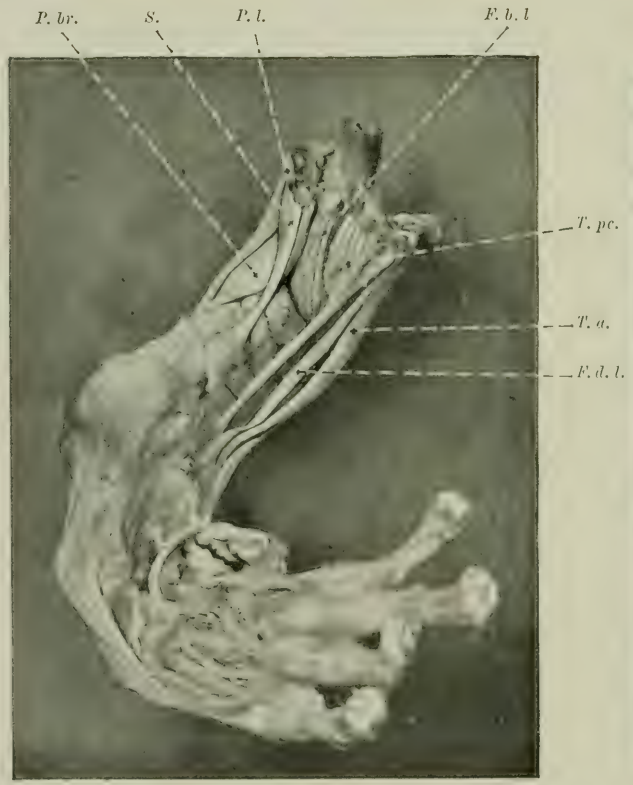

Fig. 15

Fig. 17

Tafel IV.

Fig. 11

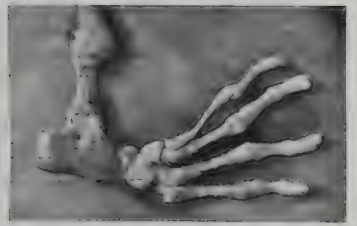

Fig. 12



Fig. 13

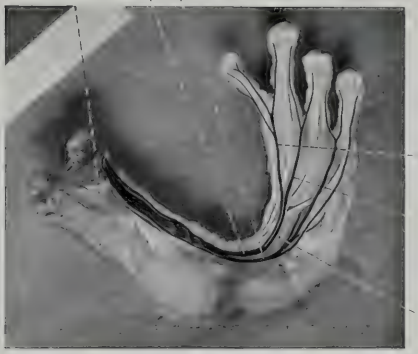

Fig. 16

Fig. 14

Fig. 17

Fig. 15

Über verwandtschaftliche Formbildung der Großhirnwindungen an beiden zueinander gehörenden Hemisphären.

(Vortrag, gehalten in der 17. Abt. der 85. Versammlung Deutsch. Naturforscher und Ärzte in Wien.)

Von

Priv.-Doz. Dr. **E. Landau** (Bern).

Mit Tafel V.

In den folgenden Zeilen möchte ich zwei interessante Fälle beschreiben, an denen die verwandtschaftliche Formbildung der Windungen an beiden zueinander gehörenden Hemisphären deutlich zutage tritt.

Der erste Fall stammt von einem Elenhirn (♀ *Cervus alces*). Auf der beigegebenen Fig. I sehen wir dieses Gehirn in der Ansicht von oben abgebildet. An der rechten Hemisphäre erkennt man folgende gut ausgebildete und voneinander getrennte Furchen: die Fissura coronalis (*co*), die Fissura suprasylvia (*ss*), die Fissura lateralis (*l*). Außerdem interessieren uns die kleine Nebenfurche (*n*) am proximalen Ende des Gehirns und das von der Medianfläche kommende vordere Ende der Fissura splenialis (*sp*). Die Fissura coronalis ist ganz selbständig und mit keiner Nachbarfurche verbunden.

An der linken Hemisphäre nehmen wir bei oberflächlicher Betrachtung ganz andere Verhältnisse wahr: die Fissura coronalis anastomosiert mit allen Nachbarfurchen, nämlich nach vorn mit der Nebenfurche *n*, nach hinten-medianwärts mit der Fissura splenialis, nach hinten-lateralwärts mit der Fissura suprasylvia.

Betrachten wir aber diese Verbindungen der linken Coronalfurche genauer auf ihre Tiefenverhältnisse, so gewahren wir die überraschende Tatsache, daß an allen drei Punkten gut ausgebildete, aber unter dem Niveau der Oberfläche gelagerte Übergangswindungen zu finden sind, wie es auf den Fig. 2, 3 und 4 dargestellt ist.

Denken wir uns nun alle diese drei versunkenen Windungen oberflächlich gelagert, so erhalten wir an der linken Hemisphäre dieselbe Furchenanordnung, wie wir sie an der rechten Hemisphäre vorfinden. Einige kleine sekundäre Nebenfurchen der linken Hemisphäre, welche rechts fehlen, sind wohl dadurch entstanden, daß durch die Tiefenlage dreier Windungen für die übrigen oberflächlichen Windungen viel mehr Raum zur Entfaltung übrig geblieben ist. An stark entwickelten Windungen aber, welche eine gewisse Entfaltung übersteigen, bilden sich bekanntlich sekundäre Furchen aus, welche natürlich nichts mit dem für das eine oder andere Gehirn charakteristischen Furchentypus Gemeinschaftliches haben; denn es sind nur zufällige Gebilde.

Der zweite Fall bezieht sich auf das occipitale Gebiet eines menschlichen Gehirns. Das Gehirn stammt von einer 40jährigen Frau. Die rechte Hemisphäre wurde von mir bereits in einer anderen Arbeit beschrieben, in welcher es sich um einen typischen Sulcus lunatus von Elliot-Smith handelt. Nicht nur makroskopisch, sondern auch durch den cytoarchitektonischen Bau dieses Gehirns habe ich mich überzeugen können, daß hier ein schön ausgebildeter Affenspaltenrest mit operculisierter 3. und 4. Übergangswindung vorliegt; auch das Knie der Schleife von der 1. Übergangswindung, welche um das laterale Ende der I. p. o. herumbiegt, ist von einem Operculum zugedeckt.

Auf den Fig. 5 und 6 ist diese Hemisphäre abgebildet, auf Fig. 5 bei oberflächlicher Betrachtung, auf Fig. 6 bei geöffnetem Sulcus lunatus, wodurch die Verhältnisse auch der 3. u. 4. Übergangswindung klargelegt werden. Die Bezeichnungen sind die üblichen:

s. i. Sulcus intraparietalis,
i. po. Incisura parieto-occipitalis,
s. ca. (Fissura) Sulcus calcarinus,
s. c. e. Sulcus calcarinus externus,
s. l. Sulcus lunatus,
1, 2, 3, 4 1., 2., 3., 4. Übergangswindung,
n. Nebenfurche,
$\alpha, \beta, \gamma, \varepsilon$ willkürliche Bezeichnungen für Furchenteile, um den Vergleich mit der anderen Seite zu erleichtern,
tr^1 oberer Ast, tr^2 unterer Ast } des S. occipitalis transversus von Ecker.

Wie wir sehen, mündet die Incisura parieto-occipitalis in den S. intraparietalis ein; es liegt also die Schlinge der hier bekanntlich stets vorhandenen 1. Übergangswindung in der Tiefe. Da außerdem am S. intraparietalis die sog. e^1-Furche nicht sichtbar ist, so liegt auch der größte Teil des vorderen Schenkels der 1. Übergangswindung in der Tiefe. Occipitalwärts endigt die Intraparietalfurche mit dem charakteristischen Queraste. Sein oberer Teil begrenzt (nach ZUCKERKANDL) die 1. Übergangswindung nach hinten; es wäre also im vorliegenden Falle der hintere Schenkel der 1. Übergangswindung oberflächlich gelegen. Der untere Teil des hinteren Querstückes des S. intraparietalis ist (nach ZUCKERKANDL) die Lichtungsfurche der 2. Übergangswindung; wir haben also einen Fall mit oberflächlicher Lagerung der 2. Übergangswindung vor uns. Die hintere Begrenzung der 2. Übergangswindung ist die mit γ bezeichnete Furche und der daran anschließende Teil der von ELLIOT-SMITH als Sulcus lunatus bezeichneten Furche.

Auf Fig. 6 können wir in die Tiefe dieser Spalte (*s.l.*) hineinsehen, und da gewahren wir zwei operculisierte Windungen, nämlich die mit *3* und *4* bezeichneten; auch die mit ε bezeichnete Furche muß also eo ipso zugedeckt sein. Es folgt nun occipitalwärts der Rest eines primitiven Lobus occipitalis, auf welchem abgesehen von einer kleinen oberflächlichen Furche nur die große dreistrahlige Furche, der Sulcus triradiatus aut., oder S. calcarinus externus von ELLIOT-SMITH zu finden ist. Wie schon erwähnt, hat sich der primitive Charakter dieses Lobus occipitalis auch cytoarchitektonisch bestätigen lassen.

Vergleichen wir nun den eben beschriebenen rechten Occipitallappen mit dem zum gleichen Gehirn gehörenden linken, welcher auf Fig. 7 abgebildet ist, so finden wir folgendes. Die Incisura parieto-occipitalis mündet hier nicht in die Intraparietalfurche ein, sondern ist frei. Die 1. Übergangswindung ist also an dieser Hemisphäre oberflächlich gelagert, wobei der aufsteigende Ast des Sulcus occipitalis transversus die hintere Grenze dieser 1. Übergangswindung bilden muß. Der untere Ast derselben Furche bildet die Lichtungsfurche der hier ebenfalls oberflächlichen 2. Übergangswindung.

Wie wir sehen, ist an beiden Hemisphären die 2. Übergangswindung oberflächlich gelegen.

Am rechten Occipitallappen bildet dann die hintere Grenze der

2. Übergangswindung die γ-Furche nebst dem erwähnten Sulcus lunatus (und die in der Tiefe gelagerten zwei Übergangswindungen).

Es fragt sich nun, was wir an der linken Hemisphäre dem entgegenzustellen haben.

Versuchen wir zuerst, an die Sache rein makroskopisch heranzugehen. Da können wir folgende einander entsprechende Furchen feststellen. Auch an der linken Hemisphäre wird die 2. Übergangswindung nach oben-hinten durch eine kurze Furche (γ) abgegrenzt. An der rechten Hemisphäre bildet diese γ-Furche mit einer weiter rückwärts gelegenen vom S. lunatus ausgehenden Furche die Abgrenzung einer kleinen Windung, deren Lichtung von einer aus dem Zwickel herüberkommenden Nebenfurche (n) gebildet wird. An der linken Hemisphäre finden wir dieselben Verhältnisse, nur daß der lateralste Teil der genannten kleinen Windung operculisiert ist, so daß die n-Furche in den Sulcus, welcher die γ- und α-Furche verbindet, einmündet. Auch die occipitalwärts gegen den Sulcus calcarinus externus gerichtete kurze β-Furche ist beiderseits zu sehen. Endlich haben wir an beiden Hemisphären die von der Medialseite übergreifende Spornfurche (*s. ca.*) und dann, beiderseits durch eine Brücke von ihr getrennt, den prachtvoll ausgebildeten Sulcus triradiatus, dessen vorderer Ast an der rechten Hemisphäre direkt frontalwärts nach vorn zieht, an der linken dagegen mit dem vorderen Ende stark nach unten-vorn gerichtet ist.

Nach diesen vielen Ähnlichkeiten zwischen links und rechts drängt sich von selbst die Frage auf, ob wir auch an der linken Hemisphäre einen Sulcus lunatus ausfindig machen können, und wenn nicht, ob es dann vielleicht möglich ist, eine Erklärung für das Verschwinden dieser Furche zu geben.

Zu diesem Zwecke fertigte ich aus verschiedenen Stellen des linken Occipitallappens mikroskopische Präparate an und fand so an den auf Fig. 8 punktiert bezeichneten Bezirken den Calcarinatypus gut ausgebildet vor. An derselben Figur sind von durchbrochenen Linien die zu mikroskopischen Zwecken benutzten Stellen begrenzt.

Nun glaube ich das Verhalten links in folgender Weise an die Verhältnisse von rechts zurückführen und gleichsam als eine weitere Entfaltung dieser Form hinstellen zu können.

Während eines vorübergehenden Entwicklungsstadiums, nehme ich an, war die linke Hemisphäre mit einem dem rechterseits ausgebildeten Sulcus lunatus sehr ähnlichen Gebilde ausgestattet. Da

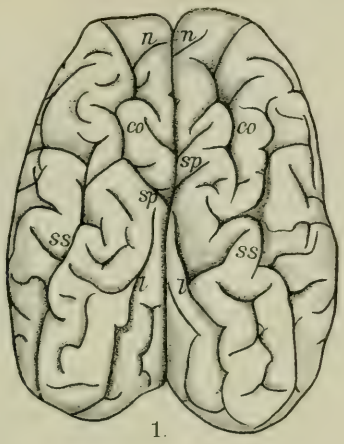
n
n
co
co
sp
sp
ss
ss
l
l

1.

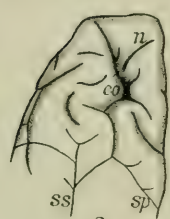
n
co
ss
sp

2.

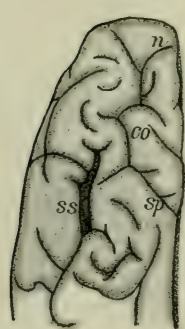
n
co
ss
sp

3.

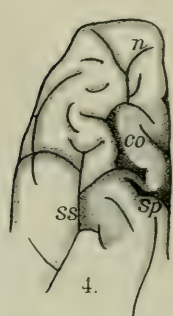
n
co
ss
sp

4.

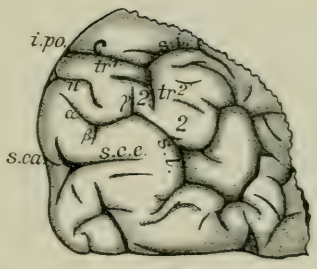
i.po.
s.i.
tr¹
n
tr²
2
2
s.ca
s.c.c.

5.

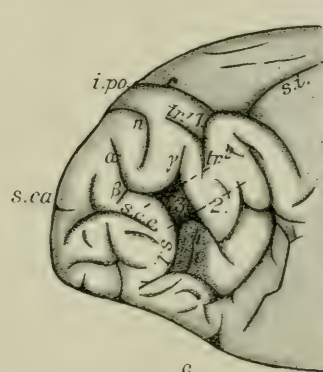
i.po.
s.i.
tr¹
n
tr²
s.ca
2.

6.

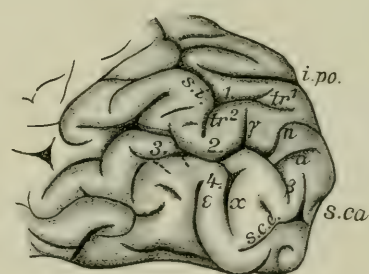
i.po.
s.i.
tr¹
tr²
n
2.
3.
4.
s.ca.
s.c.c.

7.

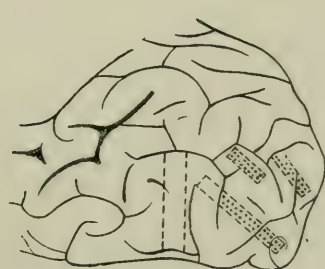

8.

begann die rechterseits operculisiert gebliebene 4. Übergangswindung zu wachsen, wurde oberflächlich, und so wurde der Sulcus lunatus um ein entsprechendes Stück nach hinten-oben verkürzt. Mit der Entfaltung der Windung *4* vergrößerte sich eo ipso auch ihre Lichtungsfurche ε, wie man es aus dem Vergleiche der linken und rechten Hemisphäre klar sehen kann. Durch das Oberflächlichwerden der mit *4* bezeichneten Übergangswindung verschwand aber die untere Hälfte des Sulcus lunatus, und der hier anliegende pithecoide Occipitallappen wurde vom unteren Knie der 2. Übergangswindung nach hinten abgedrängt, so daß er nach vorn nicht mehr von einem Sulcus lunatus, sondern von einer sekundär neu entstandenen Furche *x* abgegrenzt wird.

Auch die 3. Übergangswindung ist oberflächlich geworden, und nur ihr hinteres Ende wird operkelartig von der 4. Übergangswindung bedeckt.

In dieser kleinen Studie glaube ich an einem schönen Beispiele nicht nur die von Retzius, Kohlbrugge, Holl u. a. gemachte Beobachtung, daß zwischen beiden Hemisphären verwandtschaftliche Formen existieren, bestätigt, sondern auch gezeigt zu haben, wie zuweilen auf den ersten Blick verschiedene Formen entwicklungsmechanisch doch auseinander abgeleitet werden können.

Kleinere Mitteilungen über Korallen.

Von

G. v. Koch.

Mit Tafel VI.

Von den in diesem Jahrbuch veröffentlichten kleineren Mitteilungen über Korallen ist die letzte im Jahre 1895 zum Druck gegeben. Ich war durch ausgedehnte und dringende museologische Arbeiten bisher an einer Fortsetzung verhindert, hoffe aber nun mit geringen Pausen noch einige weitere folgen lassen zu können

12. Aggregierte Kolonien von Caryophyllia cyathus Lmx.

In Mitteilung 8 habe ich zuerst über den Aufbau und das Zustandekommen von Kolonien bei den Steinkorallen berichtet, welche trotz vollständiger Kontinuität aller Gewebe aus mehreren, ursprünglich getrennten Polypen hervorgehen, und diese Art der Koloniebildung als aggregiert bezeichnet. Dieser Arbeit waren Schliffserien durch zwei Kolonieskelete von *Balanophyllia verrucaria* zugrunde gelegt und, da das Vorkommen ähnlich gebildeter Kolonien im Tierreich sehr vereinzelt sein dürfte — die durch Verschmelzung entstandenen Rieseneier und -Larven bei den Echinodermen, die Verwachsung von Embryonen bei Wirbeltieren usw. sind doch recht verschieden davon —, so war ich während meiner weiteren Beschäftigung mit den Korallen des Mittelmeeres darauf bedacht, neue Beispiele dafür zusammenzubringen. Die Durchmusterung einer großen Zahl von kleinen Büschen der bei Neapel sehr häufigen kolonialen Koralle, *Astroides calycularis*, bei der ich aus Gründen der Analogie ähnliche Bildungen zu finden hoffte, war ganz vergeblich. Von anderen Steinkorallen stand mir ein wenn auch ziemlich reichliches, doch relativ viel geringeres Material zur Verfügung

und meine Bemühungen waren resultatlos. Endlich fand ich während meiner Arbeit über die Entwicklung von *Caryophyllia cyathus* (Mitt. a. d. zool. Stat. in Neapel 1887) wieder einige ähnliche Fälle wie bei *Balanophyllia*, für deren Studium ich aber damals keine Zeit hatte. Die Stücke wurden bei Capri lebend gesammelt, mittelst Sublimat und Alkohol getötet, in Jod-jodkalium gut ausgewaschen und nachher in 70 % Alkohol aufbewahrt und sind, wie dies auch die Abbildungen einigermaßen erkennen lassen, gut erhalten. Die Weichteile sind zwar geschrumpft, an manchen Stellen auch eingerissen, aber man kann neben Tentakel, Mundwulst teilweise auch die Parietes noch gut erkennen, an gefärbten und zerbrochenen Exemplaren auch die Mesenterialfäden u. dgl. — Photographiert wurde natürlich vor dem Färben.

Ich muß hier vorausschicken, daß *Caryophyllia cyathus* in mehreren Formen im Golf von Neapel gefunden wird. Die eine kommt mehr in der Tiefe vor (sie bildete wohl das Original zu der vielfach kopierten Figur und Beschreibung, welche Milne Edwards in d. Hist. n. Corall. gegeben hat), erreicht eine ziemlich bedeutende Größe und zeigt häufig mächtige Verdickungen des Skeletes, welche auf ein recht hohes Alter mancher Stücke schließen lassen. Die andere, in flacherem Wasser vorkommende, ist kleiner und weniger verdickt, zeigt auch noch sonstige Abweichungen. Sie lieferte mir allein Larven für meine Untersuchung und ergab auch das Material für diese Mitteilung. Von ihr sitzen die einzelnen Polypen häufig dicht beieinander auf Kalkalgen, Muschelschalen, toten Korallenskeleten u. dgl., so daß eine Verschmelzung von zwei Nachbarn außerordentlich begünstigt wird. Trotzdem sieht man auch da in den meisten Fällen, wie zwei benachbarte Polypen, wenn sie auch dicht beieinander stehen und sich gegenseitig so drücken, daß die einander zugekehrten Flächen eine Strecke weit eben werden, eine deutliche Grenze zwischen sich lassen, die oftmals sogar noch etwas erhöht ist (siehe Tafelfig. 8). Auch setzt sich niemals eine junge Larve auf den Weichteilen eines älteren Exemplars an, immer wählt sie dazu eine von den Weichteilen vollständig entblößte Stelle des Skeletes, die nach der chemischen Beschaffenheit ihrer Oberfläche einem unorganischen Kalkstückchen gleichzusetzen ist. In anderen weniger häufigen, aber doch nicht ganz selten zu beobachtenden Fällen kann man dagegen eine innige Verschmelzung der beiden benachbarten weichen Polypenwände mit aller Sicherheit feststellen, welche dann vielfach ein stärkeres Wachstum der hier gemeinsam ausgeschiedenen

Verdickungsschicht zur Folge hat, die man den Bezeichnungen bei Kolonien, welche durch Teilung oder Knospung entstanden sind, entsprechend, als »Cönenchym« ansprechen könnte (s. Tafelfig. 7). Hier bleibt die Verbindung eine extrathekale, ebenso wie es bei den früher beschriebenen Kolonien von *Balanophyllia* der Fall war. — Recht selten, ich habe nur 7 oder 8 unter Hunderten von gesammelten Exemplaren gefunden, kommen bei *Caryophyllia cyathus* Polypenpaare vor, deren intrathekale Darmhöhlen streckenweise gemeinsam sind und die man ohne genauere Untersuchung wohl für mehr oder weniger weit fortgeschrittene Teilungen halten würde, da auch die Form der Septen auf solche hinzudeuten scheint. Einmal konnte ich sogar an einem solchen Paar eine gemeinsame Mundöffnung nachweisen, wie aus der folgenden Beschreibung zu ersehen ist.

Beschreibungen: Nr. I. Dieses Stück kann bei der Ansicht von der Mundscheibe aus Zweifel erwecken, ob es als Einzelpolyp mit etwas abnormem Umriß (vgl. Querschnitt) oder als ein solcher in beginnender Teilung anzusprechen sei. An eine Verschmelzung wird man wohl kaum denken, da der Mundwulst bzw. die Mundöffnung, wenn auch sehr gestreckt, doch deutlich einfach ist und die eine, hier nach oben gekehrte Randhälfte so gleichmäßig ausgebildet ist, daß man nirgends eine Spur von einer Grenze zwischen zwei Polypen wahrnehmen kann (vgl. Tafelfig. 1*a*). Eine solche tritt allerdings auf der anderen (nach unten gekehrten) Randhälfte deutlich hervor und erscheint sehr klar auf der entsprechenden Seitenansicht (Tafelfig. 1*a*). Diese zeigt außerdem noch mancherlei Abweichungen gegen gewöhnliche Verhältnisse, so fällt besonders die starke Einziehung des Umrisses nach der oralen Seite hin auf, deren Ursache links wohl ein Schwamm ist, von dem bei der Untersuchung noch Skeletreste vorhanden waren, während rechts eine Kalkalge sich über die Mundscheibe der Koralle gelagert und diese ganz nach der Mitte hin gedrängt hat, wie dies auch an dem Querschliff (Tafelfig. 1*c*) zum Ausdruck kommt. Wegen der auffallend weitgehenden Einheitlichkeit des Exemplars schien es geboten, eine genauere Untersuchung des Skeletes auf Querschnitten vorzunehmen. Zu diesem Zwecke wurde es zuerst durch vorsichtiges Behandeln mit schwacher Kalilösung vollständig von allen organischen Teilen gereinigt, dann gewaschen und getrocknet, nachher in der schon öfter beschriebenen Weise in schwarzen Siegellack eingeschmolzen und nun in eine orale und eine aborale Hälfte zersägt, welche beide, senkrecht zur Achse, nach und nach abgeschliffen und die Schlifflächen photographiert wurden.

Schon die Flächen des Sägeschnittes zeigten deutlich, daß es sich um zwei Polypenkelche handelte, von denen der rechte, größere in seiner ganzen Ausbildung, hinsichtlich der sekundären Verdickungsschichten usw., dem früher gegebenen Bild (Morph. Jahrb. Bd. VIII) eines älteren normalen Polypen entspricht, während der linke kleinere über ein relativ junges Stadium nicht hinausgekommen ist. — Von den angefertigten Schliffbildern ist *c* nur wenig tiefer als die Mundscheibe gelegen und es fehlt ein Stück von der Peripherie des größeren Kelches, welches aber für unsere Betrachtung ohne Einfluß ist. Er zeigt die oben schon erwähnte, durch die Kalkalge verursachte Verdrückung des rechten Randes, sonst eine normale Entwicklung der Septen und, was uns hier am meisten interessiert, auf der Grenze beider Kelche nicht nur deutliche Septen, sondern auch Andeutungen einer Theka, woraus hervorgeht, daß hier schon beide Polypenhöhlen selbständig waren und nur durch Interseptalräume miteinander in Verbindung standen. Auf dem nächsten, nicht abgebildeten Bild, ungefähr 1 mm unter dem vorigen, ist die Trennungsmauer zwischen beiden Kelchen schon lückenlos, wenn auch stellenweise nur als dünne weiße Linie zu sehen, alles Übrige, mit Ausnahme des mehr konvexen rechten Randes, ist wie vorher gestaltet. — Schnitt *d* (s. Tafelfig. 1), etwas unter der Mitte der Längsachse des Stückes und also aboral von der oralen Einschnürung gelegen, zeigt wie der vorige beide Polypenhöhlen deutlich durch eine, unregelmäßig verlaufende und stellenweise ziemlich bedeutend verdickte Theka getrennt. Hier ist auch der Unterschied beider Kelche in Größe und Habitus schon recht auffallend. Der rechte gibt ganz den Querschnitt eines geschlechtsreifen Polypen mit den Elementen des Säulchens und der Pali, die in dieser Höhe untereinander und mit den Septen Verschmelzungen zeigen, die Mauer ist gleichmäßig gerundet und, besonders nach der rechten Seite, ziemlich verdickt, an manchen Stellen finden sich, durch fremde Organismen hervorgerufene Lücken, wie solche an den meisten Skeleten zu sehen sind. Der linke Kelch dagegen ist nicht nur viel kleiner (etwa 1 : 3), sondern entbehrt auch noch eines deutlichen Säulchens. Der nächste Schliff, hier nicht abgebildet, liegt ziemlich viel tiefer, der linke Kelchumriß ist mehr elliptisch und unregelmäßiger geworden, sein Innenraum viel kleiner als vorher, und ein Teil der Mauer ist zerstört, dagegen lassen sich Reste der Columella erkennen. Beim weiteren Abschleifen machte sich nun immer mehr die Unregelmäßigkeit in der Form dieses kleineren Polypen geltend, welche darauf beruht, daß seine Achse

erst nachher der des größeren parallel gerichtet war, während sie von Anfang an senkrecht zu dieser stand, und das letzte photographische Bild *e* (siehe Tafelfig. 1) gibt uns nur noch einen Längsschnitt durch das basale Ende des kleinen, während der größere noch ganz vollständig ist. Beide sind hier, wie dies auch auf mehreren vorher geschliffenen Stadien schon zu erkennen war, deutlich durch eine Linie getrennt.

Aus den angeführten Beobachtungen läßt sich folgern, daß ursprünglich nur der größere Polyp allein vorhanden war und schon die für geschlechtsreife Exemplare normale Ausbildung erreicht hatte, ehe sich der kleinere (als Larve) auf seine (durch Zerstörung eines Teils der Leibeswand frei gelegte) Mauerplatte festsetzte[1]. Dann wuchsen beide Kelche nebeneinander her, wobei der kleinere nach und nach sich gegen den größeren hin bog, bis beide Achsen parallel wurden, und schließlich erfolgte erst die Verschmelzung der Leibeswände, darauf die der Mauern und zuletzt die der Darmhöhlen und des Schlundrohres[2].

Nr. II (Tafelfig. 4) zeigt mit dem vorigen, von der Mundseite aus gesehen, viel Ähnlichkeit, nur ist das ganze Stück kleiner und nach allen Anzeichen zu schließen viel jünger, wohl noch nicht geschlechtsreif, auch hat sich an der einen Seite ein noch kleinerer Polyp angeschlossen und ist durch Wand und Mauer mit seinem Nachbarn äußerlich verschmolzen. Trotz genauester Betrachtung, der auch noch Färbung mit Karmin zu Hilfe kam, konnte ich wegen der starken Kontraktion der Weichteile nicht entscheiden, ob der Mundwulst wie bei I nur eine Mundöffnung umschließt oder ob diese doppelt ist, doch schien mir für unsere Frage dieser Punkt nicht wichtig genug, um das Exemplar durch Zergliederung zu zerstören, da eine Ansicht des aboralen Endes ohne weitere Eingriffe zeigt, daß auch hier zwei ursprünglich getrennte Polypen nachträglich miteinander verschmolzen sind. Die kleine Kolonie ist nämlich schon beim Sammeln so glücklich von ihrer Unterlage abgebrochen, daß deutlich die Trennungsmauer mit den beiderseits von ihr abgehenden Septen sowie auch die zwischen ihnen liegenden Parietes, welche durch die Färbung gut hervortreten, erkennbar sind. Übrigens ist zu bemerken, daß die beiden größeren Kelche der Kolonie gleich-

[1] Es wäre also hier die Möglichkeit zu erwägen, daß der kleinere Polyp sich aus einem Ei entwickelte, welches vom größeren produziert wurde.

[2] Hier ist darauf hinzuweisen, daß der kleine Polyp anfangs schneller wachsen mußte, um mit seiner Mundfläche dem größeren gleich zu kommen.

altrig zu sein scheinen, so daß wohl vorausgesetzt werden kann, es haben sich zuerst zwei junge Larven dicht nebeneinandergesetzt, und diese sind dann mehr und mehr miteinander verschmolzen, später kam dazu noch eine dritte, deren Aufnahme in die Kolonie aber noch nicht so weit gediehen ist. (In ähnlicher Weise habe ich bei der Zucht von Larven der Gattungen *Caryophyllia*, *Balanophyllia* und *Artroides* zwei oder mehrere von diesen miteinander verschmelzen sehen, ohne aber eine so weitgehende Entwicklung wie in diesem Fall verfolgen zu können, da die Exemplare zu bald eingingen.)

Nr. III (Tafelfig. 5). Auch diese Kolonie macht noch einen recht einheitlichen Eindruck, wenngleich die Trennungsfurchen auf beiden Seitenansichten die Zusammensetzung aus zwei Kelchen von vornherein wahrscheinlich machen. Übrigens sind diese nur am oralen Teil deutlich, nach unten verflachen sie sich immer mehr, und an der Basis, deren Umfang durch sekundäre Verdickungsschichten wenig geringer als am oberen Rande ist, sind sie ganz verschwunden. Die Mundöffnungen und die wohlentwickelten Säulchen sind hier deutlich getrennt, die in der Verschmelzungszone liegenden Tentakel erscheinen kleiner als die übrigen, was vielleicht nur auf stärkere Kontraktion zurückzuführen ist. Dagegen sind die, diesen Teil begrenzenden Septen etwas höher und etwas gekrümmt. Eine Trennungsmauer ist in der Höhe der Mundfläche nicht vorhanden, auch sind dort, wo sie zu suchen wäre, deutliche Septen zweiter und dritter Ordnung, sowie zwischen ihnen liegende Parietes zu sehen, so daß wohl an einer direkten Verbindung beider Polypenhöhlen nicht gezweifelt werden kann. Trotzdem ließ sich nachweisen, daß beide Kelche ursprünglich getrennt waren, denn durch vorsichtiges Abzwicken eines aboralen Stückes ließ sich die dort ganz vollständige Trennungsmauer mit den zugehörigen, regelmäßig ausgebildeten Septen zur Anschauung bringen. Nach dem ganzen Habitus scheint es sich ähnlich wie bei II hier um 2 Polypen zu handeln, welche sich schon als Larven nebeneinander festgesetzt hatten und während des weiteren Wachstums mehr und mehr miteinander verschmolzen sind. Bemerkt mag werden, daß beim Fang die ganze Kolonie noch von einem dünnen Rest der Leibeswand überzogen war, was auf eine sehr ungestörte Entwicklung (im Gegensatz zu I) hindeutet.

Nr. IV (Tafelfig. 6). Diese Kolonie gleicht in vieler Beziehung der vorigen, und es erübrigt sich daher eine genauere Beschreibung. Es genügt, hervorzuheben, daß der linke kleinere Polyp auch etwas nied-

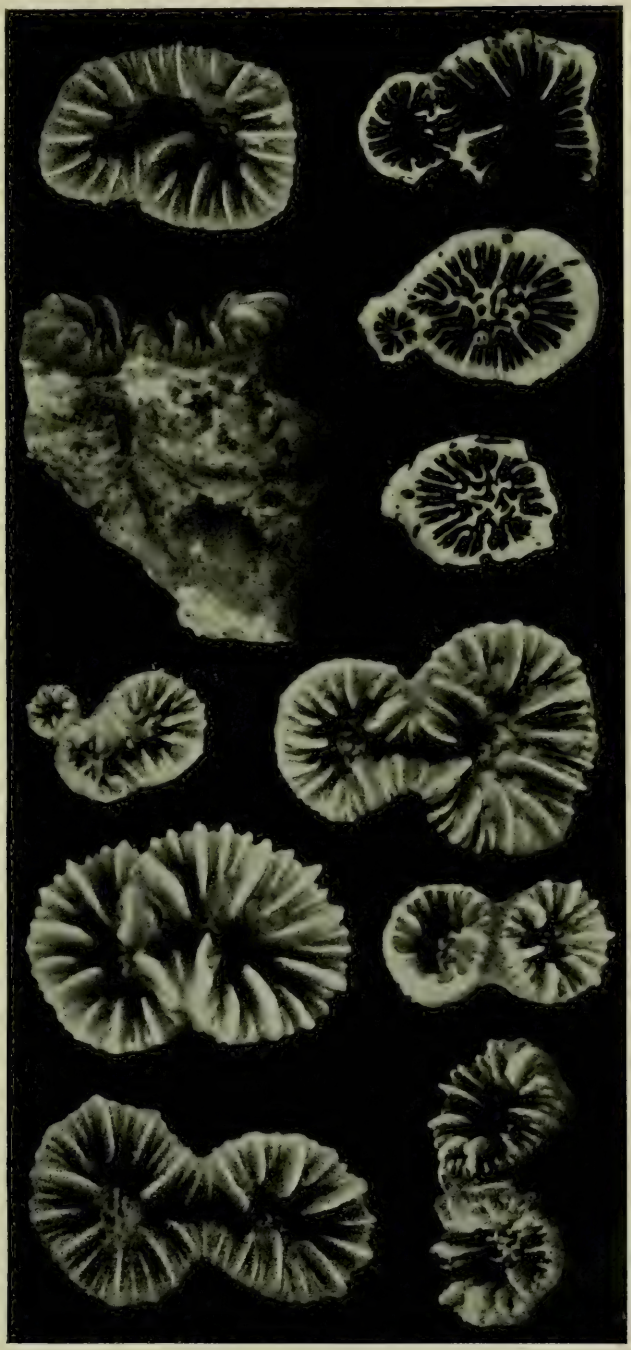
a
c
Fig. 1
d
b
e
Fig. 4
Fig. 6
Fig. 5
Fig. 7
Fig. 7
Fig. 8

riger ist als der rechte, und daß man auf den Seitenansichten deutlich eine tiefe Furche, welche beide Kelche voneinander trennt, wahrnimmt.

Nr. V (Tafelfig. 7). Dieses Exemplar erscheint von der Seite gesehen im Umriß Nr. I am ähnlichsten. Auch hier sind beide Kelche im Gegensatz zu II—IV viel länger (bzw. höher) als dick, nehmen aber von unten nach oben sehr gleichmäßig an Breite zu und könnten eigentlich dem Raum nach ganz gut ohne Verschmelzung nebeneinander bestehen. Die oralen Enden liegen nahezu in einer Ebene, aber das aborale Ende ist beim linken Kelch etwa 5 mm kürzer als beim rechten, auch viel dünner, so daß jener relativ schneller gewachsen sein muß, da oben ihre Breite ziemlich gleich ist. Die aboralen Bruchflächen lassen bei IV und V deutlich die Entstehung aus zwei ursprünglich getrennten Individuen erkennen.

Es ergibt sich aus dem Vorstehenden, daß alle 5 beschriebenen Stücke im allgemeinen übereinstimmen, während die Verschiedenheiten untergeordneter Natur sind. Nur die Einheitlichkeit des Mundrohrs bei I ist auffallend und dürfte zur erneuten Untersuchung ähnlicher Stücke anregen. Nach meinen, mehr zufällig gemachten und daher zu unvollständigen Beobachtungen über die Heilung und Ergänzung von Skeleten lebender Korallen, welche beim Sammeln zerbrochen wurden, würden Experimente in dieser Richtung lohnende Resultate versprechen.

Zum Schluß möchte ich noch erwähnen, daß alle Abbildungen in gleicher relativer Größe nach Photographien ausgeführt sind, und zwar 4mal größer als in Natur. Der Hintergrund war unruhig und mußte deshalb abgedeckt werden.

Darmstadt, den 18. Oktober 1913.

Jacobson's Organ and the Respiratory Mechanism of Amphibians.

By

H. L. Bruner, Ph. D.,

Professor of Zoology, Butler College.

Because of the fact that different parts of the nasal cavity have different relations to the respiratory currents, SEYDEL (1895) and his followers have recognized, in the nasal organ of higher amphibians, two functionally more or less distinct parts: a true olfactory cavity which is used primarily for testing the inspiratory currents, and an organ of JACOBSON which receives its stimuli chiefly through the medium of the expiratory current. These two cavities are also more or less distinct morphologically. The organ of JACOBSON is a blind sack or groove which opens into the true olfactory cavity, from which it is separated by a certain amount of indifferent epithelium, the so-called respiratory region.

In *Necturus* and *Proteus* a true organ of JACOBSON is wanting (SEYDEL, 1895; ZUCKERKANDL, 1910; ANTON 1911) and the olfactory cavity presents a very simple condition. SEYDEL and ANTON regard this condition as a primitive one, but recent observations made by me on the respiratory mechanism of the lower urodeles (BRUNER, 1913) show the possibility of another interpretation in harmony with the view that *Necturus* and *Proteus* are permanent, more or less modified larvae. According to this interpretation the simple olfactory conditions are due to degeneration caused by the persistence of a larval respiratory mechanism. It is the purpose of this paper to present the evidence in favor of this view[1].

[1] A short paper on this subject was read at the Cleveland meeting of the American Society of Zoologists, Dec. 30, 1912. (Abstract in Science, Vol. XXXVII, 1913. p. 267.)

Respiration and Smell in Amphibians.

All typical amphibians, both terrestrial and acquatic forms, obtain a part of their oxygen supply by means of a bucco-pharyngeal process, in which the respiratory medium is renewed by regular oscillations of the floor of the mouth. The medium employed in this process is taken through the nasal cavity and is used as the medium of smell.

In order to establish a correlation between the respiratory mechanism and the olfactory organ in *Necturus* and *Proteus*, it is necessary to review the structure of the olfactory organ in the different groups of amphibians and to describe the various conditions under which this organ performs its functions.

In the *Gymnophiona*, as shown by Wiedersheim (1879), the Sarasin brothers (1887) and Zuckerkandl (1910), the olfactory organ includes a true olfactory chamber and a well developed organ of Jacobson, the latter opening into the former at the choana. As these authors do not describe a mechanism for closing the nasal passage, I have examined adult specimens of *Siphonops annulatus* in order to determine the character of the nasal openings. In this form the choana is an oval aperture closely supported by skeletal parts and without a closing mechanism. The external naris is surrounded by cartilage, which is bent inward behind the opening, so as to form an internal ridge and an external groove. The groove and adjacent space between the nasal capsule and skin are occupied by a smooth muscle mechanism similar to that of the higher urodeles (Bruner, 1897, 1901). It includes but two muscles: a constrictor (m. constrictor naris) and a dilatator (m. dilatator naris), whose fibres are considerably interwoven.

Adult *Gymnophiona* are air smellers. I have not been able to examine living specimens of this group, but the character of the nasal openings indicates that both incoming and outgoing respiratory currents ass through the nasal cavity.

In the higher urodeles the nasal organ includes a true olfactory cavity and a maxillary cavity, the latter containing the organ of Jacobson. The external naris is closed and opened by a smooth muscle mechanism. The choana is a non-closing cleft, whose median part opens into the true olfactory chamber, while the lateral part, as suggested by Seydel (1895), provides an open way between the oral cavity and Jacobson's organ.

The ordinary medium of smell is air, which passes in and out through the nasal cavity both in pulmonary and in bucco-pharyngeal respiration. The latter is the chief means of renewing the olfactory medium; degeneration of the lungs is not followed by degeneration of the olfactory organ. Some adult salamanders (*Amblystoma*) may resort to acquatic oral respiration, in which water passes through the nasal cavity, but it is not certain that water is used for olfactory purposes.

In the Anura (*Rana*) the choana is similar to that of the higher urodeles. The external naris is opened and closed by a system of levers under the control of striated muscles. The complicated olfactory organ includes a true olfactory chamber, a maxillary cavity and three anterior blind sacks, a superior, a middle and an inferior one, the last containing JACOBSON's organ. Through the maxillary cavity this organ is easily reached by the outgoing respiratory currents (GAUPP, 1904). Air is the usual medium of smell. Water does not enter the nasal cavity under ordinary conditions.

In the larval frog and salamander the olfactory organ gradually developes in preparation for adult life, but the arrangements for controlling the respiratory media differ entirely from those of the adult (BRUNER, 1913). In both frog and salamander, the mechanism which is used to close the external naris of the adult during inspiration reaches a functional condition in a late stage of larval life. SCHULZE (1892) has pointed out the fact that the choana of larval *Pelobates* is closed during acquatic »expiration« by certain fringes which surround the opening, and an examination of the frog larva shows the presence of similar valves, which effectually prevent the passage of the respiratory media from the mouth into the nasal cavity. The medium of smell in the larval frog is respiratory water[1], which passes through the nasal cavity into the mouth, and thence through the gill clefts and peribranchial chamber and out through the spiracle. Pulmonary air is taken by the open mouth and does not enter the nasal cavity.

In the larvae of lungbearing salamanders (*Amblystoma*) the olfactory process is similar to that of the frog larva. Respiratory water is taken through the nostrils and is the only medium of smell. A fold of mucous membrane on the median side of the choana

[1] In the revised edition of ECKER and WIEDERSHEIM's Anatomie des Frosches, III. Abt., 1904, it is assumed that air is the only medium o smell in the frog larva (p. 672).

prevents both air and water from entering the nasal cavity from the mouth (Bruner, 1913). The organ of Jacobson begins to develop at a very early stage in both frog and salamander, and it has been supposed (Gegenbaur, 1898) that it assumes its special function already in larval life. But if Seydel's theory in regard to the use of this organ is correct, we must believe that it exercises this function only during adult life, for the choanal valves persist up to the time of the metamorphosis.

In the larvae of lungless salamanders (*Desmognathus fusca*, *Spelerper ruber*) a choanal valve is wanting and the respiratory medium may pass through the nasal cavity from the mouth.

Cryptobranchus and *Amphiuma* resemble the higher urodeles in the general structure of the nasal organ, in the form and location of Jacobson's organ (Anton, 1908), and in the possession of smooth muscles for opening and closing the external naris (Mrs. Wilder, 1909). At the choana, however, peculiar conditions occur in the cryptobranchiates. The valvular nature of the choana of *Amphiuma* has been recognized by various authors since the time of Cuvier. The valve is not a mechanical one, however, as held by Fischer (1864), but is under the control of striated muscles (Bruner, 1913). In *Cryptobranchus allegheniensis* a special choanal valve is wanting, but the choana can be closed by the hyoid arch. *Cryptobranchus* and *Amphiuma* are each provided, therefore, with two mechanisms for closing the nasal passages. Of these, the smooth muscle mechanism is used during pulmonary respiration, as is its homologue in the higher urodeles. During bucco-pharyngeal respiration the choana alone is closed (Bruner, 1913).

Water is the usual medium of smell in *Amphiuma* and *Cryptobranchus*. During ordinary bucco-pharyngeal respiration, water enters the nostrils and passes out through the gill clefts, but its return from mouth to nasal cavity is always a possibility. During pulmonary respiration air passes in and out through the nasal cavity, but its use for olfactory purposes is uncertain.

Siren is provided with a well developed olfactory organ, including a large organ of Jacobson which has been described by Wilder (1891), Seydel (1895) and others. A closing mechanism is wanting at the external naris, but a complicated choanal apparatus is present, including a median valve, apparently homologous with that of the larval salamander, and a posterior valve, which is under

the control of a striated muscle[1]. By means of the latter the choana can be opened to permit the olfactory medium to enter the nasal cavity from the mouth. Water is the usual medium of smell. Under ordinary conditions air does not enter the nasal cavity either in inspiration or in exspiration (BRUNER, 1913).

In *Necturus* and *Proteus* the nasal cavity has a simple, almost tubular form and a typical organ of JACOBSON is wanting (SEYDEL, 1895; ANTON, 1911). According to ANTON, JACOBSON's organ is probably represented by a lateral row of olfactory buds, which are separated from the median part of the nasal cavity (true olfactory chamber) by a strip of indifferent epithelium on the floor of the cavity. Muscles are wanting at the external naris, but a mechanical choanal valve is present, which closely resembles the choanal valve of the larval salamander and the median valve of *Siren* (BRUNER, 1913). On account of the presence of this valve in *Necturus* the escape of the respiratory media from the mouth through the nasal cavity is impossible. In fact the only fluid that can pass into the nasal cavity from the direction of the mouth is the small amount which lies between the valve and the actual opening of the choana.

These conclusions, which are justified on anatomical evidences are supported also by physiological observations. During branchial respiration a very little water may escape from the external naris of *Necturus*, but this amount can be readily accounted for by the closing of the choanal valve. If the valve is cut away, water flows freely from the external naris when the floor of the mouth is elevated. During pulmonary inspiration water is first expelled from the nasal cavity, and this is followed by a stream of air bubbles. I have not been able to examine living specimens of *Proteus*, but on anatomical grounds I judge that the choanal valve of this form has a function similar to that just described.

The olfactory medium in *Necturus* is respiratory water, which passes through the nasal cavity into the mouth and is expelled

---

[1] As this paper goes to the printer, Professor NORRIS sends me a paper NORRIS, H. W., On certain features of the anatomy of *Siren lacertina*, Anat. Anz., Bd. XLIII, 1913) in which he has described two choanal muscles in *Siren*. These he believes to be homologous with muscles previously observed by him in *Amphiuma*. The latter are presumably the same muscles that open and close the choana in *Amphiuma*. My description of the choanal apparatus of *Siren* and *Amphiuma* (BRUNER, 1913) I believe to be correct.

through the gill clefts. Respiratory air is taken through the open mouth and does not enter the nasal cavity under normal conditions. As the respiratory habits of *Proteus* are similar to those of *Necturus*, we may assume that the olfactory habits are also the same.

Summary.

The more important facts of the foregoing account may be summarized as follows:

1. In all amphibians which I have examined in a living condition, the usual medium of smell is the same that is used in buccopharyngeal (or branchial) respiration. This medium is renewed by regular oscillations of the floor of the mouth. Under ordinary conditions, the intermittent pulmonary respiration has little or no value for olfactory purposes.

2. The olfactory medium may be either air or water. In adult amphibians the olfactory organ reaches a higher stage of development in air smellers than in water smellers. There is, however, no marked difference between the olfactory organ of the higher water smellers (*Amphiuma* and *Cryptobranchus*) and that of the lower air smellers, such as *Amblystoma*. JACOBSON's organ is present in all of these forms.

3. Different mechanisms are used to control the olfactory (respiratory) medium in different groups, and even in different stages of the same individual. These mechanisms may be reduced to two types: a) In the first the respiratory medium passes freely inward through the nasal cavity to the mouth, but its return to the nasal cavity from the mouth is prevented by a mechanical valve at the choana. b) In the second type the respiratory mechanism is wholly under muscular control and the olfactory medium passes freely in and out through the nasal cavity.

4. Corresponding to these two types of the respiratory mechanism, we can distinguish a) Monosmatic forms (single smellers), including *Necturus* and the larvae of *Amblystoma* and *Rana*, in which the olfactory organ is used to test only the external medium. For this condition I propose the name monosmesis. b) Diosmatic forms (double smellers), including *Siren*, *Cryptobranchus*, *Amphiuma*, larvae of lungless salamanders, and the adult stage of higher amphibians. In these forms, ingoing and outgoing currents bear odorous matter

to the olfactory organ, which is accordingly used to test both the external medium and the contents of the oral cavity. This condition, which is common to all higher vertebrates, may be called diosmesis.

5. In single smellers, JACOBSON'S organ is wanting and the olfactory organ has a very simple condition. In double smellers the olfactory organ is complex and JACOBSON'S organ is present.

6. For the development of a complex olfactory organ, with an organ of JACOBSON, the nature of the olfactory medium is of less importance than the question, whether the animal is a single or a double smeller.

Discussion.

In the preceding pages I have shown that the simple olfactory organ of *Necturus* is used to test only the external medium. To my knowledge, this condition has not been previously recognized among amphibians, but it is common enough among fishes, in which it is associated with a more or less primitive olfactory organ.

SEYDEL (1895) has advanced the view that the olfactory organ of *Necturus* and *Proteus* is also a primitive one, in which all functions, including those assigned to the organ of JACOBSON, are performed by an undifferentiated olfactory chamber, which is freely traversed by incoming and outgoing respiratory currents. ANTON (1911) has described a primitive organ of JACOBSON in *Necturus* and *Proteus*, and believes that the choanal valve directs the exspiratory currents to this organ (p. 189), although he recognizes the fact that the valve may also be used to close the choana (p. 196).

According to the observations presented in this paper, if *Necturus* and *Proteus* are primitive forms, the choanal valve has probably been a factor in preserving the simple olfactory structure. There is, however, a considerable amount of evidence in favor of the view, that *Necturus* and *Proteus* are not primitive forms but permanent, more or less modified larvae of higher urodeles (BOAS, 1881; KINGSBURY, 1905; NORRIS, 1911; BRUNER, 1913). Very important in this connection, is the larval character of the respiratory mechanism of *Necturus* and *Proteus*, and especially the fact that the choanal valve of these forms is similar to the choanal valve of larval salamanders.

But if *Necturus* and *Proteus* are permanent larvae, the choanal valve of these forms offers a reasonable explanation of their peculiar

olfactory conditions. Such an explanation is the following: In the typical lung-bearing larvae of higher urodeles the choanal valve exists side by side with a complex olfactory organ, which is designed particularly for adult use under conditions which permit the olfactory medium to pass freely in and out through the nasal cavity. This choanal valve persists until the time of the metamorphosis, and since it prevents the outgoing respiratory currents from entering the nasal cavity, it is evident that the complex olfactory organ can not perform all of its functions during larval life. If such a larval condition should become a permanent one, we should certainly expect degeneration of the olfactory organ from disuse.

Under similar conditions, apparently, the olfactory organ of *Necturus* and *Proteus* has degenerated and reached its present condition. This view is entirely consistent with the occurrence of a rudimentary JACOBSON's organ. It explains the difference between the olfactory organ of the ordinary larva and that of the Proteidae, and thus removes a serious objection to the view that the latter are permanent larvae.

In the case of *Siren*, the facts are in perfect harmony with the above-mentioned theory, although the history must have been very different. If *Siren* is a modified permanent larva, the degeneration of the olfactory organ has apparently been prevented by the modification of the choanal mechanism, so that the olfactory medium may pass from the mouth into the nasal cavity. In this manner *Siren* became a double smeller.

The foregoing views are in agreement with SEYDEL's theory, that the organ of JACOBSON is used primarily to test the contents of the oral cavity. If *Necturus* and *Proteus* are permanent larvae, he loss of JACOBSON's organ is simply part of a general process of degeneration which has affected the entire olfactory organ. In *Siren* the same conditions which have preserved the olfactory organ as a whole have also prevented the loss of the organ of JACOBSON.

Butler College, Indianopolis, Indiana.

Literature.

1908. Anton, W., Beitrag zur Morphologie des Jacobsonschen Organs und der Nasenhöhle der Cryptobranchiaten. Morph. Jahrb. Bd. XXXVIII.

1911. —— Die Nasenhöhle der Perennibranchiaten. Morph. Jahrb. Bd. XLIV.

1881. Boas, J. E. V., Über d. Conus art. u. d. Arterienbogen d. Amphibien. Morph. Jahrb. Bd. VII.

1897. Bruner, H. L., Ein neuer Muskelapparat zum Öffnen und Schließen der Nasenlöcher bei den Salamandriden. Archiv für Anat. u. Physiol. Anat. Abt.

1901. —— Smooth facial muscles of Anura and Salamandrina. Morpholog. Jahrb. Vol. XXIX.

1913. —— The respiratory mechanism of amphibians with gill clefts. Morph. Jahrb. Vol. XLVIII.

1864. Fischer, J. G., Anatomische Abhandlung über die Perennibranchiaten und Derotremen. 1. Abhandl., 3. Teil.

1904. Gaupp, E., Ecker und Wiedersheim, Anatomie des Frosches, neu bearbeitet von Gaupp. 3. Abt. S. 622, 673.

1898. Gegenbaur, C., Vergl. Anat. I. S. 972.

1905. Kingsbury, B. F., The rank of Necturus among tailed amphibians. Biol. Bull. Vol. VIII.

1911. Norris, H. W., The rank of Necturus among tailed amphibians, as indicated by the distribution of its cranial nerves. Proc. Iowa Acad. Sci. Vol. XVIII.

1887. Sarasin, P. und F., Ergebnisse naturwissensch. Forsch. auf Ceylon. Bd. II. Heft 1.

1892. Schulze, F. E., Über die inneren Kiemen der Batrachierlarven. Abh. der Akad. der Wissensch. zu Berlin.

1895. Seydel, O., Über die Nasenhöhle und das Jacobsonsche Organ der Amphibien. Morph. Jahrb. Bd. XXIII.

1879. Wiedersheim, R., Anatomie der Gymnophionen. Jena.

1891. Wilder, H. H., A contribution to the anatomy of Siren lacertina. Zool. Jahrb. Vol. IV.

1909. Wilder, I. W., The lateral nasal glands of Amphiuma. Journ. of Morph. Vol. XX.

1910. Zuckerkandl, E., Über die Wechselbeziehung in der Ausbildung des Jacobsonschen Organs und des Riechlappens. Anat. Hefte. Bd. XLI.

(*Aus dem Zootomischen Institut der Universität Stockholm.*)

Beiträge zur Anatomie des Gorilla.

Vergleichend-anatomische Studien

Von

Dr. **Adolf Pira.**

I. Das Extremitätenmuskelsystem.

Mit 3 Figuren im Text.

Muskeln der hinteren Extremität.

1. Muskeln der Hüfte.

M. psoas major entspringt nach DUVERNOY, BISCHOFF(?), SOMMER und PIRA von den Körpern und den Zwischenscheiben aller vier Lendenwirbel und denjenigen des 12. und 13. Brustwirbels. Der Ursprung erstreckt sich in diesen Fällen also über ebenso viele, sechs, Segmente wie normalerweise beim Menschen. Das Ursprungsgebiet kann beim Gorilla bisweilen reduziert werden. So erstreckt sich der Muskel nach MACALISTER »as high as the fourth lumbar vertebra«, und DENIKER gibt an, daß er sich »en haut aux dernières vertèbres lombaires« befestigt. Beim Gorilla HEPBURNS war das Ursprungsgebiet des Muskels noch beschränkter, da es hier nur an den Körpern und Zwischenscheiben der drei ersten Lendenwirbel lag. Außer den Ursprüngen von der Wirbelsäule kann der Muskel accessorische Ursprünge besitzen: vom medialen Teil der Crista iliaca (HEPBURN), vom medialen Ende des caudalen Randes der Rippe 13 (SOMMER, PIRA) und von dem, den Quadratus lumborum bedeckenden, ventralen Blatte der Fascia lumbodorsalis (SOMMER, PIRA).

M. iliacus nimmt die Fossa iliaca ein (DUVERNOY, HEPBURN, SOMMER, PIRA), scheint aber oft (DUVERNOY, SOMMER, PIRA) schwach entwickelt zu sein. Früher oder später verschmilzt er mit dem M. psoas major.

Der so entstandene M. ilio-psoas kann nach seinem Austritt aus dem großen Becken accessorische Ursprünge empfangen, nämlich von einem dorsalwärts von ihm gelegenen, derben Fascienblatte, das von der Fascia lata aus sich zwischen Sartorius und Scansorius hineinschiebt und am Darmbeinrande von der Spina il. ant. sup. bis zur Spina il. ant. inf. sich festsetzt (Sommer). Das erwähnte Fascienblatt ist bei meinem Gorilla vorhanden (siehe M. sartorius), die accessorischen Ursprungsbündel des M. ilio-psoas von demselben fehlen aber. M. ilio-psoas befestigt sich am Trochanter minor femoris (Duvernoy, Deniker, Hepburn, Sommer, Pira). Ich finde die Sehne bei der Insertion deutlich in zwei Teile, einen proximalen-medialen und einen distalen-lateralen, zerlegbar. Vielleicht gehört die eine dieser Sehnen dem M. psoas major, die andere dem M. iliacus zu; der M. ilio-psoas wäre dann an der Insertion wieder in seine Formelemente zerfallen. Bei einigen Prosimiae, wie *Galago* und *Tarsius*, sind M. psoas major und M. iliacus in ihrem ganzen Verlauf gut voneinander getrennt.

M. psoas minor kommt allen von Duvernoy, Macalister, Bischoff, Deniker, Hepburn, Sommer und Pira untersuchten Gorillas zu, mit Ausnahme nur des jungen, weiblichen Gorilla Denikers. Chapman und Symington erwähnen den Muskel nicht, was nicht notwendig bedeutet, daß der Muskel den von ihnen untersuchten Tieren fehlte, da die Darstellungen der Gorillamuskulatur dieser beiden Verfasser in manchen Stücken sehr summarisch sind. Der Muskel kann entweder von der Seitenfläche des letzten Brustwirbelkörpers und derjenigen des ersten oder der zwei ersten Lendenwirbelkörper entspringen (Hepburn), oder er spaltet sich vom Psoas major ab (Sommer, Pira). Seinen Ansatz findet er an der Linea terminalis (Deniker, Hepburn, Sommer, Pira).

M. psoas minor ist im Vergleich mit dem M. psoas major schwach entwickelt. Bei niederen Säugetierformen, wie z. B. bei Monotremata und Marsupialia, ist er eine kräftige Bildung, die selbst stärker als M. psoas major ist. In der Primatenreihe wird der Muskel allmählich von den niederen zu den höheren Formen reduziert: bei den Prosimiae ist er etwa von derselben Stärke wie der Psoas major, bei den niederen Affen ist er noch relativ kräftig, um bei den Anthropomorphen stärker reduziert zu werden. Bei letzteren scheint er ziemlich konstant vorhanden zu sein, nach Keith in 60%, was nicht der Fall beim Menschen sein soll. Nach den Untersuchungen Grubers fehlte er unter 450 darauf untersuchten mensch-

lichen Leichen gänzlich bei 183, einerseits bei 69, war also nur bei 198, d. h. bei 44% vollständig vorhanden.

M. glutaeus maximus[1] entspringt teils aponeurotisch, teils fleischig. Aponeurotisch entspringt er entweder von der ganzen Crista iliaca von der Spina il. ant. sup. aus bis zur Spina il. post. sup. (Duvernoy, Bischoff, Sommer, Pira) oder nur vom dorsalen Teil des Darmbeinkammes (Hepburn), von der Fascia lumbo-dorsalis und vom Sacrum (Duvernoy, Bischoff, Deniker, Hepburn, Sommer, Pira) entweder längs der ganzen Crista sacralis media bis zum Steißbein (Sommer) oder nur von der cranialen Hälfte derselben (Pira). Der fleischige Ursprung beginnt als Fortsetzung des aponeurotischen entweder am caudalen Endpunkt der Crista sacralis media (Sommer) oder am Mittelpunkt derselben (Pira), folgt im letzteren Falle der Crista bis zur Basis ossis coccygis und zieht weiter dem Lig. sacro-tuberosum entlang bis auf das Tuber ischiadicum (Duvernoy, Bischoff, Deniker, Hepburn, Sommer, Pira). Hierzu kommen bisweilen fleischige Ursprungsbündel vom Coccyx (Bischoff, Sommer) = M. agitator caudae?

Der Ursprung am Tub. ischiadic. besteht bei meinem Gorilla nur aus einigen schwachen Muskelbündeln; neben diesen entspringt vom Sitzknorren eine kräftige Muskelmasse, die lateralwärts nach unten zum Oberschenkel mit einem dem M. glutaeus maximus wenigstens teilweise parallelen Faserverlauf zieht. Obgleich diese Muskelmasse sich distal dem M. glutaeus maximus unmittelbar anschließt, ist sie doch von diesem so gut differenziert, daß sie füglich als selbständige Bildung, als ein M. ischio-femoralis behandelt werden dürfte (siehe unten).

M. glutaeus maximus inseriert am Femur in größerer oder kleinerer Ausdehnung. Die Insertion beginnt proximal etwa an der Basis des Trochanter major und erstreckt sich distalwärts »eine ansehnliche Strecke weiter auf das Labium externum der Linea aspera« (Bischoff), bis zu der Kniegelenkkapsel (Duvernoy), bis zum Epicondylus fem. (Deniker, Hepburn) oder längs der Linea aspera bis

[1] Mit Recht tritt Chaine gegen die Namen Glutaeus maximus, medius und minimus, die sich nur auf die Größenverhältnisse der Glutealmuskeln des Menschen beziehen, auf. Chaine benennt die bezüglichen Muskeln Glutaeus superficialis, medianus und profundus. Obgleich beim Gorilla der oberflächliche Glutaeus nicht die Benennung »maximus« verdient, da er in der Größe von dem mittleren Glutaeus überflügelt wird, habe ich doch der Klarheit wegen die alten Namen beibehalten.

zu einem Punkt, 7 (Sommer) oder 12 (Pira) cm von dem Epicond. fem. lat. entfernt. Diese große Variation der Ausdehnung des Ansatzes des M. glutaeus maximus am Femur hängt ohne Zweifel wenigstens teilweise davon ab, daß einige Verfasser die soeben erwähnte vom Tub. ischiadicum entspringende Muskelmasse für einen Teil des großen Gesäßmuskels anstatt für einen selbständigen Muskel, einen M. ischio-femoralis gehalten haben. Die proximalen Muskelbündel des M. glut. max. können sich an der Fascia lata ansetzen (Sommer). Bei meinem Gorilla konnte ich keine Insertion an der übrigens sehr schwach entwickelten Fascia lata finden. Beim Menschen inseriert ja der Muskel mit seiner proximalen Hälfte und den oberflächlichen Schichten der distalen Hälfte an der Fascia lata (Tractus ilio-tibialis), wohingegen der größte und tiefer liegende Teil der distalen Hälfte des Muskels am Femur inseriert. Der Insertion nach scheint also der M. glutaeus maximus meines Gorilla nur diesem letztgenannten Teil des menschlichen Muskels zu entsprechen. Der Ursprung des Muskels von der Crista iliaca ist bei Gorilla ausgedehnter, obgleich schwächer als beim Menschen, da er sich bei ersterem in der Regel längs des ganzen Darmbeinkammes erstreckt, bei letzterem dagegen nur das hintere Viertel desselben einnimmt. Eine Folge dieser verschiedenen Ursprungsweise des Muskels ist die, daß der M. glutaeus medius beim Gorilla gänzlich vom Glut. max. und dessen aponeurotischem Ursprunge, hingegen beim Menschen mit dem mehr nach hinten verschobenen Ursprung des großen Gesäßmuskels teilweise subcutan nur von der Fascia lata bedeckt liegt. Bei den von Duvernoy und Hepburn untersuchten Gorillas scheint die Lage des großen und mittleren Gesäßmuskels ganz menschenähnlich gewesen zu sein.

Betreffs der Ausbildung des M. glut. max. beim Gorilla geben die meisten Autoren (Symington, Hepburn, Sommer, Pira) an, daß der Muskel relativ schwach ist. Bischoff sagt, daß die vom Hüftbein, Kreuzbein und Steißbein entspringenden Teile schwach waren, hingegen der vom Lig. sacro-tuberosum und der Tub. ischiadicum entspringende Teil stark entwickelt war. Duvernoy beschreibt den Muskel als sehr stark. Diese Beschreibungen beziehen sich wohl hauptsächlich auf den M. ischio-femoralis.

Mehr oder weniger innig mit dem M. glutaeus maximus verbunden kommt bei vielen Säugetieren ein M. femoro-coccygeus s. agitator caudae s. caudo-femoralis superficialis vor. Bei meinem Gorilla kann ich keine mit diesem Muskel homologe

Muskelpartie finden. Nach Testut fehlt der Muskel den Anthropomorphen gänzlich; er meint aber, daß man ihn wahrscheinlich hier und da bei den menschenähnlichen Affen finden werde ganz so, wie der Muskel als Anomalie beim Menschen auftreten kann. Bei den Gorillas von Bischoff und Sommer war er vielleicht auch vorhanden (siehe S. 169). Hepburn ist der Meinung, daß der Teil des M. glutaeus maximus der Anthropomorphen, der von der Tub. ischiadicum entspringt, als ein dislozierter M. agitator caudae zu betrachten ist. Bei allen Prosimiae kommt der Muskel in verschiedenen Graden der Differenzierung, besonders wohl bei *Tarsius* entwickelt vor, und bei den geschwänzten Affen der Alten wie der Neuen Welt ist ein Femorococcygeus vorhanden. Unter den Tetrapoden kommt der Muskel nur Säugetieren zu (Chaine).

M. tensor fasciae latae scheint konstant bei Gorilla vorhanden zu sein (Duvernoy, Macalister, Chapman, Bischoff, Deniker, Hepburn, Sommer und Pira). Im allgemeinen ist er als schwach beschrieben worden (Duvernoy, Bischoff, Deniker, Hepburn, Sommer), ja beim Gorilla Sommers war er nur durch sehr schwache Muskelbündel an der Spina il. ant. sup. zwischen den Blättern der Fascia lata vertreten. Bei meinem Gorilla war der Muskel relativ kräftig, erstreckte sich von der Spina il. ant. sup. 13 cm distalwärts über das proximale Drittel des Oberschenkels, um endlich in die Fascia lata überzugehen. An der mittleren Partie zeigte der Muskel eine Breite von 2 cm.

Er ist bei den Säugern eine sehr variable Bildung. Oft ist er mit dem M. glut. max. innigst verbunden, kann selbst bei niederen Formen, z. B. bei *Tupaia*, als selbständiger Muskel auftreten; bisweilen fehlt er gänzlich. Alle diese Phasen der Entwicklung des Muskels finden sich unter den Primaten vor: bei *Cynocephalus* ist er mit dem M. glut. max. verschmolzen, bei *Inuus* und *Mycetes* ist er gut entfaltet. Er fehlt hingegen bei *Lemur albifrons*, *Lemur mongoz* und Orang, oder kann wenigstens fehlen. Wahrscheinlich ist der Muskel ziemlich bedeutenden individuellen Variationen unterworfen. Man vergleiche z. B. die verschiedene Entwicklung des Muskels beim Gorilla Sommers und bei dem meinigen! Beim Menschen ist der Muskel eine konstante Erscheinung. Nach Testut und Sommer soll man ihn nur einmal vermißt haben. Der Muskel ist beim Menschen relativ stark, bei den Anthropomorphen im allgemeinen aber reduziert, bisweilen bis zum Schwund. In dieser verschiedenen Entwicklungsweise scheint mir zwischen menschenähn-

lichen Affen und Mensch ein wichtiger Unterschied vorzuliegen, der zu dem sicheren aufrechten Stehen des letzteren in Beziehung steht. Zu dieser Stellung gehört nämlich, daß die untere Extremität zu einer festen Säule umgewandelt werden kann, was beim Menschen unter anderem dadurch zustande kommt, daß bei der Streckung des Kniegelenkes als letztes Moment eine kleine Rotation der Tibia nach außen stattfindet, wodurch das Gelenk sich sozusagen schließt. Zur Fixierung der Tibia in dieser Rotationsstellung dient der lange Bandstreifen der Fascia lata, Tractus iliotibialis, welcher vom vorderen Teil der Crista iliaca entspringt und am vorderen Umfang der lateralen Gelenkfläche der Tibia endigt. Als Spanner dieses Bandes, mithin zur Fixierung der Tibia dienen beim Menschen ein bedeutender Teil des M. glut. maximus (siehe S. 170) und der M. tensor fasciae latae. Sehen wir die entsprechenden Verhältnisse bei dem Gorilla und den übrigen Anthropomorphen an, so finden wir die Fascia lata schwächer als beim Menschen ausgebildet. Das ist auch der Fall mit dem Fascienspannerabschnitte des M. glut. max., der ja bisweilen (bei meinem Gorilla) gar keine Beziehung zur Fascia lata hat, sowie mit dem M. tensor fasciae latae, der in der Regel schwach ist, bisweilen gänzlich fehlt. Wenn also auch bei den menschenähnlichen Affen als Schlußakt einer eventuellen Streckung des Kniegelenkes eine Rotation der Tibia im Interesse des Schließens des Gelenks eintritt, so wird der Knochen doch jedenfalls in der Rotationslage nicht so fest wie beim Menschen fixiert, d. h. die Umbildung der hinteren Extremität zur festen Säule nicht so vollständig durchgeführt.

Diese Betrachtungen führen uns zu der Frage über, ob die Anthropomorphen überhaupt das Bein im gleichen Grade wie der Mensch, d. h. bis zur geradlinigen Fortsetzung des Unterschenkels in den Oberschenkel, strecken können. Nach v. Westrienen und Fick kann das Kniegelenk der menschenähnlichen Affen ohne Durchschneidung der Flexoren und Anwendung von Gewalt vollkommen gestreckt werden. Das ist nicht der Fall bei meinem Gorilla. Beide Beine sind hier deutlich im Kniegelenk gebeugt, und erst nach Durchschneiden des Caput breve bicipitis, des M. semitendinosus und der beiden Ursprungsköpfe des M. gastrocnemius kann das Bein im Kniegelenk vollständig gestreckt werden. Bei dieser Extension werden die großen Gefäß- und Nervenstämme deutlich gespannt; hingegen bieten Caput longum bicipitis, M. semimembranosus und der Ligamentapparat des Kniegelenkes kein Hindernis für die völlige

Streckung des Beines dar. Bei dem von Bischoff untersuchten Gorilla scheinen auch die Beine gebeugt gewesen zu sein, da dieser Autor beim Angeben der Scheitel-Fersenlänge des Tieres hinzufügt »bei möglichst gestreckten Knien«. Bei Prosimiae, Platyrrhina und niederen Catarrhina verhindern nach v. Westrienen die Beugemuskeln durch ihre weit distale Anheftung die Streckung des Beines, welche nach der Durchschneidung der Muskeln beträchtlich weiter ermöglicht ist, obgleich sie auch dann noch nicht eine vollständige wird; denn ein weiteres Hemmnis erwächst ihr durch den Bandapparat. Bei meinem Gorilla erstrecken sich die Insertionen der Beugemuskeln (Mm. semitendinosus, gracilis und sartorius) an der Tibia viel weiter distalwärts als beim Menschen (Fig. 1 und 2), und nach Hepburn inseriert der M. semitendinosus bei Gibbon, Orang und Schimpanse noch weiter distal als beim Gorilla.

M. ischio-femoralis (= M. tubero-femoralis, Fick; distaler Teil des Affenglutaeus, Sommer) entspringt fleischig zusammen mit dem Caput longum bicipitis und dem Semitendinosus vom Tuber ischiadicum, zieht von hier lateralwärts nach unten und inseriert, etwas fächerförmig sich ausbreitend, in einer Ausdehnung von 8,5 cm an dem Intermuskularseptum zwischen dem M. vastus lateralis und dem Ursprung der distalen Portion des Caput breve bicipitis. Die Insertion erstreckt sich distalwärts bis zu einem Punkte, 5 cm proximal vom Epicondylus femoris lateralis. Der proximale Rand des Muskels schließt sich dem distalen Rande des M. glutaeus maximus unmittelbar an; der Muskel liegt in der oberflächlichen Muskelschicht der Hinterfläche des Oberschenkels zwischen dem M. glutaeus maximus und dem Caput longum bicipitis.

Ein M. ischio-femoralis scheint in der Regel beim Gorilla vorzukommen. Duvernoy beschreibt ihn als selbständige Bildung, einen Accessorium zum M. glutaeus maximus. Bei den von Bischoff, Deniker, Hepburn und Sommer untersuchten Gorillas scheint der Muskel auch vorhanden gewesen zu sein, obgleich hier mit dem Glutaeus maximus verwachsen, da nach den Beschreibungen ein Teil dieses Muskels vom Tuber ischiadicum entsprang, und die Insertion am Femur sich weit distalwärts bis zum Epicondylus lateralis erstreckte. Bei dem von Symington untersuchten Gorilla war der Muskel wahrscheinlich auch in direktem Anschluß zum Glutaeus maximus vorhanden; Symington erwähnt zwar nichts von einem M. ischio-femoralis, seine Beschreibung des M. glutaeus maximus deutet aber, wie mir scheint, das Vorhandensein des M. ischio-femoralis an.

Er sagt nämlich betreffs des großen Gesäßmuskels, daß »its arrangement is such as to give rise to a marked difference in the contour of the gluteal region«. Durch das direkte Anschließen des M. ischiofemoralis an dem M. glutaeus maximus war bei meinem Gorilla die Glutaealregion von ganz anderer Konfiguration als beim Menschen, viel flacher und ohne diejenige deutliche Begrenzung gegen den Oberschenkel hin, die die sog. quere Gesäßfurche des Menschen bildet. Eine Ausnahme vom regelmäßigen Vorhandensein des M. ischiofemoralis beim Gorilla bildet vielleicht das von Macalister untersuchte Tier; Macalister erwähnt nämlich nichts von einem M. ischiofemoralis oder einer entsprechenden Bildung, und der M. glutaeus maximus besaß der Beschreibung nach eine relativ kurze Femoralinsertion. In den kurzen Notizen Chapmans über die Muskulatur des Gorilla ist der M. ischio-femoralis nicht erwähnt. Da hier auch die Beschreibung des M. glutaeus maximus fehlt, so ist es unmöglich, sich einen Begriff über den anatomischen Bau der Glutaealregion des von Chapman untersuchten Gorilla zu bilden.

Ebenso wie beim Gorilla scheint das Vorhandensein eines kräftigen M. ischio-femoralis bei den übrigen Anthropomorphen Regel zu sein; meistens ist er mit dem M. glutaeus maximus verwachsen. Bei einem Schimpanse fand Testut den Muskel sehr reduziert, als accessorisches Bündel des M. glutaeus maximus; bei einem Orang war keine Spur des M. ischio-femoralis vorhanden, und der M. glutaeus maximus glitt wie beim Menschen mit Hilfe eines Schleimbeutels frei über das Tuber ischiadicum.

Beim Menschen können nach Quain Muskelbündel vom Tuber ischiadicum zum M. glutaeus maximus ziehen; zur Bildung eines M. ischio-femoralis kommt es in diesen Fällen jedoch nicht, da die Muskelbündel sich im Glutaeus maximus verlieren. Testut hat einmal einen echten M. ischio-femoralis nachweisen können, der isoliert vom Tuber ischiadicum zum Femur zog. Der Muskel war schwach und besaß eine Breite von nur 8 mm. In einem von Auvray beobachteten Fall war der Muskel von einem starken Sehnenband vertreten (zit. Chaine).

Ebenso wie den höheren Affen kommt auch den niederen in der Regel ein M. ischio-femoralis zu; doch hat er auch bei ihnen durch Verwachsung mit einem seiner Nachbarn, aber nicht mit dem M. glutaeus maximus, sondern mit dem langen Kopf des Biceps (Sommer), meistens seine Selbständigkeit verloren.

Infolge der Verwachsung des M. ischio-femoralis mit dem einen

oder anderen seiner Nachbarn hat man es bisweilen in Frage gestellt, ob man es hier wirklich mit einer selbständigen Bildung zu tun habe, und den Muskel bald zum M. glutaeus maximus, bald zum Caput longum bicipitis gerechnet. Die Feststellung der Innervation dürfte wohl die Streitfrage lösen; jedoch ist dieselbe für den M. ischio-femoralis noch nicht klargelegt. SOMMER konnte beim Gorilla, wo der Muskel mit dem M. glutaeus maximus eine Masse bildete, keine gesonderte Innervation für den M. ischio-femoralis feststellen. Über die Innervation des bei meinem Gorilla freiliegenden Muskels konnte ich ebenfalls nicht ins klare kommen; doch fand ich einen Zweig des Nervus glutaeus inferior, der zu der Muskelmasse am Tuber ischiadicum gelangte, aus welcher Caput longum bicipitis, M. semitendinosus und M. ischio-femoralis hervorgingen. Dieser Zweig scheint mir für den M. ischio-femoralis bestimmt gewesen zu sein, da Caput longum bicipitis und M. semitendinosus weiter distalwärts vom N. ischiadicus versorgt wurden. Ist diese Annahme richtig, so dürfte der Muskel zum M. glutaeus maximus gehören. Im Gegensatz hierzu befindet sich das von FICK (zit. SOMMER) beim Orang gefundene Verhalten, wonach der M. ischio-femoralis vom N. ischiadicus aus direkt versorgt wird.

Darüber, ob ein M. ischio-femoralis auch den Prosimiae und den niederen Säugetieren zukommt, komme ich aus Literaturangaben nicht ins klare. Bei *Lemur* und *Chiromys* erstreckt sich der M. glutaeus maximus nach ZUCKERKANDL zwar bis zum Planum popliteum herab, der Muskel hat jedoch keinen Ursprung vom Tuber ischiadicum, weshalb er den M. ischio-femoralis nicht einschließen kann. Bei *Otolicnus* und *Stenops* findet der M. glutaeus maximus seine Insertion am Femur mehr proximal und, da er keinen Sitzknorrenursprung besitzt, ist das Vorhandensein eines M. ischio-femoralis auch hier in Abrede zu stellen. Bei diesen Halbaffen ziehen Ursprungsbündel von den oberen Schwanzwirbeln zum M. glutaeus maximus. Von *Lemur* berichtet ZUCKERKANDL, daß die ventrale Schicht des M. glutaeus maximus vom N. ischiadicus durchbohrt wird, wodurch ein Teil des Muskels vom Nerv dorsal überlagert wird. Dieser Teil des Glutaeus maximus erinnert an einen Muskel einiger niederer Säugetiere, den CUNNINGHAM für *Thylacinus* und *Cuscus* als Ischio-femoralis, LECHE als Caudofemoralis (Caudofemoralis profundus, CHAINE?) beschrieben haben. Er ist bei Monotremata, Marsupialia, Insectivora usw., vielleicht auch bei *Hapale jacchus* vorhanden, entspringt von den vorderen Schwanzwirbeln

oder vom Tuber ischiadicum und inseriert meistens am distalen Femurteil; dorsalwärts ist er vom Glutaeus maximus, Biceps femoris und vom Stamme des N. ischiadicus, von welchem er auch versorgt wird, überlagert. Dem Ursprung (vom Tuber ischiadicum) und der Insertion gemäß könnte der M. caudo-femoralis sehr wohl mit dem Ischio-femoralis der Affen homolog sein, obgleich in den Lagebeziehungen beider Muskeln ein Unterschied vorhanden ist, da Caudofemoralis tiefer und ventral vom N. ischiadicus, Ischio-femoralis dagegen oberflächlicher und dorsal vom Nerven liegt.

Forscht man nach einem M. ischio-femoralis, so darf man ihn nicht allein zusammen mit dem M. glutaeus maximus aufsuchen; man muß sich vielmehr erinnern, daß er bisweilen, wie bei den niederen Affen, dem Caput longum bicipitis als Femoralportion sich anschließen kann. Eine derartige Femoralportion des Biceps femoris der Halbaffen kann ich in der Literatur nicht finden. Für einige niedere Säugetiere (*Tupaia*, *Centetes*, *Talpina*, *Crocidura*, *Chrysochloris*, *Dasypus*, Kaninchen) beschreibt Leche als M. tenuissimus einen Bicipiti accessorius. Dieser Muskel liegt dorsal vom N. ischiadicus in der oberflächlichen Muskelschicht und kann bei einigen Formen (*Dasypus*, Kaninchen) vom Tuber ischiadicum entspringen, verhält sich also hinsichtlich des Ursprungs und der Lage wie ein M. ischio-femoralis, findet aber seinen Ansatz bei allen erwähnten Formen an der Mitte oder am distalen Teile des Unterschenkels.

M. glutaeus medius. Er entspringt von der ganzen Crista iliaca (Duvernoy, Bischoff, Deniker, Sommer, Pira), von der ganzen (Duvernoy) oder beinahe ganzen (Deniker, Hepburn) lateralen Fläche der Ala ossis ileum, oder nur vom cranialen Abschnitt derselben (Bischoff, Sommer, Pira) sowie auch von der Fascia lumbo-dorsalis, beziehentlich vom Kreuzbein (Bischoff, Sommer, Pira), entweder in ganzer Ausdehnung dieses Knochens bis zum Coccyx (Sommer) oder nur vom cranialen Teil desselben (Pira).

Der Muskel inseriert an der Außenfläche des Trochanter major femoris (Duvernoy, Deniker, Hepburn, Sommer, Pira), bei meinem Gorilla mit einer kurzen, etwa 3 cm breiten Sehne.

Er scheint in der Regel kräftiger als der M. glutaeus maximus entwickelt zu sein (Duvernoy, Deniker, Hepburn, Sommer, Pira). Bisweilen ist er mit dem Scansorius (Macalister), bisweilen mit dem Piriformis (Bischoff, Hepburn, Sommer, Pira) verschieden weit verwachsen. Betreffs der Verwachsung mit dem Piriformis ist bemerkenswert, daß variable Verhältnisse selbst bei einem und dem-

selben Tier vorhanden sein können, da der rechte M. glutaeus medius beim Gorilla Sommers mit dem M. piriformis bis zur Insertion verwachsen war, beide Muskeln der linken Extremität hingegen völlig voneinander getrennt blieben.

M. glutaeus minimus. Er entspringt von der lateralen Fläche des Corpus ossis ilium unmittelbar oberhalb des Acetabulum, mehr oder weniger weit zwischen der Incisura ischiadica major und der Spina il. ant. inf. ausgedehnt (Duvernoy, Deniker, Hepburn, Sommer, Pira). Hierzu gesellt sich bisweilen (Bischoff, Deniker, Hepburn) ein vorderer Teil des Muskels, der vom ventralen (vorderen) Rande der Darmbeinschaufel (Bischoff, Deniker), vom vorderen Teil der Crista iliaca und von einem kleinen Teil der Ala ossis ilium (Deniker) entspringt (siehe M. scansorius). Er inseriert am Trochanter major, entweder am vorderen Teil (Duvernoy, Deniker, Hepburn) oder an der medialen Fläche desselben (Sommer, Pira).

Aus der tiefen Fläche des M. glutaeus minimus der rechten (nicht aber der linken) Extremität des von mir untersuchten Gorilla spaltet sich ein etwa $^1/_2$ cm breites, dünnes Muskelbündel ab; dicht an die Hüftgelenkkapsel und die Mm. vasti intermedius et lateralis gedrückt, zieht es zum Trochanter minor, wo es sich, ventral von der Insertionssehne des M. ilio-psoas bedeckt, fleischig inseriert. Diese Bildung scheint mir mit dem Muskelbündel homolog zu sein, welches der M. glutaeus minimus nach Duvernoy beim Gorilla und nach Macalister beim Menschen zum M. vastus lateralis entsenden kann. Sommer beschreibt beim Gorilla einen M. ilio-trochantericus, der vom cranialen Rande des Acetabulum und vom angrenzenden Teil der äußeren Darmbeinfläche entspringt und dorsalwärts vom Iliopsoas am Trochanter minor inseriert. Dieser M. ilio-trochantericus Sommers stimmt der Insertionsweise nach mit dem vom M. glutaeus minimus meines Gorilla abgespaltenen Muskelbündel überein. Ich wäre geneigt, anzunehmen, daß wir es hier mit ein und derselben Bildung zu tun haben, die beim Gorilla Sommers weiter entfaltet ist, den Zusammenhang mit dem M. glutaeus medius gänzlich aufgegeben hat und anstatt diesem sich dem Ilium anschließt, hätte nicht Sommer die Angabe gemacht, daß der M. ilio-trochantericus vom Nervus femoralis innerviert wäre. Für das Muskelbündel meines Gorilla habe ich keine besondere Innervation feststellen können. Es ist wahrscheinlich nur ein Teil des M. glutaeus minimus, der von französischen Autoren (zit. Chaine) als »Accessoire du fessier profonde« oder »abducteur trochantérien« beschrieben worden ist. Für

Chiromys hat Zuckerkandl einen Ilio-femoralis beschrieben, der von der dorsalen Fläche des Darmbeintellers in der Nähe des Acetabulum entsprang und zwischen dem Psoasende und dem Ursprung des Vastus medius am Oberschenkelbeine inserierte.

M. scansorius. Er entspringt vom ventralen Teil des cranialen Abschnittes der äußeren Darmbeinfläche (Hepburn, Sommer, Pira). Er findet seinen Ansatz am Trochanter major (Hepburn, Sommer) und am Femur in der Nähe des Trochanter (Sommer). Bei meinem Gorilla inseriert er am Femur medial vom Ursprung des M. vastus lateralis in einer Ausdehnung von 1,5 cm, von der Basis des Trochanter major aus distalwärts gerechnet; sein Ursprung hat eine Breite von etwa 3 cm. Der Muskel verläuft stabförmig (am Ursprung nur ein wenig breiter) bis zur Insertion. Sommer fand den M. scansorius fächerförmig ausgebreitet und den Ursprung 6 cm breit.

Er ist von Macalister, Hepburn und Sommer beim Gorilla beschrieben worden. Nach Macalister ist er mit dem M. glutaeus medius, nach Hepburn mit dem M. glutaeus minimus verwachsen; nach Sommer bildete der Scansorius an der Insertion mit dem M. glutaeus minimus eine einheitliche Masse. Bei meinem Gorilla ist er am Ursprung frei, in seiner mittleren Partie mit dem M. glutaeus minimus verbunden, gegen die Insertion hin wieder frei. Bischoff ist der Meinung, daß der Scansorius dem Gorilla fehlte, sagt jedoch, daß der M. glutaeus minimus seines Gorillas im Ursprunge mehr dem Scansorius der übrigen Affen entspreche. Beim jungen Gorilla Denikers war der Muskel kaum bemerkbar und beim Gorillafötus war er vom vorderen Teil des M. glutaeus minimus vertreten. Duvernoy, Chapman und Symington erwähnen beim Gorilla den M. scansorius nicht, was wohl, wenigstens betreffs Duvernoys, so zu deuten ist, daß der Muskel als selbständige Bildung fehlte.

Auch bei den übrigen Anthropomorphen ist die Beziehung des M. scansorius zu den Nachbarn ziemlich großen individuellen Variationen unterworfen. Bisweilen ist der Muskel gut als selbständige Bildung entwickelt, bisweilen aber so vollständig mit dem einen oder anderen der Glutaeusmuskeln verschmolzen, daß sein Vorhandensein ganz und gar verneint wird. Nach Keith ist der Scansorius beim Schimpanse öfter denn beim Gorilla als selbständiger Muskel vorhanden. Der Orang besitzt nach Bischoff und Hepburn einen selbständigen M. scansorius. Dieser ist einmal mit dem M. glutaeus medius (vgl. den Gorilla Macalisters) verwachsen gefunden (zit. Sommer).

Beim Menschen können nach Quain die vorderen Fasern des

M. glutaeus minimus sich von den übrigen Teilen des Muskels trennen und als ein M. scansorius auftreten.

Bei den niederen Säugetieren kommt der M. scansorius hier und da vor, z. B. bei *Crocidura*, mehreren Chiroptera, bei *Dasyprocta* und wahrscheinlich auch bei *Didelphys* (Leche).

Das variable Vorhandensein oder Fehlen sowie das Verwachsen bestimmter Elemente der Glutaealmuskulatur finden nach Chaine folgendermaßen ihre Erklärung.

Die Glutaealmuskulatur besteht ursprünglich aus einer oberflächlichen und einer tiefen Schicht. Diese Sachlage findet sich bei Monotremata und bisweilen bei Prosimiae vor. Die tiefe Schicht spaltet sich tangential in zwei Schichten, wodurch die Mm. glutaeus medius et minimus zum Vorschein kommen. Die so vorhandenen drei Schichten zeigen Neigung zur Aufteilung in der Richtung des Faserverlaufes. Insbesondere bei der ursprünglichen oberflächlichen und der sekundären tieferen Schicht kommt diese Tatsache zum Vorschein. Die ursprüngliche, oberflächliche Schicht schließt hauptsächlich den M. glutaeus maximus in sich ein; ihre vordere Partie kann sich als M. tensor facsiae latae, die hintere als M. caudo-femoralis superficialis (Agitator caudae) abspalten, mit wechselnder Stärkeentwicklung beider Muskeln bei verschiedenen Säugetieren. Aus dieser oberflächlichen Schicht stammt auch nach Chaine der M. ischio-femoralis. Die sekundäre, tiefere Schicht ist durch den M. glutaeus minimus vertreten, welcher besondere Neigung zu longitudinaler Aufteilung zeigt. Die vordere Partie spaltet sich bisweilen als ein M. scansorius ab. Zuweilen ist der Muskel in noch mehrere Teile aufgeteilt. So soll er nach Chaine beim Gorilla in drei, beim Schimpanse in vier Segmente zerfallen können. Der M. scansorius gehört also der primären, tiefen Schicht zu; zu dieser Schicht gehört auch der M. glutaeus medius. Diese Tatsachen erklären das bei einem Gorilla und bei einem Orang gefundene Verhalten, wonach der M. scansorius mit dem M. glutaeus medius verwachsen ist (siehe S. 178).

M. piriformis. Er entspringt von der Facies pelvina ossis sacri (Duvernoy, Bischoff, Hepburn, Sommer, Pira), bei meinem Gorilla, ebenso wie beim Menschen mit drei fleischigen Zacken von den Vertebrae sacrales 2, 3 und 4. Der Muskel kann beim Gorilla seinen Ursprung caudalwärts bis zum Kreuzbeinsegment 5 ausdehnen (Hepburn). Er inseriert am Trochanter major (Duvernoy, Hepburn, Sommer, Pira).

Wie vorher erwähnt, kann der M. piriformis beim Gorilla mit dem unteren Rande des M. glutaeus medius verwachsen sein, entweder in ganzer Ausdehnung (Bischoff, Hepburn, Sommer: die rechte Extremität des Gorilla) oder nur teilweise (Pira); bisweilen ist er frei (Duvernoy, Deniker: foetus und juv., Sommer: die linke Extremität des Gorilla). Beim Menschen ist der M. piriformis in der Regel gut abgesetzt, wennschon er ausnahmsweise mit dem M. glutaeus medius oder minimus (Quain) oder mit dem M. obturator internus oder mit den Mm. gemelli (Chaine) vereinigt sein kann. Bei den Affen scheint der Piriformis im allgemeinen mit dem unteren Rande des Glutaeus medius eng verwachsen zu sein, ein Verhältnis, das sich auch bei niederen Säugetieren wie z. B. bei *Tupaia*, *Cyclothurus*, *Pholidotus*, *Galeopithecus* u. a. vorfindet (Leche).

M. obturator internus. Er entspringt von der medialen Fläche des Os coxae und der Membrana obturatoria; er zieht durch das Foramen ischiadicum minus hindurch lateralwärts und inseriert sehnig in der Fossa trochanterica femoris, verhält sich also wie beim Menschen (Duvernoy, Macalister?, Bischoff, Deniker, Hepburn?, Sommer, Pira). Mit dem M. quadratus femoris war der Muskel beim Gorilla Bischoffs vereinigt, und Hepburn fand die Sehnen der Mm. obturat. int. et extern. nahe der Insertion miteinander verwachsen. Über das Verhalten des M. obturat. int. zu den Mm. gemelli siehe unten.

Mm. gemelli. Sie entspringen als oberer Muskel von der rudimentären Spina ischiadica, als unterer vom Tuber ischiadicum und inserieren in der Fossa trochanterica femoris, verhalten sich also betreffs des Ursprungs und der Insertion wie beim Menschen (Duvernoy, Hepburn, Sommer, Pira). Bei meinem Gorilla waren beide Muskeln nur mit Schwierigkeit voneinander und von dem außerhalb des Beckens liegenden Teil des M. obturator internus zu trennen, was als eine primitive Erscheinung zu deuten ist, da die drei Muskeln als Differenzierungsprodukte einer ursprünglich einheitlichen Muskelmasse zu betrachten sind.

In der Regel sind beim Gorilla beide Gemelli vorhanden (Duvernoy, Macalister, Deniker: Gorilla juv., Hepburn, Sommer, Pira); der Gemellus superior ist schwach entwickelt (Sommer, Pira) und kann sogar fehlen (Bischoff). Bei dem von Deniker untersuchten Gorillafötus fehlten beide Muskeln.

Die schwache Entwicklung oder das Fehlen des oberen Ge-

mellus hängt nach HEPBURN von dem rudimentären Zustande der Spina ischiadica beim Gorilla gleichwie beim Schimpanse und dem Orang ab. Die kräftige Ausbildung der Spina ischiadica beim Menschen bringt HEPBURN mit dem aufrechten Gang und der Vergrößerung der Apertura pelvis des Menschen in Zusammenhang, wodurch der M. levator ani von größerer Bedeutung geworden ist. Mit der Vergrößerung der Spina ischiadica ist auch die Bedingung des Hervortretens eines selbständigen M. gemellus superior gegeben, da dieser Muskel entwicklungsgeschichtlich nur ein Spaltungsprodukt einer vom Ischium entspringenden Muskelmasse ist, die allmählich in die Mm. gemelli und den M. obturator internus zerfällt.

Nach KOHLBRUGGE und HEPBURN ist der M. gemellus superior beim *Hylobates* kaum als gesonderter Muskel aufzufassen. Bei Prosimiae ist dagegen ein M. gemellus superior und ein M. inferior vorhanden; hier ist die Spina ischiadica oft auch sehr deutlich entwickelt.

Beim Gorilla kann der M. gemellus inferior mit dem M. quadratus femoris innig vereinigt sein (HEPBURN).

M. quadratus femoris. Er entspringt vom Tuber ischiadicum (DUVERNOY, SOMMER, PIRA). Der Ansatz variiert; er befindet sich am Trochanter major (DUVERNOY, HEPBURN), an der Basis des Trochanter minor (PIRA) oder, wie normalerweise beim Menschen, an der Crista intertrochanterica femoris (DENIKER, SOMMER). Die Fälle, in welchen der Muskel sich entweder nur am großen oder nur am kleinen Trochanter befestigt, sind wohl als Reduktionserscheinungen zu betrachten, da der Muskel nicht nur beim Gorilla (DENIKER, SOMMER), sondern nach HEPBURN auch bei den anderen höheren Affen (Schimpanse, Orang und Gibbon) einen ausgedehnteren Insertionsbezirk am Femur einnehmen kann. Beim Gorilla DUVERNOYS gleichwie bei dem meinigen war der Muskel relativ schwach, beim Gorilla SOMMERS dagegen kräftig.

Der Muskel kann mit dem Obturator internus (BISCHOFF) oder mit dem Gemellus inferior (HEPBURN) verschmelzen.

Ich finde den Muskel ebenso wie HEPBURN und SOMMER vom N. ischiadicus innerviert; dieselbe Innervationsweise kommt auch bei niederen Säugern, z. B. bei *Echidna* und unter den Insectivoren bei *Tupaia*, *Macroscelides* und *Chrysochloris* vor. Bei anderen Säugern, z. B. bei *Erinaceus*, *Centetes*, *Cuscus*, *Thylacinus*, *Myrmecobius* und *Galeopithecus*, kommt ein Muskel vor, der im Ursprung und in der Insertion mit dem M. quadratus femoris des Menschen über-

einstimmt, seine Innervation aber vom N. obturatorius, d. h. aus dem Plexus lumbalis erhält. In diesen Fällen handelt es sich nach Leche nicht um eine mit dem M. quadratus femoris des Menschen homologe Bildung, sondern um einen Muskel, der mit dem M. obturator externus gemeinsamen Ursprung haben dürfte.

M. obturator externus. Er entspringt von der vorderen Fläche des Os coxae und der Membrana obturatoria und inseriert in der Fossa trochanterica (Sommer, Hepburn) oder an der Crista intertrochanterica (Pira), verhält sich also im großen und ganzen wie beim Menschen (Duvernoy, Macalister, Bischhoff, Hepburn, Sommer, Pira). Eine Insertionsweise wie die bei meinem Gorilla, wo die Endsehne sich an der hinteren Fläche des Oberschenkelknochens, und zwar an der Crista intertrochanterica anstatt in der Fossa trochanterica befestigt, kann auch bei *Echidna* und *Chrysochloris* vorkommen. Sonst scheint die Insertion in der Fossa bei den Säugetieren Regel zu sein.

Für zwei Gorillas gibt Deniker eine von anderen Verfassern abweichende Beschreibung des M. obturator externus an. Er sagt, daß der Muskel aus einer tiefen und einer oberflächlichen Lage zusammengesetzt sei. Die tiefe Lage verhält sich wie der M. obturator externus des Menschen und ist auch ohne Zweifel mit diesem homolog. Die oberflächliche Lage hingegen hatte eine andere Anordnung. Da diese Lage meiner Meinung nach nicht ein M. obturator externus s. str., sondern ein M. obturator intermedius ist, ein Muskel, der auch bei meinem Gorilla vorhanden war, so verweise ich auf die unten gegebene Beschreibung letztgenannten Muskels.

Die Endsehne des M. obturator externus kann mehr oder weniger innig mit derjenigen des M. obturator internus verschmolzen sein (Hepburn).

M. obturator intermedius. An der linken Extremität finde ich einen Muskel, der vom Pecten ossis pubis, und zwar von der Eminentia ilio-pectinea aus medianwärts in einer Ausdehnung von 1,5 cm entspringt (siehe Fig. 3) und sich am Femur unmittelbar distal vom Trochanter minor befestigt. In Ursprung, Verlauf und Insertion verhält sich dieser Muskel also wie der M. pectineus des Menschen, ist aber vom N. obturatorius innerviert, während der M. pectineus s. str. seinen Nerv vom N. femoralis erhält. Der Gorillamuskel kann also nicht ein M. pectineus im Sinne der Anatomie des Menschen

sein; er ist ein M. obturator intermedius, ein Muskel, den LECHE als ein Differenzierungsprodukt des M. obturator externus auffaßt.

Ein M. obturator intermedius scheint mir vorher beim Gorilla von DENIKER beschrieben worden zu sein, zwar nicht unter diesem Namen, sondern als eine oberflächliche Lage des M. obturator externus. Nach DENIKER bestand der M. obturator externus der beiden von ihm untersuchten Gorillas aus zwei Lagen, einer tiefen Lage, die dem M. obturator externus des Menschen entspricht, und einer oberflächlichen, die sich folgenderweise verhielt. Sie bestand aus drei Muskelbündeln, welche sich distalwärts vor der Insertion zu einer Bildung vereinigten. Ein laterales Bündel entsprang vom Ramus superior ossis pubis medianwärts vom M. pectineus, ein mittleres entsprang vom Ramus superior ossis pubis, vom Tuberculum pubicum und vom Os pubis nahe der Symphyse, und ein mediales Bündel entsprang vom Ramus inferior ossis pubis und vom oberen Teil des Ramus inferior ossis ischii; die drei Bündel vereinigten sich zum Ansatz am Femur zwischen den beiden Trochanteren. Die Innervation rührte vom N. obturatorius her. Diese oberflächliche Lage des M. obturator externus der Gorillas DENIKERS scheint mir einem M. obturator intermedius zu entsprechen; sie war stärker entwickelt als bei meinem Gorilla, welcher nur das laterale Bündel des Muskels DENIKERS besaß.

An der rechten Extremität meines Gorilla bestand ein Muskel, welcher gleich wie der M. obturator intermedius der linken Extremität vom Pecten ossis pubis zum Femur unmittelbar distal vom Trochanter minor zog; er wurde aber sowohl vom N. obturatorius als auch vom N. femoralis innerviert. Dies Verhalten zeigt, daß wir es hier mit einer zusammengesetzten Bildung zu tun haben. Es liegt ein durch Verwachsen der Mm. obturator intermedius und pectineus s. str. entstandener Muskel vor. Wie man sich das Entstehen eines solchen Muskels denken muß, hat LECHE folgendermaßen klargelegt.

Bei niederen Säugern, den Insectivoren, spaltet sich aus dem M. obturator externus ein Muskel, ein M. obturator intermedius, als selbständige Bildung ab. Er wandert ventralwärts und verschmilzt bei höheren Formen mehr oder weniger vollständig mit dem M. pectineus. So erklärt sich das Verhalten, daß »M. pectineus« sowohl bei den Anthropomorphen als auch bisweilen beim Menschen gleichzeitig vom N. femoralis und vom N. obturatorius versorgt werden kann, in welchem Falle der laterale Teil des Muskels vom erst-

genannten, der mediale vom letztgenannten Nerv versorgt wird. »M. pectineus« stellt also hier eine zusammengesetzte Bildung dar. Wenn der M. pectineus, wie in der Regel beim Menschen, nur vom N. femoralis innerviert wird, so fehlt der M. obturator intermedius oder ist möglicherweise mit dem M. adductor brevis vereinigt (Leche). In den Fällen, wie an der linken Extremität meines Gorilla, in welchen der Muskel, der an dem Platze des M. pectineus sich befindet, nur vom N. obturatorius innerviert wird, ist er als ein M. obturator intermedius zu beurteilen, indessen der M. pectineus s. str. als reduziert zu betrachten ist.

2. Muskeln des Oberschenkels.

A. Die hinteren Muskeln des Oberschenkels.

M. biceps femoris. Er besteht aus zwei vollständig voneinander getrennten Teilen, welche je für sich als selbständige Muskeln behandelt werden könnten, was hinsichtlich der Innervation auch das Richtige wäre. Wir wollen aber im Einklang mit dem Verhalten beim Menschen die beiden Teile als Caput longum und Caput breve eines M. biceps femoris behandeln. Das genauere Verhalten des Muskels bei meinem Gorilla war folgendes.

Das Caput longum entspringt am Tuber ischiadicum aus einer für ihn, den M. ischio-femoralis und M. semitendinosus gemeinsamen Masse, aus welcher die erwähnten Muskeln sich bald voneinander abspalten. Der lange Kopf ist kräftig, zieht disto-lateralwärts und endigt mittelst einer 4 cm langen Sehne, hauptsächlich am Condylus lateralis tibiae. Einige Sehnenstreifen strahlen in die Fascia cruris aus. Die Versorgung geht vom N. tibialis aus.

Caput breve. Es besteht proximal aus zwei Portionen mit verschiedenen Ursprüngen, aus einer proximo-dorsalen schwächeren und einer disto-ventralen kräftigeren Portion. Der proximo-dorsale Teil entspringt mit schlanker Sehne dorsal an der Basis des Trochanter major. Von hier aus geht die 4,5 cm lange, schlanke Sehne aus; sie setzt sich in einen schwachen, kurzen Muskelbauch fort, welcher mit der disto-ventralen Portion des Muskels verschmilzt. Diese entspringt fleischig in einer Ausdehnung von 9,5 cm an der Linea aspera femoris. Der Ursprung ist distalwärts bis auf 5 cm Entfernung vom Epicondylus lateralis femoris ausgedehnt; er wird lateralwärts von der Insertion der Mm. glutaeus maximus und ischio-femoralis, medianwärts von der des M. adductor magnus flankiert. Der kurze

Bicepskopf inseriert fleischig am proximalen Ende der Fibula, vom Capitulum aus distalwärts in einer Ausdehnung von 3 cm (Fig. 1); er wird vom N. peronaeus versorgt.

Beim Gorilla scheinen in der Regel Caput longum und Caput breve des M. biceps femoris ähnlich wie bei meinem Gorilla als zwei getrennte Muskeln vorzuliegen (Duvernoy, Macalister, Bischoff, Symington, Sommer). Bei den von Deniker, Hepburn und v. Westrienen untersuchten Tieren waren beide Portionen jedoch in der Nähe der Insertion miteinander vereinigt. Chapman sagt, daß der Biceps des Gorilla in Ursprung und Ansatz sich wie beim Menschen verhalte, gibt aber nicht an, wie beide Köpfe sich zueinander verhalten. Das Caput longum entspringt vom Tuber ischiadicum (Duvernoy, Sommer, Pira) und inseriert am Condylus lateralis tibiae (Duvernoy, Deniker, Hepburn, Sommer, v. Westrienen, Pira); es kann sich auch am Capitulum fibulae anheften, entweder gleichzeitig mit der Tibialinsertion (Deniker, v. Westrienen) oder an der Fibula allein (Bischoff). Die Endsehne kann auch in die Fascia cruris ausstrahlen (Bischoff, Sommer, v. Westrienen, Pira). Das Caput breve entspringt von der Linea aspera femoris in wechselnder Ausdehnung. Proximalwärts erstreckt sich der Ursprung des einheitlichen (Duvernoy) oder geteilten (Pira) Kopfes bis zum Trochanter major; zuweilen macht er beim Anfang der Glutaeus maximus-Insertion Halt (Sommer). Distalwärts endigt er einige Zentimeter (2,5 cm: Sommer, 5 cm: Pira) oberhalb des Epicondylus femoris lateralis. Der kurze Kopf findet seinen Ansatz am Capitulum fibulae (Duvernoy, Bischoff, Deniker, Hepburn, Sommer, Pira); er kann sich aber von hier aus weiter distalwärts erstrecken, entweder eine Strecke weit längs der Fibula (Deniker, Pira) oder mittelst einiger Faserzüge zur Fascia cruris (Duvernoy, Bischoff, Deniker, Hepburn, v. Westrienen) oder zum Septum intermusculare fibulare posterius (Sommer).

Das Caput longum mit seinem Ursprung vom Tuber ischiadicum scheint allen Säugetierordnungen mit Ausnahme der Chiroptera zuzukommen. Der kurze Kopf ist indessen unter den Säugern keineswegs eine allgemeine Erscheinung. Bei niederen Säugetieren scheint er nur bei einigen Edentaten (Myrmecophagidae, Bradypodidae und *Manis*) vorhanden zu sein. Auch in der Primatenreihe kommt er nicht bei allen Formen vor; so fehlt er den Prosimiae und den Cercopithecidae, ist hingegen bei den Platyrrhina, den Anthropomorphae und dem Menschen in der Regel vorhanden. Bei *Hapale* wie beim

Menschen kann er bisweilen fehlen. Auch die Beziehung des kurzen Bicepskopfes zum langen ist einem Wechsel unterworfen. Für die erwähnten Edentaten spricht Leche von einer ziemlich selbständigen Pars femoralis des M. biceps. Nach Sommer sind beim Orang, wie wir es für den Gorilla nachgewiesen haben, beide Bicepsköpfe in der Regel voneinander getrennt. Beim Schimpanse scheint die Verbindung beider Bicepsköpfe, wenn auch zuweilen nur in geringer Ausdehnung, die Regel zu sein. Regelmäßig verwachsen sind sie beim Gibbon, Menschen und meistens bei den platyrrhinen Affen.

Wie vorher erwähnt, kann das Caput longum beim Gorilla durch Ausstrahlungen der Endsehne in die Fascia cruris in Beziehung zu distalen Teilen des Unterschenkels treten. Stärker ausgeprägt war dieses Verhalten bei dem von Gratiolet und Alix untersuchten *Troglodytes aubryi*, bei welchem die Insertionssehne des langen Bicepskopfes die Fußwurzel erreichte, eine Sachlage, die uns auch bei einigen niederen Formen, z. B. bei *Echidna* und *Erinaceus* begegnet. Beim Menschen gelangt die Sehne ausnahmsweise zum M. gastrocnemius oder zum Tendo calcaneus (Quain). Bei den Prosimiae und einigen platyrrhinen Affen (*Ateles*, *Lagothrix*, *Cebus*) hat man die Ausstrahlung der Endsehne des Caput longum bicipitis in die Fascia cruris, bei ersteren bis über die Mitte, bei letzteren bis zur Mitte des Unterschenkels verfolgt. Ebenso wie der lange kann auch der kurze Bicepskopf beim Gorilla in Beziehung zur Fascie des Unterschenkels treten. Auch hierin stimmt Gorilla nicht nur mit den Anthropomorphen, sondern auch mit niederen Säugetieren überein. Gratiolet und Alix haben beim Schimpanse Beziehungen zwischen Caput breve bicipitis und dem Calcaneus durch die Unterschenkelfascie gefunden. Bolk wies beim Orang eine Insertion des Caput breve am Calcaneus, ja selbst an der Tuberositas ossis metatarsalis 5 mit Anschluß an die Mm. peronei nach. Eine ähnliche Insertionsweise wie die letztgenannte kann auch bei *Manis* vorkommen. Bei ihm inseriert das Caput breve vermittelst Sehnenfasern, welche sich den Mm. peronei unmittelbar anlegen, an der Lateralfläche des Calcaneus. Bei einem anderen Edentaten (*Cyclothurus*) befestigt sich der kurze Bicepskopf an der Fibula unmittelbar proximalwärts von dem Malleolus lateralis (Leche).

Betreffs der variierenden Insertionsweise des M. biceps femoris der höheren Affen am proximalen Teil des Unterschenkels verweise ich auf die Arbeit Sommers sowie auf diejenige v. Westrienens.

M. semitendinosus. Er entspringt gemeinsam mit dem Caput longum bicipitis (Hepburn, Sommer) und dem M. ischio-femoralis (Pira) vom Tuber ischiadicum. Er ist kräftig entwickelt (Duvernoy, Macalister, Chapman, Bischoff, Sommer, Pira) und besteht bei meinem Gorilla aus einem 18 cm langen Muskelbauch, der distalwärts in eine etwa 5 cm lange Endsehne übergeht. Er verdient also seinen Namen nicht, da er eine viel kürzere Sehne als beim Menschen besitzt. Dies Verhalten haben Bischoff und Sommer auch bei ihren Gorillas bemerkt; es soll nach Leche bei allen Primaten Regel sein. Die anfangs nur 0,9 cm breite Endsehne wird distalwärts breiter und teilt sich in zwei gut voneinander getrennte Teile, von denen der eine bis zur Mitte des Unterschenkels zieht, um daselbst in den aponeurotischen Ursprungsteil des Soleus auszustrahlen; der andere Teil inseriert an der Facies medialis tibiae, in der Nähe der Crista anterior des Knochens in einer Ausdehnung von 1,8 cm (siehe Fig. 1, *3*). Das proximale Ende dieses Insertionsbezirkes liegt 4,5 cm distalwärts vom Condylus medialis tibiae entfernt und die Insertion des Muskels findet am zweiten Viertel des Schienbeins, also relativ weit distal, statt. Die Lage der Insertion des M. semitendinosus an der Tibia in Beziehung zu den Insertionsbezirken der Mm. gracilis et sartorius geht aus der Fig. 1 hervor. Am weitesten ventral inseriert der M. sartorius, am meisten dorsal der M. semitendinosus, und zwischen ihnen findet die Endsehne des M. gracilis ihren Ansatz. Alle drei Insertionen liegen dicht beieinander. Diese Lage der Sehnenansätze kommt dadurch zustande, daß die platte Sehne des M. semitendinosus beim Verlaufe zur Insertionsstelle von der Endsehne des M. gracilis medianwärts bedeckt wird, die ihrerseits wieder von der Insertionssehne des M. sartorius medianwärts überlagert wird. Diese bei meinem Gorilla vorhandene Insertionsweise der drei Muskeln scheint beim Gorilla die Regel zu sein. So gibt

Fig. 1.

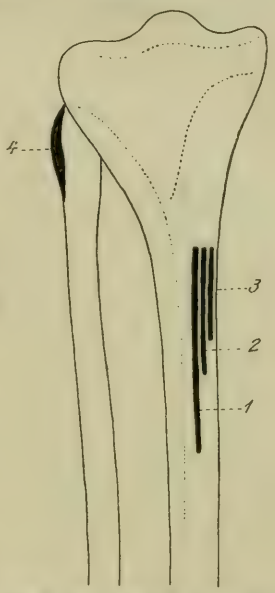

Tibia und Fibula des Gorilla mit Muskelansätzen (von vorn). *1* Ansatz des M. sartorius; *2* Ansatz des M. gracilis; *3* Ansatz des M. semitendinosus; *4* Ansatz des Caput breve M. bicipitis.

Sommer an, daß die Endsehnen des Gracilis und Semitendinosus sich hintereinander inserieren, und v. Westrienen, daß der Semitendinosus bei der Insertion größtenteils vom Gracilis, dieser fast vollständig vom Sartorius überlagert wird. Auch nach Duvernoy und Hepburn inseriert der Semitendinosus in einer Ebene hinter den Insertionen der Mm. gracilis et sartorius. — Etwa die gleiche Insertionsweise scheint auch beim Orang vorhanden zu sein, da nach v. Westrienen der Semitendinosus vom Gracilis, der Gracilis vom Sartorius, wenn auch nur wenig, überlagert wird. Beim Schimpanse und *Hylobates agilis* ist die Endsehne des Gracilis mit derjenigen des Semitendinosus verwachsen. — Beim Menschen ist die gegenseitige Lage der drei Endsehnen an der Tibia eine andere als beim Gorilla, was aus einem Vergleich der Fig. 1 u. 2 hervorgeht. Beim Menschen sind die Sehnen nur auf zwei Ebenen verteilt. In die hintere Ebene entfallen die zwei Sehnen der Mm. semitendinosus et gracilis; sie liegen in proximo-distaler Richtung übereinander (Fig. 2). Die Sehnen heften sich beim Menschen auch an der Tibia relativ mehr proximal als beim Gorilla fest, bei welchem u. a. die distale Insertion des M. semitendinosus ein Hindernis der vollständigen Extension des Kniegelenkes bildet (siehe S. 172).

Fig. 2.

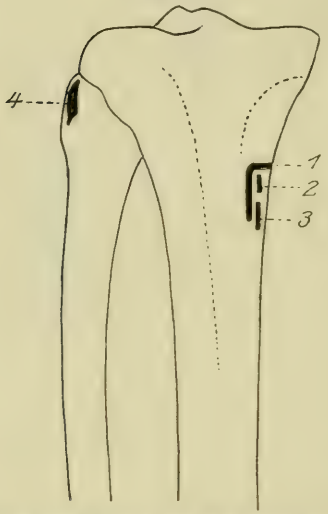

Tibia und Fibula des Menschen mit Muskelansätzen (von vorn). Nach Spaltholz. *1* Ansatz des M. sartorius; *2* Ansatz des M. gracilis; *3* Ansatz des M. semitendinosus; *4* Ansatz des M. biceps femoris.

Außer an der Tibia inseriert der M. semitendinosus bei meinem Gorilla, wie vorher erwähnt, auch am aponeurotischen Ursprungsteil des M. soleus. Dasselbe Verhalten fand Sommer bei seinem Gorilla. Deniker beschreibt eine Verbindung der Endsehne mit der Fascia cruris, was die Regel beim Menschen zu sein scheint (Quain).

Die dem Menschen zukommende Inscriptio tendinea des M. semitendinosus ist zuweilen beim Gorilla vorhanden (Macalister); bisweilen fehlt sie (Sommer, Pira). Beim Schimpanse, Orang und Gibbon kann die Zwischensehne ebenfalls vorkommen (Hepburn).

Ebenso wie beim Gorilla und Menschen ist der M. semitendi-

nosus bei der Mehrzahl der Säugetiere eine einfache Bildung, die sich zwischen Becken und Unterschenkel ausspannt. Bei einigen Formen kann er aber in zwei verschieden getrennten Muskeln auftreten, ein Verhalten, welches unter den Primaten bei *Chiromys* (Leche) gefunden worden ist.

M. semimembranosus. Er entspringt mit sehr schwacher Sehne aus dem M. praesemimembranosus, mit welchem er proximal bis 5 cm distal vom Tuber ischiadicum verwachsen ist. Etwa denselben Ursprung scheint der Muskel auch bei den von Duvernoy und Sommer untersuchten Gorillas gehabt zu haben, da er nach diesen Verfassern vom Ischium gemeinsam mit dem »distalen Abschnitt des Adductor magnus« (siehe S. 190) seinen Ursprung nimmt. Die Endsehne, bei meinem Gorilla 1 cm lang und 0,5 cm breit, befestigt sich an der hinteren Fläche des Condylus medialis tibiae (Duvernoy, Hepburn, Sommer, Pira); hierzu können Sehnenstreifen zur Fascia cruris (Deniker) oder zur tiefen Fascia des Unterschenkels (Hepburn, Pira) kommen. Die Endsehne kann auch einige Faserzüge zur Hinterwand der Kniekapsel abgeben (Hepburn, Sommer, Pira). Bei meinem Gorilla strahlen diese Fasern auf der Kapselhinterwand in lateral-proximaler Richtung aus, sind aber allzu schwach, um als ein Ligamentum popliteum obliquum im Sinne der menschlichen Anatomie aufgeführt werden zu können. Hepburn scheint eine Verbindung des M. semimembranosus mit der Kapselwand von etwa derselben Stärke, wie ich sie fand, wahrgenommen zu haben. Nach der Beschreibung Sommers scheint der M. semimembranosus des Gorilla sich wie beim Menschen festgeheftet zu haben, d. h. er scheint in ein Ligamentum popliteum obliquum übergegangen zu sein.

Das Vorkommen dieses Bandes scheint bei den Anthropomorphen variabel zu sein. Forster ist der Meinung, daß dasselbe bei sämtlichen menschenähnlichen Affen angetroffen werden kann, v. Westrienen hingegen fand es bei keinem der Anthropomorphen. Nach Hepburn findet beim Schimpanse, Orang und Gibbon die Anheftung der Endsehne allein an der Tibia statt. Auch den niederen Affen und den Halbaffen scheint das Ligamentum popliteum obliquum in der Regel zu fehlen. Dies ist nach den Untersuchungen Forsters und v. Westrienens der Fall bei *Cercopithecus Campbelli*, *Macacus rhesus* und *cynomolgus*, *Chrysothrix*, *Cebus*, *Hapale* und unter den Halbaffen bei *Lemur* und *Nycticebus*. Das Ligament ist aber bei *Cynocephalus* sowie bei *Ateles vellerosus* nachgewiesen worden. Im

Gegensatz zu dem regelmäßigen Vorhandensein des Ligamentum popliteum obliquum beim Menschen steht also das seltene und wenig konstante Auftreten desselben bei den übrigen Primaten. Ob diese Tatsache einen wichtigen Unterschied zwischen dem Menschen und dessen nächsten Verwandten bildet, ist schwer zu entscheiden, da man die Ursachen des Entstehens des Bandes nicht kennt. Nach FORSTER ist es unabhängig vom M. semimembranosus entstanden und sekundär mit dessen Sehne in Beziehung getreten. v. WESTRIENEN hingegen sieht in der Anheftung der Sehne an der Kapselwand einen ursprünglichen Zustand und deutet die Faserrichtung in der Kapsel als durch die Sehne entstanden.

M. praesemimembranosus (Condyloid adductor, MACALISTER; Ischio-condyloideus, DENIKER; dritter Abschnitt des M. adductor magnus, SOMMER). Er ist bei meinem Gorilla ein kräftiger, sehr gut entwickelter Muskel, der vom Ursprung bis zum Ansatz selbständig verläuft. Er entspringt kurzsehnig vom Ramus inferior ossis ischii unmittelbar distal vom Ursprung des M. adductor magnus (siehe Fig. 3). Der Ursprung erreicht das Tuber ischiadicum nicht, sondern endet 2 cm proximalwärts von diesem. Die Insertion findet durch eine kurze, 2 cm breite Sehne am Epicondylus medialis femoris statt. Innervation: Nervus tibialis.

Der Muskel war als selbständiger Muskel auch bei den von DUVERNOY, MACALISTER und DENIKER untersuchten Tieren vorhanden, obgleich er mit anderen Namen belegt wurde. DUVERNOY beschreibt ihn als einen vierten Adductor, der vom Ramus descendens ossis ischii zum Epicondylus medialis femoris zog; MACALISTER nennt ihn »Adductor primus or condyloid Adductor«, und DENIKER spricht wie DUVERNOY von einem vierten Adductor, einem Ischio-condyloideus mit Innervation vom N. tibialis. Bei den von CHAPMAN (?), BISCHOFF (?), HEPBURN und SOMMER untersuchten Gorillas war der Muskel nicht als selbständige Bildung vorhanden, sondern mit dem M. adductor magnus s. str. verwachsen. In dieser Form, d. h. als ein Teil des M. adductor magnus kommt der M. praesemimembranosus auch beim Menschen vor.

Wie bekannt, besteht der menschliche M. adductor magnus aus zwei Abschnitten, einem proximalen vom N. obturatorius innervierten und einem distalen, der von einem Ast des N. ischiadicus versorgt wird. Obgleich beide Abschnitte in der Regel sehr innig miteinander verwachsen sind, und die Grenze zwischen denselben nur durch den Hiatus adductorius markiert wird (vgl. S. 192), so muß man sie doch

den Innervationsverhältnissen nach als verschiedene, sekundär miteinander vereinigte Muskeln betrachten. Die Phylogenese des zusammengesetzten Muskels ist von LECHE folgendermaßen erklärt worden.

Bei einigen niederen Säugetieren (*Tupaia*, *Macroscelides*) entspringt vom hinteren Beckenrande ein einheitlicher, vom N. ischiadicus innervierter Muskel, der distalwärts zieht und mit einer sehr breiten Sehne am Epicondylus medialis femoris und an der proximalen Spitze der Crista tibiae inseriert. Aus diesem Muskel sondern sich bei anderen Formen durch Längsteilung zwei Beugemuskeln, M. praesemimembranosus und M. semimembranosus, welche selbständig als erstgenannter am Oberschenkel, als letztgenannter am Unterschenkel inserieren. Die Trennung beider Muskeln kann einerseits vollständig durchgeführt sein, so daß sie völlig frei voneinander bis zum Tuber ischiadicum verlaufen (einige Insectivoren, *Choloepus*, *Nasua*, *Homo*). Die Muskeln sind anderseits proximal eine Strecke weit miteinander verwachsen (*Felis domestica*, *Dasypus*, einige Gorillas). Nach der Sonderung tritt der M. praesemimembranosus in nähere Verbindung mit einem Gliede der Adductorgruppe, mit dem M. adductor magnus s. str., ohne anfänglich mit ihm zu verschmelzen, was beim Menschen sich vollzieht, wodurch ein von zwei verschiedenen Nerven versorgten »M. adductor magnus« entsteht.

Kehren wir zu den vorher geschilderten Verhalten beim Gorilla zurück, so finden wir, daß bei einigen Individuen, z. B. bei den von HEPBURN und SOMMER untersuchten, die höhere, menschliche Beziehung des M. praesemimembranosus zum M. adductor magnus s. str., d. h. die Verwachsung der beiden Muskeln vorliegt, daß bei anderen Gorillas hingegen, bei den von DUVERNOY, MACALISTER, DENIKER und mir untersuchten, beide Muskeln auf einer primitiven Stufe stehen geblieben sind, indem sie vollständig voneinander getrennt sind. Bezüglich der Beziehungen der Mm. praesemimembranosus et semimembranosus zueinander stehen die von DUVERNOY, SOMMER und mir untersuchten Gorillas auf einer relativ primitiven Entwicklungsstufe, da beide Muskeln proximal eine Strecke weit noch miteinander verwachsen sind.

Unter den anderen menschenähnlichen Affen scheint beim Orang der M. praesemimembranosus mit dem M. adductor magnus verwachsen zu sein. Beim Schimpanse tritt der vom N. ischiadicus innervierte M. praesemimembranosus zwar in engere Beziehung mit dem vom N. obturatorius versorgten M. adductor magnus, wobei jede

Partie sich aber distinkt erhält (Leche). — Bei den Hylobatidae ist der M. praesemimembranosus auch gut gesondert; bei *H. agilis* und *syndactylus* ist er frei, bei *H. leuciscus* hingegen mit einem Adductor zur Bildung eines M. adductor magnus im Sinne der Anatomie des Menschen verwachsen. — Bei einigen von Bischoff untersuchten niederen Affen scheint der M. praesemimembranosus zwar gesondert, aber mit dem Adductor nicht verwachsen gewesen zu sein. In sehr reduziertem Zustande liegt beim *Hapale* die fragliche Muskulatur vor, da die Mm. semimembranosus et semitendinosus durch einen dünnen Muskel repräsentiert werden, welcher sich mit dem M. gracilis vereinigt.

Beim Menschen kann nach Quain der M. semimembranosus mit dem »M. adductor magnus« verwachsen sein, oder der Epicondyloidteil des »M. adductor magnus« kann frei vorliegen. Beide Erscheinungen sind als Rückschläge zu verstehen: im ersteren Falle sind die Mm. semimembranosus et praesemimembranosus nicht voneinander getrennt (primitives, *Tupaia*-Stadium), der M. praesemimembranosus-Teil der primitiven Muskelmasse ist dessenungeachtet mit dem M. adductor magnus s. str. verwachsen (vorgerücktes Stadium); im letzteren Falle sind die Mm. praesemimembranosus et semimembranosus aus der primitiven Muskelmasse zwar entwickelt, ersterer aber noch nicht mit dem M. adductor magnus s. str. verwachsen (Affenstadium).

Man scheint mitunter der Meinung zu sein, daß der Hiatus adductorius, d. h. die Spalte, durch welche die Vasa femoralia zur Hinterfläche des Oberschenkels ziehen, die Grenze zwischen M. adductor magnus s. str. und M. praesemimembranosus bilde. Bei meinem Gorilla durchsetzen die Gefäße, von Muskelfasern umgeben, den M. praesemimembranosus. Eine schwache, aber deutlich abgesetzte Partie dieses Muskels bildet anstatt des M. adductor magnus s. str. auch die proximale Begrenzung des »Hiatus adductorius«, der also hier seinen Namen nicht verdient. Um die wechselnde Lage der Öffnung für die Vasa femoralia zu beleuchten, zitiere ich folgendes aus der Abhandlung Zuckerkandls über *Chiromys*. »Ein Adductorschlitz findet sich ebensowenig als bei vielen anderen Tieren. Die Schenkelgefäße passieren an der Grenze zwischen Beuge- und Streckseite einen breiten, von den Mm. adductor magnus und semimembranus begrenzten Spalt. — Ich selbst habe beobachtet, daß auch die Perforation des Adductor magnus durch die Schenkelgefäße vorkommt. Beim Igel, welcher einen kräftig entwickelten M. prae-

semimembranosus führt, passieren die Schenkelgefäße nicht zwischen diesem Muskel und dem Adductor magnus; sondern sie durchsetzen die Randportion des großen Zuziehers«, wonach der Hiatus eine andere Lage annimmt als bei meinem Gorilla unter sonst gleichen Verhältnissen.

B. Die vorderen Muskeln des Oberschenkels.

M. sartorius. Er entspringt zwischen dem M. ilio-psoas und dem M. scansorius mit kurzer und schwacher Sehne von dem auf S. 168 erwähnten Fascienblatt, das sich zwischen den Spinae iliacae anteriores superior et inferior ausspannt. Der Muskel erreicht nicht die Spina superior; sein Ursprung liegt 5,5 cm (längs des Ligamentum inguinale gemessen) median-distalwärts von ihr. Etwa derselbe Ursprung scheint auch bei dem von HEPBURN untersuchten Gorilla bestanden zu haben. Beim Gorilla SOMMERS entsprang der Muskel auch vom erwähnten Fascienblatt; hierzu kam noch ein Ursprung von der Spina iliaca anterior superior. Nach DUVERNOY, MACALISTER und CHAPMAN entspringt der Muskel wie beim Menschen von der Spina iliaca anterior superior. An der rechten Extremität des von CHAPMAN untersuchten Gorilla entsprang der M. sartorius nach KELLY vom Os ilei, und zwar vom Anfange des mittleren Drittels der Strecke zwischen der Spina iliaca anterior superior und der Symphysis pubis. Der Muskel erhielt ein accessorisches Muskelbündel etwa vom mittleren Teil des Femur.

In der Regel scheint also der M. sartorius beim Gorilla von der Spina iliaca anterior superior zu entspringen; nur zuweilen (KELLY, HEPBURN, PIRA) ist der Ursprung beträchtlich median-distalwärts verschoben. Eine derartige Verschiebung kommt auch bei anderen Affen und bisweilen beim Menschen vor. So erhält der Muskel beim Menschen nicht selten Ursprungsbündel vom Ligamentum inguinale oder accessorische Ursprünge von der Linea ilio-pectinea oder vom Os pubis in der Nähe der Symphyse (QUAIN).

Der Ursprung scheint bei den Säugetieren überhaupt ziemlich großen Variationen unterworfen zu sein. Nach LECHE kann man hauptsächlich zwei Modifikationen des Ursprunges unterscheiden: 1) er befindet sich am vorderen Schambeinteile in der Nähe des Processus ilio-pectineus (Monotremata, Insectivora) oder er liegt 2) an der vorderen Iliumpartie (Marsupialia, Prosimiae, Simiae). Bei anderen Säugetierordnungen kann der Muskel nicht nur von den er-

wähnten Stellen, sondern auch von allen zwischen ihnen gelegenen Punkten entspringen (Leche).

Der Sartorius inseriert bei meinem Gorilla in einer Ausdehnung von 4 cm sehnig an der Facies medialis tibiae, dicht an der Crista anterior; das proximale Ende des Ansatzes ist 4,5 cm vom Condylus medialis tibiae entfernt. (Näheres über die Insertionsweise siehe S. 187 und Fig. 1.) Die Anheftung findet relativ weit distal statt, ein Verhalten, das Kelly und Deniker auch beobachtet haben. An der Facies medialis tibiae (Hepburn, Sommer, Pira) oder ebenso wie beim Menschen an der Tuberositas tibiae (Duvernoy, Macalister, Chapman) ist beim Gorilla der Ansatz gefunden worden.

Meistens ist der Muskel eine schwache Bildung (Duvernoy, Bischoff, Sommer, Pira); beim Gorillafötus scheint er jedoch kräftig entwickelt zu sein (Deniker l. c. Pl. XXVIII, Fig. 1 u. 3).

M. quadriceps femoris. Er zeigt im großen und ganzen dieselbe Anordnung wie beim Menschen, d. h. er besteht aus dem Rectus femoris und den drei Vasti, die in eine gemeinsame Sehne mit Insertion an der Patella bzw. an der Tuberositas tibiae enden (Duvernoy, Macalister, Chapman, Bischoff, Hepburn, Sommer, Pira). Deniker beschreibt nur drei Elemente des Muskels: Rectus, Vastus lateralis und medialis. Ein M. articularis genu (subcrureus, subfemoralis) ist von Hepburn und v. Westrienen gefunden worden. Der Rectus femoris kann mit zwei Sehnen an der Spina iliaca anterior inferior und oberhalb des Acetabulum entspringen (Macalister, Pira). Zuweilen kommt nur eine Ursprungssehne vor, welche entweder von der Spina iliaca anterior inferior (Sommer) oder von einem Sehnenbogen oberhalb des Acetabulum (Hepburn) ausgeht. Diese letztere einmal gefundene Ursprungsweise ist beachtenswert, da hier ein primitives, embryonales Verhalten bestehen geblieben ist. Beim Gorilla Sommers hingegen liegt eine vorgerückte, sekundäre Ursprungsweise vor, was aus folgenden von Williams festgestellten Tatsachen hervorgeht.

Beim Menschen entspringt der M. rectus femoris in der Regel zweiköpfig, von der Spina iliaca anterior inferior und oberhalb des Acetabulum. Williams hat nun gezeigt, daß der Rectus femoris während der Ontogenese anfangs nur einen einzigen Kopf, nämlich denjenigen, der vom oberen Rande der Hüftgelenkpfanne entspringt, besitzt. Erst sekundär tritt der Muskel zum Darmbeinrande in Beziehung; beim Neugeborenen ist der vordere Kopf noch sehr unbedeutend. Im postembryonalen Leben gewinnt der neu erworbene,

bindegewebige Zusammenhang mit dem Os ilei mehr und mehr an Mächtigkeit; es kann die daraus entstehende Ursprungssehne den acetabularen Anteil an Stärke bedeutend übertreffen (Forster). Es ist eigentümlich, daß, wenn der M. rectus femoris beim Menschen ausnahmsweise nur eine Ursprungssehne besitzt, die acetabulare Sehne, also die primäre, fehlt, daß also die sekundäre von der Spina iliaca anterior inferior allein besteht. Dieses Entwicklungsstadium war beim Gorilla Sommers vorhanden.

Die Ursprungsweise des M. rectus femoris wechselt innerhalb der Säugetiere derart, daß bisweilen zwei, bisweilen nur eine Ursprungssehne ausgebildet ist. Bei den von Murie und Mivart untersuchten Halbaffen entsprang der Muskel ebenso wie in der Regel beim Menschen, also mit zwei Sehnen. Bei *Cynocephalus*, *Hylobates*, manchmal beim Schimpanse und bei einem Teil der niederen Säugetiere kommt aber nur eine Ursprungssehne vor, wie es scheint, diejenige von der Spina iliaca inferior.

Die Insertion des M. rectus femoris gleicht ebenso wie der Ursprung und die Insertion der Mm. vastus lateralis, intermedius et medialis bei meinem Gorilla in der Hauptsache dem Verhalten, wie es Quain für den Menschen beschreibt. Übrigens ist der M. quadriceps femoris in der ganzen Säugetierreihe, einige kleinere Modifikationen ausgenommen, von sehr gleichartigem Bau (Leche).

C. Die inneren Muskeln des Oberschenkels.

M. gracilis. Er entspringt vom Os pubis nahe der Symphysis pubis, mit dieser parallel und in der ganzen Ausdehnung derselben vom Tuberculum bis zum Arcus pubis (Sommer, Pira, siehe Fig. 3). Beim Gorilla Hepburns erstreckte sich der Ursprung außerdem eine Strecke weit längs des Ramus superior und des Ramus inferior ossis pubis.

Die Insertion findet an der Facies medialis tibiae, dorsalwärts von der Insertion des Sartorius relativ weit distalwärts statt. (Duvernoy, Sommer, Pira; näheres über die Insertionsweise siehe S. 187 und Fig. 1). Bei meinem Gorilla lag das distale Ende des 2,5 cm langen Insertionsbezirkes 4,5 cm distalwärts vom Condylus medialis tibiae entfernt. Noch weiter distalwärts wirkt der Muskel durch seine bisweilen vorhandene Ausstrahlung in die Fascia cruris (Deniker, Hepburn) oder in den aponeurotischen Ursprungsteil des Soleus (Sommer). — Der Muskel ist kräftig entwickelt (Duvernoy, Bischoff, Hepburn, Sommer, Pira).

Der M. gracilis des Gorilla ist relativ länger als beim Menschen, da der Ursprung sich weiter cranial, die Insertion sich weiter distal auf den Unterschenkel erstreckt. Beim Menschen umfaßt der Ursprung neben dem ganzen Ramus inferior ossis pubis nur die caudale Hälfte der Symphyse, und die Insertion an der Tibia liegt beträchtlich weiter proximal als beim Gorilla (siehe Fig. 1 und 2). Noch weiter cranialwärts als beim Gorilla erstreckt sich der M. gracilis bei einigen niederen Säugetieren; bei *Ornithorhynchus, Echidna, Myrmecobius* und *Phascolarctos* entspringt er nicht nur von der Symphysis pubis, sondern auch von den Ossa marsupialia. Bei *Chrysochloris* erstreckt sich der Ursprung auf die Linea alba, und bei *Bradypus* und *Choloepus* ist der Muskel stellenweise mit dem M. obliquus abdominis externus vereinigt (Leche).

Eine Ursprungsweise, derjenigen gleich, die Hepburn beim Gorilla beobachtete, haben Murie und Mivart auch bei Prosimiae gefunden; der Ursprung nahm nicht nur die ganze Symphysis pubis ein, sondern erstreckte sich auch längs der angrenzenden Teile des Ramus superior sowie des Ramus inferior ossis pubis.

Für einige Säugetiere hat Leche einen M. gracilis accessorius beschrieben; eine derartige Bildung kommt meinem Gorilla nicht zu.

M. pectineus s. str. · Er kommt bei meinem Gorilla nur an der rechten Extremität vor, ist aber daselbst mit dem M. obturator intermedius verwachsen. An der linken Extremität fehlt er gänzlich, ist aber durch den M. obturator intermedius vertreten (siehe S. 182ff.). Ein echter, vom N. femoralis innervierter Muskel war bei den von Hepburn und Sommer untersuchten Gorillas vorhanden; er entsprang längs des Pecten ossis pubis von der Eminentia ilio-pectinea aus medianwärts eine Strecke weit gegen das Tuberculum pubicum hin; Hepburn beschreibt den Muskel als sehr dünn. Ein einfacher M. pectineus ist auch von Bischoff und Deniker beschrieben worden. Duvernoy hingegen fand einen aus zwei Teilen bestehenden Muskel, dessen Ursprung sich längs des Ramus superior ossis pubis bis zur Symphyse erstreckte, und dessen Insertion am Femur distal vom Trochanter minor lag. Die drei Autoren machen über die Innervation des Muskels keine Angaben, so daß die Natur des Muskels nicht aufgeklärt ist. Die Angabe Chapmans, daß der Pectineus des Gorilla sich betreffs des Ursprungs und des Ansatzes wie beim Menschen verhalte, ist ziemlich wertlos.

Ein doppelter M. pectineus wie beim Gorilla nach Duvernoy ist

beim Schimpanse und beim *Cercopithecus* gefunden worden. Der Muskel fehlt nach Bischoff (zit. Leche) beim *Hapale*.

Der Verlauf des M. pectineus vom Ramus superior ossis pubis zum proximalen Teil des Oberschenkels, wie er beim Gorilla und beim Menschen vorliegt, scheint die Regel bei den Säugetieren zu sein. Nur bei einigen niederen Säugetieren ist der Muskel relativ länger: bei den Marsupialia kann er von den Beutelknochen ent-

Fig. 3.

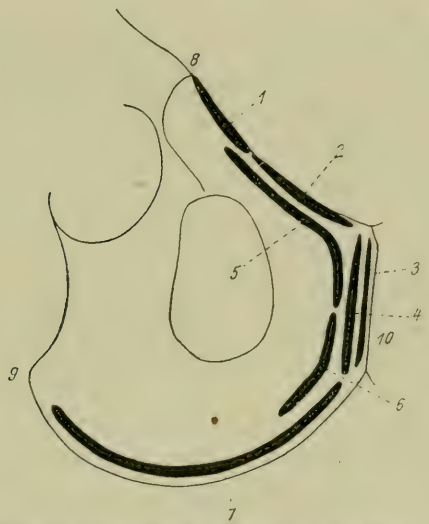

Distaler Teil der rechten Beckenhälfte des Gorilla mit Muskelursprüngen (von vorn). *1* Ursprung des M. pectineus, bzw. des M. obturator intermedius; *2* Ursprung des M. adductor longus; *3* Ursprung des M. gracilis; *4* Ursprung des M. adductor brevis; *5* Ursprung des M. adductor brevis; *6* Ursprung des M. adductor minimus; *7* Ursprung des M. adductor magnus s. str.; *8* Eminentia ilio-pectinea; *9* Tuber ischiadicum; *10* Symphysis pubis.

springen, und bei *Erinaceus*, *Chrysochloris* und *Bradypus* erstreckt sich die Anheftung bis auf die distale Hälfte des Femurs hinab.

Mm. adductor longus, brevis, minimus et magnus s. str. Ich behandle sie hier zusammen, obgleich sie im Ursprung und von ihm aus noch ziemlich weit distalwärts voneinander deutlich getrennt sind, da sie aber an der Insertion zu einer gemeinsamen Masse zusammenfließen.

M. adductor longus. Er entspringt vom Pecten ossis pubis in einer Ausdehnung von 2,5 cm zwischen dem lateralen M. pectineus, bzw. dem M. obturator intermedius, und dem medialen Tuberculum pubicum (Fig. 3, *2*). Der M. adductor brevis entspringt mit

zwei Portionen, die teilweise einander decken, mit einer lateralen-cranialen größeren und einer medialen-caudalen kleineren. Erstere (Fig. 3, *5*) entspringt in einem 5 cm langen Bogen vom Ramus superior ossis pubis bis zum Mittelpunkte der Symphysis pubis hinab; die andere Portion (Fig. 3, *4*) entspringt unmittelbar lateral vom Ursprung des M. gracilis und mit ihm parallel nahe der Symphysis pubis. Der Adductor minimus entspringt vom Ramus inferior ossis pubis, von der Mitte der Symphysis pubis aus bogenförmig caudalwärts in einer Ausdehnung von 2,5 cm (Fig. 3, *6*). Der Adductor magnus s. str. entspringt bogenförmig in einer Ausdehnung von 5,5 cm vom Ramus inferior ossis pubis und vom Ramus inferior ossis ischii; der Ursprung erreicht das Tuber ischiadicum nicht (Fig. 3, *7*).

Von diesen Ursprungsfeldern aus ziehen die Adductoren lateral-distalwärts in vier hintereinander liegenden Schichten; in der ersten, ventralen, oberflächlichen Schicht liegt der Adductor longus zusammen mit dem M. pectineus und dem M. gracilis; die zweite Schicht bildet die mediale-caudale Portion des Adductor brevis; die dritte Schicht bilden die lateral-craniale Portion dieses Muskels und der Adductor minimus, der bald mit dem Muskel der vierten Schicht, dem Adductor magnus, verschmilzt. Wie vorher erwähnt, fließen die Adductoren bei meinem Gorilla gegen die Insertion hin zu einer Masse zusammen; diese befestigt sich kurzsehnig in einer Ausdehnung von 6 cm am Labium mediale lineae asperae femoris. Der Ansatz bleibt distalwärts 6 cm vom Epicondylus medialis femoris entfernt. Ein etwa 1,5 cm breites, dünnes Muskelbündel zieht aus dem dorsalen Teil der gemeinsamen Masse, der dorsalen Fläche des Femur dicht angelagert, bis zum Planum popliteum hinab, wo es sich befestigt.

Dieser Beschreibung des Tatbestandes bei meinem Gorilla folge eine Zusammenfassung der Verhältnisse bei den Gorillas früherer Autoren. Ich sehe dabei vom vorher (S. 190 folg.) behandelten M. praesemimembranosus ab, der ja in der Literatur oft zusammen mit den Adductoren als eine distale Portion des Adductor magnus behandelt worden ist, obgleich er der Innervation nach der Gruppe nicht zugehört.

Duvernoy beschreibt drei Adductoren, von welchen einer vom Ramus superior ossis pubis (= M. adductor longus?), ein anderer sehr starker von der Symphysis pubis (= M. adductor brevis?) und ein dritter ebenfalls starker vom Ramus inferior ossis ischii (= M. adductor magnus s. str.?) entspringt. Die drei Muskeln inserierten zusammen in ziemlich großer Ausdehnung längs des distalen Teiles

der Linea aspera femoris. — Ein M. adductor longus ist von Macalister, Bischoff, Deniker, Hepburn und Sommer erwähnt. Er entspringt vom Pecten ossis pubis, lateral vom Tuberculum pubicum; die Insertion findet an der Linea aspera statt, entweder am Mittelstücke des Femur (Hepburn) oder mehr distalwärts bis in die Nähe (2 cm) des Epicondylus medialis femoris (Sommer). — Ein M. adductor brevis ist von Macalister, Bischoff, Deniker, Hepburn und Sommer beschrieben worden. Er entspringt vom Os pubis, der Symphysis parallel (Deniker, Hepburn) oder in einem Bogen längs der Rami superior et inferior ossis pubis bis zum Arcus pubis hinab (Sommer). Er inseriert an der Linea aspera femoris. Die Anheftung kann proximal sowie distalwärts eine größere Ausdehnung als diejenige des Adductor longus besitzen (Hepburn). Bisweilen ist der Muskel in zwei Partien geteilt (Bischoff, Sommer), bisweilen mit dem Adductor magnus verschmolzen (Macalister). — Ein M. adductor minimus ist von Deniker, Hepburn und Sommer gefunden worden. Beim Gorilla Sommers scheint der Muskel (»M. adductor magnus a«) etwa denselben Ursprung wie bei meinem Exemplare (siehe Fig. 3) gehabt zu haben. Bei den Gorillas Denikers und Hepburns scheint der Ursprung sich etwas mehr caudalwärts (Deniker) beziehentlich cranialwärts (Hepburn) erstreckt zu haben. Der Muskel inseriert am Femur dorsalwärts von der Anheftung des M. pectineus (Hepburn, Sommer). — Ein M. adductor magnus ist von Macalister, Bischoff, Hepburn und Sommer erwähnt worden. Er entspringt vom Ramus inferior ossis pubis und vom Ramus inferior ossis ischii (Sommer). Die Insertion am Femur kann sich verschieden weit distalwärts erstrecken, bisweilen fast bis zum distalen Ende des Knochens (Sommer).

Die Anzahl der Adductoren wechselt bei den Säugetieren ziemlich stark. Sehen wir von den als Adductoren wirkenden Mm. pectineus, obturator intermedius, gracilis, praesemimembranosus u. a. ab und richten unsere Aufmerksamkeit nur auf die mit dem Namen eines Adductor bezeichneten Muskeln, so finden wir die größte Anzahl, nämlich vier, unter den niederen Säugetieren bei einigen Nagern (*Erethizon*, *Capromys*), die kleinste Anzahl dagegen bei einigen Edentata und Chiroptera, bei welchen nur eine einheitliche Adductormasse vorliegt (Leche). Für die Primaten werden gewöhnlich drei Adductoren beschrieben; dabei ist aber der Adductor minimus zum Adductur magnus gezählt und der Adductor brevis trotz häufiger Zweiteilung als ein Muskel behandelt worden. Eine Ausnahme von

der Dreizahl der Adductoren bei den Primaten findet sich bei *Tarsius*, bei welchem nur zwei Adductoren vorhanden sind. Nur zwei Adductoren kommen bisweilen auch beim Menschen vor, was dadurch hervorgerufen wird, daß Adductor brevis oder A. longus mit dem Adductor magnus verschmolzen ist (Testut). Sonst kommen dem Menschen drei im ganzen Verlauf voneinander deutlich abgesetzte Adductoren zu.

Ursprünglich dürfte wohl nur eine Adductormasse vorhanden gewesen sein, aus welcher sich die verschiedenen Glieder gesondert haben. Gut abgesetzte Adductoren dürften also eine höhere Organisationsstufe als die mehr oder weniger verschmolzenen Muskeln bezeichnen. Unter den Säugetieren scheint das Hervortreten der verschiedenen Adductoren ziemlich regellos sich zu vollziehen und mit anderen Organisationsverbesserungen nicht Schritt zu halten; denn bei sonst niedrig organisierten Formen können viel besser entfaltete Adductoren als bei im übrigen höher organisierten vorhanden sein.

3. Muskeln des Unterschenkels.

A. Die vorderen Muskeln des Unterschenkels.

M. tibialis anterior. Er entspringt bei meinem Gorilla wie beim Menschen nach der Beschreibung Quains. Etwa 6,5 cm proximal von dem Malleolus medialis teilt sich der Muskelbauch in zwei Portionen, in eine mediale und eine laterale. Die mediale Portion ist etwa doppelt so kräftig wie die laterale; eine jede geht in eine Sehne über. Die Endsehne der medialen Portion inseriert an der Plantarfläche des Entocuneiforme, diejenige der lateralen Portion an der Basis ossis metatarsalis 1. Diese doppelte Insertionsweise scheint beim Gorilla Regel zu sein (Duvernoy, Macalister, Bischoff, Deniker, Hepburn, Sommer); sie setzt ihrerseits eine mehr oder weniger vollständig durchgeführte Teilung des Muskels voraus. Im allgemeinen betrifft die Teilung nur die Sehne (Duvernoy[1], Bischoff, Deniker, Sommer), kann sich aber auch eine längere oder kürzere Strecke weit auf den Muskelbauch erstrecken (Macalister, Hepburn, Pira). In den Fällen mit einem Unterschied in der Stärke beider Sehnen, bzw. beider Muskelbäuche, stand das kräftigere Segment immer zum Entocuneiforme in Beziehung (Macalister, Sommer, Pira),

[1] Den Teil des M. tibialis anterior, der seine Insertion am Metatarsale 1 findet, nennt Duvernoy M. abductor hallucis longus.

ein Verhalten, das als ein relativ primitives zu betrachten ist (siehe unten).

Eine Zweiteilung des M. tibialis anterior ist unter den Primaten eine häufig vorkommende, wenn auch nicht konstante Erscheinung, die jedoch selbst innerhalb einer und derselben Art individuelle Variationen betreffs der Vollständigkeit der Aufteilung zeigen kann. Bisweilen ist der Muskel bis zum Ursprung geteilt, bisweilen ist nur der distale Teil des Muskels oder nur die Sehne von der Teilung betroffen; bisweilen liegt der Muskel als einheitliche Bildung vor. Unter den menschenähnlichen Affen scheint die Zweiteilung des M. tibialis anterior beim Schimpanse in der Regel vollständiger durchgeführt zu sein als beim Gorilla, da von 19 Schimpansen 16 eine Teilung nicht nur der Sehne, sondern auch des Muskelbauches zeigten (Keith), ein Verhalten, das nur bei 3 von 9 Gorillas vorhanden war. Auch beim Orang soll die Teilung oft nur die Sehne betreffen (Sommer). Keith ist der Meinung, daß der mehr einheitliche M. tibialis anterior nebst der Entwicklung der Wadenmuskulatur und des Calcaneus den Gorilla fähiger zum plantigraden Gehen macht. Beim Menschen besitzt der Muskel zwar eine doppelte Insertion an dem Entocuneiforme und dem Metatarsale 1, besteht sonst aber fast ausnahmslos aus einer einfachen Sehne und einem einfachen Muskelbauch. In dieser Hinsicht steht der Mensch auf einer weniger hohen Stufe als manche Primaten, was aus folgenden Tatsachen hervorgeht.

Nach den Untersuchungen Ribbings besitzt der M. tibialis anterior ursprünglich nur eine tarsale Insertion, und zwar diejenige am Entocuneiforme. Ein solches Verhalten ist bei den Monotremata und den Marsupialia vorhanden sowie bei einigen Halbaffen, bei den Indrisinae, bei *Lepilemur* und *Tarsius*. Erst sekundär hat die metatarsale Insertion sich entwickelt; anfangs schwach, kann diese sekundäre Insertion, z. B. bei mehreren Carnivora, sich zu der kräftigeren entwickeln, kann sogar bei einigen Formen, z. B. bei *Erinaceus*, *Gymnura*, *Potamogale* und *Chrysochloris*, als die einzig bestehende Insertion auftreten. Im letztgenannten Fall finden wir also noch ein Beispiel des Verdrängens einer älteren Sehnenbildung durch eine jüngere, ähnlich wie wir es auf S. 194f. für die Ursprungssehnen des M. rectus femoris ausgeführt haben. Bei den meisten Säugetieren hat der M. tibialis anterior eine doppelte Insertion: er inseriert sowohl am Entocuneiforme als auch am Metatarsale 1. Nach Ribbing ist es wahrscheinlich, daß diese doppelte Insertion des Muskels zu

der oft bei den Primaten vorhandenen Zweiteilung des Tibialis anterior geführt hat.

M. extensor hallucis longis. Er entspringt als nicht besonders kräftiger Muskel vom Mittelstück der Fibula und von der Membrana interossea, wo er 5,5 cm vom Malleolus medialis entfernt bleibt. Beim Gorilla Macalisters lag der Ursprung ebenfalls am Mittelstück der Fibula. Deniker hingegen fand den Ursprung am proximalen Dritteil des Knochens. Der Muskel bleibt weit distalwärts fleischig und geht erst 1 cm proximal von der Basis ossis metatarsalis 1 in die Endsehne über. Diese inseriert an der Basis der Endphalanx der großen Zehe (Duvernoy, Pira) oder geht in die Dorsalaponeurose derselben über (Sommer); sie hat weder zu dem Metatarso-phalangeal-Gelenk noch zu der Grundphalange Beziehungen, was nach Quain beim Menschen der Fall ist. Die Endsehne verläuft zwar über die Teile des Metatarsale 1 und der Grundphalange, die man Dorsum nennt, da aber das Metatarsale 1 an dem Metatarso-entocuneiforme-Gelenk beim Gorilla so gedreht ist, daß das Dorsum des Knochens medianwärts gerichtet ist, so verläuft die Sehne längs des medialen Fußrandes, wodurch der Muskel nicht nur als Extensor, sondern auch als Abductor der großen Zehe wirken kann. Auf dies Verhalten haben Duvernoy, Bischoff und Hepburn vorher für die Anthropomorphen und niederen Affen aufmerksam gemacht. Auch bei den Halbaffen wirkt der Muskel als besonders kräftiger Abductor (Murie und Mivart).

Obgleich die große Zehe des Gorilla sehr beweglich und kräftig entwickelt ist, besonders im Vergleich mit dem sehr reduzierten Daumen, so ist der M. extensor hallucis longus doch nicht sehr stark entwickelt weder bei meinem, noch bei Sommers Gorilla. Nach Macalister ist der Muskel viel stärker als beim Schimpanse. Beim Menschen, bei den Affen, mit Ausnahme von *Hapale*, und bei den Halbaffen, mit Ausnahme des *Lemur xanthomystax*, scheint er im Vergleich zum entsprechenden Muskel der übrigen Säugetiere relativ stark zu sein. Nach Ribbing ist die Ausbildung des Muskels bei den Säugetieren der Ausbildung des Hallux proportional, was aber nicht so zu verstehen ist, daß der Muskel den Formen mit rudimentärer großer Zehe oder ohne dieselbe immer gänzlich fehlt. Der Muskel ist persistenter als der Hallux. Der Extensor hallucis longus fehlt zwar bei den des Hallux entbehrenden Formen, wie *Thylacinus*, *Proteles*, Hyanidae und Canidae; er kommt aber bei den Felidae und einigen Glires mit fehlendem, bzw. reduziertem Hallux vor. Bei

solchen Formen kann der Muskel an der Extensorsehne der Zehe 2 oder an der Zehe 2 selbst inserieren (Ribbing).

M. extensor digitorum pedis longus. Er entspringt beim Gorilla wie beim Menschen (Hepburn, Sommer, Pira); der Fibularursprung kann fehlen (Deniker). 3 cm proximal vom Ligamentum cruciatum cruris geht aus dem einheitlichen Muskel medial eine Sehne hervor, die durch ein im Ligamentum cruciatum sehr kräftig entwickeltes Ligamentum fundiforme an die Fußbeuge gebunden wird. Die Endsehne des Muskels gibt Sehnen zu den Dorsalaponeurosen der vier lateralen Zehen ab (Duvernoy, Macalister, Chapman(?), Bischoff(?), Deniker, Hepburn, Sommer, Pira), wobei die Sehne am Ligamentum cruciatum in drei Teile zerfällt, einen lateralen Teil für die Zehe 5, einen mittleren für die Zehe 4 und einen medialen, der sich am Fußrücken in die Sehnen für die Zehen 3 und 2 spaltet (Duvernoy, Deniker, Sommer, Pira). Die Sehne für die Zehe 5 kann ein Bündel auch zum Os metatarsale 5 abgeben (Sommer; siehe M. peroneus tertius). Zwischen den Sehnen für die Zehen 3 und 4 liegt bei meinem Gorilla auf dem Fußrücken, 2,5 cm von dem Ligamentum fundiforme entfernt, eine Anastomose, eine Junctura tendinum vor.

Die bei meinem Gorilla vorhandene Bildung eines einheitlichen M. extensor digitorum pedis longus, welcher erst in der Sehnenpartie einer Aufteilung unterworfen ist, ist auch von Sommer gefunden worden. Sie scheint bei den Anthropomorphen wie beim Menschen Regel zu sein. Nach Ribbing ist dagegen schon der Muskelbauch sowohl bei den niederen Affen als auch bei den Halbaffen oft etwas gespalten. Bei den Affen der Alten Welt, *Macacus*, *Inuus*, *Cercocebus* und *Cynocephalus*, ist diese Spaltung bei weitem nicht so vollständig durchgeführt wie bei den Affen der Neuen Welt. Bei diesen, z. B. bei *Cebus* und *Hapale*, kann die Spaltung zu einer Aufteilung des Muskels in zwei voneinander relativ selbständige Portionen führen. In dieser Hinsicht stimmen letztgenannte Affen mit den Halbaffen, *Tarsius*, *Chiromys*, *Lemur varius*, *Lemur xanthomystax*, Indrisinae u. a. überein, da bei ihnen ein in zwei Portionen bisweilen fast vollständig gespaltener M. extensor digitorum longus vorhanden ist. Am Fußrücken verschmelzen die Sehnen oft miteinander, um sich später wieder zu trennen.

Bei meinem Gorilla bestand eine Junctura tendinum zwischen den Sehnen für die Zehen 3 und 4; beim Orang hat Hepburn ebenfalls Querverbindungen zwischen den Sehnen am Fußrücken gefunden.

Diese Juncturae tendinum sind ebenso wie die entsprechenden Bildungen am Handrücken als Reste einer ursprünglich einheitlichen Sehnenausbreitung über den Fußrücken zu deuten. Ein solches einheitliches Sehnenblatt hat SIRENA (zit. SOMMER) einmal bei *Mycetes* gefunden. Auch beim Menschen soll nach TESTUT eine Vereinigung der Sehnen zu einer dreieckigen Membran zustande kommen können. Jedenfalls scheinen Juncturae tendinum an dem Fußrücken seltenere Erscheinungen als an dem Handrücken zu sein.

M. peronaeus tertius. Er fehlt fast ausnahmslos dem Gorilla. Wenigstens war keine Spur des Muskels bei den von MACALISTER, CHAPMAN, BISCHOFF, DENIKER, SYMINGTON, HEPBURN und mir untersuchten Exemplaren vorhanden. Er dürfte, da DUVERNOY weder im Text noch an den Figuren den Muskel aufnimmt, wohl auch in diesem Falle gefehlt haben. Im Gegensatz hierzu steht die Angabe SOMMERS, daß der M. peronaeus tertius, zwar nur durch eine Sehnenbildung repräsentiert, vorhanden war. SOMMER schildert die Sachlage folgendermaßen: Die laterale Portion der Endsehne des M. extensor digitorum longus »ist die stärkste von allen und teilt sich in zwei Sehnenbündel, die distalwärts zwar stark divergieren, jedoch durch eine derbe, rasch breiter werdende Membran verbunden sind. Das eine Bündel geht zur Dorsalaponeurose der 5. Zehe, während das andere an der lateralen Seite der Basis des Os metatarsale 5 und der Membran an der lateralen Seite dieses Knochens von der Basis bis zum Köpfchen sich festsetzt (Sehne des Peroneus tertius)«. Mir scheint es nicht notwendig, diese Sehnenanordnung als einen Teil eines M. peronaeus tertius zu deuten, denn beim Menschen kann gleichzeitig mit dem Vorhandensein eines ausgebildeten M. peronaeus tertius die Sehne für die Zehe 5 ebenso wie die Sehne für die Zehe 2 bisweilen doppelt sein und außerdem ein besonderes Bündel zu den entsprechenden Metatarsalknochen abgeben.

Das Fehlen des M. peronaeus tertius ist unter den Säugetieren eine allgemeine Erscheinung. QUAIN ist sogar der Meinung, daß der Muskel eine für den Menschen eigenartige Bildung sei; aber auch bei ihm ist der Muskel nicht konstant. Sein Fehlen ist keineswegs selten: »il n'est peut-être pas un anatomiste qui n'ait eu l'occasion de noter cette absence«, sagt TESTUT. Über die Bedeutung des Muskels für das plantigrade Gehen des Menschen spricht sich HEPBURN folgendermaßen aus: »By its action the outer border of the foot is prevented from coming in contact with the ground before the inner border. In other words, when the heel touches the ground in

the act of walking, the front part of the foot is steadied by the tibialis anticus and peroneus tertius muscles, and so we are enable to apply the flat sole gently to the ground. Without the peroneus tertius, the inner border of the foot would be higher than the outer border which would specially be in contact with the ground in the act of walking as is seen in the Apes.«

B. Die lateralen Muskeln des Unterschenkels.

M. peronaeus longus. Er entspringt wie beim Menschen vom Condylus lateralis tibiae, vom Capitulum fibulae und von den proximalen $^2/_3$ des Körpers der Fibula, von der Fascia cruris und den Septa intermuscularia fibularia. Er läuft in eine Endsehne aus, die schräg über die Fußsohle zum Ansatz am medialen Fußrand zieht (Duvernoy, Chapman, Deniker, Hepburn, Sommer, Pira). Der Ansatz findet entweder am Os metatarsale 1 allein (Duvernoy, Hepburn) oder an der Basis des Os metatarsale 1, sowie am Entocuneiforme (Pira) statt.

M. peronaeus brevis. Er entspringt in der Regel vom mittleren oder distalem Teile der Fibula (Duvernoy, Chapman, Hepburn, Sommer, Pira); bisweilen kann er seinen Ursprung vom proximalen $^1/_3$ des Knochens nehmen (Deniker). Er inseriert an der Tuberositas ossis metatarsalis 5 (Duvernoy, Chapman, Deniker, Hepburn, Sommer, Pira), zuweilen mit einer gespaltenen Endsehne (Sommer). Proximal kann der Muskel verschieden weit mit dem M. peronaeus longus verschmolzen sein (Sommer, Pira), so daß beide Muskeln sich erst an der Mitte des Unterschenkels voneinander trennen.

M. extensor lateralis dig. pedis 5 (M. extensor brevis digiti pedis 5, M. peronaeus parvus, M. peronaeus digiti pedis 5). Von der Endsehne des M. peronaeus brevis geht bei meinem Gorilla ein dünner Sehnenstrang zur Dorsalfläche der Zehe 5. Ein gleiches Verhalten haben Macalister und Deniker, Deniker sowohl beim jungen Gorilla als auch beim Gorillafötus, gefunden. Diese Sehnenbildung ist als Rudiment eines Muskels, den ich nach Ribbing M. extensor lateralis digiti pedis 5 (Synonyme siehe oben!) nenne, zu betrachten. Der Muskelbauch scheint beim Gorilla niemals beobachtet gewesen zu sein. Das Vorhandensein einer Sehne ist auch nicht konstant, was die von Duvernoy, Chapman, Bischoff, Hepburn und Sommer untersuchten Gorillas zeigen. Bei denselben scheint keine Spur weder des Muskelbauches noch der Sehne vorhanden gewesen zu sein.

Nach den Untersuchungen Ribbings stammen die Mm. peronaei und die Mm. extensores pedis laterales der Säugetiere aus einer Muskelmasse her, einem M. extensor tarsi fibularis der niederen Tetrapoden. Eine Verschmelzung beider Mm. peronaei wie beim Gorilla Sommers und bei dem meinigen ist demnach eine primitive Erscheinung. Der M. extensor tarsi fibularis inseriert an den lateralen Fußknochen (z. B. an den Metatarsalia 4 und 5). Diese primitive Insertionsweise ist auch bei den Säugetieren vom M. peronaeus brevis und von den Mm. extensores laterales beibehalten. Hingegen sind der eigentümliche Verlauf der Endsehne des M. peronaeus longus schräg über die Fußsohle bei den Säugetieren ebenso wie die Insertion der Sehne am medialen Fußrande als eine sekundäre Erscheinung zu deuten. Diese Insertionsweise ist nach Ribbing durch die Winkelstellung des Fußes bei den Monotremata hervorgerufen worden. Bei einigen Säugetieren, z. B. bei *Proteles* und *Hyaena*, kann der Muskel seine ursprüngliche Insertion an dem Metatarsale 5 beibehalten. Bisweilen kommt es vor, daß die Sehne zwar über die Fußsohle zum medialen Fußrande zieht, unterwegs aber Sehnenstreifen zu einem oder mehreren Mittelfußknochen abgibt. So setzt sich die Sehne bei den niederen Affen sowohl an dem Metatarsale 1 als auch mittels eines Sehnenstreifens an dem Metatarsale 5 fest. Diese Insertionsweise ist bei *Hapale* besonders ausgeprägt (Ribbing). Zweimal ist auch beim Orang eine ähnliche Insertionsweise gefunden worden, und beim Menschen sendet nach Quain die Endsehne des M. peronaeus longus oft einen Zweig zu der Basis ossis metatarsalis 2 und bisweilen auch Verbindungen zu den Basalpartien der Metatarsalia 3, 4 und 5 ab. In diesen Fällen haben wir es wohl mit Erinnerungen der allmählichen Wanderung der Hauptinsertion der Sehne medianwärts zu tun. Derartige Abzweigungen der Endsehne scheinen beim Gorilla nicht vorhanden zu sein, wenigstens fand ich keine solchen Bildungen vor; auch in der Literatur wird nichts von accessorischen Insertionen erwähnt.

Wie beim Gorilla ist das Auftreten der Sehne des M. extensor lateralis 5 bei anderen Anthropomorphen keine allgemeine Erscheinung; das Auftreten eines Muskelbauches wird noch seltener beobachtet. Beim Menschen ist der Muskel als distinkte Bildung selten vorhanden; hingegen tritt die Sehne als Abzweigung derjenigen des M. peronaeus brevis in 58% (Quain) auf. Bei den niederen Primaten scheint der Muskel ziemlich regelmäßig vorhanden zu sein. So kommt er, zuweilen nur schwach, sowohl bei niederen Catarrhinen

als auch bei Platyrrhinen vor. Bei einigen Affen der Neuen Welt (*Ateles*, *Hapale*) kommt nach Ribbing ein Extensor lateralis vor, dessen Sehne sich am Fußrücken teilt und zu den Zehen 4 und 5 gelangt. Bei fast allen Prosimiae scheint ein Extensor lateralis 5 vorhanden zu sein, bei den meisten auch ein Muskel für die Zehe 4 (Ribbing). Diese Muskeln sind für die Lemuroidea von Murie und Mivart als M. peronaeus quinti digiti und M. peronaeus quarti digiti beschrieben worden. Bei einem *Macacus* mit einem normalen Extensor lateralis 5 hat Ribbing auch den Rest eines Extensor lateralis 4 gefunden, ebenfalls bei einem menschlichen Fötus. Bei diesem entsprang der Muskel, den Ribbing für einen Extensor lateralis 4 hielt, auf beiden Körperseiten an der Außenfläche des Peronaeus brevis von den fünften und sechsten $^1/_7$ der Fibula und inserierte links am Calcaneus, rechts am Metatarsale 5. Im Ursprung und Verlauf stimmt der Muskel mit demjenigen, welchen Quain für den Menschen als M. peronaeus quartus bezeichnet, überein, denn letzterer entspringt von der Hinterfläche der Fibula zwischen M. peronaeus brevis und M. flexor hallucis und heftet sich meistens am Calcaneus, seltener an der Tuberositas ossis cuboidei fest. Ist der Peronaeus quartus dem Extensor lateralis 4 Ribbings homolog, dann kommen Reste des letzteren bei etwa 13% beim Menschen vor. Bei den Anthropomorphen scheint bisher keine Spur eines M. extensor lateralis 4 gefunden worden zu sein.

Wie oben erwähnt, sind die Mm. extensores pedis lateralis der Säugetiere nach Ribbing Abspaltungsprodukte eines Extensor tarsi fibularis der niederen Tetrapoden. Ursprünglich tritt nur ein M. extensor lateralis auf, der in Beziehung zur Zehe 5 steht. Erst sekundär spaltet sich dieser, wobei ein oder mehrere seiner Teile von der Zehe 5 zu anderen Zehen herüberwandern. Bei den höheren Säugetieren, den Monodelphia, ist der Extensor digitorum lateralis nach Ribbing nie in mehr als zwei Bäuche gespalten, die zu den Zehen 4 und 5 gelangen. Dieses Verhalten finden wir bei den meisten Prosimiae. Je höher wir in der Reihe der Primaten steigen, je mehr nehmen die Zahl sowie die Stärke der M. extensores pedis lateralis ab. Schließlich sind sie wie bei den Anthropomorphen in der Regel gänzlich verschwunden. Wir haben es mit einer innerhalb der Primatenreihe sich abspielenden regressiven Metamorphose zu tun.

C. Die hinteren Muskeln des Unterschenkels.

M. gastrocnemius. Er entspringt mit zwei Köpfen vom Planum popliteum femoris und ist mit der Kniegelenkkapsel verwachsen;

das Caput mediale entsteht oberhalb des Condylus medialis, das Caput laterale oberhalb des Condylus lateralis und von dessen Außenseite. In wechselnder Höhe vereinigen sich beide Köpfe miteinander, entweder an der Grenze des proximalen und mittleren Drittels des Unterschenkels (Sommer), oder etwas unterhalb dessen Mitte (Pira) oder erst an dem unteren, distalen Teile desselben (Deniker, Hepburn).

Die Verschmelzung beider Gastrocnemiusköpfe zu einem Muskel ist eine sekundäre Erscheinung. Bei *Echidna* finden wir noch das primitive Verhalten, daß beide Köpfe bis zur Insertion am Calcaneus voneinander getrennt sind, wo die Endsehnen einander nur kreuzen, ohne Vereinigung einzugehen (Ribbing). In der Regel ist die Verschmelzung beider Muskeln bei den Säugetieren vollzogen. Bei einigen niederen Affen (*Cebus*, *Ateles*, *Macacus*, *Cercocebus*) erstreckt sich die Verschmelzung etwas weiter proximal als beim Menschen, bei welchem die Verschmelzung erst an der Sehne stattzufinden scheint.

In den Ursprungsköpfen sind bei meinem Gorilla keine Sesambeine, Fabellae, vorhanden. Dies Verhalten scheint Regel beim Gorilla zu sein, da die Autoren nichts über solche Bildungen erwähnen. Auch bei Schimpanse und Orang ist das Fehlen der Fabellae Regel (Sommer, v. Westrienen); hingegen sind beim Gibbon Sesambeine in beiden Köpfen beobachtet worden (Hepburn, v. Westrienen). Beim Menschen kann eine Fabella im lateralen Ursprungskopf vorhanden sein. Diese laterale Fabella, die bei manchen Säugetieren (*Didelphys*, *Phalangista*, *Talpa*, *Orycteropus*) allein vorkommt, halten Fürst und Ribbing für ein abgelöstes Stück der Fibulaschaufel der Monotremata.

Bei niederen Affen kommen, z. B. bei *Cynocephalus*, *Inuus*, *Cercopithecus*, *Macacus*, *Ateles*, *Chrysothrix*, *Cebus* und *Hapale* (Sommer, v. Westrienen), sowie bei den Lemuroidea (Murie und Mivart) Sesambeine an den Ursprungsstellen der Gastrocnemiusköpfe vor. Bei einigen Formen (*Hapale, Lemur*) entspringen die Gastrocnemiusköpfe sogar nur von den in der Kniekapsel gelagerten Sesambeinen. In diesen Fällen sind die Fabellae am Femur durch starke Ligamenta sesamo-femoralia, an der Tibia durch Ligamenta obliquua befestigt (v. Westrienen). In der Reihe der Affen kann man verfolgen, wie die Gastrocnemiusursprünge allmählich von den Sesambeinen längs des Ligamentum sesamo-femorale auf das Femur übergehen. Dies betrifft zuerst den medialen Kopf, dann den lateralen.

So hat bei *Cebus*, *Chrysothrix*, *Ateles* und *Macacus* der mediale Kopf seinen Ursprung bis zum Femur ausgedehnt, während der laterale nur vom Sesambein entspringt. Bei *Cynocephalus* dagegen entspringen beide Köpfe wie bei den höheren Primaten vom Femur, der mediale etwas mehr proximal als der laterale Kopf. Der Zustand, daß der mediale Kopf früher als der laterale einen festeren Ursprung erwirbt, hängt mit der von RIBBING festgestellten Tatsache zusammen, daß der mediale Gastrocnemiuskopf der phylogenetisch ältere ist. Beim Menschen kann zuweilen nur der mediale Kopf bestehen.

M. soleus. Er entspringt in der Regel nur von der Fibula (DUVERNOY, CHAPMAN, BISCHOFF, HEPBURN, PIRA), bei meinem Gorilla sogar nur vom Capitulum des Knochens. Er kann außerdem einen Tibialursprung besitzen (DENIKER: Gorilla fötus und juv., SYMINGTON). Übergänge zwischen diesen Ursprungsverhältnissen finden sich bei den von MACALISTER und SOMMER untersuchten Gorillas vor. MACALISTER fand nur an der rechten Extremität eine Spur eines Tibialursprungs. Beim Gorilla SOMMERS bahnte sich ein Tibialursprung dadurch an, daß der Soleus auf einen starken Sehnenbogen, der von der Fibula zu der Tibia zog, übergriff, ohne jedoch die Tibia zu erreichen.

In dem regelmäßigen Fehlen des Tibialursprungs stimmt der Soleus des Gorilla mit der Mehrzahl der Säugetiere überein. Es scheint sogar ein deutlicher tibialer Ursprung nur dem Menschen zuzukommen. Da DENIKER beim Gorillafötus den Tibialursprung des Soleus kräftiger als bei dem jungen Tiere fand, nahm er an, daß der erwähnte Ursprung mit zunehmendem Alter des Gorilla möglicherweise atrophierte. Im Gegensatz hierzu befinden sich die Untersuchungen SCHOMBURGS betreffs der Entwicklung des Soleus des Menschen: bei menschlichen Embryonen ist in frühen Stadien nur der Fibularursprung vorhanden, während der Tibialursprung sich erst später entwickelt. Der Fibularteil scheint nach RIBBING auch phylogenetisch älter als der Tibialteil zu sein, da der Soleus sich bei Marsupialia (bei den Monotremata fehlt er noch als selbständiger Muskel) aus dem lateralen Gastrocnemiuskopf abspaltet.

Etwa 3 cm distal von dem Vereinigungspunkte der beiden Gastrocnemiusköpfe verschmilzt der Soleus lateral mit dem Gastrocnemius, während beide Muskeln medial in einer Ausdehnung von 2 cm noch getrennt sind. Die Muskelfasern des Gastrocnemius und des Soleus reichen distalwärts bis an das Fersenbein hinab, so daß es zur Bil-

dung einer Tendo Achillis im Sinne der Anatomie des Menschen nicht kommt (Duvernoy, Bischoff, Deniker: Gorilla fötus und juv., Hepburn, Sommer, Pira). Da der Gastrocnemius außerdem relativ schwach ist (Bischoff, Hepburn, Sommer, Pira), so erscheint die dorsale Fläche des Unterschenkels beim Gorilla platt, ohne eigentliche Wadenbildung (Duvernoy, Hepburn, Sommer, Pira).

Betreffs der Insertion der Tendo Achillis am Calcaneus bei den höheren Primaten hat Hepburn folgende interessante Beobachtungen gemacht. Beim Gorilla und beim Schimpanse findet die Insertion etwa wie beim Menschen statt. Hingegen liegt beim Orang und Gibbon der Ansatz sehr schief, wodurch die Ferse vom Boden abgehoben, und gleichzeitig der laterale Fußrand nach unten, der mediale dagegen nach oben gedreht wird. Demgemäß können Gorilla und Schimpanse den Fuß auf eine mehr menschenähnliche Weise dem Boden anpassen als Orang und Gibbon (vgl. M. peronaeus tertius).

M. plantaris. Er fehlt bei allen bisher untersuchten Gorillas (Duvernoy, Macalister, Chapman, Bischoff, Deniker, Hepburn, Sommer, Pira); die Plantarfascie scheint dagegen immer vorhanden zu sein[1]. Durch das Fehlen des M. plantaris nimmt Gorilla eine Sonderstellung unter den Säugetieren ein. Zwar ist der Muskel bei den übrigen höheren Primaten nicht immer vorhanden, fehlt aber bei dem Schimpanse nur bei ca. 40% (bei 17 von 42 Schimpansen nach Keith) und beim Menschen nur bei 7,5% (Quain). Bei allen bisher untersuchten Orangs fehlt der Muskel, nur mit Ausnahme desjenigen von Sandifort (Fick). Bei diesem Orang ging der Muskel hauptsächlich in die Plantarfascie über, anstatt sich an dem Calcaneus zu befestigen. Diese Insertionsweise, die bei manchen Säugetieren vorkommt, ist als die ursprüngliche zu betrachten. Nach Ribbing ist der Plantaris wie der Soleus ein Abspaltungsprodukt des lateralen Gastrocnemiuskopfes; als solches tritt er erst unter den Marsupialia in verschiedener selbständiger Bildung auf und geht in die Plantarfascie über. Unter den Monodelphia ist der Muskel eine allgemeine Erscheinung; seine primitive Insertionsweise an der Plantarfascie kommt noch bei den Primaten (z. B. bei *Galago*, *Lemur*, *Hapale*,

[1] Subcutan, also zwischen Haut und Aponeurosis plantaris lag bei meinem Gorilla eine 3—4 mm dicke Schicht von Fettgewebe, die sich auch unter der Ferse vorfand. Wahrscheinlich hängt dieses Verhalten mit dem Stützen des Gorilla auf die ganze Fußsohle beim Gehen zusammen.

Cebus, *Ateles*, *Cynocephalus*, *Macacus*, *Cercocebus*, *Inuus*) vor, entweder allein oder mit der sekundären Calcaneusinsertion gepaart.

M. popliteus. Er scheint sich im wesentlichen wie beim Menschen zu verhalten (Macalister, Bischoff, Deniker, Hepburn, Sommer). Er entspringt vom Condylus lateralis femoris sowie von der Kapsel des Kniegelenkes. Die Insertion erstreckt sich bisweilen weiter distalwärts als beim Menschen, z. B. bei meinem Gorilla, wo der Ansatz längs des medialen Randes der Tibia beinahe bis zur Mitte des Knochens herabreicht. Duvernoy, Chapman und Symington erwähnen den Muskel nicht; Bischoff und Sommer beschreiben ihn als kräftig. Bischoff ist der Meinung, daß der Popliteus bei den Affen als Flexor und Kapselspanner und außerdem als Pronator ausgeprägter als wie beim Menschen wirke, da das Kniegelenk der Affen weit mehr als beim Menschen Pronation und Supination gestatte. Bischoff homologisiert den M. popliteus mit dem M. pronator teres, gleichwie es Meckel und Huxley vorher getan haben.

In der Ursprungssehne des M. popliteus war bei meinem Gorilla kein Sesambein vorhanden; ebenso vermißten dasselbe Bischoff und Sommer; Macalister hingegen fand es vor. Andere Autoren machen keine Angaben hierüber. Das Fehlen des Sesambeines im Popliteus scheint die Regel bei den höheren Affen zu sein. Eine Ausnahme bildet möglicherweise Orang, bei welchem Langer, Fick und v. Westrienen ein Sesambein gefunden haben. Beim Schimpanse und Gibbon ist es bisher nicht nachgewiesen worden. Bei den niederen Affen besteht ebenfalls im Auftreten des Popliteussesamoid ein Wechsel: bei *Hapale* und *Macacus* kann es vorhanden sein, hingegen fehlt es bei *Chrysothrix*, *Cebus*, *Ateles* und *Cynocephalus*. Im Gegensatz hierzu kommt der Knochen den Prosimiae regelmäßig zu. Unter den Primaten scheint also ein allmähliches Verschwinden des Sesambeines von den niederen zu den höheren Formen hin stattzufinden. Ein derartiges allmähliches Verschwinden des Sesambeines stimmt gut mit der Auffassung Fürsts von der phylogenetischen Ausbildung desselben überein. Nach Fürst ist dasselbe nämlich gleichwie die Fabella des lateralen Gastrocnemiuskopfes (siehe S. 208) als ein abgelöstes Stück der Fibulaschaufel der Monotremata zu betrachten. Bei letzteren entspringt der M. popliteus von der Fibula, u. a. von deren Schaufel; die Fibula artikuliert mit dem Femur. Bei den höheren Formen erleidet die Fibula eine Reduktion; der proximale Teil derselben wird durch eine Sehne, vom Femur ausgehend, ersetzt, und als Rest der Schaufel besteht das Sesambein

in der Sehne des M. popliteus fort. Dieser erhält sodann seinen Ursprung durch Vermittlung des Sesambeines vom Femur. Je älter, d. h. je stabiler dieser Femoralursprung des Popliteus geworden ist, je mehr hat der Sesamknochen in der Ursprungssehne seine Bedeutung als Vermittler des neuen Ursprunges verloren und kann endlich verschwinden.

M. peroneo-tibialis. Trotzdem dieser Muskel bei meinem Gorilla und, soviel ich weiß, bisher niemals beim Gorilla gefunden worden ist, sei er hier dennoch erwähnt. Beim Schimpanse und Gibbon ist er nämlich nachgewiesen worden und, da er beim Menschen bei etwa 14% (1 : 7 nach Gruber, Quain) vorkommt, ist es nicht unmöglich, daß er auch beim Gorilla einmal gefunden werden kann. Zu den konstanten Muskeln der höheren Primaten gehört er jedenfalls nicht. Bei den niederen scheint er hingegen regelmäßig vorhanden zu sein; er tritt hier entweder als einfache Bildung im oberen Winkel des Spatium interosseum als ein proximaler M. peroneo-tibialis auf (*Chiromys, Hapale, Cebus, Ateles, Cercocebus, Macacus, Cynocephalus, Inuus*), oder als doppelte Bildung sowohl im proximalen als auch im distalen Winkel des Spatium interosseum, d. h. als proximaler und distaler M. peroneo-tibialis (*Lemur, Lepilemur*). Um diese Verhältnisse zu verstehen, müssen wir uns an die niederen Säugetiere wenden. Bei Monotremata und den meisten Marsupialia ist der M. popliteus mächtiger und von größerer Bedeutung als bei den Monodelphia, da er bei erstgenannten meistens das ganze Spatium interosseum ausfüllt und seinen Ursprung fast von der ganzen Fibula nimmt. Dieser primitive Popliteus ist bei höheren Formen der Rückbildung unterworfen, und Reste desselben können sich hier und da in der Säugetierreihe nebst einem M. popliteus im Sinne der Anatomie des Menschen erhalten. Diese Reste sind es, welche man einen M. peroneo-tibialis genannt hat. Je nach dem Grade der Reduktion sind ein oder zwei solche Muskeln vorhanden.

M. flexor tibialis. Er entspringt und verläuft bis zur Planta pedis, bei meinem Gorilla gleichwie der M. flexor digitorum pedis longus des Menschen. Er zeigt aber in der Sehnenverteilung andere Verhältnisse als der menschliche Muskel, weshalb er, um Mißverständnissen vorzubeugen, nicht mit letztgenanntem aus der Anatomie des Menschen entnommenen Namen bezeichnet werden dürfte. Er entspringt von den mittleren zwei Vierteln der Hinterfläche der Tibia sowie von einem den M. tibialis posterior bedeckenden Sehnen-

blatt. Die Endsehne kreuzt in der Fußsohle plantarwärts die Sehne des M. flexor fibularis, sendet einige Verbindungsstreifen zu dieser ab und endigt nur in einer Sehne, die als Tendo perforans zur Basis der Endphalanx der 5. Zehe geht. In der Planta entspringt von der Sehne die dorsale Partie des M. flexor digitorum pedis brevis.

Bei den bisher untersuchten Gorillas scheint der M. flexor tibialis etwa denselben Ursprung und Verlauf am Unterschenkel wie bei dem meinigen gehabt zu haben. In der Verteilung der Endsehne zu den Zehen zeigen aber verschiedene Gorillas erheblich abweichende Verhältnisse. Der Übersichtlichkeit wegen gebe ich hier folgende Zusammenfassung der bisher beobachteten Verteilung der Endsehne.

Der M. flexor tibialis kann Sehnen (meistens Tendines perforantes) zu den Endphalangen folgender Zehen abgeben:

a) 2. und 5. (Duvernoy, Chapman, Bischoff, Deniker).

b) 2., 3., 4. und 5. (Macalister, Hepburn, Sommer).

c) 5. allein (Pira).

M. flexor fibularis. Er entspringt bei meinem Gorilla von den zwei distalen Dritteln des Körpers der Fibula, an deren hinterer und medialer Fläche, also gleichwie der M. flexor hallucis longus des Menschen. Die Endsehne nimmt auch am Unterschenkel und am Tarsus denselben Verlauf wie die Endsehne des erwähnten menschlichen Muskels. In der Planta pedis angelangt, zeigt sie aber Abweichungen vom Verlauf der Endsehne des M. flexor hallucis longus beim Menschen. Während letztgenannter Muskel eine Sehne nur zur 1. Zehe sendet, bildet die Endsehne des M. flexor fibularis bei meinem Gorilla eine etwa 1 cm breite Platte, aus welcher Sehnen zu den Zehen 1, 2, 3 und 4 hervorgehen. Die Sehnen zu den Zehen 2, 3 und 4 durchbohren die entsprechenden Sehnen des M. flexor digitorum brevis und inserieren dann an der Basis der Endphalangen. Die Sehne zur großen Zehe zieht in einer Furche zwischen dem M. flexor hallucis brevis und dem M. adductor hallucis zur Basis der Endphalange.

Bei den bisher untersuchten Gorillas scheint der Flexor fibularis etwa denselben Ursprung und Verlauf am Unterschenkel wie bei dem meinigen gehabt zu haben. In der Verteilung der Endsehnen zu den Zehen dagegen zeigen die verschiedenen Gorillas, wie wir es auch für den M. flexor tibialis gesehen haben, sehr erhebliche Abweichungen voneinander. Um eine Übersicht der Variationen

der Insertionsweise des Muskels zu erhalten, gebe ich folgende Zusammenstellung der Angaben in der Literatur.

Der Flexor fibularis kann bei Gorilla Sehnen (meistens Tendines perforantes) zu den Endphalangen folgender Zehen abgeben:

a) 1., 3. und 4. [Duvernoy, Chapman, Deniker: Gorillafötus].
b) 1., 2., 3. und 4. [Macalister, Pira].
c) 1., (2.)[1], 3., 4. und (5.)[1] [Bischoff].
d) 1., 3., 4. und (5.)[1] [Deniker: Gorilla juv.]
e) 1. und (5.)[1] [Sommer].
f) 1. allein [Hepburn].

Aus den Zusammenstellungen der Variationen der Sehnenverteilung der Mm. flexores tibialis et fibularis entnehmen wir, daß eigentlich nur bei dem von Hepburn untersuchten Gorilla die Verteilung der Sehnen beider Muskeln zu den Zehen mit derjenigen übereinstimmt, welche man als Norm beim Menschen betrachtet. Bei diesem Gorilla kann also der M. flexor tibialis als M. flexor digitorum pedis longus im Sinne der Anatomie des Menschen benannt werden, und gleichzeitig kann der M. flexor fibularis als M. flexor hallucis longus aufgeführt werden. Auch der von Sommer präparierte Gorilla ist in der Sehnenverteilung sehr menschenähnlich; bei allen anderen Gorillas ist dagegen das Eingreifen der Sehnen der Mm. flexores tibialis et fibularis ineinander mehr oder weniger kompliziert; Verbindungen zwischen diesen Sehnen in der Planta pedis sind beim Gorilla immer vorhanden (Duvernoy, Macalister, Chapman, Bischoff, Deniker, Hepburn, Sommer, Pira).

Die Art der Abgabe von Sehnen aus den Mm. flexores tibialis et fibularis an die verschiedenen Zehen wechselt bei den Affen sehr erheblich. Sommer gab eine interessante Zusammenstellung der bisher in dieser Frage gewonnenen Ergebnisse, woraus hervorgeht, daß der Befund bei meinem Gorilla, wonach der Flexor fibularis Sehnen zu den Zehen 1—4 entsendet und der Flexor tibialis nur die Zehe 5 versorgt, unter den Affen eine seltene Erscheinung ist. Sie ist unter den höheren Affen nur bei Gibbon von Huxley und Bischoff nachgewiesen worden. Bei den Prosimiae scheint hingegen etwa dieselbe Sehnenverteilung wie bei meinem Gorilla Regel zu sein; denn bei ihnen gibt der Flexor fibularis die Sehne für die Zehe 1 und die Hauptsehnen für die Zehen 2—4, der M. flexor tibialis aber aus-

[1] Die Parenthesen ( ) bedeuten, daß der Sehnenstrang vom M. flexor fibularis zur fraglichen Zehe nur als ein Accessorium der Hauptsehne vom M. flexor tibialis zu betrachten ist.

schließlich die Sehne für die Zehe 5 ab, wobei er nur einen geringen Anteil am Zustandekommen der Sehnen für die Zehen 2—4 hat.

Die komplizierten Variationen der Verteilung der langen Flexorensehnen bei den Primaten muß man sich folgendermaßen zustande gekommen denken. Nach McMurrich, Ribbing und Glaesmer (zit. Ribbing) sind die Mm. flexores fibularis et tibialis von verschiedenem Ursprung und anfänglich im Sehnenteil nicht miteinander verbunden. Der M. flexor fibularis bildet allein die gemeinsame Beugesehne der fünf Zehen (*Ornithorhynchus*, Marsupialia), und der M. flexor tibialis inseriert an der tibialen Seite des Tarsus. Die Flexor-tibialis-Sehne wandert distalwärts, was man schon bei Monotremata und Marsupialia erkennen kann, wobei sie sich, mit allmählichem Aufgeben der ursprünglichen Insertion, an den tibialen Rand der Sehne des M. flexor fibularis anschließt. Bei *Didelphys* und anderen Marsupialia hat Ribbing diese Verhältnisse feststellen können. Schließlich wird die ursprüngliche Endsehne des M. flexor tibialis überflüssig; sie verschwindet, und nur ihre Verbindung mit der Flexor-fibularis-Sehne besteht weiter fort. Aus der so entstandenen gemeinsamen Sehnenmasse gehen bei den Primaten die langen Beugesehnen zu den verschiedenen Zehen hervor und stehen dann bei verschiedenen Individuen in wechselnder Beziehung zu dem einen oder dem anderen der langen Flexoren. Zuweilen kann eine Zehe zu beiden Muskeln gleichzeitig in Beziehung treten (siehe z. B. für die Gorillas das Schema S. 214 und die Note daselbst). Bei diesen Umwandlungen ist bemerkenswert, daß der Flexor tibialis, welcher ursprünglich dem medialen Fußrande zugehört, Beziehung zu dem lateralen Fußrande bekommt, ja bisweilen allein die laterale Zehe 5 versorgen kann, was z. B. bei meinem Gorilla, bei Gibbons und bei den Prosimiae (siehe oben) der Fall ist.

M. tibialis posterior. Er hat denselben Ursprung wie beim Menschen, d. h. er entspringt von der Facies posterior tibiae, von der Membrana interossea cruris und von der Facies medialis fibulae (Duvernoy, Chapman, Bischoff, Deniker, Hepburn, Sommer, Pira). Die Insertion findet am Os naviculare statt. Außerdem kann die Endsehne Faserzüge zu allen drei Cuneiformia (Duvernoy, Pira), zu dem Cuneiforme 1 (Macalister, Sommer), zu dem Cuneiforme 3 (Hepburn), zu dem Metatarsale 3 (Macalister), zu den Metatarsalia 1 und 2 (Pira), zur Scheide der Endsehne des M. peronaeus longus (Sommer) und zu den Cuboides (Sommer) abgeben.

Der Muskel nimmt bei den Säugetieren, bei welchen er vor-

handen ist (bei einigen fehlt er) etwa denselben Verlauf wie beim Gorilla, d. h. er entspringt von der Tibia, Membrana interossea und Fibula und setzt sich an dem Naviculare oder an angrenzenden Teilen des Tarsus oder Metatarsus an.

M. quadratus plantae. Er fehlt in der Regel beim Gorilla (Duvernoy, Chapman, Bischoff, Deniker: Gorilla fötus und juv., Sommer, Pira). Dreimal ist er gefunden worden (Huxley, Macalister, Hepburn). Macalister und Hepburn beschreiben ihn als schwach, wohingegen Huxley ihn gut ausgebildet fand. Bei den übrigen Anthropomorphen ist der Muskel ebenfalls nicht regelmäßig vorhanden. Nach Keith kommt er unter 11 Schimpansen 6mal vor. Beim Orang haben Bischoff und Langer den Muskel gefunden, Duvernoy, Bischoff (bei einem anderen Orang), Humphry, Chapman, Hepburn und Fick ihn dagegen vermißt. Beim Gibbon fehlt er nach Chapman, Bischoff und Hepburn.

In Gegensatz zu diesem sporadischen Auftreten des Quadratus plantae bei den höheren Affen steht dessen regelmäßiges Vorhandensein bei den niederen Affen. Ribbing hat den Muskel bei allen von ihm untersuchten niederen Catarrhinen und bei allen Platyrrhinen, mit Ausnahme von *Cebus*, gefunden. Beim Menschen ist der M. quadratus plantae ebenfalls als Norm zu betrachten. In diesem Punkte stimmt also der Mensch mehr mit den niederen als den höheren Affen überein. Zwar kann beim Menschen der laterale Ursprungskopf des Muskels fehlen (Quain); bei einigen niederen Catarrhinen, z. B. bei *Cynocephalus* (Duckworth), kommt zuweilen auch nur ein Ursprungskopf vor. Bei den Prosimiae wird der Quadratus plantae nach Duckworth und Ribbing immer vermißt. Diesem Verhalten begegnen wir auch bei den meisten Marsupialia. Sonst kommt der Muskel bei den Monotremata und bei den meisten niederen Säugetieren vor.

Mm. lumbricales. Bei meinem Gorilla sind vier vorhanden, die mit den vier lateralen Zehen in Beziehung stehen. Die Muskeln für die Zehen 2, 3 und 4 entspringen von den Sehnen des M. flexor fibularis dieser Zehen. Die Muskeln für die Zehen 2 und 3 haben nur einen Ursprungskopf vom medialen Rande der zu den Zehen gehörenden Sehne. Der Muskel für die Zehe 4 hat dagegen zwei Ursprungsköpfe; der eine kommt vom medialen Rande der Flexor-fibularis-Sehne der Zehe 4, der andere vom lateralen Rande der Flexor-fibularis-Sehne der Zehe 3. Der M. lumbricalis der Zehe 5 entspringt einköpfig vom medialen Rande der Flexor-tibialis-Sehne

dieser Zehe. Alle Lumbricales ziehen zu den medialen Rändern der Grundphalangen und gehen hier in die Dorsalaponeurosen über.

Das bei meinem Gorilla vorhandene Verhalten, wonach nur ein M. lumbricalis zweiköpfig entspringt, ist beim Gorilla nicht die Regel. Gewöhnlich scheinen sich die Mm. lumbricales vielmehr wie beim Menschen zu verhalten (Duvernoy, Deniker, Hepburn, Sommer), d. h. die drei lateralen entspringen zweiköpfig von den einander zugekehrten Rändern der benachbarten Tendines perforantes, der mediale Lumbricalis für die Zehe 2 entspringt dagegen einköpfig von der Tendo perforans der Zehe 2. Chapman und Bischoff fanden die Mm. lumbricales kräftig entwickelt. Huxley fand nur zwei Lumbricales pedis.

Bei den Monotremata fehlen die Mm. lumbricales. Sonst scheinen vier Lumbricales den meisten Säugetieren zuzukommen. Bei einigen ist die Anzahl reduziert. So kommen bei einigen Halbaffen (*Nycticebus*, *Perodicticus*) und einigen Affen (*Cynocephalus*, *Inuus*) nur drei Lumbricales vor; der Muskel zur Zehe 2 fehlt. Bei einigen Marsupialia (*Petaurus*, *Trichosurus*) ist mit der Rückbildung einiger Zehen die Anzahl der Mm. lumbricales auf zwei reduziert; hier bestehen Lumbricales nur für die tibiale Seite der kräftigen Zehen 4 und 5. Bei anderen Marsupialia (z. B. *Phascologale*) können vier gut entwickelte Mm. lumbricales vorhanden sein, die selbst zu zwei nebeneinander liegenden Zehen in Beziehung treten können; sie inserieren in diesem Falle an der Tibialseite der Zehe 2 sowie an den einander zugekehrten Seiten der Zehen 2 und 3, 3 und 4, 4 und 5 (Ribbing).

4. Muskeln des Fußes.

A. Die Muskeln des Fußrückens.

M. extensor digitorum pedis brevis. Er entspringt von der oberen und lateralen Fläche des vorderen Teiles des Calcaneus. Er liefert beim Gorilla Sehnen nur zu den vier medialen Zehen (Duvernoy, Bischoff, Deniker, Hepburn, Sommer, Pira). Der Teil des Muskels, dessen Sehne zur Zehe 1 gelangt, ist zwar am Ursprung mit der übrigen Muskelmasse verwachsen, trennt sich aber rasch von dieser ab und tritt selbständiger hervor (Duvernoy, Bischoff, Deniker, Hepburn, Sommer, Pira), weshalb er auch (Duvernoy, Sommer) als M. extensor hallucis brevis bezeichnet worden ist. Er inseriert an der Basis der Grundphalange der großen Zehe (Duvernoy, Hepburn, Pira). Die Sehnen zu den Zehen 2, 3 und 4 verschmelzen mit den entsprechenden Sehnen des

M. extensor digitorum pedis longus (Duvernoy, Hepburn, Pira). Eine Sehne für die Zehe 5 ist nicht vorhanden; sie soll zuweilen beim Menschen bestehen. Der Zustand, daß der kurze Zehenstrecker Sehnen nur zu den Zehen 1—4 abgibt, ist nach Ribbing bei allen von ihm untersuchten Affen die Regel. Nach Keith erhält aber die Zehe 5 eine Sehne vom M. extensor brevis bei 4 von 11 Schimpansen und bei 1 von 8 Gorillas(?). Bei den Prosimiae ist die Sehnenverteilung des kurzen Zehenstreckers variabeler. Bei *Stenops gracilis* gehen Extensores breves zu allen Zehen, bei *Tarsius* hauptsächlich nur zu den Zehen 1—3, bei *Lemur* nur zu den Zehen 2 und 3. Bei *Lepilemur* scheint eigentlich nur ein Extensor brevis zur Zehe 3 vorhanden zu sein; Sehnen gehen zwar auch zu den Zehen 4 und 5, welche aber mit keinem selbständigen Muskelteil in Verbindung stehen (Ribbing).

Nach den Untersuchungen von Ruge ist der M. extensor digitorum pedis brevis, wie wir ihn z. B. bei Affen und beim Menschen finden, ein Rest eines einmal viel weiter proximal auf der Fibula entspringenden Muskels, den wir z. B. bei den Monotremata noch persistierend finden. Dieser Muskel, der der Peronaeusgruppe zugehört, wandert allmählich hinunter und wird endlich ganz und gar auf den Fußrücken verlagert. Diese Ansicht wird von Frets und Ribbing nicht geteilt. Letztgenannter Verfasser ist, wenn ich ihn gut verstanden habe, der Meinung, daß die bei den Säugetieren auf dem Fußrücken liegenden Extensores breves phylogenetisch sehr alte Bildungen sind, die mit derselben Muskellage der Amphibien und Reptilien homolog sein sollen. Die auf dem Unterschenkel entspringenden sogenannten Extensores breves der Monotremata und Marsupialia sind dagegen als sekundäre Erscheinungen, als Abspaltungsprodukte eines Extensor tarsi fibularis zu betrachten. Diese sekundäre Muskulatur, die Ribbing Extensor digitorum lateralis nennt, kann die phylogenetisch älteren Extensores breves überflüssig machen und sie bisweilen selbst zu vollständigem Verschwinden bringen, ein Verhalten, das sich nach den Untersuchungen von Ribbing besonders bei den Marsupialia feststellen läßt.

M. extensor brevis digiti pedis quinti (siehe S. 205 folg.)

B. Die Muskeln der Fußsohle.

a. Muskeln des Großzehenballens.

M. abductor hallucis. Er scheint in der Regel wie beim Menschen sich zu verhalten (Duvernoy, Chapman, Bischoff, Hep-

BURN, SOMMER, PIRA). Bei meinem Gorilla entspringt er von der plantaren und medialen Fläche des Tuber calcanei, von der oberflächlichen Schicht des übrigens sehr schwach entwickelten Ligamentum laciniatum und längs des medialen Fußrandes bis zum Naviculare. Er inseriert am medialen Teile der Basis der Phalanx 1 der großen Zehe, wo er mehr oder weniger innig mit dem medialen Kopf des M. flexor hallucis brevis verbunden ist. Nach MACALISTER und DENIKER (Gorilla fötus und juv.) hat der Muskel zwei gut getrennte Ursprungsköpfe; der eine entspringt nach DENIKER vom Tuber calcanei, der andere von der Aponeurosis plantaris. Der Muskel ist stark entwickelt (DUVERNOY, MACALISTER, BISCHOFF). Er scheint in der Regel bei den Anthropomorphen denselben Ursprung wie beim Gorilla zu haben. Bei *Cynocephalus* erstreckt er sich proximalwärts nur bis zum Cuneiforme 1. Beim *Lemur* entspringt er von der Plantarfascie und bei *Galago* vom Sesamknochen am proximalen Halluxende.

M. flexor hallucis brevis. Er kann aus zwei Köpfen, einem medialen und einem lateralen (BISCHOFF, DENIKER, HEPBURN), bisweilen nur aus einem medialen Kopf (DUVERNOY, SOMMER, PIRA) bestehen.

Der mediale Kopf kann von folgenden Stellen entspringen: vom Naviculare und Cuneiforme 1, von der Scheide der Endsehne des M. peronaeus longus und von der Endsehne des M. tibialis posterior. Er inseriert, bisweilen mit dem M. abductor hallucis verbunden, am medialen Teile der Basis der Phalanx 1 der großen Zehe. Hierzu kann nach HEPBURN noch eine Insertion an der medialen Seite der distalen Hälfte des Corpus des Metatarsale 1 kommen.

Der laterale Kopf des Muskels ist, wenn er überhaupt vorhanden ist, immer sehr schwach (BISCHOFF, DENIKER, HEPBURN); er entspringt von dem Metatarsale 1 (BISCHOFF, HEPBURN) und inseriert, bisweilen mit dem M. adductor obliquus hallucis verbunden, am lateralen Teile der Basis der Phalanx 1 der großen Zehe.

Bei meinem Gorilla entspringt der Muskel vom Naviculare und Cuneiforme 1. Er ist kräftig und besteht aus zwei Portionen von den beiden erwähnten Ursprungsstellen, die beinahe bis zur Insertion des Muskels am medialen Teile der Basis der Grundphalange der großen Zehe voneinander getrennt sind. Die mediale Fläche des Muskels ist distal bis zur Insertion mit der Endsehne des M. abductor hallucis verschmolzen (vgl. oben). Der Muskel meines Gorillas entspricht also nur einem Teile des gleichgenannten Muskels

beim Menschen, und zwar nur dem medialen Teile desselben, der sich am medialen Rande der großen Zehe befestigt und von den Cuneiformia 1 und 2 oder von der Endsehne des M. tibialis posterior an diesen Knochen entspringt. Beim Menschen entsteht der laterale Teil des Muskels am Cuboides und inseriert als lateraler Bauch am lateralen Teile der Basis der großen Zehe. Dieser Teil des menschlichen M. flexor hallucis brevis fehlt bei meinem Gorilla wie bei denjenigen von Duvernoy und Sommer. In diesen Fällen nimmt die lange Beugesehne der großen Zehe eine andere Lage beim Gorilla als beim Menschen ein. Beim Menschen liegt dieselbe am Metatarsus zwischen den beiden Köpfen des M. flexor hallucis brevis, beim Gorilla hingegen gelangt sie zur großen Zehe, indem sie lateral vom M. flexor hallucis brevis in eine Furche zwischen diesem und dem M. adductor hallucis eingebettet ist (siehe S. 213).

Bei einigen niederen Ost- und Westaffen, z. B. bei *Cynocephalus, Cercopithecus*, *Macacus*, *Pithecia*, *Hapale*, besteht der Flexor hallucis brevis aus zwei Köpfen, beim *Lemur* hingegen nur aus einem medialen Kopfe.

Deniker fand bei zwei Gorillas einen M. flexor hallucis accessorius, der vom medialen Rande des Calcaneus entsprang; der Muskel inserierte beim Fötus an der Phalanx 1 der großen Zehe, beim jungen Exemplare verschmolz er beim Ansatz mit dem M. flexor hallucis brevis.

M. adductor hallucis. Er entspringt bei meinem Gorilla von den Metatarsalia 2, 3 und 4. Die Muskelbündel konvergieren zur großen Zehe und inserieren am distalen Ende des Metatarsale 1 und an der Grundphalanx der großen Zehe in deren ganzer Ausdehnung. Längs der Insertion ist der Muskel fleischig, wodurch die Muskulatur auf eine Zehe sich ausdehnt. In der Regel hört die Muskelsubstanz am Metatarsus und Metacarpus auf und setzt sich nur durch Sehnen auf Zehen und Finger fort. Ein ähnliches Verhalten wie das bei meinem Gorilla hat Ribbing für den M. adductor hallucis bei *Inuus* und *Cercopithecus* gefunden.

Betreffs des Ursprunges weist M. adductor hallucis folgende Variationen auf. Lateralwärts kann der Muskel bis auf das Metatarsale 4 sich erstrecken (Duvernoy, Macalister, Deniker, Pira), bisweilen erreicht er nur das Metatarsale 3 (Hepburn, Sommer), bisweilen kann er alle vier laterale Mittelfußknochen in Anspruch nehmen (Bischoff). Nach Macalister entsprang der Muskel nur von den Metatarsalia 3 und 4. Betreffs der Variation der Ausdehnung des

Ursprunges an den Metatarsalia in proximo-distaler Richtung lassen die Beschreibungen folgende Verhältnisse erkennen. Der Ursprung vom Metatarsale 2 kann die ganze Länge des Knochens umfassen (Duvernoy) oder liegt nur an der Basis des Knochens (Sommer), oder nur am Capitulum, bzw. am Metatarso-phalangeal-Gelenk (Deniker, Hepburn). Der Ursprung vom Metatarsale 3 kann sich über den ganzen Knochen ausdehnen (Sommer) oder nur den distalen (Hepburn), bzw. den proximalen (Deniker) Teil desselben umfassen. Bisweilen entspringt der Muskel von den beiden Endpartien des Knochens, d. h. von der Basis sowie vom Capitulum (Duvernoy, Deniker, Hepburn). Am Metatarsale 4 kann der Ursprung das Capitulum (Deniker) oder das Mittelstück (Deniker) oder nur die Basis des Knochens (Duvernoy) in Anspruch nehmen.

Bei meinem Gorilla ist der Adductor hallucis eine einheitliche Bildung, die sich nicht in einen Adductor obliquus und einen Adductor transversus zerteilen läßt. Dasselbe Verhalten fand Deniker auch beim Gorillafötus; es bestand auch bei den Gorillas von Macalister und Sommer. Beim jungen Gorilla Denikers sowie bei den Tieren Duvernoys, Bischoffs und Hepburns war der Muskel in einen Adductor obliquus und einen Adductor transversus zerlegt. Auch bei den übrigen Affen variiert die Sonderung des Muskels in beiden Abschnitten. So sollen beim Orang, *Cynocephalus*, *Cercopithecus* und *Macacus* beide Portionen bestehen, beim Schimpanse, *Hylobates*, *Pithecia* und *Hapale* hingegen soll eine einheitliche Bildung vorliegen.

Der Muskel inseriert beim Gorilla an der lateralen Seite der Basis der Grundphalanx der großen Zehe (Duvernoy, Deniker, Hepburn, Sommer, Pira). Die Insertion kann sich sowohl distalwärts ein Stück längs der großen Zehe (Duvernoy, Hepburn, Pira) als auch proximalwärts eine Strecke weit längs des Metatarsale 1 (Duvernoy, Hepburn, Pira) erstrecken.

M. opponens hallucis. Als solchen führt man in der Anatomie des Menschen einen Muskel auf, der zuweilen als Teil des M. adductor hallucis mit einem Ansatz am Metatarsale 1 vorkommt. Da bei den von Duvernoy und Hepburn untersuchten Gorillas gleichwie bei dem meinigen ein Teil des M. adductor hallucis, wie oben erwähnt, sich eine Strecke weit längs des Metatarsale 1 befestigt, so liegt wohl bei diesen drei Gorillas ein M. opponens hallucis vor, der aber vom M. adductor hallucis nicht abgetrennt ist. Macalister und Halfort (zit. Bischoff) fanden den Muskel ebenfalls vor, Bischoff, Deniker und Sommer vermißten ihn hingegen.

Quain gibt an, daß der Muskel bei einigen Affen vorkomme; nach Cuvier, Owen, Huxley, Langer und Bischoff (zit. Bischoff) ist er beim Orang vorhanden.

Die Muskulatur des Großzehenballens beim Gorilla zeigt, daß die mediale Abductorgruppe konstanter in Bau und in Stärke ist, als die laterale Adductorgruppe. Zwar sind immer ein Abductor und ein Adductor der großen Zehe vorhanden; rechnen wir aber gemäß der Innervation den medialen Kopf des M. flexor hallucis zum Abductor (N. plantaris medialis) und den lateralen Kopf des Flexor nebst dem Opponens zum Adductor (N. plantaris lateralis), so tritt die Richtigkeit der obigen Aussage hervor. Zum Abductor gesellt sich nämlich immer ein medialer Kopf des Flexor hallucis; zum Adductor hingegen gesellen sich zwar sowohl ein lateraler Kopf des Flexor als auch ein Opponens hierzu. Dies erfolgt aber nicht regelmäßig. Nur bei einem Gorilla waren beide Muskeln vorhanden (Hepburn); sonst kommt als Verstärkung der Adductorseite entweder nur ein Opponens allein (Duvernoy, Pira) oder ein lateraler Kopf des Flexor allein (Bischoff, Deniker) vor. Einmal fehlten sowohl der Opponens als auch der laterale Kopf des Flexor, so daß auf der Adductorseite allein der M. adductor hallucis sich befand (Sommer).

b. Muskeln des Kleinzehenballens.

M. abductor digiti pedis quinti. Er kommt bei allen bisher untersuchten Gorillas vor. Er entspringt bei meinem Gorilla von der unteren Fläche des Calcaneus und dem Teile der Plantarfascie, der von dem Processus lateralis des Tuber calcanei zur Basis des Metatarsale 5 zieht. Der Muskel endigt in einer langen Sehne, die frei, ohne mit dem M. flexor digiti 5 zu verwachsen, zur Basis der Grundphalange der kleinen Zehe gelangt. Zuweilen ist der Muskel an der Insertion mit dem obenerwähnten Flexor verbunden (Bischoff, Sommer).

M. abductor ossis metatarsi quinti. Er ist bei meinem Gorilla als selbständige Bildung gut ausgebildet, entspringt von dem Processus lateralis des Tuber calcanei und inseriert an der Tuberositas ossis metatarsalis 5. Der Muskel scheint auch bei den Gorillas von Hepburn und Sommer vorhanden, aber mit dem M. abductor digiti 5 verwachsen gewesen zu sein. Nach Hepburn ist nämlich die Sehne des letztgenannten Muskels zweigeteilt; der eine Teil zieht zur Basis der Phalanx 1 digiti 5, ist also die Sehne des Abductor digiti 5; der andere Teil der Sehne zieht zur Tuberositas

ossis metatarsalis 5, stellt also die Sehne des Abductor ossis metatarsalis 5 dar. Nach Sommer teilt sich der Abductor digiti 5 in zwei Bäuche, von denen der eine mittelst einer starken Sehne, welche mit dem Flexor digiti 5 verwachsen ist, an der Basis der Grundphalange der Zehe 5 inseriert. Der andere, laterale Bauch hingegen befestigt sich fleischig an der Tuberositas ossis metatarsalis 5; dieser ist wohl als ein Abductor ossis metatarsalis 5 zu betrachten.

Dieser Muskel ist auch beim Schimpanse, *Cynocephalus* sowie bei Prosimiae (Murie und Mivart) gefunden worden. Bei dem Menschen kommt er nach Quain bei 18% vor.

M. flexor digiti pedis quinti brevis und M. opponens digiti pedis quinti. Sie sind bei meinem Gorilla miteinander verwachsen und entspringen als einheitliche Masse von der Basis des Metatarsale 5 und von der Scheide der Peronaeus-longus-Sehne. Der Ansatz liegt an der Basis der Grundphalanx der kleinen Zehe und am distalen Teile des Metatarsale 5. Bei anderen Gorillas verhalten sich die Muskeln folgendermaßen. Nach Bischoff besaß die kleine Zehe einen Flexor brevis und auch einen Opponens, da einige mit dem Flexor brevis entspringende Muskelfasern sich am lateralen Rande des Mittelfußknochens ansetzen. Deniker vermißte den M. flexor digiti quinti brevis gänzlich; hingegen war ein wie beim Menschen sich verhaltender M. opponens digiti 5 vorhanden. Hepburn fand sowohl den Flexor brevis als auch den Opponens; letzterer war sogar besser als der Flexor entwickelt, mit welchem er am Ursprung verwachsen war. Der Flexor war seinerseits nur schwer vom Interosseus plantaris 3 zu trennen. Sommer traf ebenfalls beide Muskeln an, die nur am Ursprung miteinander verwachsen waren. Duvernoy, Macalister und Chapman sprechen von einem M. flexor digiti quinti brevis, aber nicht vom Opponens, so daß dieser bei den untersuchten Gorillas vielleicht fehlte.

Auch bei den anderen höheren Primaten ist der Grad der Sonderung der Mm. flexor brevis et opponens der kleinen Zehe voneinander und von ihren Nachbarn sehr variabel. Beim Schimpanse fand Hepburn zwar einen deutlich entwickelten Opponens, der Flexor war wie beim Gorilla Hepburns nur schwer vom Interosseus plantaris 3 zu trennen. Bei Orang und *Hylobates* bestanden nach Hepburn beide Muskeln; sie waren miteinander verwachsen. Nach Quain ist der Opponens des Menschen in 90% vorhanden; er ist meistens mit dem Flexor verwachsen, so daß er nur in 3,5% als selbständige Bildung besteht.

Auf die Ursachen der großen Variabilität der Muskulatur des Kleinzehenballens weisen die Untersuchungen von Ruge und Hepburn hin. Ruge hat die Entwicklungsvorgänge an der Muskulatur des menschlichen Fußes untersucht und gezeigt, daß die kleine Zehe anfangs keinen Opponens besitzt. Dieser Muskel kommt erst durch die Aberration von Muskelfasern des Flexor digiti quinti brevis auf das Köpfchen und die Außenfläche des Metatarsale 5 zum Vorschein; später zeigt er eine Abnahme, welche beim Erwachsenen zum gänzlichen Schwund des Muskels führen kann. Auch Hepburn ist der Meinung, daß der Opponens ein Differenzierungsprodukt des Flexor brevis sei. Dieser soll nämlich ursprünglich aus zwei Köpfen bestehen; ein medialer Kopf senkt sich in die Tiefe der Planta pedis und wird zu dem Interosseus plantaris 3; ein lateraler Kopf neigt dazu, mehr und mehr in einen Opponens überzugehen. Diese Meinung stützt Hepburn auf die obenerwähnten, bei den höheren Affen bestehenden Verhältnisse der Mm. flexor brevis, opponens et interosseus plantaris 3 zueinander. Bei einem Gorilla und einem Schimpanse waren die Mm. flexor brevis et interosseus plantaris 3 miteinander innigst verbunden, während bei anderen Gorillas wie beim Orang und *Hylobates* der Flexor mit dem Opponens eng verschmolzen war.

c. Die mittleren Fußmuskeln.

M. flexor digitorum pedis brevis. Die Muskel- und Sehnenelemente beim Gorilla, die dem Muskel des Menschen entsprechen, weisen bei verschiedenen Gorillas folgende Variationen auf.

Bei den von Macalister und Hepburn untersuchten Exemplaren war der kurze Beuger der Zehen ein einfacher Muskel, der vom Calcaneus entsprang und Sehnen nur zu den Zehen 2, 3 und 4 abgab. Bei den von Duvernoy, Chapman, Bischoff, Deniker, Sommer und mir untersuchten Gorillas war der Muskel hingegen aus zwei Lagen zusammengesetzt, aus einer oberflächlichen plantaren und einer tiefen dorsalen. Die oberflächliche, plantare Schicht entsprang am Calcaneus und an der Plantarfascie und gab Tendines perforati zur zweiten Phalanx der Zehen 2 und 3 ab (Duvernoy, Chapman, Bischoff, Deniker, Sommer, Pira). Die tiefe, dorsale Schicht bestand bei einigen Gorillas aus Muskel- und Sehnenelementen (Bischoff, Deniker, Sommer, Pira), bei anderen Tieren hingegen war sie nur durch Sehnen repräsentiert (Duvernoy, Chapman). Bei allen Tieren mit Ausnahme desjenigen Chapmans (siehe unten) ent-

sprang die tiefe Schicht von der Sehne des M. flexor tibialis und trat meistens zu den Zehen 4 und 5 in Beziehung (Duvernoy, Bischoff, Deniker: Gorilla juv., Sommer, Pira). Bisweilen fehlt die Sehne zur Zehe 5 (Deniker: Gorilla fötus); die tiefe Schicht kann sowohl zur Zehe 4 und 5 als auch zusammen mit der oberflächlichen Schicht zur Zehe 3 gelangen, dadurch daß ein Muskelbündel der tiefen Schicht zur Sehne der oberflächlichen Schicht für die Zehe 3 zieht (Pira). Beim Gorilla Chapmans war die tiefe Schicht nur durch zwei Sehnen repräsentiert, welche zu den Zehen 4 und 5 zogen. Die Sehne für die Zehe 4 entsprang wie bei den anderen Tieren von der Sehne des M. flexor tibialis, die Sehne für die Zehe 5 entsprang von der Sehne des M. flexor fibularis.

Der M. flexor digitorum pedis brevis wechselt bei den Säugetieren stark sowohl im Bau, als auch im Grade seiner Selbständigkeit. Bei allen Affen kann er, selbst bei verschiedenen Individuen derselben Art, erhebliche Variationen zeigen, was aus den Arbeiten von Leche und Sommer hervorgeht und von letzterem durch eine Tabelle sehr übersichtlich dargestellt worden ist. Nach Ribbing soll für die Primaten folgende Regel gelten. Bei den Halbaffen entspringt der Flexor brevis für die Zehe 2 von der Plantarfascie, die drei anderen kurzen Zehenbeuger hingegen von der Sehne des Flexor tibialis. Die Sehne für die Zehe 2 sendet eine Verstärkung zur Sehne für die Zehe 3. Bei den meisten Affen hat sich dieses Verhalten in der Weise weitergebildet, daß der Flexor brevis für die 2., sowie ein Teil desselben für die 3. Zehe von der Plantarfascie und vom Calcaneus entspringen. Bei den Anthropoiden ist dieser Vorgang weiter geschritten; beim Menschen entspringen schließlich alle kurzen Zehenbeuger vom Calcaneus. Beim Schimpanse soll nach Keith dieses Überwandern des Ursprunges des Muskels von der Sehne des Beugers auf den Calcaneus besser als beim Gorilla markiert sein.

Mm. interossei pedis. Sie scheinen beim Gorilla immer aus vier dorsalen und drei plantaren Gliedern zu bestehen. Sie entspringen in der Regel wie beim Menschen, d. h. die dorsale zweiköpfig von den einander zugekehrten Seiten je zweier Ossa metatarsalia, die plantare einköpfig von der medialen Fläche der Ossa metatarsalia 3—5. Ausnahmen kommen vor: der Interosseus dorsalis 2 kann nur den Ursprungskopf vom Metatarsale 2 besitzen (Deniker). Hingegen können der Interosseus plantaris 1 (Hepburn) sowie der Interosseus plantaris 2 (Deniker) mit zwei Köpfen von

den Metatarsalia 2 und 3 bzw. 3 und 4 entspringen. Duvernoy erwähnt ein Muskelbündel, das von dem Metatarsale 1 entspringt und an der Sehne des Adductor hallucis endigt; es ist möglicherweise ein vierter Interosseus plantaris.

Die Insertionsweise der Mm. interossei pedis stimmt beim Gorilla in der Regel mit derjenigen beim Menschen überein (Deniker, Symington, Hepburn, Sommer, Pira). Zwei Interossei dorsales inserieren an der Zehe 2, die zwei anderen an der lateralen Seite der Zehen 3 und 4; die drei Interossei plantares inserieren an der medialen Seite der Zehen 3, 4 und 5. Duvernoy und Macalister beschreiben eine andere Anordnung der Interossei pedis. Bei den von ihnen untersuchten Gorillas besaß nämlich die Zehe 3 zwei Interossei dorsales; die zwei anderen Interossei dorsalis inserierten, der eine an der medialen Seite der Zehe 2, der andere an der lateralen Seite der Zehe 4. Die drei Interossei plantares heften sich fest: der eine an der lateralen Seite der Zehe 2, die zwei anderen an der medialen Seite der Zehen 4 und 5. Bei den Gorillas Duvernoys und Macalisters wirken die Interossei dorsales also als Abductores, die Interossei plantares hingegen als Adductores, wobei die Achse durch das Metatarsale 3 verläuft. Das Verhalten entspricht demjenigen der Hand. Bei allen anderen Gorillas wirken die Interossei pedis als Abductores und Adductores, wobei die Achse durch das Metatarsale 2 wie am Fuße des Menschen verläuft. Beim Gorilla Bischoffs scheint die Gruppierung der Mm. interossei sehr verwickelt gewesen zu sein; sie war sogar an beiden Füßen eine verschiedene.

Diese wechselvolle Gruppierung der Mm. interossei pedis findet sich wie beim Gorilla nach Leche, Duckworth u. a. auch bei anderen Primaten vor. So kann beim Schimpanse die Ab- und Adductionsachse sowohl durch die Zehe 2 als auch durch die Zehe 3 gehen. Beim Orang, bei einigen Hylobatiden und Cercopithecidae geht die Achse durch die Zehe 3, beim *Lemur* durch die Zehe 3 oder durch die Zehe 4 usw. Diese Schwankungen finden durch die vorher erwähnten Untersuchungen von Ruge (zit. Gegenbaur, Quain Wiedersheim) über die Entwicklungsvorgänge der Muskulatur des menschlichen Fußes ihre Erklärung. Die Mm. interossei dorsales liegen nämlich ursprünglich beim menschlichen Fötus in plantarer Lage und rücken erst in späteren Entwicklungsstadien in die Interstitien empor. Ursprünglich haben sie auch nur einen Ursprung, nämlich denjenigen, welcher dem lateralen Kopfe des definitiven Muskels entspricht. Bei einigen niederen Säugetieren sowie

bei gewissen Affen, z. B. bei *Cebus* und *Cercopithecus*, bleiben alle Mm. interossei zeitlebens plantar gelagert. Bei einigen Individuen selbst der Anthropomorphen weisen die Mm. interossei dorsales keine so ausgesprochene Lage auf wie beim Menschen. So bemerkt Duvernoy, daß die dorsalen Interossei des Gorilla hauptsächlich an der plantaren Fläche des Fußes zu sehen waren. Schon bei niederen Affen, z. B. bei *Ateles* und *Inuus*, können die Mm. interossei jedoch deutlich in dorsale und plantare aufgeteilt sein.

Mm. contrahentes. Sie scheinen in der Regel zu fehlen, mit Ausnahme des Muskels zur großen Zehe, des M. adductor hallucis (Bischoff, Hepburn, Sommer, Pira). Macalister spricht von einem Adductor digiti minimi des Gorilla, der nicht ein Interosseus gewesen zu sein scheint, da der Interossei besondere Erwähnung geschieht. Der betreffende Muskel dürfte wohl als ein Contrahens 5 zu deuten sein.

Beim Schimpanse sollen nach Keith die Mm. contrahentes, sei es als Muskelstreifen, sei es nur als Sehnenbänder deutlicher als beim Gorilla entwickelt sein. Beim Orang können die Contrahentes 2, 4 und 5 als Rudimente vorliegen. Aus den Arbeiten von Leche und Ribbing geht übrigens hervor, daß die Mm. contrahentes um so konstanter anzutreffen sind, je weiter man in der Primatenreihe hinabsteigt. So kann bei *Hylobates* Contrahens 4 und 5 vorkommen. Unter den niederen Affen sollen *Cynocephalus*, *Macacus*, *Cercopithecus*, *Pithecia* und *Ateles* Contrahentes für alle Zehen, mit Ausnahme für die Zehe 3, besitzen. Bei *Hapale* existieren Contrahentes bisweilen für alle Zehen; bisweilen fehlt der Muskel für die Zehe 4; bisweilen sind die Contrahentes für die Zehen 3 und 4 vermißt worden. Bei *Tarsius*, *Lemur* und *Lepilemur* sind Contrahentes für alle Zehen vorhanden.

Die Interdigitalmembranen zwischen den Zehen 2 und 3 reichen bei meinem Gorilla bis zum distalen Ende der Grundphalangen; zwischen den Zehen 3 und 4 sowie zwischen den Zehen 4 und 5 reichen sie ebenfalls fast bis zum distalen Ende der Grundphalangen. In den beiden letztgenannten Interstitien erstrecken sich die Hautfalten weiter distalwärts als beim Gorilla Sommers, bei welchem die Membranen der beiden lateralen Interstitien sich nur bis zur Mitte der betreffenden Grundphalangen ausdehnen. Keith gibt an, daß die zwei proximalen Phalangen der Zehen beim Gorilla innerhalb der Interdigitalmembranen liegen.

Allgemeine Erläuterungen und Ergebnisse.

Die abpräparierte Muskulatur des Armes meines Gorilla hatte etwa dasselbe Gewicht wie diejenige des Beines, mit einem nur unbedeutenden Mehrgewicht (etwa 40 g) für das Bein. Das Gewicht der Muskelmasse des Armes verhielt sich zu demjenigen des Beines wie 1 : 1,08. Beim Orang hat man das entsprechende Zahlverhältnis zu 1 : 1,02, beim Hunde zu 1 : 1,65 und beim Menschen zu 1 : 3 bestimmt. Das Gleichgewicht der Muskelmassen der vorderen und hinteren Extremitäten der Anthropomorphen findet wenigstens teilweise seine Erklärung durch die große Länge des Armes sowie durch dessen Gebrauch als Heber des ganzen Körpers beim Klettern, eine Arbeit, welche eine kräftige Muskulatur voraussetzt. Demgemäß ist auch der Schultergürtel des Gorilla durch einen starken, von vier Muskeln, dem kräftigen Cervicalteil des M. trapezius, dem Omo-cervicalis, dem kräftigen M. rhomboides und dem M. levator scapulae, gebildeten Aufhängungsapparat an den Rumpf fixiert.

Benachbarte Muskeln sind oft sehr schwer voneinander zu trennen, beziehentlich sind sie miteinander in größerer oder kleinerer Ausdehnung verwachsen. Dies Verhalten ist auch von anderen Forschern für den Gorilla beobachtet worden. Ich gebe hier eine Zusammenstellung derjenigen Muskeln, die miteinander verwachsen können.

Vordere Extremität:

Mm. latissimus dorsi et teres major (im Sehnenteil),

Mm. levator scapulae et serratus anterior (selten),

M. teres major mit dem M. infraspinatus oder mit dem M. subscapularis,

M. brachialis mit den Mm. deltoides, brachio-radialis, triceps oder pronator teres,

M. brachio-radialis mit den Mm. deltoides, brachialis, triceps oder biceps,

Mm. flexor digitorum sublimis et profundus durch ein kleines Muskelbündel,

Mm. pronator teres, flexor carpi ulnaris, flexor digitorum sublimis und flexor carpi radialis am Ursprung,

Mm. opponens et flexor brevis pollicis,

Mm. opponens et flexor brevis digiti 5.

Hintere Extremität:

Mm. glutaeus maximus et ischio-femoralis,

Mm. ischio-femoralis, caput longum bicipitis und semitendinosus am Ursprung,

M. glutaeus medius mit dem M. scansorius oder dem M. piriformis,

M. obturator internus mit dem M. obturator externus (Sehnenteil) oder mit dem M. quadratus femoris,

Mm. gemelli miteinander und mit dem M. obturator internus,

M. quadratus femoris mit dem M. gemellus inferior,

M. pectineus mit dem M. obturator intermedius,

M. praesemimembranosus mit dem M. adductor magnus s. str. oder mit dem M. semimembranosus (proximal),

Mm. peronaei longus et brevis,

Mm. flexores tibialis et fibularis (Sehnenteil),

Mm. flexor brevis et abductor hallucis,

Mm. opponens et adductor hallucis,

Mm. abductor ossis metatarsalis 5 et abductor digiti 5,

Mm. abductor et flexor brevis digiti 5,

Mm. flexor brevis et opponens digiti 5.

Aus dieser Zusammenstellung entnehmen wir, daß die Verwachsungserscheinungen insbesondere am Schultergelenk und am Oberarme, am Hüftgelenk und in der Fußsohle (wo die langen Flexoren mit dem Sehnenteil, die kurzen auch mit dem Muskelteil verschmelzen können) vorhanden sind. Betreffs des Oberarmes haben schon Duvernoy und Bischoff die erwähnte Tatsache beobachtet. Ersterer hebt hervor, daß die Oberarmmuskeln durch die innigen Verbindungen besser zusammen arbeiten, d. h. mehr als eine Einheit wirken können, allerdings auf Kosten der Unabhängigkeit der besonderen Wirkungen jedes einzelnen Muskels.

Ich habe die Beobachtung gemacht, daß die Muskeln des Gorilla erst auffallend weit distalwärts in ihre Sehnen übergehen. Manchmal entwickelt sich die Sehne nur auf einer Seite des Muskels und wird von Muskelfasern bis zur Insertion begleitet. Demgemäß kann die Muskelsubstanz sich sogar eine Strecke weit längs der proximalen Phalange des Daumens und der großen Zehe distalwärts erstrecken. Ebenso reichen, um noch ein Beispiel zu erwähnen, Muskelfasern aus der Wadenmuskulatur der Achillessehne entlang bis zum Fersenbeine hinab. Duvernoy, der dieses Verhalten auch beobachtet hat, ist der Meinung, daß die Wirkungen der Muskeln auf diese Weise kräftiger

werden. Eine andere Folge dieses allmählichen Überganges des Muskelbauches in die Sehne ist die, daß die Gliedmaßen sehr plump ohne plastische Konfiguration sich darstellen. Wenn wir von der Bedeutung der Muskulatur für die Körperform des Gorilla sprechen, so ist auch folgendes erwähnenswert. Die kräftige, auch von den langen Dornfortsätzen unterer Halswirbel unterstützte Nackenmuskulatur gibt der Nackenregion eine nach hinten konvexe Krümmung. Weiter ist zu erwähnen, daß die Beine infolge der Kürze der Mm. semitendinosus et caput breve bicipitis und der beiden Gastrocnemiusköpfe nicht vollständig gestreckt werden können, sondern im Kniegelenk gebeugt sind.

Beim Studium des Muskelsystems des Gorilla kam man schon früh zu dem Ergebnisse, daß Varietäten in der Anordnung der Muskeln in sehr bemerkenswerter Weise auftreten. Bischoff schreibt im Jahre 1880: »Es sind, wie ich glaube, noch nicht zwei Orang, Schimpanse, Gorilla untersucht worden, bei denen die Anordnung der Muskeln ganz dieselbe war . . .«, und Deniker betont in seiner Arbeit von 1885 die große Variabilität der Anthropomorphenmuskulatur; er schlägt auch vor, den normalen Muskeltypus nach der statistischen Methode festzustellen. Bis heutzutage ist jedoch keine genügend große Anzahl von Individuen untersucht worden, um diese Methode brauchbar zu machen. Das Muskelsytem des Gorilla ist bisher nur an etwas mehr als einem Dutzend Exemplaren untersucht worden, bei einigen unter diesen selbst nicht gründlich genug. Dazu kommt, daß dieses Dutzend aus einem bunten Gemisch junger und alter, männlicher und weiblicher Tiere besteht. Es ist daher klar, daß die statistische Behandlung der Muskelvariationen noch nicht vorgenommen werden kann. Daß erhebliche Variationen im Bau der Extremitätenmuskulatur vorhanden sind, ist festgestellt, die Bedeutung der Details dieser Variationen liegt aber noch im Dunkel. Wenn ich einige diesbezügliche Ergebnisse meiner Arbeit trotzdem hervorhebe, so tue ich dies im Bewußtsein, daß manches Ergebnis vielleicht auf das Konto des Geschlechtsdimorphismus oder der Altersunterschiede u. a. zu schreiben sei. Noch verwickelter wird die Schätzung der Variationen dadurch, daß ein und derselbe Muskel an rechter und linker Seite eines und desselben Individuums im Bau erheblich variieren kann. Im folgenden gebe ich eine Übersicht über die Variationsfähigkeit der Extremitätenmuskeln des Gorilla, je nachdem deren Ursprung oder Insertion oder deren beide variieren. Es folgt ein Verzeichnis der Muskeln, die in der Stärke variieren können, dann

ein Verzeichnis über die Muskeln, welche bis zum Schwund reduziert werden können, und endlich ein Verzeichnis der Muskeln, die bei einem und demselben Tier variieren können, also die bilaterale Symmetrie des Tieres stören.

Betreffs des Ursprunges variieren an der

vorderen Extremität:	hinteren Extremität:
M. trapezius	M. psoas major
M. latissimus dorsi	M. glutaeus medius
M. rhomboides	M. glutaeus minimus
M. levator scapulae	M. sartorius
M. omocervicalis	M. rectus femoris
M. pectoralis major	Mm. adductores femoris
M. pectoralis minor	M. extensor digitorum longus
M. teres major	M. extensor hallucis longus
Mm. lumbricales	M. peronaeus brevis
M. adductor pollicis	M. soleus
	Mm. lumbricales
	M. flexor hallucis brevis
	M. adductor hallucis.

Betreffs der Insertion variieren an der

vorderen Extremität:	hinteren Extremität:
M. latissimo-condyloideus	M. biceps, Caput longum
M. flexor digitorum profundus	M. gracilis
M. extensor digitorum communis	M. flexor tibialis
M. extensor digiti 5 proprius	M. flexor fibularis
Mm. extensores digitorum profundi	M. tibialis posterior.

Betreffs des Ursprunges sowie der Insertion variieren an der

vorderen Extremität:	hinteren Extremität:
M. serratus anterior	M. glutaeus maximus
M. brachio-radialis	M. biceps femoris, Caput breve
M. pronator teres	M. flexor digitorum brevis.
	Mm. interossei.

In der Stärke variieren an der

vorderen Extremität:	hinteren Extremität:
M. anconaeus	M. tensor fasciae latae
M. pronator teres	M. quadratus femoris
M. pronator quadratus	M. sartorius.
M. extensor carpi radialis brevis	

In der Lagebeziehung der Sehnen variiert an der vorderen Extremität:

M. flexor digitorum sublimis.

Muskeln, welche fehlen können

An der vorderen Extremität:

M. subclavius,
M. pronator teres, Caput ulnare,
M. palmaris longus (in der Regel),
M. flexor pollicis longus (alle Übergänge zwischen vollständiger Entwicklung und gänzlichem Fehlen vorhanden),
M. flexor pollicis brevis, Caput ulnare,
M. palmaris brevis,
Mm. contrahentes (in der Regel).

An der hinteren Extremität:

M. psoas minor (fehlt selten),
M. agitator caudae (meistens, als selbständige Bildung immer),
M. scansorius (wenigstens als selbständige Bildung),
M. gemellus superior (wenn vorhanden, immer schwach),
M. obturatur intermedius,
M. pectineus (fehlt selten),
M. peronaeus tertius (nur einmal von der Sehne vertreten?),
M. extensor lateralis digiti 5 (Peronaeus parvus, nur Sehne bisweilen vorhanden),
M. plantaris (fehlt immer),
M. peroneo-tibialis (fehlt immer),
M. quadratus plantae,
M. flexor hallucis brevis, Caput laterale,
M. opponens hallucis,
M. abductor ossis metatarsalis 5,
M. flexor digiti 5 brevis,
M. opponens digiti 5,
Mm. contrahentes (in der Regel).

Muskeln, die in der Anordnung an der rechten und linken Extremität eines und desselben Gorilla Unterschiede zeigen können:

An der vorderen Extremität:

M. coraco-brachialis (Hepburn),
M. pronator teres (Pira),

M. flexor digitorum sublimis. Lagebeziehung der Sehnen am Carpus (Deniker: Gorillafötus),

M. flexor pollicis longus (Sommer),

M. brachio-radialis (Pira),

M. extensor carpi radialis longus (Pira).

An der hinteren Extremität:

M. glutaeus medius, betreffs der Verwachsung mit dem M. piriformis (Sommer),

M. obturator intermedius; Beziehung zu dem M. pectineus (Pira),

M. sartorius; Ursprung (Chapman bzw. Kelly),

M. pectineus; Dasein (Pira).

M. soleus; Ursprung (Macalister).

Aus den Verzeichnissen ergeben sich folgende Tatsachen:

An der vorderen Extremität variieren am Ursprung hauptsächlich nur Muskeln, die in Beziehung zum Schultergürtel und zum Schultergelenk stehen, in der Insertion eigentlich nur einige Muskeln der Finger. Sowohl im Ursprung als auch in der Insertion variieren hauptsächlich nur Muskeln, die auf das Ellenbogengelenk wirken.

An der hinteren Extremität ist das Verhalten verwickelter. Im Ursprung variieren zwar auch Muskeln, die in Beziehung zum Hüftgelenk stehen; zu ihnen gesellen sich aber einige Muskeln, die auf Kniegelenk, Fußgelenk und auf die Zehen wirken. Muskeln, die in der Insertion variieren, beziehen sich ebenso auf alle Gelenke des Beines, diejenigen, die sowohl im Ursprung als auch in der Insertion Variationen zeigen, stehen in Beziehung zu allen Gelenken des Beines, mit Ausnahme des Fußgelenkes.

In der Stärke, ohne doch je zum Schwund rückgebildet zu werden, variieren an der vorderen Extremität einige Muskeln, die in Beziehung zum Ellenbogen- und Handwurzelgelenke stehen, an der hinteren Extremität eine geringe Anzahl proximaler Muskeln.

Muskeln der vorderen Extremität, die fehlen können, sind hauptsächlich nur distale Flexoren, die an der hinteren Extremität bisweilen fehlenden Muskeln hauptsächlich Muskeln, die in Beziehung zu den Bewegungen des Hüftgelenkes und der Zehen stehen.

Bezüglich der Variation und der Reduction verdienen die Muskeln des Daumens besondere Aufmerksamkeit. Sowohl der lange als auch der kurze Beuger sind rückgebildet, bisweilen bis zum Schwund, und die Streck- bzw. Abductionsbewegungen des Daumens

sind infolge der variierenden Anordnung der Extensormuskulatur beschränkt. Auch die Bewegungen der großen Zehe sind beschränkt; die Extension wird immer von Abduction begleitet, und die Flexion wird infolge Sehnenanastomosen mit Flexion anderer Zehen verbunden und hinsichtlich der Effektivität durch Rückbildung des kurzen Flexor vermindert sein. Die Beschränkungen der Bewegungsfähigkeit des Daumens und der großen Zehe sind mit Rückbildung der Länge derselben verbunden, eine Rückbildung, die während der Ontogenese des Gorilla sich zu vollziehen scheint, da Deniker den Pollex und den Hallux beim Gorillafötus relativ kräftiger entwickelt als beim erwachsenen Tiere fand.

Durch die weit distalwärts reichenden Interdigitalmembranen werden die Bewegungen jedes einzelnen Fingers und jeder einzelnen Zehe beschränkt. Die vier ulnaren Finger wirken als einheitliche Bildung, und die Hand mit dem rückgebildeten Daumen kann mehr als ein Werkzeug für Schwingklettern denn als ein zweckmäßiges Greiforgan betrachtet werden.

Fast alle Autoren, die sich mit der Anatomie des Gorilla beschäftigt haben, haben besondere Aufmerksamkeit auf die Beziehung des Tieres zum Menschen verwendet. Diese Frage ist natürlich sehr lockend, da schon das Epitheton »menschenähnlich« den Forscher bewegt, zu entscheiden, inwieweit das Tier diesen Namen verdient. Die Frage ist aber ebenso schwer zu beantworten wie interessant. Deshalb sind die Meinungen auch sehr verschieden. Zwei so erfahrene Forscher wie Huxley und Bischoff sind zueinander diametral entgegengesetzten Resultaten gekommen. Ersterer ist der Ansicht, daß die anatomischen Verschiedenheiten, welche den Gorilla von dem Menschen scheiden, nicht so groß seien als die Unterschiede, die diesen Menschenaffen von den niederen Affen trennen. Bischoff hingegen ist der Meinung, daß der Gorilla bedeutend verschiedener von dem Menschen als von seinen übrigen Stammverwandten, den niederen Affen, sei. Da die Beantwortung der Frage, insofern sie mit Hilfe der Morphologie gegeben werden kann, natürlich nicht durch das Studium eines einzelnen Organsystemes erfolgen kann, sondern eingehende, vergleichende Studien aller Organsysteme voraussetzt, so gehe ich darauf hier nicht ein, behalte mir aber vor, die aus meinen Studien des Extremitätenmuskelsystems zu ziehenden Ergebnisse später zu veröffentlichen. Nur eine Meinung in dieser Frage möchte ich hier äußern. Es ist meiner Ansicht nach wahrscheinlich, daß das Mittel zwischen den Ansichten Huxleys und

Bischoffs sich der Wahrheit am meisten nähere, daß beim Gorilla mit der großen Variationsbreite einige Individuen mit mehr menschenähnlichem anatomischen Bau als andere anzutreffen seien.

Literaturverzeichnis.

Bischoff, Th. L. W. Beiträge zur Anatomie des Gorilla. Abhandl. d. math.-phys. Classe d. königl. bayerischen Akad. d. Wissenschaften. Bd. XIII. Abth. III. München 1880.

Brooks, St. John. On the short muscles of the pollex and hallux of the anthropoid apes. Journ. of Anat. and Physiol. Bd. XXII. London 1888.

Chaine, J. Anatomie comparée des muscles fessiers. Mém. Soc. Sciences phys. natur. de Bordeaux. 6e Sér. Tome V. Bordeaux 1910.

Chapman, H. C. On the structure of the gorilla. Proc. Acad. nat. sc. Philadelphia. Philadelphia 1879.

Deniker, J. Recherches anatomiques et embryologiques sur les singes Anthropoïdes. Arch. Zool. expérim. et générale. Sér. 2. Tome III. Paris 1885.

Duvernoy, G. L. Deuxième communication sur l'anatomie du Gorille. Compt. rend. Acad. sc. Paris. Tome XXXVII. Paris 1853.

—— Des caractères anatomiques des grands singes pseudo-anthropomorphes. Arch. Mus. d'hist. nat. Tome VIII. Paris 1855/56.

Duckworth, W. L. H. Morphology and Anthropology. Cambridge 1904.

Fick, R. Vergleichende anatomische Studien an einem erwachsenen Orang-Utang. Arch. f. Anat. u. Physiol. Anat. Abteil. 1895.

Fitzwilliams, D. C. L. The short Muscles of the Hand of the Agile Gibbon (Hylobates agilis). Proc. Roy. Soc. Edinburgh. Vol. XXX. Edinburgh 1909.

Forster, A. Die Insertion des M. semimembranosus. Arch. f. Anat. u. Physiol. Anat. Abteil. 1903.

Fürst, C., M. Der Musculus popliteus und seine Sehne. K. Fysiogr. Sällsk. Förh. Vol. XIV. Lund 1903.

Gegenbaur, C. Lehrbuch der Anatomie des Menschen. Leipzig 1896.

Hartmann, R. Der Gorilla. Zool.-Zoot. Untersuchungen. Leipzig 1880.

—— Die menschenähnlichen Affen. Leipzig 1883.

Hepburn, D. The comparative anatomy of the muscles and nerves of the superior and inferior extremities of the anthropoid apes. Journ. of Anat. and Physiol. Vol. XXVI. Edinburgh 1892.

Huxley, Th. H. Lectures on the structure and classification of the Mammalia. The Medic. Times and Gazette. Vol. I. 1864.

Keith, A. An Introduction to the Study of Anthropoid Apes. Natural Science. Vol. IX. London 1896.

—— On the Chimpanzees and their Relationship to the Gorilla. Proc. Zool. Soc. 1899.

Kelly, H. A. Sartorius Muscle of the Gorilla. Proc. Acad. Nat. Sc. Philadelphia 1880.

Leche, W. Muskulatur in Bronns Klassen und Ordnungen des Tierreiches. Säugetiere II.

Macalister, A. The muscular Anatomy of the Gorilla. Proc. Roy. Irish Acad. Sc. Ser. 2. Vol. I. Dublin 1870/74.

Müller, E. Über die Befestigungsweise der Extensorsehnen an der Fußbiege verschiedener Säugetiere und des Menschen. Stockholm 1897.

Murie and Mivart. On the Anatomy of the Lemuroidea. Transact. Zool. Soc. London. Vol. VII. Part 1. London 1869.

Quains Elements of Anatomy. Vol. II. Part 2. Myology by G. D. Thane. London 1892.

Rauber, A. Lehrbuch der Anatomie des Menschen. Leipzig 1897.

Ribbing, L. Die distale Armmuskulatur der Amphibien, Reptilien und Säugetiere. Zool. Jahrb. Abteil. f. Anat. u. Ontogenie d. Tiere. Bd. XXIII. Jena 1907.

—— Die Unterschenkel- und Fußmuskulatur der Tetrapoden. Lunds Univ. Årsskrift. N. F. Afd. 2. Bd. V. Lund 1909.

Ruge, G. Entwicklungsvorgänge an der Muskulatur des menschlichen Fußes. Morpholog. Jahrbuch. 1878.

Schück, Ad. C. Beiträge zur Myologie der Primaten. Morpholog. Jahrbuch. Bd. XLV. Leipzig 1913.

Sommer, A. Das Muskelsystem des Gorilla. Jen. Zeitschr. f. Naturw. Bd. XLII. N. F. Bd. XXXV. Jena 1906.

Spaltholz, W. Handatlas der Anatomie des Menschen. Bd. I u. II. Leipzig 1896.

Symington, J. Observations on the Myology of the Gorilla and Chimpanzee. Rep. of the 59. Meeting of the Brit. Assoc. for the Advance of Sc. 1889. London 1890.

Tschachmachtschjan, H. Über die Pectoral- und Abdominalmuskulatur und über die Scalenusgruppe bei Primaten. Morpholog. Jahrb. Bd. XLIV. Leipzig 1912.

Testut, L. Les anomalies musculaires chez l'homme. Paris 1884.

Weber, M. Die Säugetiere. Einführung in die Anatomie und Systematik der recenten und fossilen Mammalia. Jena 1904.

Welcher. Die Einwanderung der Bicepssehne in das Schultergelenk. Arch. f. Anat. 1878.

v. Westrienen, Anna, F. A. S. Das Kniegelenk der Primaten mit besonderer Berücksichtigung der Anthropoiden. Petrus Camper. 4e Deel. Haarlem, Jena 1906.

Wiedersheim, R. Der Bau des Menschen als Zeugnis für seine Vergangenheit. Tübingen 1908.

Williams, R. The Anatomy of the Quadriceps extensor cruris. Journ. of Anat. and Physiol. Vol. XIII. London 1879.

Zuckerkandl, E. Zur Anatomie von Chiromys madagascariensis. Denkschr. d. kais. Akad. d. Wissensch. Wien. Math.-naturw. Cl. Bd. LXVIII. 1900.

—— Zur Anatomie und Morphologie der Mm. pectorales. Anz. d. Akad. Wissensch. Wien. 1910.

Inhalt.

Seite

Muskeln der hinteren Extremität.

1. Muskeln der Hüfte:
   - M. psoas major . . . 167
   - M. iliacus . . . 167
   - M. ilio-psoas . . . 168
   - M. psoas minor . . . 168
   - M. glutaeus maximus . . . 169
   - M. (femoro-coccygeus) . . . 170
   - M. tensor fasciae latae . . . 171
   - M. ischio-femoralis . . . 173
   - M. glutaeus medius . . . 176
   - M. glutaeus minimus . . . 177
   - M. scansorius . . . 178
   - M. piriformis . . . 179
   - M. obturator internus . . . 180
   - Mm. gemelli . . . 180
   - M. quadratus femoris . . . 181
   - M. obturator externus . . . 182
   - M. obturator intermedius . . . 182

2. Muskeln des Oberschenkels.

   A. Die hinteren Oberschenkelmuskeln:
   - M. biceps femoris . . . 184
   - M. semitendinosus . . . 187
   - M. semimembranosus . . . 189
   - M. praesemimembranosus . . . 190

   B. Die vorderen Oberschenkelmuskeln:
   - M. sartorius . . . 193
   - M. quadriceps femoris . . . 194

   C. Die inneren Oberschenkelmuskeln:
   - M. gracilis . . . 195
   - M. (gracilis accessorius) . . . 196
   - M. pectineus . . . 196
   - Mm. adductores . . . 197

3. Muskeln des Unterschenkels.

   A. Die vorderen Unterschenkelmuskeln.
   - M. tibialis anterior . . . 200
   - M. extensor hallucis longus . . . 202
   - M. extensor digitorum pedis longus . . . 203
   - M. peronaeus tertius . . . 204

   B. Die lateralen Unterschenkelmuskeln:
   - M. peronaeus longus . . . 205
   - M. peronaeus brevis . . . 205
   - M. extensor lateralis digit. pedis 5 . . . 205

Seite

C. Die hinteren Unterschenkelmuskeln:
M. gastrocnemius 207
M. soleus 209
M. (plantaris) 210
M. popliteus 211
M. (peroneo-tibialis) 212
M. flexor tibialis 212
M. flexor fibularis 213
M. tibialis posterior 215
M. quadratus plantae 216
Mm. lumbricales 216

4. Muskeln des Fußes.

A. Die Muskeln des Fußrückens.
M. extensor digitorum pedis brevis 217

B. Die Muskeln der Fußsohle.

a. Muskeln des Großzehenballens:
M. abductor hallucis 218
M. flexor hallucis brevis 219
M. flexor hallucis accessorius 220
M. adductor hallucis 220
M. opponens hallucis 221

b. Muskeln des Kleinzehenballens:
M. abductor digiti pedis 5 222
M. abductor ossis metatarsalis 5 222
M. flexor digiti pedis 5 brevis 223
M. opponens digiti pedis 5 223

c. Die mittleren Fußmuskeln:
M. flexor digitorum pedis brevis 224
Mm. interossei pedis 225
Mm. contrahentes 227
Die Interdigitalmembranen 227

Allgemeine Erläuterungen und Ergebnisse.
Das Gewicht der Muskelmassen 228
Das Verwachsen der Muskeln 228
Die Beziehung der Muskeln zu ihren Sehnen 229
Die Variationserscheinungen der Muskeln 230
Literaturverzeichnis 235

Beiträge zur vergleichenden Anatomie und Embryologie der Nase der Primaten.

III. Die Regio ethmoidalis des Primordialcraniums mit Deckknochen von einigen Catarrhinen, Prosimiae und dem Menschen[1].

Von

G. P. Frets

Privatdozent für Anatomie an der Universität in Amsterdam.

Mit 55 Figuren im Text und Tafel VII.

Es wurden die folgenden Embryonen und Föten untersucht:

Macacus cynomolgus. Kopf-Steißlänge 47 mm. Der Kopf wurde in zwei Stücke geschnitten. Das erste Objekt besteht aus 10, das zweite aus 40 großen Objektträgern mit Schnitten zu 20 μ.

Semnopithecus maurus. Nr. 125 der Sammlung des Zool. Inst. Utrecht. Größte Länge 26 mm. (KEIBEL 1906), Schnittdicke 20 μ.

Propithecus. Kopf. Serie B. 55 mm Sch.-St.-L. 25 μ; 149 große Objektträger.

Propithecus. Kopf. Serie A. 65 mm Sch.-St.-L. Größte Länge des Kopfes 22,5 mm. 25 μ; 143 große Objektträger.

Lemur melanocephalus. Kopf. Serie A. Sch.-St.-L. 66 mm; 25 μ; 179 große Objektträger.

Lemur melanocephalus. Kopf. Serie B. Sch.-St.-L. 73 mm; 25 μ; 320 große Objektträger.

Tarsius spectrum. Nr. 555 der Sammlung des Zool. Inst. Utrecht. Schnittdicke 20 μ.

Homo, mehrere Serien.

[1] Vgl. auch Morphol. Jahrb. Bd. XLV u. XLIV und Proceedings Royal Society. Amsterdam 1912.

Macacus cynomolgus. K.-St.-L. 47 mm. (Modell; Taf. VII, Fig. 1—3.) Keine Verknöcherung außer im Alisphenoid; etwas jünger als *Mycetes seniculus* A (1912). Sehr guter Erhaltungszustand.

Vom Gebiet des Basalknorpels und der äußeren Nase wurde bei 50facher Vergrößerung ein Wachsplattenmodell gemacht. Man sieht am Modell, daß die knorpelige äußere Nase sich ohne Grenze in die übrige Nasengegend fortsetzt (Fig. 2); die Differenzierung der äußeren Nase ist jedoch weiter geschritten als bei der platyrrhinen äußeren Nase. Man sieht hier nicht zwei gebogene Knorpelblätter, doch erkennt man schon ein Crus mediale der künftigen Cartilago alaris. Auch der Septumbeginn ist selbständiger. Die Nasenöffnungen liegen nach vorn und dicht nebeneinander; sie sind von einem Epithelpfropf verlegt (Fig. 1).

Fig. 1.

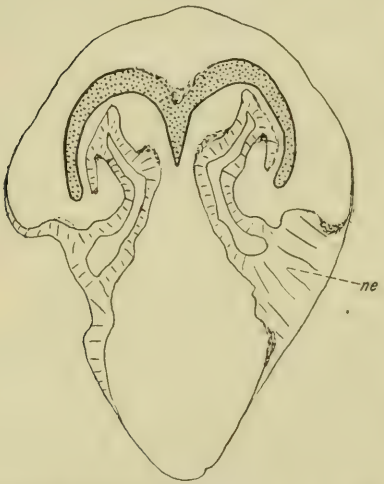

Macacus cynomolgus. Schn. 1 II 12. *ne* Naseneingang.

Im Anfang der Nasenhöhle kommt auf der Grenze von Dach und Septum eine Schleimhautvorwölbung vor (1 III [1]; 1912 als Schleimhautvorwölbung 1 bezeichnet); sie geht auf die laterale Wand über (1 IV) und endigt rasch (2 II 12). Die septale Vorwölbung ist anfangs (1 III) unregelmäßig, dann spindelförmig und schwindet gleichmäßig flacher werdend (Fig. 2, 3; 2 IV 12). Vom Knorpelblatte, das den Naseneingang begrenzt, ist der laterale Teil nur wenig gekrümmt; das Ende ist etwas verdickt zum Processus navicularis (1 III bis 1 IV 6). Die Schleimhaut wölbt sich in dieser Gegend in die Nasenhöhle vor (1 III); die Vorwölbung wird nach innen schwächer (2 I), begrenzt mit der Vorwölbung 1 eine laterale Ausbuchtung der Nasenhöhle und schwindet rasch (2 III). Dann ist die Nasenhöhle eine lateralwärts schwach gebogene Spalte (Fig. 2, 3), welche sich oralwärts in den Nasengaumengang fortsetzt.

[1] Von den Objektträgern erhalten 1 u. 2 4 × 11 Schn., 3 u. 4 4 × 11, 5 u. 6 4 × 10, 7—10 4 × 9 Schn. Vom zweiten Teile des Präparates (S. 239) sind die Objektträger als 1′ usw. bezeichnet.

Das orale Ende des Septums ist anfangs gerade und flach (1 III); es wird rasch kolbenförmig. Der Basalknorpel ist gut entwickelt; wahrscheinlich ist er in diesem Stadium noch nicht ganz ausgebildet. Er fängt als Processus anterior lateralis superior[1] etwas oral vom Ende der knorpeligen lateralen Wand an (2 I 10). Er geht medialwärts über in den Processus anterior medialis superior, der an das orale Ende des Septums grenzt (Fig. 2). Der Processus lateralis verkürzt sich sehr (2 III 1). Etwas mehr nach innen liegt der Processus medialis anterior inferior (2 III 5), der sich in der

Fig. 2.

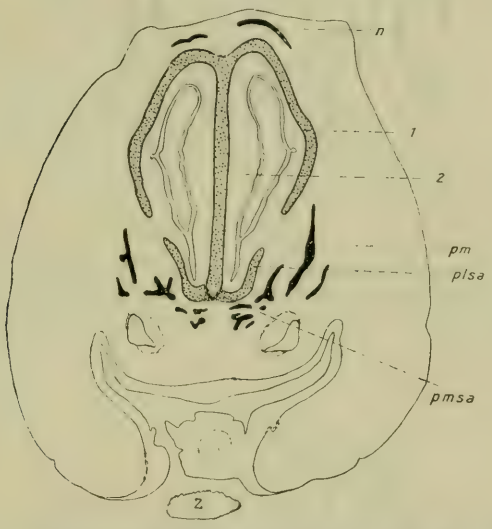

Macacus cynomolgus. Schn. 2 II 8. *plsa* Proc. lat. sup. ant.; *pmsa* Proc. med. sup. ant.; *pm* Os praemaxillare; *n* Os nasale; *1* und *2* Schleimhautvorwölbung 1 und 2; *Z* Zunge.

Lamina praeductalis mit den anderen Vorsprüngen des Basalknorpels vereinigt (Fig. 3). Hier verläuft der Processus medialis superior schräg, sein orales und mediales Ende ist mit dem Septumende in Berührung. Unmittelbar nach hinten von der Lamina praeductalis verläuft der Ductus nasopalatinus. Von der Lamina praeductalis geht ein kleiner Processus lateralis inferior ab. Nach innen vom Ductus nasopalatinus bilden die beiden Processus laterales eine Knorpelplatte, welche rasch kürzer wird; der untere Teil setzt sich nach innen fort, liegt lateral vom unteren Ende des Ductus nasopalatinus und dann oral von ihm (bis 3 II 3). Auch die Processus

[1] Für die Namen vgl. 1912, S. 564.

Fig. 3.

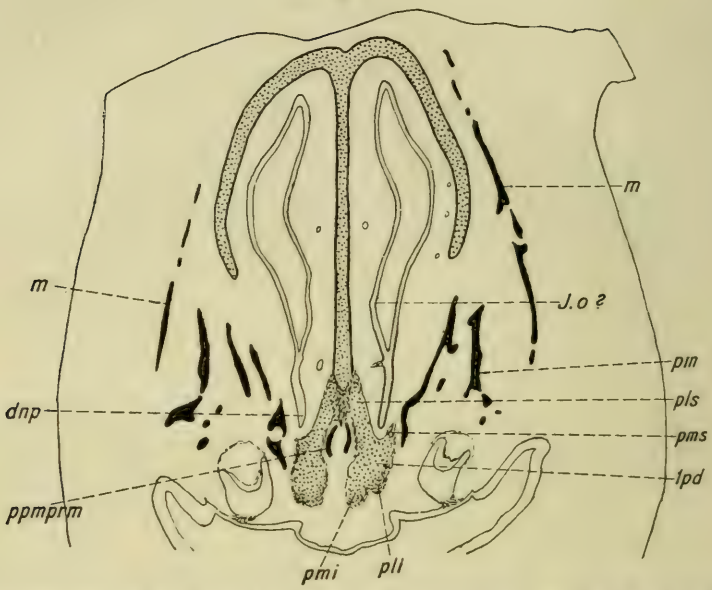

Macacus cynomolgus. 47 mm. Schn. 2 III 8. *lpd* Lamina praeductalis; *pms*, *pls* Proc. med. sup. u. Proc. lat. sup.; *pli* und *pmi* Proc. lat. inf. und Proc. med. inf.; *Pm* Praemaxilla; *M* Maxilla; *ppmprm* Proc. palat. med. praemaxill.; *dnp* Duct. nasopalatinus; *J.o* Jacobsonsches Organ.

Fig. 4.

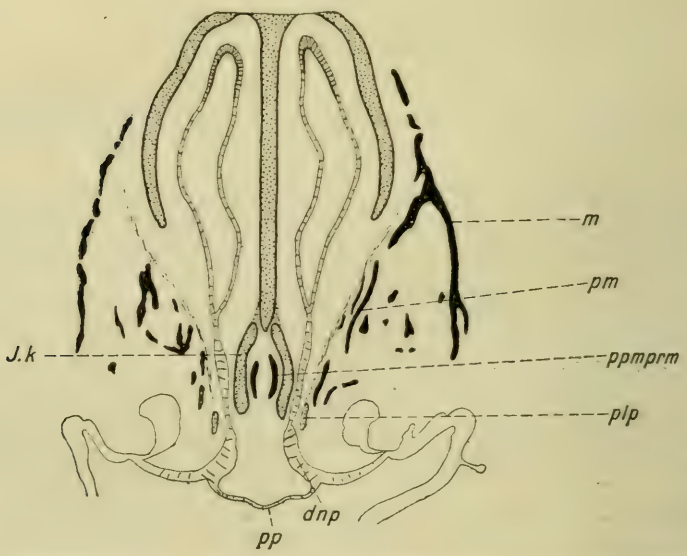

Macacus cynomolgus. 47 mm. Schn. 2 IV 2. *J.k* Jacobsonscher Knorpel; *pp* Papilla palatina.

mediales bilden nach innen eine Lamelle, der obere Teil liegt als gerades Knorpelstückchen oral vom Septum und endigt beim Beginn des Vomer (3 II 9), ist also der JACOBSONsche Knorpel (Fig. 4).

Der Ductus nasopalatinus ist nicht durchgängig; das Epithel ist kubisch. Es ist eine Papilla palatina ausgebildet. Sie ist eine hügelartige Vorwölbung der Gaumenschleimhaut (Fig. 3 u. 4). Sie fängt zugleich mit den Zahnleisten an; diese hängen in der Medianlinie zusammen, liegen anfangs an den Rändern der Papilla und rücken rasch etwas lateralwärts (Fig. 3, 2 III 2). Mehr nach innen setzen sich die begrenzenden Rinnen der Papilla in die Ductus nasopalatini fort (Fig. 4). Die Papilla endigt unmittelbar nach innen von der spaltenförmigen Einmündung am Munddach des Ductus nasopalatinus (2 III 11).

Ein JACOBSONsches Organ fehlt. An verschiedenen Stellen der Nasenschleimhaut münden kurze, ziemlich große Drüsenröhrchen ein. An ein Rudiment eines JACOBSONschen Organes erinnert eine seichte Grube (2 III 10, Fig. 3), welche links eine Strecke von fünf Schnitten etwas dorsal vom Septumende vorhanden ist.

Nach innen vom Ductus nasopalatinus wird die einfach spaltförmige Nasenhöhle etwas komplizierter. Auch das Epithel differenziert sich; im Nasendach wird es höher. Nach innen vom Ductus nasopalatinus fängt ziemlich plötzlich der untere Nasengang an (2 IV 11; Fig. 5); plötzlich fängt auch das Maxilloturbinale an (3 I 3). Der schwach medial gebogene, orale Teil der lateralen Wand erhält eine kleine Anschwellung (3 I 4, Fig. 6), welche sich nach innen vergrößert (Fig. 7); diese ventrale Vergrößerung endigt rasch (3 II 6). Dann ist das Ende, der Körper des Maxilloturbinale, knopfförmig. Die Fortsetzung in die laterale Wand wird nach innen länger, indem sie den Boden des Recessus maxillaris bildet. Die Verbreiterung der knorpeligen Nasenwand ist anfangs nur klein (3 I 8), nimmt nach innen zu (Fig. 7, 8). Beim Anfang der Verbreiterung liegt etwas lateral von ihr ein Knorpelstückchen (3 I 11, Fig. 7), das sich nach innen der knorpeligen Nasenwand bis zur Berührung nähert, es wird kleiner und schwindet. Es liegt dorsal vom Ductus nasolacrimalis (vgl. S. 244) und ist das Homologon des Processus lacrimalis der Platyrrhinen (1912) und des Processus paranasalis des Menschen (S. MIHALCOVICS).

Der Recessus maxillaris ist klein; er tritt bald nach seinem Anfang (3 II 11) mit dem mittleren Nasengang in Verbindung (3 II 2); er erscheint wie eine Ausbuchtung des mittleren Nasenganges. Nach

Fig. 5.

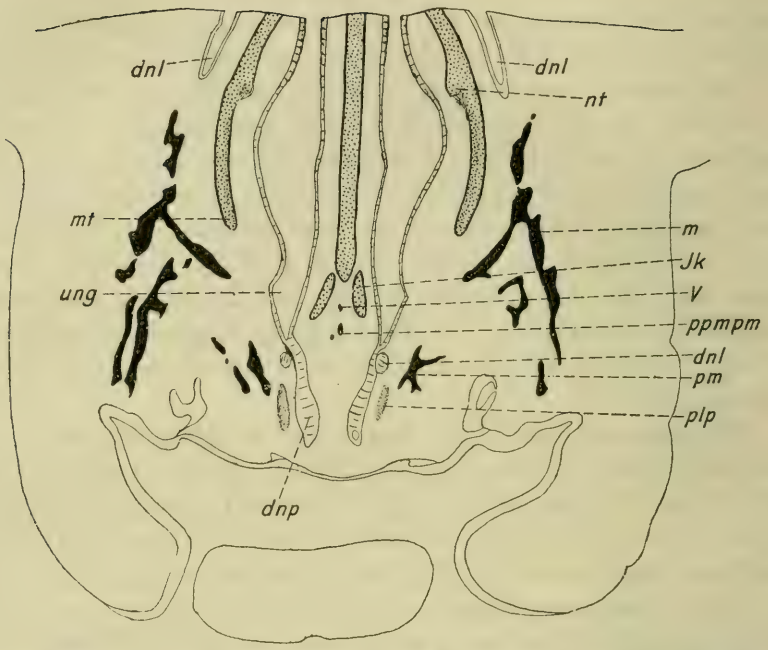

Macacus cynomolgus. 47 mm. Schn. 3 I 3. *ung* Unterer Nasengang; *mt* Anfang des Maxilloturbinale *dnl* Ductus nasolacrimalis; *dnp* Duct. nasopalatinus; *M* Maxilla; *pm* Praemaxillare; *ppm* sein Processus medialis palatinus; *V* Vomer; *plp* Processus lateralis posterior (inferior); *Jk* Jacobson'scher Knorpel; *nt* Nasoturbinale.

Fig. 6.

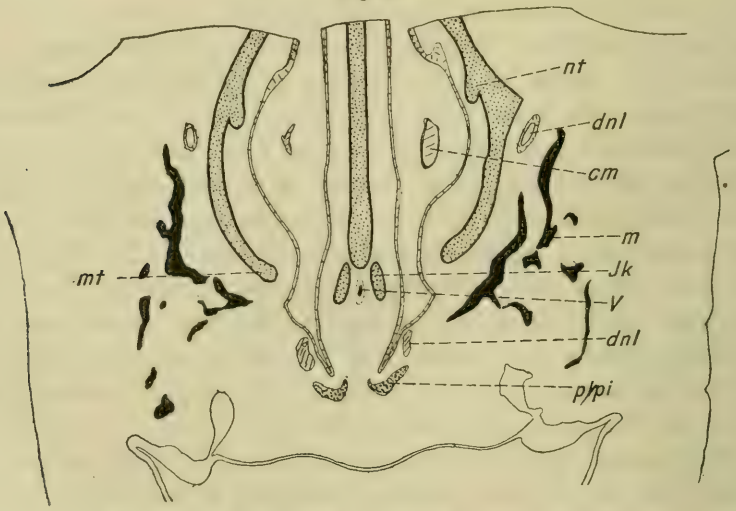

Macacus cynomolgus. 47 mm. Schn. 3 I 9. *cm* Concha media.

innen wird er höher, sein dorsaler oberer Teil wird allmählich in den mittleren Nasengang aufgenommen, sein ventraler unterer Teil schnürt sich ab (3 IV 8), ist schlauchförmig und setzt sich weit nach innen fort (bis 4 IV 9). E. Fischer (1903) erwähnt den Recessus maxillaris nicht.

Die Form des Stieles ändert sich nach innen, wenn er länger wird. Der mediale Teil verläuft schräg dorsal, dann biegt er ventral um, um sich schließlich wieder lateral zu wenden und in die laterale Wand umzubiegen. Die ventrale Umbiegungsstelle bildet eine Leiste, Crista lacrimalis (s. S. 244), welche an der Unterfläche des Stieles, der hier den Boden der Nasenhöhle bildet, liegt und den Sulcus lacrimalis begrenzt. Von der genannten Leiste geht ein Vorsprung, der Processus palatinus des Maxilloturbinale (3 III 10—3 IV 8), ab; er ist klein und teilweise vorknorpelig (Fig. 8). Mehr nach innen wird die Form des Maxilloturbinale einfacher, die Ecken des Stieles werden abgestumpft, ein selbständiger Körper ist nicht mehr zu unterscheiden; bloß an der Stelle, wo mehr nach vorn der Processus palatinus abging, erscheint hier und da noch ein kleiner Vorsprung (z. B. 4 II 6). Das Maxilloturbinale endigt als das medialwärts umgebogene Ende der knorpeligen lateralen Wand und umfaßt das Ende der Pars inferior des Recessus maxillaris, wie z. B. bei *Mycetes*. In dieser Gegend fängt die Pars horizontalis palatini an. Hinter dem Ende der Pars inferior des Recessus maxillaris (4 IV 9) verschmilzt das umgebogene Ende der lateralen Wand mit dieser, so daß sie angeschwollen endigt (bis 5 II).

Die Concha media ist eine wenig differenzierte, sagittal gestellte Platte, welche nach vorn frei vorragt (3 I 9), aber sich rasch mit der lateralen Wand vereinigt (3 II 6; Fig. 6—8). Die knorpelige Concha ist noch nicht voll ausgebildet, sie fängt als kleine Knorpelplatte an (3 II 8) und verbindet sich etwas nach innen und dorsal vom Nasoturbinale mit der lateralen Wand (3 IV 3). Das orale, freie Ende ist etwas verdickt; nach innen bildet die Concha bloß eine Leiste der lateralen Wand, welche ganz allmählich endigt.

Vom Nasoturbinale (S. 240, Vorw. 1) ist der Anfang schon beschrieben; das knorpelige Nasoturbinale hebt sich nur wenig von der lateralen Wand ab (2 IV 8), bildet eine sehr schwache Vorwölbung in die Nasenhöhle. Hier endigt mit scharfem Rande das Sinnesepithel (Fig. 7). Gerade über dem Nasoturbinale liegt der Stiel der Concha media (3 I 5). Das Nasoturbinale ist noch teilweise vorknorpelig. Beim Beginn des Recessus maxillaris ist es etwas

größer (3 II 6), liegt medial und dorsal vom Recessus maxillaris, bildet keinen freien Vorsprung, der sich von der lateralen Nasenwand ablöst, wie bei den untersuchten Platyrrhinen, sondern wird kleiner und schwindet (3 IV 8; Fig. 7 u. 8).

Eine Concha superior ist nicht ausgebildet.

Fig. 7.

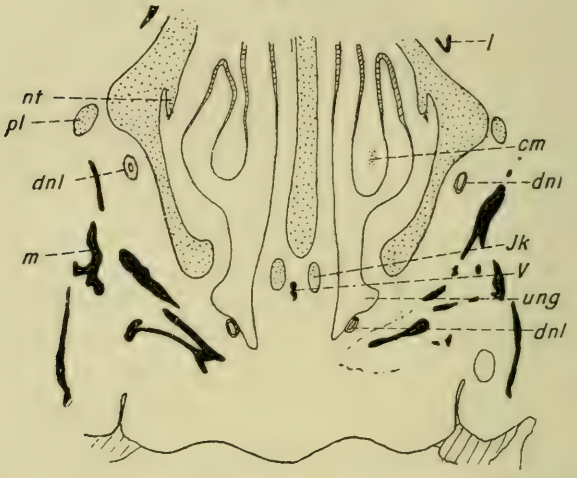

Macacus cynomolgus. 47 mm. *mt* Maxilloturbinale; *nt* Nasoturbinale; *cm* Concha media; *pl* Processus lacrimalis; *ung* Unterer Nasengang; *m* Maxilla; *L* Lacrimale; *V* Vomer; *Jk* Jacobsonscher Knorpel.

Fig. 8.

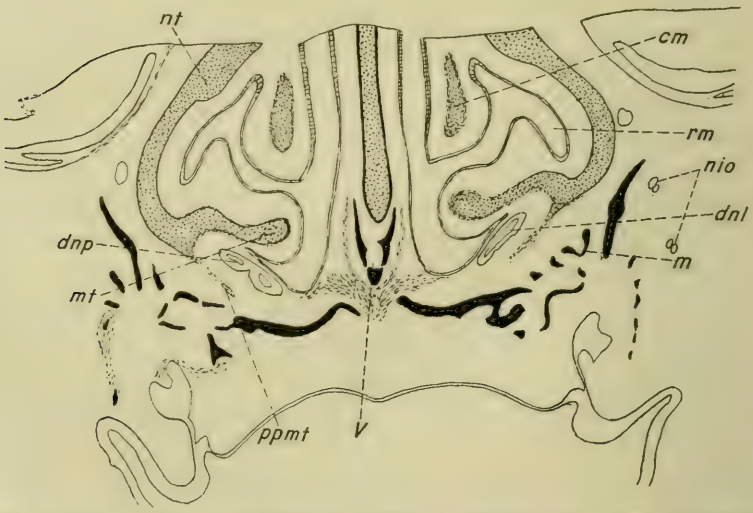

Macacus cynomolgus. 47 mm. *ppmt* Processus palatinus maxilloturbinalis; *nio* Nerv. infraorbitalis.

Das Sinnesepithel kleidet den oberen Teil der Nasenhöhle aus, breitet sich auch noch auf den Stiel der Concha media und im oberen Teile des mittleren Nasenganges aus, nicht in den Recessus maxillaris (Fig. 3—8).

Der N. nasalis lateralis (2′ II 5) tritt durch eine kleine Öffnung der knorpeligen lateralen Nasenwand.

Es muß noch eine Eigentümlichkeit der lateralen Wand erwähnt werden. Im Gebiet der Lamina cribrosa erscheint an der lateralen Seite der knorpeligen lateralen Wand und etwas ventral vom Dach der Nasenhöhle eine kleine Knorpelplatte, welche gegen einen kleinen Vorsprung der lateralen Wand liegt (4′ I) und etwas mehr nach innen mit diesem verschmilzt (4′ IV); so streckt sie sich eine kleine Strecke lang (Fig. 9) nach innen fort (bis 5 II; vgl. S. 248).

Auch die Lamina cribrosa ist wahrscheinlich noch nicht voll ausgebildet. Wo sie anfängt, endigt zugleich das knorpelige Schädeldach (vgl. 1912, S. 578). Die Lamina cribrosa beginnt als eine Öffnung im Nasendach neben dem Septum; nach hinten von dieser Öffnung tritt eine Knorpellamelle auf, welche vom dorsalen Septumende abgeht und etwas tiefer an der lateralen Nasenwand inseriert; diese Verbindung löst sich rasch wieder, und dann ist zwischen den medialen und lateralen Olfactoriusbündeln bloß undeutlich eine Fortsetzung der Knorpelspange zu sehen. Vorsprünge der Spitze des Septums, das niedriger wird, und von der lateralen Wand sind ausgebildet. Die Form der Lamina cribrosa stimmt mit der von E. Fischer (1903) [S. 406] beschriebenen überein. Der Teil der knorpeligen lateralen Wand, welcher dorsal von der Insertion der Lamina cribrosa liegt, der »dorsale Teil« also, wendet sich etwas lateral und ist an ihrer medialen Seite konvex gebogen. Es scheint, daß der N. ethmoidalis ventral von der Lamina cribrosa durch die laterale Nasenwand tritt (3′ III 4). Ein kleiner Ast des N. ethmoidalis ist zuvor durch die laterale Wand getreten; in der Nasenhöhle liegt er in einer Rinne der knorpeligen lateralen Wand. Indem die Lamina cribrosa bloß unvollständig entwickelt ist, ist es nicht mit Sicherheit zu sehen, wie der N. ethmoidalis sich zur Lamina cribrosa verhält; er entfernt sich nur wenig von der Schleimhaut des Nasendaches; die Lamina cribrosa ist ziemlich weit von ihr entfernt. Der N. ethmoidalis tritt durch ein Loch der knorpeligen lateralen Wand in die Orbita (4′ I). Die Fila olfactoria treten in den Bulbus olfactorius, der in bedeutender Entfernung vom Dach der Nasenschleimhaut bleibt. Der dorsale Teil der knorpeligen

lateralen Nasenwand wendet sich lateral, begrenzt den Lobus olfactorius. Das Septumende erreicht gerade den Lobus; eine eigentliche Crista galli, welche in den Falx cerebri reicht, ist nicht ausgebildet.

Fig. 9.

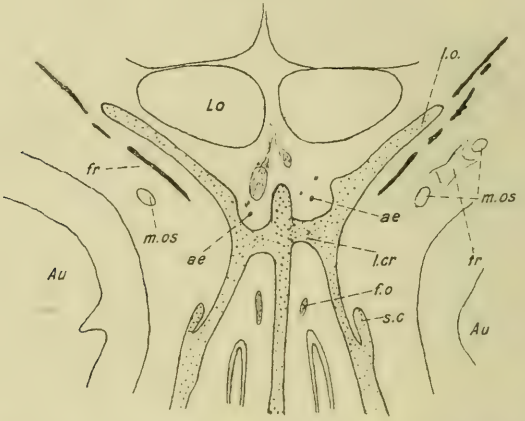

Macacus cynomolgus. 47 mm. Vergr. 25 × 3/4. Schn. 5' I 1. *l o.* Lobus olfactorius; *fr* Os frontale; *f.o* Fila olfactoria; *ae* Art. ethmoidalis; *lcr* Fortsetzung der Lamina cribrosa nach hinten; *s.c* Spina cartilaginea; *Au* Auge; *tr* Trochlea; *mos* M. obliq. sup.

Fig. 10.

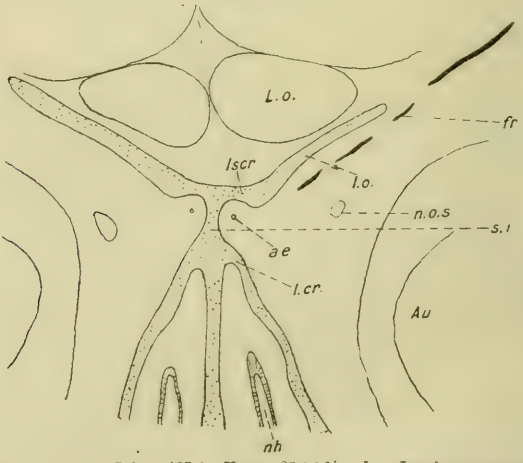

Macacus cynomolgus. 47 mm. Schn. 5' II 6. Vergr. 25 × 3/4. *lscr* Lamina supracribrosa; *l.o.* Lamina orbitalis.

Etwas mehr nach innen (Fig. 9) verbindet sich das Septum mit der lateralen Nasenwand, welch letztere über der Verbindung, auf welcher die A. ethmoidalis liegt, eine konkave mediale Wand hat.

Hier wird die laterale Wand unterbrochen und etwas mehr nach innen (Fig. 10) verbindet sich das mediale Ende des dorsalen Teiles der lateralen Nasenwand mit dem dorsalen Ende des Septums.

Der dorsale Teil der lateralen Wand breitet sich als Lamina orbitalis in den Boden der Fossa cerebri aus. Die ventrale Verbindung mit dem Septum bildet das Dach der Nasenhöhle. Diese wird allmählich niedriger; es senkt sich nun auch die ventrale Verbindung tiefer. So entsteht ein nach innen allmählich an Höhe zunehmendes Septum interorbitale (Fig. 10), das schon von E. Fischer (1903) beschrieben ist. Das letzte Ende der Nasenhöhle endigt ziemlich rasch; es bleiben dann bloß die Ductus nasopharyngei übrig. Eine selbständige Regio olfactoria und eine Lamina terminalis ist also nicht ausgebildet. Indem wir den Teil der lateralen Wand zwischen der Lamina cribrosa (dorsal) und der Lamina terminalis (ventral) den intermediären Teil der Nasenwand nannten, so können wir sagen, daß bei den Catarrhinen das Septum interorbitale dadurch zustande kommt, daß sich kein intermediärer Teil der Nasenwand bildet, sondern daß der dorsale und der ventrale Teil, beide mit dem Septum verbunden, gleichmäßig auseinanderweichen. Das Septum interorbitale ist bedeutend dünner als der übrige Teil des Septums.

Die Lamina terminalis und der ventrale Teil der lateralen Wand setzt sich bei *Mycetes* und *Ateles?* nach hinten von der Regio olfactoria noch eine Strecke lang, den Ductus nasopharyngeus dorsal begrenzend (1912, Fig. 65, 78, 111), nach innen fort. Diese Teile finden sich auch bei *Macacus*. Wo die Nasenhöhle endigt (6′ II), löst sich die knorpelige laterale Wand vom Septum ab; es finden sich hier neben dem knorpeligen Septum Knorpelstückchen, welche mehr nach innen mit dem dorsalen Ende des ventralen Teiles der lateralen Wand verschmelzen; dieser wird zugleich massiver. Diese Verbindung ist die rudimentäre Lamina terminalis; rasch (7′ I) wird der ventrale Teil der lateralen Wand eine dreieckige Knorpelplatte, in welche die Lamina terminalis aufgenommen ist. Durch die Insertionsstelle der Lamina orbitalis am Septum tritt ein Ästchen der A. ethmoidalis (6 II); nach hinten bilden sie eine mit dem dorsalen Septumende verbundene einfache Knorpelplatte. Die ventralen dreieckigen Knorpelstücke werden kleiner und schwinden; es findet sich dann bloß das Septum mit einem kolbenförmigen Ende und die beiden mit dem dorsalen Ende verschmolzenen Laminae orbitales. Mehr nach innen wird das Septum interorbitale allmählich niedriger

und die Verbindung mit den Laminae orbitales massiver (9′). Dann löst der kolbenförmige Teil sich vom Septum ab (10′ I), das ventrale Ende des mit den Alae verbundenen Teiles erhält eine Einschnürung und etwas mehr nach innen trennt es sich in zwei Hälften (Fig. 11). Die beiden ventralen Enden der Hälften verbinden sich rasch mit

Fig. 11.

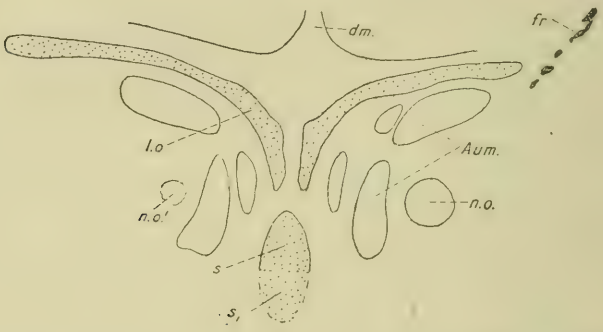

Macacus cynomolgus. Schn. 10′. III 3. Vergr. 25 × 2/3. *l.o* Lamina orbitalis; *s* ventraler Teil des Septums (*s*₁ der zu *s* gehörige Teil des Septums aus dem anderen Teile des Objektes, s. S. 240); *Aum* Augenmuskeln; *no* N. opticus; *n.o′* atrophischer N. opticus; *fr.* Os frontale; *dm* Dura mater.

Fig. 12.

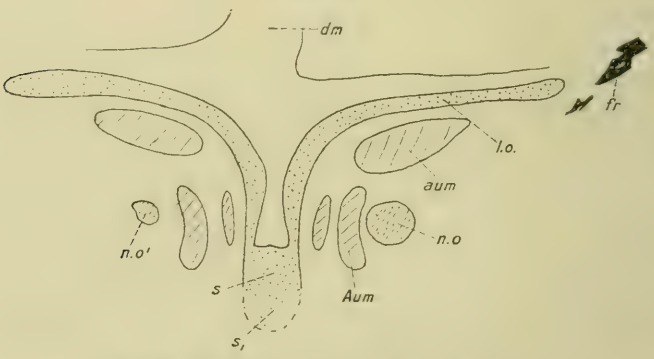

Macacus cynomolgus. Schn. 11′ I 3. Vergr. 25 × 2/3.

den lateralen Ecken des rautenförmigen Septums (Fig. 12). Wir sind hier im Gebiete des Praesphenoidale; etwas mehr nach innen tritt der N. opticus durch das mediale Ende der Lamina orbitalis; diese wird viel kürzer; das Foramen opticum ist vollständig knorpelig umschlossen. Der N. opticus der einen Seite (Fig. 11, 12) ist atrophisch.

Von den Deckknochen beginnt das Praemaxillare (Taf. VII, Fig. 2 u. 3; Fig. 1—5) in der Medianlinie (1 IV II) und bildet den oralen Teil der Apertura piriformis. Es hat einen Processus palatinus me-

dialis (Fig. 3), der vor der Lamina praeductalis verläuft und nach innen medial vom JACOBSONschen Knorpel liegt (Taf. VII, Fig. 3); es erstreckt sich bis zum Anfang des Vomer (Fig. 5). Das Praemaxillare endigt medial von der Maxilla beim Beginn des Ductus nasolacrimalis (3 I 7).

Die Maxilla (Taf. VII, Fig. 2; Fig. 3—8) nimmt dorsal vom Processus nasalis praemaxillaris (noch) mit einem hohen und schmalen Processus frontalis (Fig. 3) an der Apertura piriformis teil. Die Processus palatini erreichen einander in der Medianlinie. Es finden sich drei Foramina infraorbitalia (3 IV, 4 II), welche noch nicht ganz ausgebildet sind; sie liegen im oberen Rande der Maxilla; lateral erscheint das Os zygomaticum. Eine eigene Facies orbitalis findet sich nicht (Fig. 8); die obere Fläche des Processus palatinus grenzt lateral an das Zygomaticum und beteiligt sich an der Bildung des Orbitabodens. Medial grenzt der Processus palatinus an den Vomer, mehr nach innen an das Os palatinum (4 IV 2) und streckt sich noch weit nach innen aus (bis 6 IV 2).

Das Os nasale ist klein (2 I 5—2 III 6); es liegt neben der Medianlinie (Fig. 2). Zusammen mit dem Processus frontalis maxillae und dem Processus nasalis praemaxillaris bildet es die Apertura piriformis. Es treten keine Gefäße hindurch.

Das Os frontale, nur teilweise erhalten, fängt etwas dorsal vom knorpeligen Nasendach an (Fig. 9, 10). Der N. ethmoidalis verläuft längs seinem ventralen Rande (S. 248). Mehr nach innen (Fig. 9, 10) breitet sich das Frontale auch etwas längs der knorpeligen medialen Wand der Orbita aus.

Die Trochlea in der Form einer Zugrolle ist bindegewebig (Fig. 9).

Der Ductus nasolacrimalis beginnt (3 I 1) am oberen Rande des Nasengaumenganges, dorsal vom Processus lateralis inferior posterius des Basalknorpels (Fig. 5). Gegen die laterale Wand des unteren Nasenganges liegend, verläuft er nach innen (Fig. 6, 7) und erreicht den Sulcus lacrimalis der knorpeligen lateralen Nasenwand (Fig. 8). Hier biegt er nach vorn um (3 III 8) und bildet ein blindes Ende nach hinten (3 IV 4). Er verläuft zwischen der knorpeligen Nasenwand und der Maxilla nach vorn und etwas dorsal (Fig. 7), verläuft nach vorn vom Processus lacrimalis (S. 244) und erreicht mit zwei Ausführungsgängen den Conjunctivalsack.

Das Os lacrimale ist noch sehr wenig entwickelt. Es liegt als einfaches Knochenstückchen gegen die knorpelige Nasenwand, dorsal vom Sulcus lacrimalis.

Das Os palatinum fängt (4 IV 2) dorsal vom Processus palatinus maxillae, medial vom umgebogenen Ende der knorpeligen, lateralen Nasenwand an. Sein mediales Ende grenzt an den Vomer, erreicht die Medianlinie (noch) nicht, sein laterales Ende, die Pars perpendicularis ist verdickt und umfaßt mit zwei ganz kurzen Ausläufern das verdickte Ende der knorpeligen, lateralen Nasenwand (5 II). Pars horizontalis und Pars perpendicularis gehen ununterbrochen ineinander über. Die Ausläufer schwinden rasch; dann liegt das verdickte laterale Ende in einiger Entfernung vom ventralen Ende der knorpeligen Nasenwand; es ist dorsal gekehrt. Nervi palatini treten zwischen Palatinum und Processus alveolaris maxillae hindurch (6 II). Als der Processus palatinus endigt, setzt sich der übrige Teil als Processus orbitalis und pyramidalis noch weit nach innen fort und endigt lateral vom Anfang des großenteils knorpeligen Processus pterygoideus.

Der Vomer ist ein unpaarer Knochen, der unmittelbar nach hinten vom Processus palatinus medialis praemaxillaris anfängt (Fig. 5, 6). Mehr nach innen (Fig. 8) umfaßt er mit zwei dorsalen Ausläufern das knorpelige Septumende (4). Die Zweiteilung durch die Ausläufer setzt sich auf den unpaaren ventralen Teil fort, so daß der Vomer (4 IV) dann aus zwei Hälften besteht, welche nur hier und da durch eine Knochenbrücke verbunden sind. Mehr nach innen grenzt der Vomer dorsal an die Lamina terminalis. Er trennt sich (5 IV) in zwei Hälften, welche als Alae vomeris den Ductus nasopharyngeus dorsal begrenzend, weit nach innen zu verfolgen sind (6 IV 3).

Semnopithecus maurus.

Vom *Semnopithecus maurus* Nr. 125, 26 mm, ziemlich schräg geschnitten, aus der Sammlung des zoologischen Instituts in Utrecht, machte ich früher schon einige Angaben (1911, S. 446). Der Embryo ist bedeutend jünger als *Macacus cynomolgus*; ein Primordialcranium ist noch nicht ganz entwickelt. Ich gebe darum keine vollständige Beschreibung.

Die Nares sind geschlossen. Das Skelet der äußeren Nase ist vorknorpelig. Stark ausgesprochen ist die septale Vorwölbung (Vorw. 2); indem außerdem der Boden des Naseneinganges vorgewölbt ist, entsteht eine mediale, schmale Rinne der Nasenhöhle zwischen den beiden Vorwölbungen (Fig. 13). Links wird die Rinne durch eine sekundäre Vorwölbung eine kurze Strecke lang in zwei Teile getrennt. Mehr nach innen wird die Rinne noch schmaler (Fig. 14);

auch dorsal ist hier die septale Vorwölbung etwas abgegrenzt; die Rinne oder epitheliale Leiste wird kleiner und kommt mehr oral zu liegen; sie endet an der Spitze des Nasenbodens, des beginnenden Ductus nasopalatinus. Der Ductus nasopalatinus ist geschlossen, der Basalknorpel großenteils vorknorpelig; eine Papilla palatina ist ausgebildet. Unmittelbar nach hinten vom Ductus nasopalatinus entsteht der untere Nasengang, welcher anfangs geschlossen ist. Die Nasenhöhle wird dann etwas breiter, auch die Concha media tritt auf. Das rudimentäre Nasoturbinale, das mehr nach vorn liegt, ist

Fig. 13.

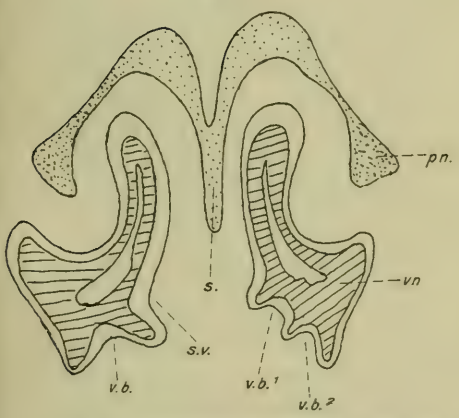

Fig. 13a.

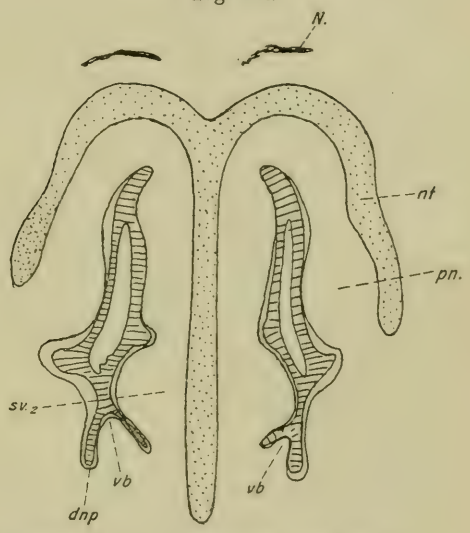

Fig. 13. *Semnopithecus maurus.* N. 125. Schn. 31 I 5. Vergr. 70 × 3/4. *s* Nasenseptum; *pn* Processus navicularis; *vn* Vestibulum nasi; *s.v.* Septale Schleimhautvorwölbung; *vb* Vorwölbung des Bodens des Vestibulum nasi; vb^1 und vb^2 zwei Hälften dieser Vorwölbung auf der einen Seite.

Fig. 13a. *Semnopithecus maurus.* N. 125. Schn. 30 II 3. Vergr. 70 × 3/4. *nt* Nasoturbinale; *N* Nasale; *dnp* Ductus nasopalatinus.

noch vorknorpelig. Das Praemaxillare mit dem Processus palatinus medialis ist vorhanden. Der Ductus nasolacrimalis fängt als solides Rohr ventral vom unteren Nasengang an (27 II 2). Mehr nach innen bleibt er erst an dieser Stelle verlaufend, erhält ein Lumen und wendet sich dann lateral, ohne mit dem unteren Nasengang in Berührung zu treten. Er verläuft dorsal und nach vorn (in der Richtung des Naseneinganges also) längs der knorpeligen lateralen Nasenwand, ist teilweise undurchgängig und tritt mit zwei Mündungen in den Conjunctivalsack ein. Auch das Maxilloturbinale ist noch teilweise vorknorpelig. Eine rudimentäre Concha superior ist ausgebildet (Fig. 15).

Es findet sich keine eigentliche Lamina cribrosa (S. 247), bloß eine lange Spalte zwischen dem Ende des knorpeligen Nasendaches vorn und der (sekundären) Verbindung des ventralen Endes des dorsalen Teiles der knorpeligen lateralen Nasenwand mit dem dorsalen Septumende hinten; eine Crista galli ist nicht ausgebildet; hier und da zeigt die Begrenzung der Cribralspalte kleine Vorwölbungen. Der N. ethmoidalis (25 II 1) tritt durch ein kleines Loch der knorpeligen lateralen Wand; mehr nach vorn im Gebiete der Insertion der Concha media und dorsal von ihr ist die laterale Wand eine Strecke lang unterbrochen. Der dorsale Teil der lateralen Wand richtet sich etwas lateral, kommt mehr nach innen im Boden der Fossa cerebri zu liegen, Taenia ethmoideo-orbitalis (Fig. 14, 15, 1912 Fig. 48).

Fig. 14.

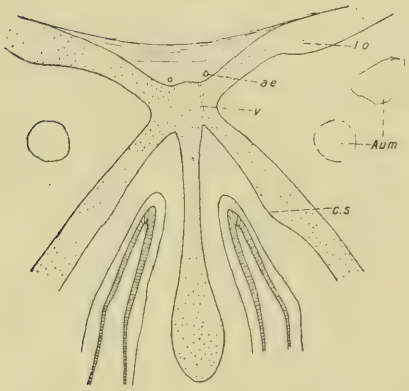

Semnopithecus maurus. N. 125. Schn. 23 II 3. Vergr. 70 × 2/3. *lo* Lamina orbitalis; *cs* Concha superior; *v* Verbindungsstelle der lateralen Nasenwand mit dem Septumende; *ae* A. ethmoidalis; *aum* Augenmuskeln.

Es ist noch schwieriger bei diesem *Semnopithecus* als beim *Macacus*, die Verhältnisse im hinteren Teile der Regio ethmoidalis zu bestimmen. Nur hier und da ist nach hinten von der Cribralspalte deutlich eine Verbindung der lateralen Wand mit dem Septum zu sehen (Fig. 14, 15). Da der *Semnopithecus* bedeutend jünger ist als der untersuchte *Macacus*, ist es wahrscheinlich, daß diese Verbindung sekundär zustande kommt. Der Übergangsteil zwischen dem dorsalen Teile und der eigentlichen knorpeligen lateralen Nasenwand ist in Berührung und an einigen Stellen in Verbindung mit dem Septum (Fig. 14, 15). Die A. ethmoidalis liegt über diesem Berührungsteile; eine Strecke lang liegt ein größerer Ast unter ihm. Die A. ethmoidalis tritt an der Verbindungs-, bezw. Berührungsstelle des dorsalen Teiles der lateralen Wand mit dem Septum, durch ersteren hindurch in die Orbita (23 I)[1]. Ein Septum interorbitale kommt nun in übereinstimmender Weise mit *Macacus* zustande dadurch, daß die Berührungsstelle des ventralen

[1] Im Gebiet der Fig. 49 (1912, S. 446) tritt die A. ethmoidalis aus der Fossa cerebri anterior in die Orbita; in bezug auf diese Verhältnisse ist die Figur nicht genügend genau und vollständig.

Teiles der lateralen Wand mit dem Septum gleichmäßig tiefer zu liegen kommt (Fig. 16). Der dorsale Teil der lateralen Wand, die Lamina orbitalis, berührt das Septumende; hier und da verschmilzt es mit ihm. Der kolbenförmige Teil des Septums ist nicht scharf vom interorbitalen Teile abgegrenzt wie beim *Macacus* (Fig. 15).

Eine rudimentäre Lamina terminalis ist ausgebildet (Fig. 16); auch hier trennt sie keine Regio olfactoria und Regio respiratoria, sondern tritt da auf, wo von der einheitlichen Nasenhöhle die Pars olfactoria allmählich geendigt ist. Der ventrale Teil der lateralen Wand verschmilzt nicht mit dem Septum, berührt ihn bloß. Das Rudiment der Lamina terminalis verschmilzt mit ihm, bildet mit ihm

Fig. 15.

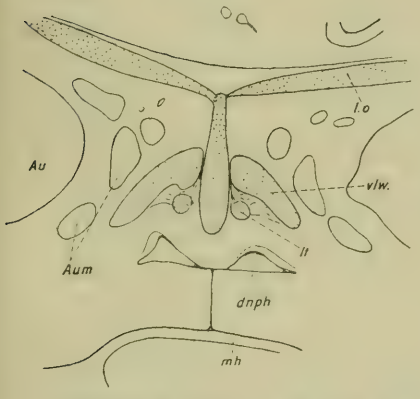

Fig. 15a.

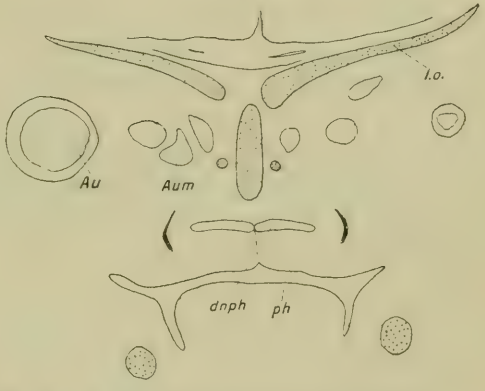

Semnopithecus maurus. N. 125. Schn. 22 II 3. Vergr. 30 × 3/4. *Au* Auge; *dnph* Duct. nasopharyngeus; *lt* Lamina terminalis; *vlw* Ventraler Teil der lateralen Nasenwand. Fig. 15a. Schn. 20 II 5.

einen dreieckigen Knorpelstab. Dieser ist weit nach innen zu verfolgen, liegt neben dem kolbenförmigen Septumende, wird kleiner, schwindet jedoch nicht (Fig. 15a). Der interorbitale Teil des Septums wird nach innen niedriger, das Ende der Lamina orbitalis wird dicker und verschmilzt mit dem dorsalen Ende des Septums und den Knorpelstäbchen (Fig. 16). Die Knorpelstäbchen werden ganz in das Septum aufgenommen. Es ist ein vollständiges Foramen opticum ausgebildet (19, 18).

Ein Septum interorbitale ist auch ausgebildet beim noch jungen Embryo (1912 S. 442) von *Nasalis larvatus* (Fig. 17).

Prosimiae.

Propithecus. Serie B und A. Beide Serien stimmen sehr miteinander überein. Serie B. Sch.-St.-L. 55 mm. Schnittdicke 25 μ.

149 Objektträger. Sehr guter Erhaltungszustand. Beginnende Verknöcherung in der Lamina orbitalis und im Praesphenoidale.

Die zwei gebogenen Knorpelblätter, welche die auf der Seite des Kopfes liegenden, offenen, aber einen Epitheldetritus enthaltenden,

Fig. 16.

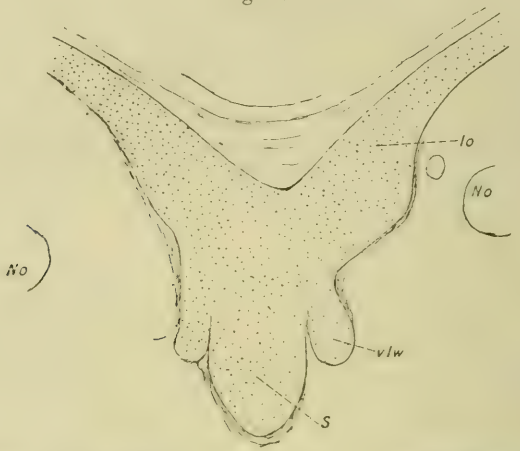

Semnopithecus maurus. N. 125. Schn. 20 I. Vergr. 70 × 2/3. *l o* Lamina orbitalis; *s.* Septum; *v.lw* Fortsetzung des ventralen Teiles der lateralen Wand; *n.o.* N. opticus.

Fig. 17.

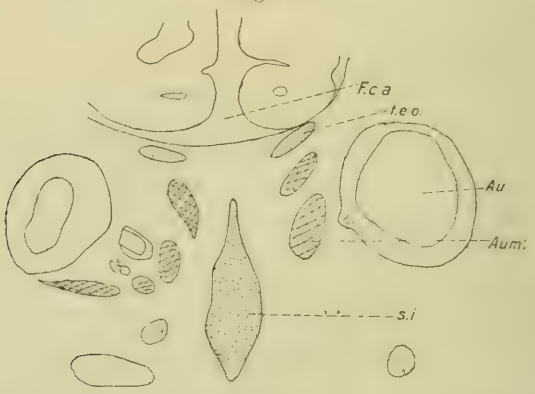

Nasalis larvatus. Sammlung Selenka. Schn. 19 II 2. *s.c.* Sept. interorbitale; *t.e.o* Taenia ethmoideo-orbitalis; *F.c.a.* Fossa cerebri ant.; *Au* Auge; *Aum* Augenmuskeln.

Nasenöffnungen begrenzen, vereinigen sich rasch zum Septum; sie sind nicht hoch. Die freien, oralen Enden des Septums sind wenig gebogen, werden rasch kürzer und endigen; das Septumende ist dann dreieckig (2 I 1) und etwas mehr nach innen, beim Beginn des Praemaxillare, kolbenförmig (2 II).

Von den gebogenen Knorpelblättern biegt der laterale Teil sich etwas medial, erhält eine plötzliche Verbreiterung (1 IV 3), den Anfang des Processus navicularis. Mit dem Processus navicularis ist eine Knorpelplatte in Verbindung, welche im Boden des Naseneinganges liegt und weit nach vorn reicht (1 III 8), eine Lamina cartilaginea vestibularis. Der Naseneingang geht nicht gleichmäßig von lateral nach innen, doch der mittlere Teil ist nach vorn gebogen (2 I 6); darum setzt sich nach hinten vom Naseneingang, auf der Außenseite des Kopfes, eine allmählich verstreichende Rinne fort. Die Lamina vestibularis begrenzt nach hinten die ventrale Wand dieser Rinne (2 II 3); ihr medialer Teil wird dicker (2 II 6), trennt sich vom übrigen Teile ab (2 II 7) und verbindet sich (2 III 1) mit dem Processus navicularis. Der Processus navicularis hat nun, also nach hinten vom Naseneingang, einen bedeutenden ventral und lateral gekehrten Processus lateralis, an welchem der M. nasalis inseriert, er endigt plötzlich (3 I 3); der dorsale Teil des Processus navicularis vergrößert sich plötzlich, knopfförmig.

Vom Basalknorpel reicht eine Knorpelplatte, welche aus den Processus anteriores superiores medialis und lateralis besteht, am meisten nach vorn (2 III 3), sie liegt horizontal, dorsal vom Praemaxillare, berührt das orale Septumende und ist nach innen schwach gebogen mit oraler Konvexität (3 II).

Der untere Nasengang fängt etwas mehr nach vorn an als bei den untersuchten Simiae (Nomenklatur Weber). Im Gebiet, wo der Processus lateralis endigt (3 I 2), fängt der untere Nasengang an als schwache Rinne der medialen Wand der Schleimhaut, welche den Processus navicularis bekleidet; ihr entspricht eine schwache Einsenkung des Processus navicularis und oral ist sie begrenzt von einem Vorsprung dieses Processus. Der Vorsprung löst sich in eine bedeutende Vergrößerung des oralen Endes des Processus navicularis auf (3 I 6). Der Processus navicularis geht hier also in das Maxilloturbinale über; es ragt frei dorsalwärts in die Nasenhöhle vor, hat einen kolbenförmigen Körper und einen dünnen Stiel, der medial vom unteren Nasengange begrenzt wird. Der Übergang vom Processus navicularis in das Maxilloturbinale ist auch hier durch das Auftreten des unteren Nasenganges charakterisiert, aber ist sonst kein scharfer. Den Boden der Nasenhöhle bildet der untere Nasengang hier noch nicht, denn wir sind hier im Gebiet vom Ductus nasopalatinus. Dieser erhält eine plötzliche laterale Ausbuchtung (3 I 5), welche sich rasch abschnürt (3 II 3), den Anfang des Ductus nasolacrimalis (Fig. 18).

Jetzt verfolgen wir die Beschreibung des Basalknorpels. Etwas nach innen vom Anfang des oralen Teiles des Ductus nasopalatinus — zwischen den beiderseitigen oralen Mündungen findet sich keine Papilla palatina — erscheint der stabförmige Processus anterior inferior ventral vom Praemaxillare (Fig. 18); er verbindet sich rasch mit der oberen vorderen Platte des Basalknorpels und endigt dann

Fig. 18.

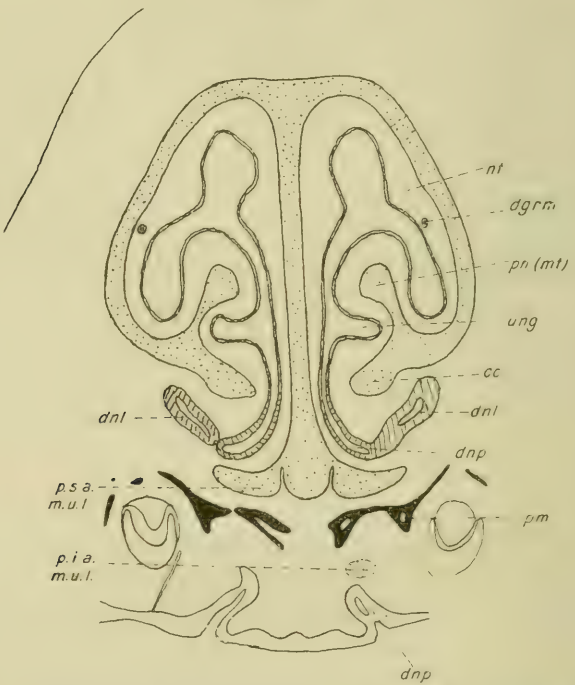

Propithecus B. *nt* Nasoturbinale; *dgrm* ductus gland. rec. max.; *pn.* process. navicularis (Maxilloturbinale); *ung* unterer Nasengang; *cc* Crus communicans; *dnl* Duct. nasolacrimalis; *dnp* Duct. nasopalatinus; *psa, mul* Proc. sup. ant. des Basalknorpels; *pia, mul* Proc. inf. ant. (medialis und lateralis); *pm* Praemaxillare.

mit einem kurzen Processus lateralis und medialis. Der erwähnte große ventrale Vorsprung des Processus navicularis schnürt sich von ihm ab (3 II 7) und vereinigt sich mit dem Processus lateralis anterior superior, bildet also ein Crus communicans mit dem Basalknorpel (3 III 1). Wir sind hier im Gebiet der Lamina praeductalis; von ihr gehen die Processus superiores mediales und laterales und die sehr kurzen Processus interiores ab. Die Lamina praeductalis ist, ebenso wie die Entfernung zwischen Nasenhöhle und Mundhöhle, klein; sie bedeckt nach vorn den Nasengaumengang, nach innen

setzt sie sich in eine mediale Lamelle, die verbundenen Processus posterior medialis superior und inferior, und eine laterale, den Processus lateralis posterior superior fort. Die mediale Lamelle ist der Jacobsonsche Knorpel, begrenzt medial, ventral und z. T. lateral das Jacobsonsche Organ; er liegt ventral vom Septumende. Der hintere laterale Vorsprung ist dreieckig und endigt rasch (4 I 6). Im Boden des Ductus nasopalatinus erscheint noch ein vorknorpeliger Stab (4 II 3) medial vom Anfang des Processus palatinus maxillae; er endigt ganz allmählich (5 I 2), ist ein rudimentärer Processus lateralis posterior inferior (*Chrysothrix*, S. 565; Cartilago nasopalatina Voit). Der Ductus nasopalatinus hat unmittelbar dorsal von seiner oralen Einmündung eine kleine mediale Ausbuchtung, dorsal von dieser liegt die Einmündungsstelle des Jacobsonschen Organes in den Ductus (4 I 1). Der Ductus nasopalatinus ist offen, die Einmündung des Jacobsonschen Organes in ihn geschlossen. Das Jacobsonsche Organ ist ein kleines, enges Rohr, von dem die mediale Wand von Sinnesepithel ausgekleidet ist. Das Jacobsonsche Organ setzt sich eine Strecke lang nach innen fort (7 III), der Jacobsonsche Knorpel noch etwas weiter (Fig. 19),

Wo der untere Nasengang anfängt und nach innen von der Verbindung des Processus navicularis mit dem Basalknorpel, setzt sich der Processus navicularis in das Maxilloturbinale fort. Es besteht aus einem kleinen Körper und einem Stiel (3 III); der Körper wird nach innen größer, der Stiel ist mit seiner Mitte verbunden (4, 5).. Mehr nach innen erscheint an der Übergangsstelle des Stieles in die laterale Nasenwand ein großer Processus lacrimalis, der ventral und nach vorn den Ductus nasolacrimalis umfaßt. Die Verbindungsstelle des Processus lacrimalis mit der lateralen Wand ist breit und plump und ist zugleich die knorpelige vordere Wand des Recessus maxillaris (Fig. 19). Es bildet sich aus ihr die Fußplatte des Maxilloturbinale. Ein Processus palatinus ist nur schwach ausgebildet (Fig. 19). Dieser kurze Processus palatinus reicht mit seiner medialen Spitze bis an einen kleinen Vorsprung der Maxilla. Bei *Chrysothrix* und andern Platyrrhinen (1912 Fig. 12, S. 570) fand sich ein Vorsprung unter der Mitte der Fußplatte; bei *Propithecus* liegt die Fußplatte in einer seichten Grube der Maxilla. Die Form des Maxilloturbinale und ihre Verhältnisse zur Umgebung stimmen in diesem Gebiete im allgemeinen überein mit denen der Simiae: Der Körper und der Stiel ragen frei in die Nasenhöhle vor; an der Fußplatte läßt sich der Fuß oder pars verticalis und die Platte, welche

aus einem Processus palatinus und lateralis besteht, unterscheiden[1]. Mehr nach innen bildet der Fuß die vordere Wand des Recessus maxillaris; es schwindet dann rasch (10) der Körper und der Stiel des Maxilloturbinale; zuvor hat das laterale Ende des Stieles noch einen dorsalen Vorsprung erhalten. Auch der Processus palatinus endigt; dann ist das Maxilloturbinale einfach das umgebogene Ende der knorpeligen lateralen Wand. Sein dorsales Ende tritt in Berührung mit der Concha media (Fig. 19—22). Es schnürt sich ein kleines Knorpelstückchen von der Concha media ab (12 II); mehr

Fig. 19.

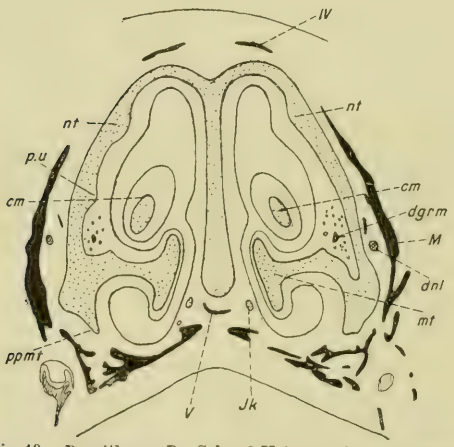

Fig. 20.

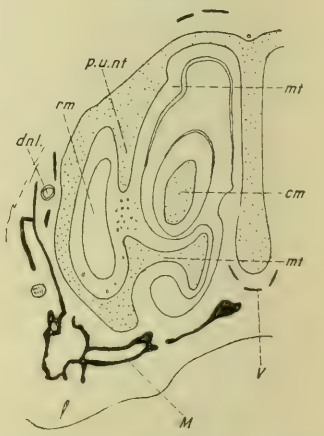

Fig. 19. *Propithecus B.* Schn. 8 II 4. *cm* Concha media; *nt* Nasoturbinale; *p.u.nt.* Processus uncinatus; *mt* Maxilloturbinale; *dgrm* Duct. glandul. rect. maxillaris; *dnl* Duct. nasolacrimalis; *Jk* Jacobsonscher Knorpel; *N* Nasale; *M* Maxilla; *V* Vomer.

Fig. 20. *Propithecus B.* Schn. 9 I 6. *rm* Recessus maxillaris.

nach innen verbindet es sich wieder mit ihr und dann auch mit dem dorsalen Ende des Maxilloturbinale (Fig. 26). Die Pars inferior des Recessus maxillaris ist nun vollkommen von Knorpel umgeben, liegt in einer Nische der lateralen Wand. An der Übergangsstelle der lateralen Wand in das Maxilloturbinale bildet sich ein Vorsprung aus, der sich von der lateralen Wand ablöst und rasch endigt (14 I). Als die Pars inferior recessus maxillaris endigt, endigt auch die Höhle im ventralen Ende der knorpeligen lateralen Nasenwand; mit diesem verdickten Ende der lateralen Wand endigt das Maxilloturbinale.

[1] In meiner vorigen Arbeit (1912, S. 568) unterschied ich die Fußplatte (noch) nicht in Pars verticalis und Platte.

Fig. 21.

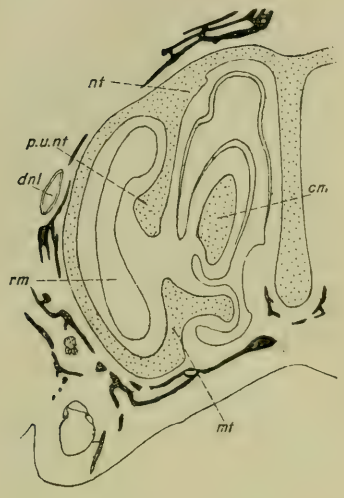

Fig. 22.

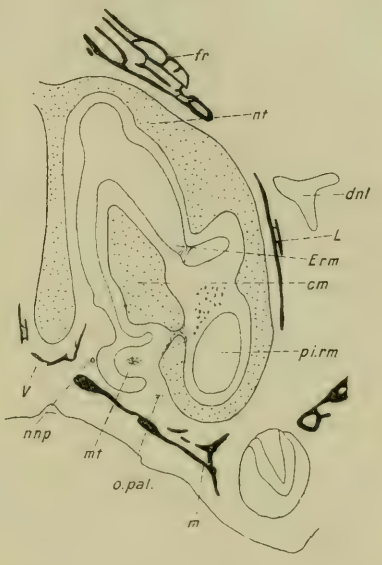

Fig. 21. *Propithecus B.* Schn. 10. II 5.

Fig. 22. *Propithecus B.* Schn. 12 I 1. *nt* Nasoturbinale; *mt* Ende des Körpers des Maxilloturbinale; *cm* Concha media; *dnl* Duct. nasolacrimalis; *nnp* Nerv. nasopalatinus; *V* Vomer; *M* Maxilla; *L* Lacrimale; *Fr* Frontale; *Pi.rm* Pars inf. recess. maxill.; *Erm* Eingang zum Rec. max.

Fig. 23.

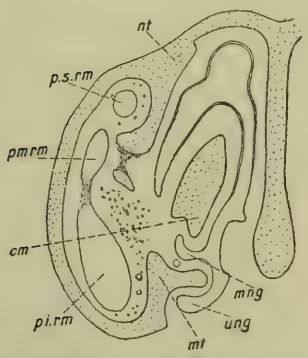

Fig. 24.

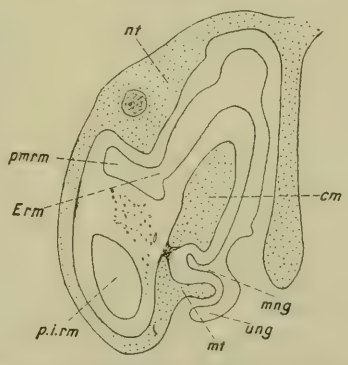

Fig. 23. *Propithecus B.* Schn. 11 I 6. *p.s.rm*, *pmrm*, *pi.rm* Pars sup., P. media, P. inferior des Recessus maxillaris.

Fig. 24. *Propithecus B.* Schn. 11 II 6.

Das Nasoturbinale ist schwach entwickelt, sein Processus uncinatus stark. Es fängt als Schleimhautvorwölbung (die Vorw. 1) an im Anfang der Nasenhöhle (1 IV) an der Übergangsstelle der medialen Wand des Septums in das Nasendach; es rückt rasch etwas lateral (2 · 3) und ist anfangs bloß eine Schleimhautvorwölbung

(Fig. 18). Mehr nach innen krümmt die knorpelige laterale Wand sich in dieser Gegend etwas, und dann fängt (6 II) das knorpelige Nasoturbinale in der Form einer dorsal gekehrten Spitze der oberen Hälfte der lateralen Wand an. Die Spitze wird rasch in eine Verdickung der lateralen Wand (7, 8) aufgenommen (Fig. 19); über ihr (8 I) wird die Wand dünner und es tritt der N. nasalis lateralis durch ein kleines Loch. Obgleich mehr nach innen viele neue Bildungen auftreten, behält das kleine Nasoturbinale als schwache Leiste des oberen Teiles der lateralen Wand (Fig. 20—25) seine Selbständigkeit. Es endigt (13 II), indem es in die Lamina cribrosa aufgenommen wird. Die Schleimhautvorwölbung setzt sich noch fort (Fig. 27), verschmilzt mit dem dorsalen Ausläufer der Concha media (Fig. 28 s. S. 264). Processus uncinatus s. unten.

Ein Ductus glandularum recessus maxillaris ist ausgebildet; er fängt im Anfang der Nasenhöhle (2 II) etwas ventral vom Nasoturbinale an (Fig. 18); mehr nach innen (3, 4) rückt er etwas ventral (5), kommt in der Ecke zwischen lateraler Wand und Stiel des Maxilloturbinale zu liegen und löst sich noch vor dem Beginn des Recessus maxillaris (7 III) in kleine Drüsenröhrchen auf (Fig. 19).

Der Recessus maxillaris und seine Begrenzung verlangen eine etwas ausführlichere Darstellung. Bei der Beschreibung des Maxilloturbinale erwähnten wir die Zunahme der Höhe des lateralen Teiles der Nasenhöhle nach hinten vom Processus lacrimalis. Es findet sich hier (Fig. 19—21) der Anfang der knorpeligen Umwandung des ventralen Teiles des Recessus maxillaris. Es erscheint als dorso-mediale Begrenzung des Recessus maxillaris ein kleiner Vorsprung, der Processus uncinatus des Nasoturbinale, der rasch an Höhe zunimmt (*p. u.* Fig. 10, 20, 21); er ist dann eine sagittal gestellte Platte, welche sich nicht in die Nasenhöhle vorwölbt; mehr nach innen (Fig. 21) schwillt er hakenförmig an und wölbt sich dann in den Recessus vor. Es schnürt sich dann der ventrale Teil ab (Fig. 23), der dorsale verbindet sich zwischen Pars superior und media (s. unten) des Recessus maxillaris mit der lateralen Wand (Fig. 24) und verschmilzt mit ihr nach seinem Ende zu (Fig. 22). Dieser verdickte Teil der lateralen Wand wird mehr nach innen zur dorsalen Insertion der Concha media (S. 264). Der Recessus maxillaris, eine Ausstülpung der Nasenhöhle, fängt als unpaarer nach vorn blinder Recessus an (Fig. 20, 21), rasch schnüren sich der obere und der mittlere Teil ab. Der obere Teil endigt blind in einer Nische der knorpeligen lateralen Wand (Fig. 23, 24), der mittlere Teil (11 II 5) mündet in die

Nasenhöhle ein (Fig. 22 u. 24). Diese Einmündung ist nur klein (Fig. 22); der mittlere Teil endigt nach innen rasch (s. S. 265). Die

Fig. 25.

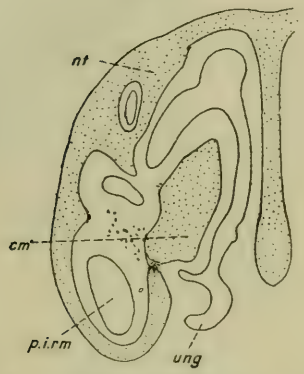

Fig. 26.

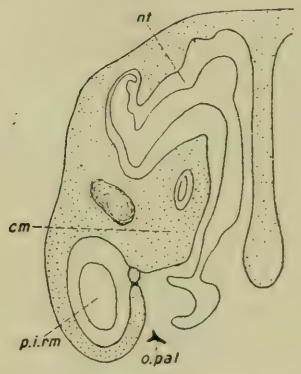

Fig. 25. *Propithecus B.* Schn. 12 I 5. *nt* Nasoturbinale; *cm* Concha media; *ung* unterer Nasengang *pirm* Pars inf. recess. maxillaris.
Fig. 26. *Propithecus B.* Schn. 12 II 5.

Pars inferior ist schlauchförmig und streckt sich weit nach innen aus (bis 15 I); der hintere Teil ist ganz von Knorpel umwandet (Fig. 26, 27; s. S. 264). Der Zugang zum Recessus maxillaris (Fig. 24, 22) liegt also zwischen der Concha media medial und dem hinteren Teile des Processus uncinatus lateral; der Recessus selbst liegt zwischen der knorpeligen lateralen Wand lateral und dem Processus uninatus und der Pars verticalis des Fußes des Maxilloturbinale medial (Fig. 20, 21; 24—27).

Fig. 27.

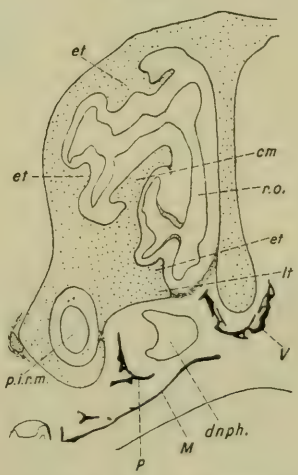

Propithecus B. Schn. 13 II 5. *dnph* Duct. nasopharyngeus; *lt* Lamina terminalis; *r.o.* Regio olfactoria; *et* Ethmoturbinale.

Die Concha media (7 II 4) fängt wenig nach vorn vom Beginn des Recessus maxillaris an (Fig. 19). Sie ist dann eine sagittale ovale Knorpelplatte (9, 10). Mehr nach innen entsteht an ihrer lateralen Wand ein Vorsprung und die Schleimhaut verbindet sich mit der der lateralen Nasenwand (Fig. 21). Indem der mittlere Nasengang (Fig. 21) sich verkürzt (Fig. 23, 24), kann der laterale Vorsprung oral rücken, und als laterale, untere Ecke

der Concha tritt er in Berührung mit der Spitze der Pars verticalis der Fußplatte des Maxilloturbinale (Fig. 23, 24, 22, u. S. 263). Nach innen vom Ende der Pars superior und media des Recessus maxillaris nähert sich die Concha media der knorpeligen lateralen Nasenwand: ein Vorsprung der Mitte der lateralen Wand der Concha (Fig. 24, 25, 26) verbindet sich mit dem Ende des Processus uncinatus (s. S. 262); außerdem verbindet sich der ventrale Teil der lateralen Wand der Concha mit einem ventral vom Processus uncinatus auftretenden Vorsprung der lateralen Nasenwand (Fig. 25, 26).

Fig. 28.

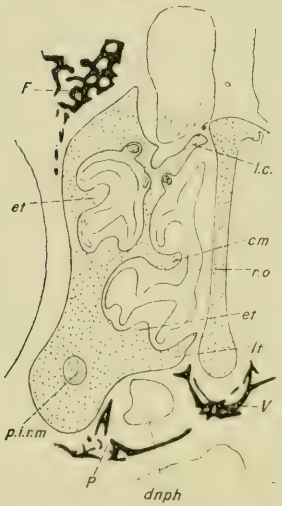

Fig. 29.

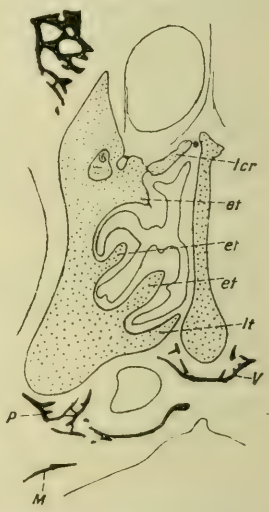

Fig. 28. *Propithecus* Ser. *B.* Schn. 15 II 2. *l.c.* Lamina cribrosa; *lt* Lamina terminalis; *r.o.* Regio olfactoria; *dnph* Ductus nasopharyngeus; *cm* Concha media; *ct* Ethmoturbinale; *F* Frontale; *P* Palatinum; *V* Vomer.

Fig. 29. *Propithecus* Ser. *B.* Schn. 16 II 6.

Unter (ventral von) der Verbindung mit der Fortsetzung des Processus uncinatus liegt das blinde Ende der Pars media des Recessus maxillaris (Fig. 25), die beiden Insertionen bilden eine wenig tiefe Nische (Fig. 26); rasch verschmelzen sie zu einer massiven Insertion (Fig. 27). Von hinten her dringt in die mediale Wand des Körpers der Concha eine Ausstülpung der Nasenhöhle (Fig. 27), welche nach vorn blind endigt (Fig. 26). Die ventrale Begrenzung dieser Ausstülpung bildet eine Vorwölbung in die Nasenhöhle. Über ihr (13 I 4) an der Wand der Ausstülpung tritt eine zweite Vorwölbung auf; beide sind als Conchae aufzufassen.

Die Schleimhaut der medialen, unteren Ecke der Concha media

verbindet sich mit der des Septums (13 I 3) und trennt die Nasenhöhle in eine selbständige Regio olfactoria und Regio respiratoria. Es bildet sich ein Vorsprung des medialen unteren Randes der knorpeligen Concha media aus, welche als Lamina terminalis in die Verbindung eindringt (Fig. 27). Die Lamina terminalis ist schwach ausgebildet. Wir haben hier die Lamina terminalis, als von der medialen Wand der Concha media ihre Entstehung nehmend, beschrieben. Mehr nach innen, wo

Fig. 30.

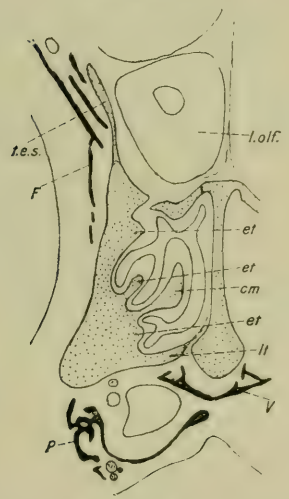

Propithecus Ser. *B.* Schn. 18 I 6. *te.s* Taenia ethmoideo-sphenoidalis; *l.olf* Lobus olfactorius.

Fig. 31.

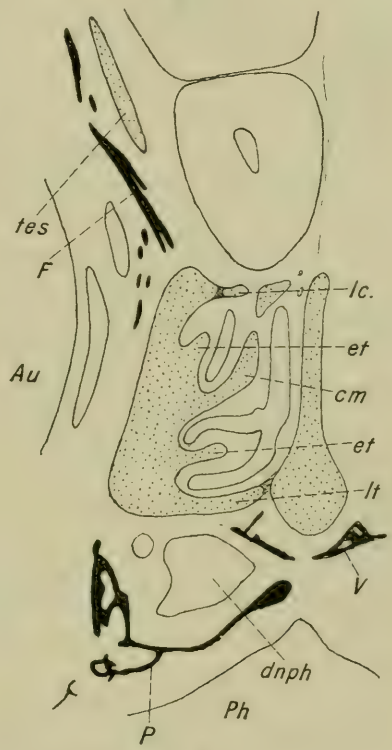

Propithecus Ser. *B.* Schn. 19 I 5.

die Concha media kleiner wird, tritt die Lamina terminalis in engere Beziehung zu der knorpeligen lateralen Nasenwand (s. S. 267).

Der dorsale Teil der Concha media ist durch die eindringende Ausstülpung der Nasenhöhle sehr viel schmäler geworden; an seiner lateralen Wand erscheint ein Vorsprung (Fig. 27), der eine Strecke lang eine Vorwölbung in die Pars lateralis der Regio olfactoria bildet (bis 15 II). Mehr nach innen (Fig. 28) verschmilzt die Spitze der Concha media mit der Lamina cribrosa und trennt die selbständige Regio olfactoria in zwei Teile.

Der Bau der Nasenhöhle mit mehreren Ethmoturbinalia (Fig. 27—31) weicht sehr von dem der Simiae ab. Eine Beschrei-

bung unterlasse ich, weil sie namentlich Interesse erhält, wenn eine Vergleichung mit anderen Säugetierordnungen vorgenommen werden kann, wozu mir jetzt die Gelegenheit fehlt. Nach hinten

Fig. 32.

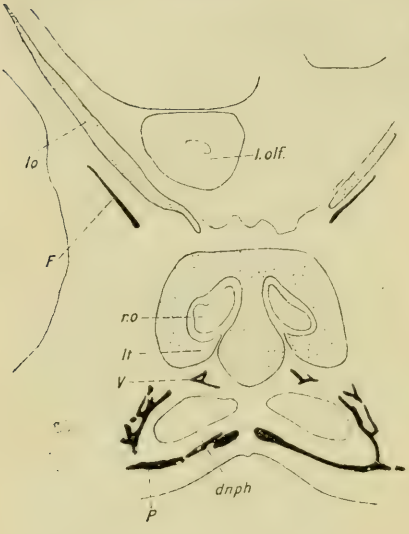

Fig. 33.

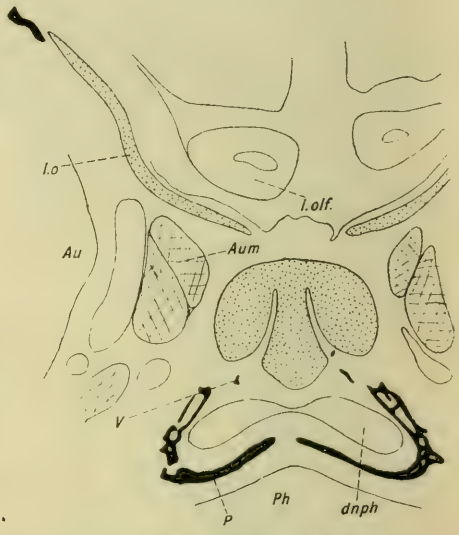

Fig. 32. *Propithecus* Ser. *B.* Schn. 21 I 4. *r.o* Regio olfactoria; *dnph* Ductus nasopharyngeus; *l.olf* Lobus olfactorius; *lt* Lamina terminalis; *Au* Auge; *F* Frontale; *V* Vomer; *P* Palatinum; *l.o* Lamina orbitalis; *Ph.* Pharynx.

Fig. 33. *Propithecus* Ser. *B.* Schn. 24 II 2.

Fig. 34.

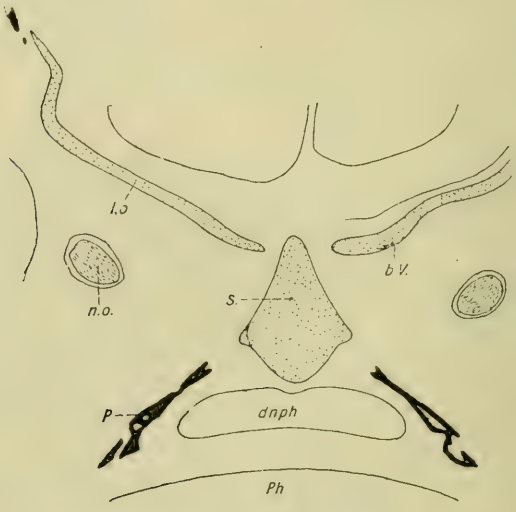

s Septum; *n.o* Nerv. opticus.

gewinnen die Ethmoturbinalia nacheinander eine Verbindung mit der Lamina cribrosa und bilden mit der lateralen Nasenwand eine blind endigende Riechkammer. Es hat also die Lamina cribrosa eine Bedeutung für die Conchae, auf welche auch von PAULLI (1900) hingewiesen ist.

Die Lamina terminalis fängt als Vorsprung der Concha media an (Fig. 27), erscheint mehr nach innen in Verbindung mit der lateralen Nasenwand (Fig. 28—32). Wenn die selbständige Regio olfactoria endigt (Fig. 32, 33), verbindet sich das mediale Ende der Lamina terminalis mit dem Dach der Regio olfactoria und verschmilzt dann mit der lateralen Nasenwand zu einer Knorpelmasse (Fig. 33). Das dorsale Ende ist mit dem Septum verbunden; das ventrale Ende wird kürzer, sie schwinden rasch (27 I), verschmelzen nicht mit der Fortsetzung des dorsalen Teiles der lateralen Wand der Nasenhöhle, den Taeniae ethmoideo-sphenoidales (Fig. 33, 34, vgl. *Mycetes* 1912, Fig. 50). Das Septum ist wenig mehr nach innen (Fig. 34) rautenförmig, nicht hoch, ist hier im Gebiet des Praesphenoidale ein Septum interorbitale (vgl. S. 249). Mehr nach innen verbindet sich das mediale Ende der Taeniae ethmoideosphenoidales als Laminae orbitales mit dem dorsalen Ende des Septums. In der Lamina orbitalis besteht beginnende Verknöcherung (Fig. 34 S. 266).

Mit *Propithecus* stimmt der Bau der Nase von *Lemur melanocephalus*, von welchem mir zwei Exemplare zur Verfügung standen, überein. Ganz anders ist die Nase von *Tarsius* gebaut, schließt vielmehr bei den Simiae an.

Tarsius spectrum Nr. 555. Zoolog. Institut Utrecht. Das Gebiet der äußeren Nase ist sehr beschädigt. Die Nares sind geschlossen. Der Basalknorpel ist wenig entwickelt. Der Processus navicularis hat einen nach vorn gekehrten Ausläufer unter dem Naseneingang. Mehr nach innen verbindet sich der Processus navicularis mit dem ventralen Ende des Septum, bildet ein Crus communicans, dann schwindet der mittlere Teil; der mediale Teil, welcher zurückbleibt, ist der Processus anterior superior (med. u. lat.) des Basalknorpels. Er verlängert sich ventralwärts und reicht auf einem einzigen Schnitt, als Lamina praeductalis, bis lateral vom Ductus nasopalatinus. Nach innen vom Nasengaumengang setzt sich der Processus medialis zuerst als gerade Knorpelplatte fort; wo das JACOBSONsche Organ sich vom Ductus nasopalatinus abschnürt, bildet er den JACOBSONschen Knorpel, begrenzt als gebogene Knorpelplatte das Organ medial und

Fig. 35.

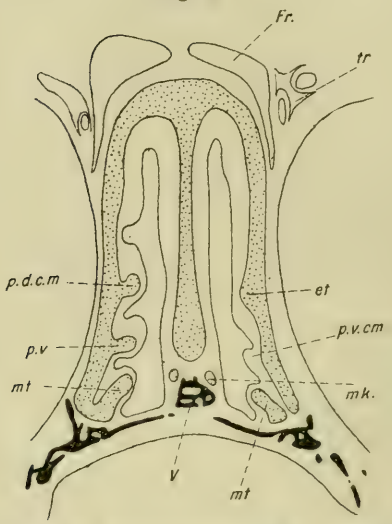

Tarsius spectrum. Schn. 7 II 5. *mt* Maxilloturbinale; *p.d*, *pv* Dorsaler und ventraler Vorsprung der Concha media; *et* Vorsprung zwischen diesen beiden Teilen; *mk* Medialer Knorpel, der sich mit der lateralen Wand verbindet; *V* Vomer; *Fr* Frontale; *tr* bindegewebige Trochlea.

Fig. 36.

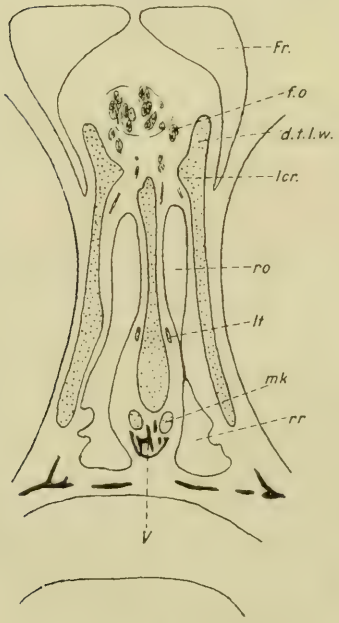

Fig. 37.

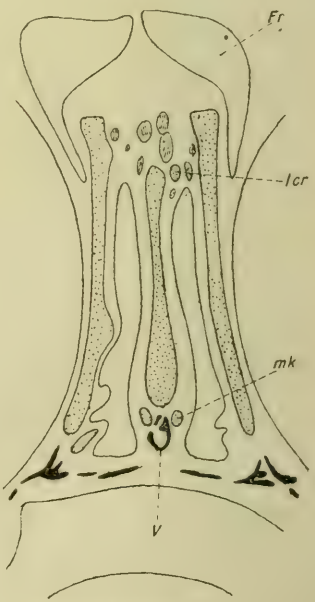

Fig. 36. *Tarsius spectrum.* Schn. 8 II 3. *lcr* Lamina cribrosa.
Fig. 37. *Tarsius spectrum.* *ro* Regio olfactoria; *rr* Regio respiratoria; *lt* Lamina terminalis; *dllw* Dorsaler Teil der lateralen Nasenwand; *f.o.* Fila olfactoria.

oral. Die Cartilagines Jacobsonii liegen oral vom Septumende und sind weit nach innen zu verfolgen (7 II 9). Das Os praemaxillare besitzt wie die Catarrhinen einen Processus palatinus medialis.

Der Processus navicularis setzt sich in das Maxilloturbinale fort; es ist beim Anfang des unteren Nasenganges kolbenförmig und klein. Nach hinten vom Recessus maxillaris vergrößert sich die Insertion durch die Fußplatte; diese hat keinen Processus palatinus.

Fig. 38.

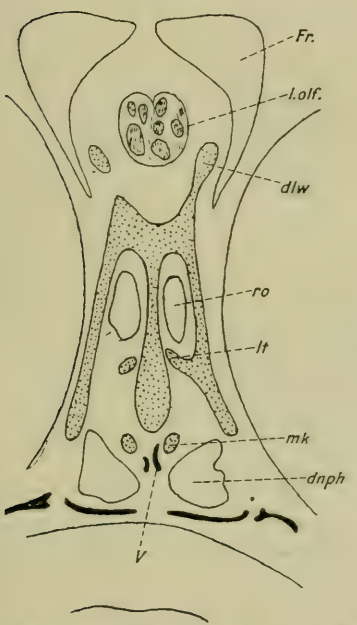

Fig. 39.

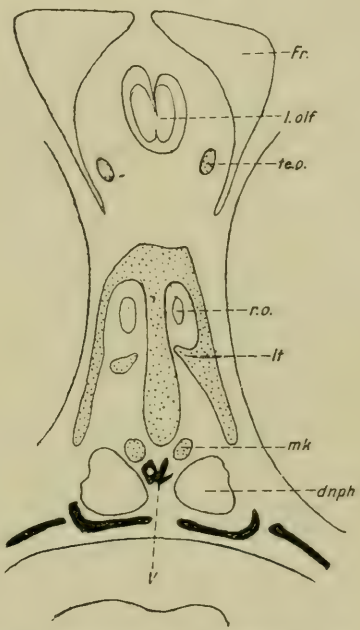

Fig. 38. *Tarsius spectrum.* Schn. 9 I 7. *ro* Regio olfactoria; *lt* Lamina terminalis; *dnph* Duct. nasopharyngeus; *dlw* Dorsaler Teil der lateralen Wand; *mk* Medialer Knorpel, der sich mit der lateralen Nasenwand verbindet; *l.olf* Lob. olfactorius.

Fig. 39. *Tarsius spectrum.* Schn. 9 II 3; *t.e.o* Taenia ethmoideo-orbitalis.

Nach hinten wird das Maxilloturbinale gleichmäßig kleiner (Fig. 35). Das Nasoturbinale beginnt auf die gewöhnliche Weise als Schleimhautverdickung im Anfang der Nasenhöhle. Etwas mehr nach innen (5) findet sich in ihr ein kleiner Vorsprung der knorpeligen Nasenwand. Etwas mehr oral entsteht der Processus uncinatus (5 I); das Nasoturbinale endigt allmählich, sein Processus uncinatus begrenzt medial den mittleren Nasengang, ist klein und kurz. Der Recessus maxillaris ist vollständig knorpelig umwandet; er endigt nach vorn blind (5 I), der Eingang zum mittleren Nasengang liegt im dorsalen

Teile (6 I) des Recessus; die Höhe wird gleichmäßig niedriger. Mehr nach innen ist er dorsal durch die Insertion der Concha media begrenzt; schließlich endigt zuerst der Zugang zum mittleren Nasengang (6 II) und wenig mehr nach innen auch der ventrale Teil, die Pars inferior (6 II). Wo der Recessus maxillaris anfängt, zeigt die knorpelige laterale Nasenwand einen kleinen lateralen Vorsprung und die Wand selbst ist unterbrochen (5 I 9); der Vorsprung ist nur

Fig. 40.

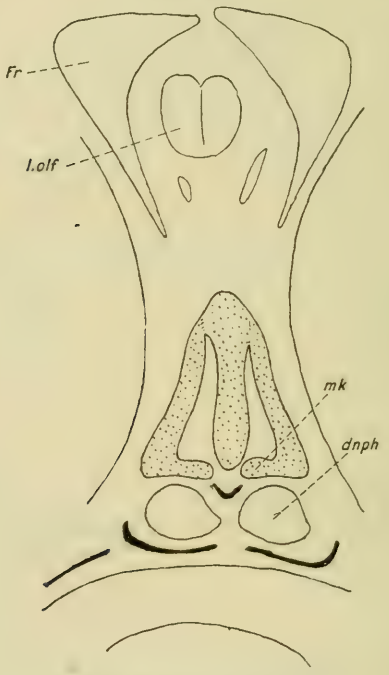

Tarsius spectrum. Schn. 10 I 2.

kurz (bis 5 I 11). Ein Ductus glandularum des Recessus maxillaris ist nur rudimentär ausgebildet (4 I), er endigt nach vorn vom Anfang des Recessus; auch im Septum findet sich im Anfang der Nasenhöhle ein größerer Drüsengang.

Der Ductus nasolacrimalis erscheint beim Beginn des unteren Nasenganges, ventral vom Maxilloturbinale in unmittelbarer Nähe der Nasenschleimhaut (4 I 8); er ist ein weites Rohr, das in Berührung mit der Nasenschleimhaut nach innen verläuft, sich schließlich von ihr entfernt (4 II 10) und durch die Maxilla zum Conjunctivalsack tritt.

Die Concha media fängt als sagittal gestellte Knorpelplatte an (5 I 10), verbindet sich nach hinten vom Eingang zum Recessus maxillaris mit der lateralen Wand an der Stelle, wo sich noch die Fortsetzung des Processus uncinatus findet (6 I 9). Die Concha hat nun einen dorsalen und einen ventralen Teil; indem die Insertion

Fig. 41.

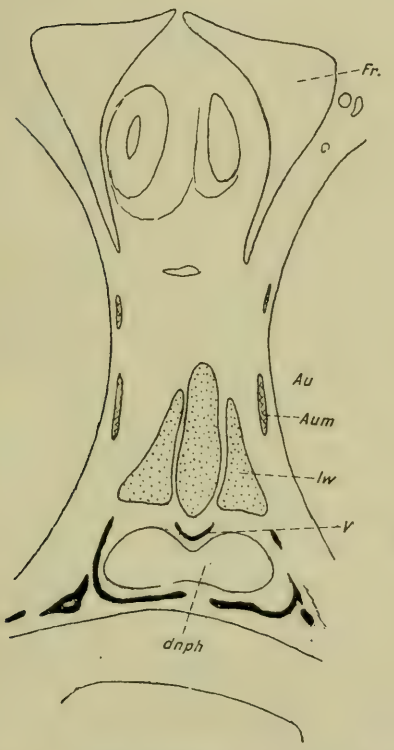

Fig. 42.

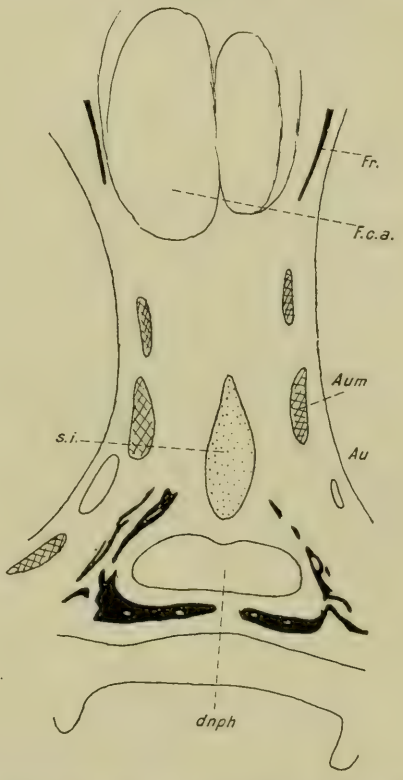

Fig. 41. *Tarsius spectrum*. Schn. 10 II 4. *lw* Fortsetzung der lateralen Nasenwand; *Au* Auge; *Aum* Augenmuskeln; *dnph* Duct. nasopharyngeus.
Fig. 42. *Tarsius spectrum*. Schn. 11 II 1. *s.i.* Septum interorbitale; *F.c.a* Fossa cerebri anterior.

mehr nach innen größer wird, erscheinen beide Teile als selbständig an der lateralen Wand inserierend; außerdem dringt eine Ausstülpung der Nasenhöhle in ihre mediale Wand (6 II). Beide Teile weichen stets mehr auseinander (Fig. 35), werden kleiner und endigen. Zuvor tritt noch zwischen beiden ein neuer Vorsprung auf (Fig. 35), der flach bleibt und rasch endigt (Fig. 36); die Insertion der Lamina terminalis liegt oral von ihm.

Wo die Nasenhöhle sich in eine selbständige Regio olfactoria

und respiratoria trennt (9 I 1), tritt neben dem Septum ein Knorpelstückchen auf (Fig. 37), das sich rasch mit der lateralen Nasenwand verbindet: die Lamina terminalis (Fig. 38, 39); nach dem Ende der Regio olfactoria verschwindet auch die Lamina terminalis (9 II 6). Ein anderer Knorpel, stabförmig, mehr ventral gelegen und viel weiter nach vorn reichend (bis 8 I 5 Fig. 36), verbindet sich (Fig. 40) mit dem distalen Ende der lateralen Nasenwand; noch mehr nach

Fig. 43.

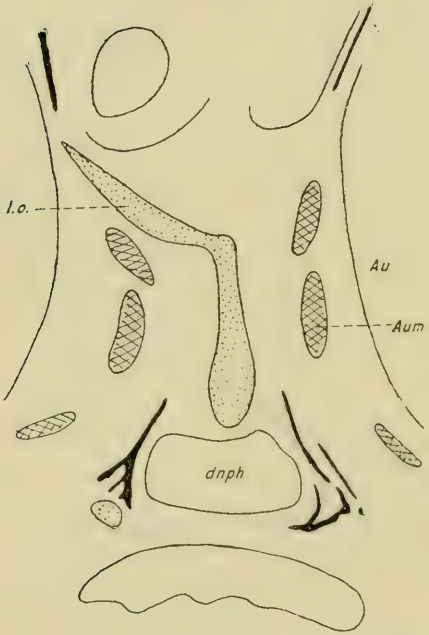

Fig. 44.

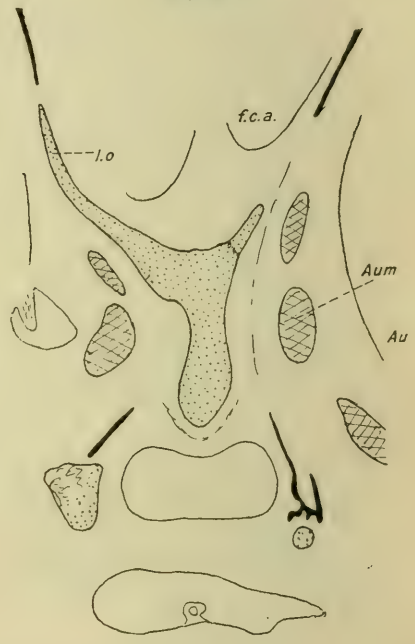

Fig. 43. *Tarsius spectrum.* Schn. 12 II 1. *l.o* Lamina orbitalis.
Fig. 44. *Tarsius spectrum.* Schn. 12 II 7.

innen verschmelzen beide zu einer dreieckigen Knorpelplatte (Fig. 41), diese wird kleiner und endigt. Es bildet dann das Septum ein Septum interorbitale (Fig. 42), wie auch von E. Fischer erwähnt ist.

Die Lamina cribrosa fängt mit zwei Öffnungen neben dem Septum im Nasendach an (8 I 4); das Septum wird rasch niedriger; es findet sich keine Crista galli (Fig. 36), sein dorsales Ende verbindet sich mit der lateralen Wand, so daß ein Teil von der lateralen Wand über die Verbindung emporragt. Dieser dorsale Teil der lateralen Wand endigt ziemlich rasch, setzt sich nicht als Taenia ethmoideo-orbitalis in die Lamina orbitalis fort (Fig. 38—40).

Fig. 45.

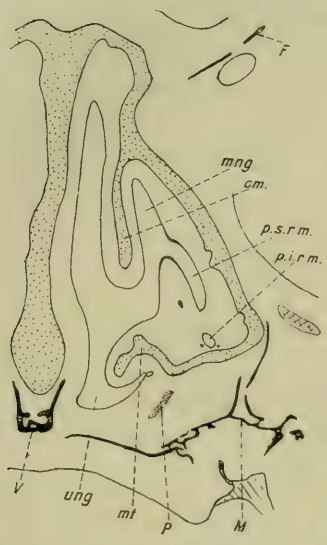

Fig. 46.

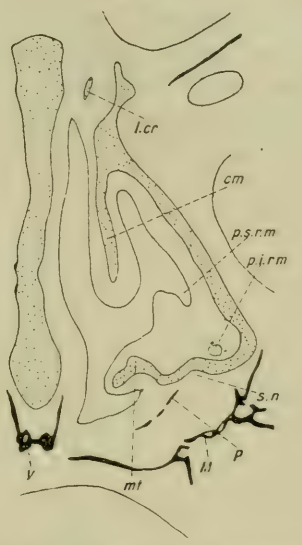

Fig. 45. *Homo.* Serie V. Schn. 12 I 5. *c.m.* Concha media; *mt* Maxilloturbinale; *p.i.r.m*, *p.s.r.m* Pars inf. und Pars sup. des Recessus maxillaris; *s.n.* Sulcus nasalis; *M* Maxilla; *P* Palatinum; *V* Vomer; *mng*, *ung* Mittl. u. unterer Nasengang.
Fig. 46. *Homo* V. Schn. 12 II 3. *l.cr.* Lamina cribrosa.

Die Verbindung des Septum mit der lateralen Wand, der Lamina cribrosa, ist öfters durchbrochen. Viel mehr nach hinten (12 I 6) tritt die Lamina orbitalis im Boden der Fossa cerebri anterior auf; diese verbindet sich mit der Spitze des Septums (Fig. 43). Der Verbindungsteil wird massaler (Fig. 44), durch ihn tritt der N. opticus; dann wird das Septum viel niedriger.

Vom Menschen untersuchte ich mehrere Serien. Von einem Embryo V sind die Nares geschlossen; an der äußeren Nase lassen sich die Cartt. alares mit vorknorpeligen Crura mediales erkennen. Die Basalknorpel sind rudimentär und bei verschiedenen Exemplaren wechselnd ausgebildet. Doch finden sich mehrere Teile, welche wir auch bei den Simiae unterscheiden. Ein Processus medialis

Fig. 47.

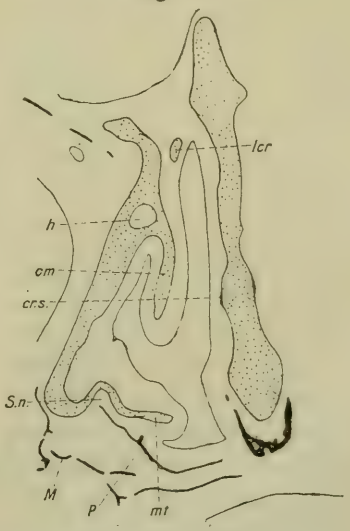

Homo. Ser. V. Schn. 14 I 3. *cr.s.* Crista septi (Rudiment der Lamina terminalis).

anterior superior und ein Processus lateralis anterior superior reichen am meisten nach vorn, auch ein Processus medialis anterior inferior. Sie sind nicht zu einem einheitlichen Basalknorpel verbunden; die ersten zwei Vorsprünge schwinden rasch, der letzte, der Processus medialis inferior (posterior), setzt sich als JACOBSONscher Knorpel nach innen fort. Das JACOBSONsche Organ liegt mehr dorsal; es

Fig. 48.

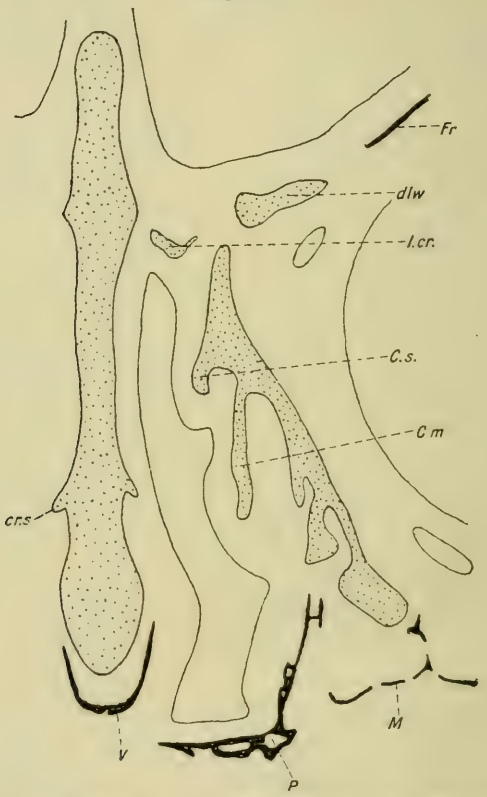

Homo V. Schn. 15 II 4. *Cm* Concha media; *Cs* Concha superior; *l.cr.* Lamina cribrosa; *cr.s.* Crista septi; *dlw* Dorsaler Teil der lateralen Wand; *Fr* Frontale; *M* Maxilla; *P* Palatinum; *V* Vomer.

ist ein epitheliales Rohr; sein Ende löst sich in kleine Drüsenschläuche auf. Vom Nasoturbinale ist bloß ein Processus uncinatus ausgebildet. Der Processus navicularis des Maxilloturbinale fehlt. Das Maxilloturbinale hat anfangs (8 I) ein kolbenförmiges Ende. Die laterale Wand der Nasenhöhle buchtet etwas lateralwärts aus (8 II); es erscheint hier ein freies Knorpelstückchen: der Processus lacrimalis; zwischen ihm und der lateralen Wand verläuft der Ductus nasolacrimalis. Dieser Processus lacrimalis fand sich auch im Em-

bryo des Hertwigschen Modells, ist auch von V. Mihalcovicz beschrieben; es zeigt in verschiedenen Embryonen eine wechselnde Ausbildung. Es ist mit dem Processus lacrimalis der Simiae homolog

Fig. 49.

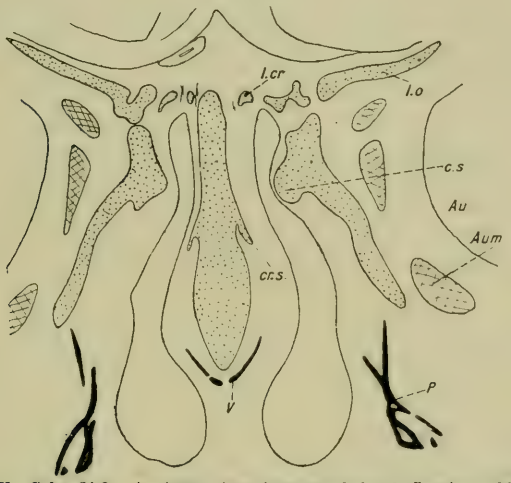

Homo V. Schn. 21 3. *Au* Auge; *Aum* Augenmuskeln; *lo* Lamina orbitalis.

Fig. 50.

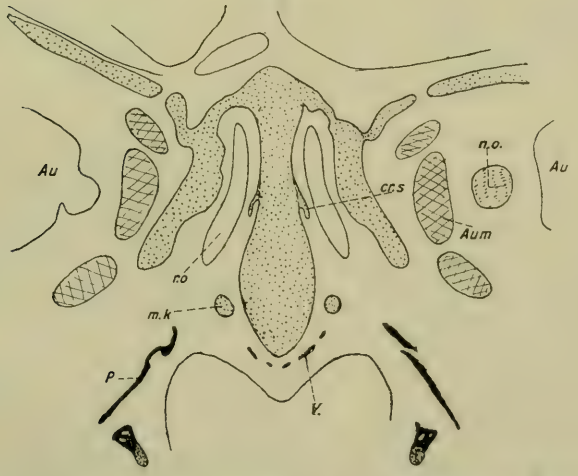

Homo V. Schn. 26 2. *R.o.* Regio olfactoria; *dnph* Ductus nasopharyngeus; *mk* Mediäler Knorpel, der sich mit der lateralen Wand verbindet.

und gehört zum Primordialcranium; es ist ein abgelöster Teil der vorderen Wand des Recessus maxillaris. Dorsal von der Ausbuchtung erscheint (10 I) der Processus uncinatus des Nasoturbinale, er

löst sich von der lateralen Nasenwand ab und schwindet rasch (12 I). Lateral vom Processus uncinatus liegt der Recessus maxillaris. Etwas mehr nach innen (Fig. 45) öffnet sich dieser in den mittleren Nasengang; zugleich schnürt sich eine kleine Pars inferior ab; die Pars superior wird allmählich in den mittleren Nasengang aufgenommen. Am Maxilloturbinale ist kein Processus palatinus ausgebildet (Fig. 45—47); es ist klein, wie auch der untere Nasengang (Fig. 45). Von seiner Fußplatte ist der Processus lateralis sehr breit; Körper, Stiel und Pars verticalis (Fig. 45, 46 *k*, *s*, *Pv.*) sind klein. Medial vom Processus lateralis fängt der Processus palatinus ossis palatini an (Fig. 45), dieser reicht in einen Sulcus nasalis des Processus lateralis (Fig. 46, 47). Nach innen vom Ende des Maxilloturbinale endigt die laterale Nasenwand angeschwollen (Fig. 48).

Die Concha media ist eine sagittal gestellte Knorpelplatte (Fig. 45—47), welche als eine Verdickung der lateralen Wand anfängt (10). Die Insertion verschmilzt mehr nach innen mit einer Verdickung der lateralen Wand; rechts (Fig. 47 *h*) umfaßt sie auf einigen Schnitten eine kleine Höhle (vgl. Prosimiae, Fig. 24). Mehr nach innen wird die Insertion wieder verdickt; es entwickelt sich eine Einstülpung in die Nasenhöhle und eine Concha (Fig. 48); diese Concha superior vergrößert sich (Fig. 49), zeigt eine etwas wechselnde Form (bis 25). Ventral von der Concha media liegen mehr nach innen noch zwei Vorsprünge der lateralen Wand (Fig. 48).

Fig. 51.

Homo V. *s.i.* Septum interorbitale; *l.o.* Lamina orbitalis; *n.o* N. opticus; *Aum* Augenmuskeln; *r.o* Regio olfactoria; *lt* Lamina terminalis; *l.olf* Lob. olfactorius.

Das knorpelige Nasenseptum zeigt gegenüber dem Jacobsonschen Organ eine Ausbuchtung; über ihr ist es spindelförmig (7). Nach innen vom Jacobsonschen Organ finden sich mehrere Einkerbungen im Septum, in welchen die Fila olfactoria liegen. Etwas mehr nach innen schwindet das Dach der Nasenhöhle (12), die Lamina cribrosa fängt an, die knorpelige laterale Nasenwand wird etwas niedriger, das Septum ragt als Crista galli hoch vor (Fig. 47, 48), schwindet rasch (Fig. 49). Von der ventralen Hälfte des Septums geht beiderseits eine Spitze ab (Fig. 47—51); sie hat eine

wechselnde Ausbildung und hängt mit der Lamina terminalis zusammen (Fig. 51, vgl. 1912, z. B. Fig. 15, 63). Dorsal von der Lamina cribrosa verläuft die A. ethmoidalis, die N. ethmoidales treten durch die Fortsetzung des dorsalen Teiles der lateralen Wand, die Taenia ethmoideo-orbitalis. Diese Taenia verlängert sich nach innen zur Lamina orbitalis (Fig. 50, 51); ihr medialer Teil ist von sehr unregelmäßiger Ausbildung, er löst sich vom übrigen Teile ab und verbindet sich wechselnd mit der Fortsetzung der lateralen Wand gegenüber der Lamina cribrosa (Fig. 49, 50); schließlich schwindet er (Fig. 51); es findet sich dann eine größere Strecke zwischen der Lamina orbitalis und dem Septum. Die Lamina cribrosa, oder ihre

Fig. 52.

lw. Ende der lateralen Nasenwand; *l.o.*² Zweiter Teil der Lamina orbitalis.

Fortsetzung nach innen, senkt sich etwas ventral, bleibt mit dem Septum in Verbindung (Fig. 51). So kommt in übereinstimmender Weise mit *Macacus* und *Semnopithecus* ein Septum interorbitale zustande. Dies wird mehr nach innen noch klarer. Es tritt hier mehr dorsal, im Niveau des dorsalen Septumendes ein neuer Knorpel auf (Fig. 52), der zur Lamina orbitalis in Beziehung tritt. So ist in Fig. 52 die Strecke zwischen Lamina orbitalis und der Fortsetzung der lateralen Wand homolog mit dieser Strecke bei den untersuchten Catarrhinen (1912, Fig. 10, 16), also ein Septum interorbitale.

Eine Lamina terminalis ist rudimentär ausgebildet. Zu ihr gehört die schon erwähnte Spitze des Septums (Fig. 47—51). Medial vom kolbigen Teile des Septums zwischen der selbständigen Regio olfactoria und dem Ductus nasopharyngeus erscheint (25.1)

ein Knorpelstäbchen (Fig. 50). Dieses Stäbchen verbreitert sich, verbindet sich mit dem ventralen Ende der lateralen Nasenwand und umschließt so die selbständige Regio olfactoria (Fig. 51). Das mediale Ende verbindet sich mit der beschriebenen Spitze des Septums. Etwas mehr nach innen (30.4) endigt die Regio olfactoria. Die laterale Wand bildet dann eine solide Knorpelplatte; sie löst sich rasch vom Septum ab (31), wird kleiner (Fig. 52) und endigt (34). Die Beschreibung von kleinen Besonderheiten dieses rudimentären Gebietes unterlasse ich. Aus diesem rudimentären hinteren Ende der Geruchskapsel, also Lamina terminalis und lateraler Nasenwand (Fig. 51, 52) gehen die Ossicula Bertini hervor.

Fig. 53.

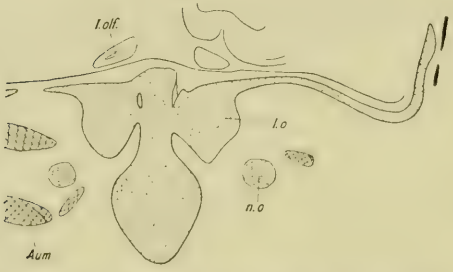

Homo V. Schn. 35. 4. *l.o* Lamina orbitalis; *n.o* N. opticus; *Aum* Augenmuskeln; *l.olf.* Lob. olfactorius.

Der neu erschienene, mediale Teil der Lamina orbitalis wird größer, plumper, verbindet sich mit dem lateralen Teil (Fig. 53) und dem Septum; durch ihn tritt der N. opticus hindurch (Fig. 54 und 55).

Fig. 54.

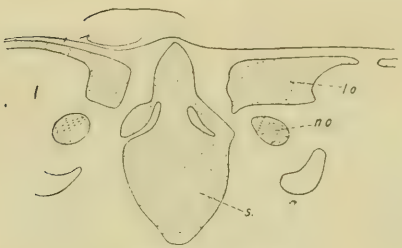

Homo V. Schn. 36 5.

Fig. 55.

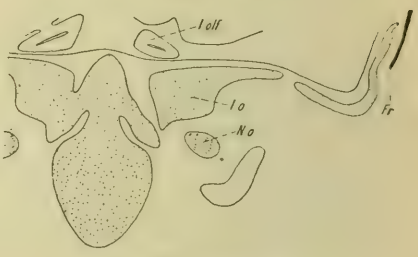

Homo V. Schn. 37 3.

Indem ich nicht in der Lage bin, diese Untersuchungen fortzusetzen, unterlasse ich es, eine eingehende Vergleichung der Befunde zu versuchen. Die Nasengegend der Catarrhinen ist in allen Hinsichten weiter reduziert als die der Platyrrhinen. Die Nase von *Tarsius* ist von der der anderen Prosimiae grundverschieden, sie stimmt vielmehr mit den übrigen Simiae überein. Von Interesse sind die Ergebnisse in bezug auf das Septum interorbitale. Ein

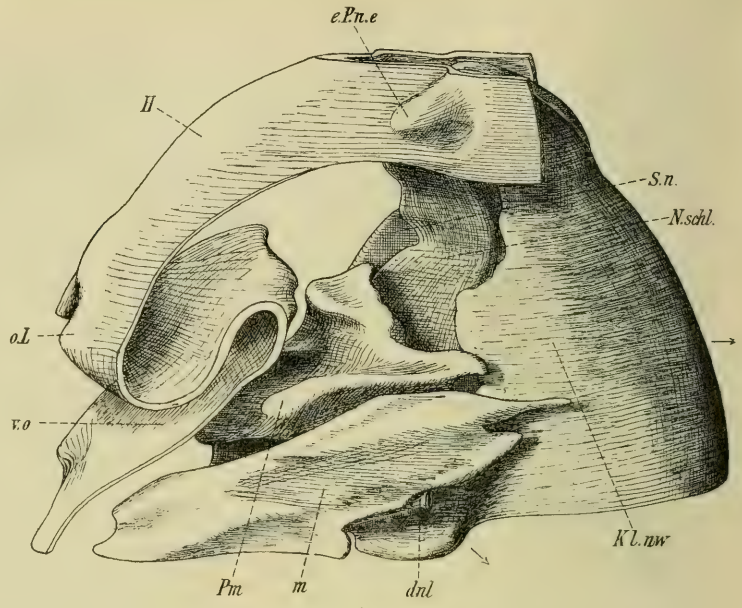
e.Pn.e
II
S.n.
N.schl.
o.L
v.o
Kl.nw
Pm
m
dnl

1.

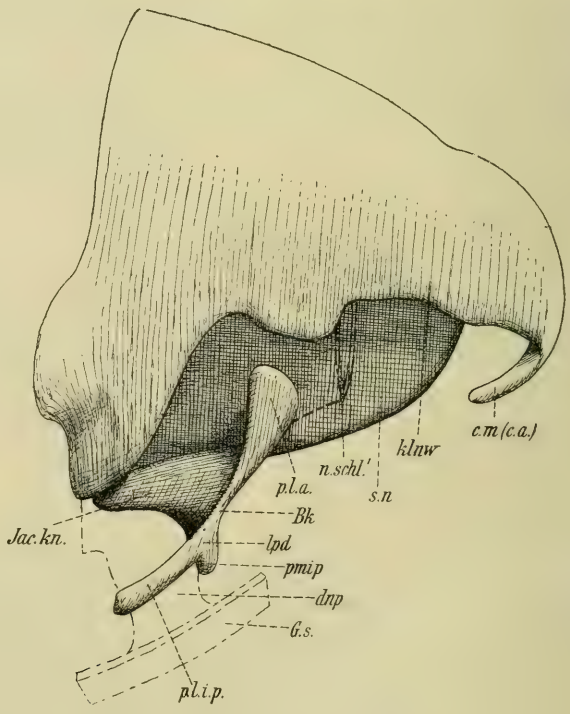
c.m (c.a.)
klnw
n.schl.'
s.n
p.l.a.
Bk
Jac.kn.
lpd
pmip
dnp
G.s.
pl.i.p.

2.

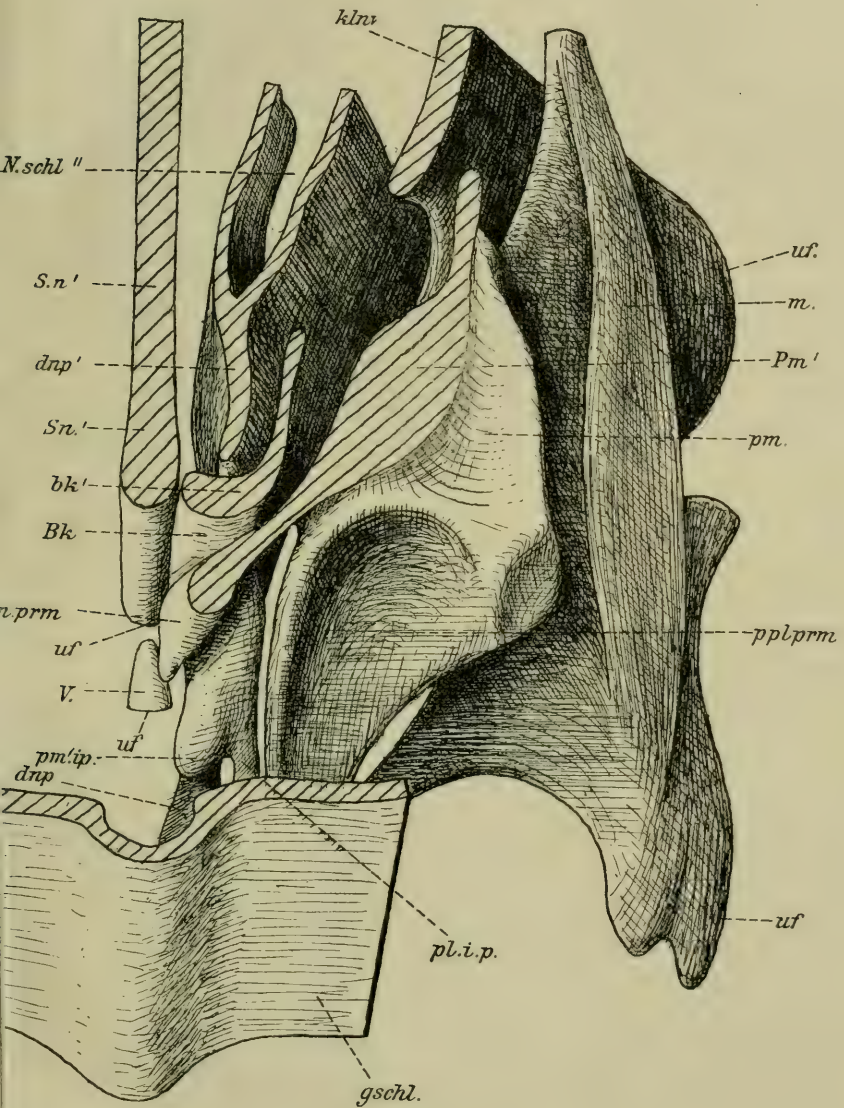

3.

in Leipzig und Berlin.

Septum interorbitale ist bei einigen Platyrrhinen vorhanden (1912, Fig. 20, 38, 46, 111 u. S. 720), bei den Catarrhinen, *Macacus* (Fig. 10, S. 249), *Semnopithecus* (Fig. 15, 15 a), *Nasalis larvatus* (Fig. 17), auch bei *Propithecus* (Fig. 33, 34), und *Tarsius* (Fig. 42, 43) und *Homo* (Fig. 51, 52). Doch ist in allen diesen Fällen, wie aus der besonderen Beschreibung hervorgeht, das Septum interorbitale keine streng homologe Bildung. Bei einigen Formen ist das ganze Septum ein Septum interorbitale, indem die laterale Nasenwand endigt (*Chrysothrix*), bei andern ist bloß der dorsale Teil ein Septum interorbitale (*Macacus*, *Homo*). Auch muß man unterscheiden zwischen einem sehr hohen Septum interorbitale und einem niedrigen. So kommt bei *Chrysothrix* und bei *Propithecus* das Septum interorbitale durch das Schwinden der lateralen Nasenwand zustande; bei *Chrysothrix* ist es hoch, bei *Propithecus* jedoch ist es sehr niedrig, rautenförmig, bloß der ventrale Teil des Septums, der Körper des Praesphenoids, ist hier noch erhalten geblieben.

Tafelerklärung.

Tafel VII.

Fig. 1—3. Abbildungen des Modelles der Nasengegend von *Macacus cynomolgus* 47 mm, hergestellt und gezeichnet von cand. med. S. Bok.

Fig. 1. Seitliche Ansicht mit Deckknochen.
Fig. 2. Seitliche Ansicht ohne Deckknochen.
Fig. 3. Ein Teil des Modelles von vorn und oben.

ePn.e. epithelialer Pfropf im Naseneingang; *H* Haut; *O.L* Oberlippe; *V.O* Vestibulum oris; *Pm* Praemaxillare; *M* Maxilla; *klnw* knorpelige laterale Nasenwand; *dnl* Ductus nasolacrimalis; *N.schl* Nasenschleimhaut (von außen gesehen); *N.s* Nasenseptum; *c.m(c.a)* Crus mediale (Cartilago alaris); *Bk* Basalknorpel; *pla* Processus lateralis ant. sup.; *nschl'* Nasenschleimhaut (ihr Verlauf angegeben); *dnp* Ductus nasopalatinus; *lpd* Lamina praeductalis; *pl.i.p.* Processus lateralis inferior posterior; *pmip* Processus medialis inf. post.; *Jk* Jacobsonscher Knorpel; *Gs* Gaumenschleimhaut; *Sn'* Schnittfläche des Septum nasi; *Pm'* Schnittfläche des Praemaxillare; *Nschl''* Schnittfläche der Schleimhaut der Nasenhöhle; *Bk'* Schnittfläche des Basalknorpels; *klnw'* Schnittfläche der knorpeligen lateralen Nasenwand; *dnp'* Schnittfläche des Ductus nasopalatinus; *V* Vomer; *ppm prm* und *ppl prm* Processus palatinus medialis und lateralis des Praemaxillare; *uf* untere Fläche des Modelles.

Studien über die Entwicklung des Herzens der Wirbeltiere.

Von

Dr. **Jaromír Wenig**, Prag.

Mit 27 Figuren im Text und Taf. VIII—IX.

I. Teil.

Eigene Untersuchungen.

Meine eigenen Untersuchungen über die Entwicklung des Herzens betreffen Amphibien (*Pelobates fuscus*, *Bufo calamita*) und Selachier (*Scyllium canicula*). Besonders in den Embryonen von *Pelobates fuscus* habe ich ein günstiges Material zur Lösung der Herzentwicklungsfrage gefunden. Da diese Embryonen, wie auch die von *Bufo calamita*, oft und in großer Anzahl vom Anbeginn der Furchung konserviert wurden, zeigen sie verläßlich alle Details der fortschreitenden Entwicklung. Für embryologische Untersuchungen sind möglichst vollständige und ununterbrochene Entwicklungsreihen wohl unerläßlich und vorkommende Unvollständigkeiten, bzw. Unrichtigkeiten der Beobachtungen sind wohl nur auf den Mangel der Entwicklungsstadien zurückzuführen. Ohne reiches Material und lückenlose Serien können solche Untersuchungen kein sicheres und genaues Resultat ergeben.

Mein Amphibien-Material wurde mit Flemmings Gemisch konserviert und mit Safranin nach Pfitzner gefärbt; das übrige Material wurde mit reinem Sublimat konserviert und zum größten Teil mit Eisenhämatoxylin nach M. Heidenhain in Verbindung mit Kongorot gefärbt. Auch wurden Hermanns Gemisch und Pikrinsublimat nach Rabl als Fixierungsflüssigkeiten und Ehrlichs sowie Delafields Hämatoxylin und Brasilin zur Färbung benützt.

Die wichtigsten Totalbilder wurden mittels Hüttigs Mikrokamera bei einer Tubuslänge von 160 mm und Anzugslänge des Apparats von 33 cm hergestellt[1], und die wichtigsten Details bei starken Vergrößerungen mittels Abbés großen Zeichenapparats als Tafelfiguren gezeichnet. — Meinem Freunde Prof. Aug. Šrámek spreche ich hier für die Ausführung der Mikrophotographien sowie für die Überlassung des *Pelobates*-Materials meinen besten Dank aus.

Pelobates fuscus.

Obgleich die Larven von *Pelobates fuscus* und *Bufo calamita* auf eine und dieselbe Weise konserviert und gefärbt worden waren, erweisen sich die Präparate der ersten Art zur Lösung der aufgestellten Frage geeigneter. Nach Behandlung mit Flemmings Gemisch und Safranin (weniger mit Brasilin) erscheint bei *Pelobates* gleich von Anfang an ein unverkennbarer Unterschied zwischen den Ento- und Mesodermzellen. Bei Besichtigung der Schnitte durch die jüngsten Stadien von *Bufo calamita* findet man, daß die Darmzellen in ihrem Aussehen keineswegs von den Zellen des ventral gelegenen Mesoderms differieren (Textfig. 11, 12). Die Zellen beider Schichten — des Ento- und Mesoderms — sind überfüllt mit Dotterkörperchen, welche, intensiv gefärbt, die helleren Kerne nur hier und da durchschimmern lassen. Nicht einmal bei älteren Stadien differieren die Ento- und Mesodermzellen voneinander, so daß man auf ihre Zugehörigkeit nur aus dem Zusammenhange mit ihrem Mutterboden schließen kann. Nur in den distalen Gebieten des Körpers existiert ein kleiner Unterschied zwischen beiden Zellenarten und zwar in der Verteilung des Dotters: die Dotterplättchen sind in den Entodermzellen spärlicher vorhanden, wogegen das Mesoderm überall von ihnen überfüllt ist und infolgedessen dunkler als das Entoderm erscheint.

Bei den jüngsten Stadien von *Pelobates* dagegen ist der Unterschied zwischen den Ento- und Mesodermzellen sehr scharf, während diese durch ihre feurige Farbe, sowie durch die große Zahl und die Form der Dotterplättchen ganz an die Entodermzellen der Stadien von *Bufo* erinnern, erscheinen die Entodermzellen viel heller, was durch die Natur der Dotterkörperchen bewirkt wird. — Die

[1] Beim Photographieren der Präparate wurden zwei verschiedene Vergrößerungen angewendet, und zwar Reicherts Objektiv 4b, Okular 3 und Riecherts Objektiv 3, Okular 3.

hellen Entodermzellen zeigen ihre Kerne, die großen Dotterplättchen sind spärlich verstreut und schwach rosa gefärbt, nebstdem sind die Zellen von einem äußerst feinen Netz ganz kleiner Pigmentkörperchen durchflochten. Dieser Unterschied zwischen beiden Zellarten, der sich auch bei älteren Stadien zeigt, ermöglicht wohl die Bestimmung der Zugehörigkeit auch solcher Zellen, welche sich vom Verbande ihrer Nachbarzellen abgelöst und entfernt haben und in den Räumen, welche im Körper allmählich entstehen, frei lagern.

Nach Voranstellung dieses wichtigen Umstandes beginne ich die Beschreibung der Entwicklung des Herzens bei einem Stadium von *Pelobates fuscus*, das eine Länge von ungefähr 3 mm erreicht hat. Das Gehörorgan ist bei diesem Stadium bereits geschlossen und stellt eine birnenförmige, dickwandige, bisher dicht dem Ectoderm anliegende Blase vor. Die primäre Augenblase berührt eben das Ectoderm, in dem die Linsenbildung bisher noch nicht begonnen hat.

Die dicht vor dem Gehörorgan geführten Schnitte treffen das Haftorgan als ein zierliches, dreilappiges Gebilde. Das Mesoderm reicht als solide Schicht auf beiden Seiten nur bis zur Grenze des lateralen und des mittleren Lappens; der Raum, welcher sich oberhalb des mittleren Lappens befindet, wird zum Teil von freiliegenden Zellen ausgefüllt. Durch ihre Lage erinnern diese Zellen an jene, welche Brachet (9) auf seiner Fig. 22 abbildet und als »cellules vasculaires« bezeichnet. Ich finde an diesen Zellen kein besonderes Merkmal, das sie als solche charakterisieren würde; später findet man an dieser Stelle solides Mesoderm, das vom Entoderm durch einen Hohlraum getrennt ist, in dem sich aber bisher keine Anlage des Gefäßsystems vorfindet. Die Mesodermzellen, welche bei diesen Stadien aus den sich bildenden Seitenplatten austreten und in der Mittellinie sich berühren, sind nur Vorläufer des soliden Mesoderms, das sich hier später vorfindet.

In der Gegend des Gehörorgans besitzt der Haftapparat nur zwei Lappen — er stellt eine einfache, tiefe Rinne vor. Die soliden Mesodermschichten reichen da mehr an die Medianlinie heran. Endlich in der postotischen Region bildet das Mesoderm auf der ventralen Seite eine kontinuierliche solide Schicht, welche sich dem Entoderm anschmiegt. Die am Anfang dieser Abhandlung hervorgehobenen Unterschiede zwischen Ento- und Mesoderm sind da scharf ausgeprägt. Ähnliche Verhältnisse sind auf der Textfig. 1 zu sehen.

Als zweites und wichtiges Stadium wähle ich das, welches zwar an demselben Tage konserviert wurde, aber doch etwas weiter in der

Entwicklung vorgeschritten ist. Die Augen und das Gehörorgan weisen keinen wahrnehmbaren Fortschritt auf — die Mesodermschichten berühren sich schon ventral in der Gegend der Gehörblasen oberhalb des rinnenförmigen Haftapparats. Gleichzeitig beginnt sich das Mesoderm durch Delamination vom Entoderm abzuheben, wodurch der erste freie Raum zwischen dem Darm und dem Mesoderm entsteht. Dieser Raum ist im Gebiete der Gehörblasen bisher leer, auch proximal von ihnen; in der Gegend des dreilappigen Haftorgans kann noch keine Anlage des Herzens festgestellt werden und darum erscheint der Zweifel begründet und gerechtfertigt, ob die freien Mesodermzellen in der Medianlinie des vorhergehenden Stadiums Gefäß-

Fig. 1.

Querschnitt durch ein Stadium von *Pelobates fuscus* von ungefähr 3 mm Länge, hinter den Gehörblasen; das Mesoderm ist ganz unbedeutend vom Entoderm entfernt.

zellen sind. Die Seitenplatten in der präotischen Region haben sich nur einander mehr genähert.

Wichtige Bilder bieten Schnitte, welche die mehr distal liegende Partie dieses Stadiums treffen. Wir wollen mit Schnitten beginnen, die dicht hinter dem Haftapparate liegen (ich wähle dieses Organ deshalb so oft zur Orientierung, weil bisher keine anderen Organe entwickelt sind, nach denen diese Orientierung möglich würde). Das intensiv gefärbte, mit kleinen Dotterplättchen überfüllte Mesoderm liegt dem hellen Entoderm eng an, kurz, man stößt da auf dieselben Verhältnisse, welche bei dem ersten Stadium gleich in der postotischen Region beschrieben worden sind. Im Mesoderm ist die Grenze seiner späteren Schichten — der Somato- und Splanchnopleura — schon deutlich wahrnehmbar; diese lagern bisher noch

dicht aneinander, so daß man hier noch nicht von einem Cölom sprechen kann.

Wir schreiten nun allmählich zu Schnitten, welche mehr proximal liegen und das Haftorgan als eine seichte ventrale Rinne treffen. Die beiden Mesodermschichten treten allmählich auseinander, so daß auf einigen Schnitten schon ein enges schlitzartiges Cölom zum Vorschein tritt. Auch kann es uns nicht entgehen, daß das dunkle Mesoderm sich von dem hellen Entoderm entfernt hat und infolgedessen zwischen dem Darm und der Splanchnopleura ein vorläufig kleiner Hohlraum entstanden ist, in dem — wie bekannt — später die ersten Anlagen des Gefäßsystems auftreten. Die beiden Blätter — das Entoderm und die Splanchnopleura — sind aber an einer Stelle noch in gegenseitiger Verbindung und zwar in der Medianlinie, genau oberhalb des Haftorgans, so daß der eben erwähnte Raum eigentlich von einer, den Darm und die Splanchnopleura verbindenden Zelleiste in zwei — einen rechten und einen linken — geteilt wird. Die Entfernung der letztgenannten Schichten ist in dieser Gegend sehr klein, weshalb die Verbindungsleiste ganz niedrig erscheint.

Wenn wir einige Schnitte weiter proximal vorgehen, so sehen wir, daß der Hohlraum zwischen beiden Schichten an Größe zugenommen hat; da aber in der Mitte, oberhalb des Haftapparats, beide Blätter fortwährend miteinander verbunden sind, ist es klar, daß die Verbindungsleiste weit mächtiger erscheint, da sie sich in dorsoventraler Richtung verlängert hat. In dem Raume zwischen dem Entoderm und der Splanchnopleura, also dort, wo wir die ersten Elemente der Gefäßendothelien erwarten, liegen einige Zellen frei zerstreut. Nach ihrem hellen Aussehen sprechen wir ihnen gleich — ohne zu wissen, von welchem Blatte sie sich abgelöst haben — die entodermale Zugehörigkeit zu. Die Leiste selbst macht nicht den Eindruck eines kompakten Gebildes, weil sie durch Lücken unterbrochen erscheint.

Woher und wie sind die ersten freien Zellen in den Raum zwischen dem Entoderm und dem visceralen Blatte des Mesoderms eingewandert? — Die Erklärung hierfür bieten uns Schnitte, welche noch mehr proximal liegen. Einen solchen stellt die Textfig. 2 vor. Das Cölom ist, besonders auf der rechten Seite des Bildes, schon gut wahrnehmbar, die Leiste zwischen Meso- und Entoderm ist da auch noch vorhanden. Auch auf der Photographie, welche bei schwacher Vergrößerung hergestellt wurde, ist die Linie, welche die

dorsale Grenze des Mesoderms bestimmt, sichtbar. Die Mesodermpartie oberhalb des Haftapparats weist eine hellere Färbung auf, welche an die des Entoderms erinnert. In diesem Gebiete, wo Ento- und Mesoderm am längsten miteinander zusammenhängen, kann man Übergangsformen der Zellen finden und zwar von hellen, den Darmzellen ähnlichen bis zu den dunklen, mit kleinen Dotterkörperchen erfüllten Zellen des Mesoderms.

Wie soll nun die zwischen dem Darm und der Splanchnopleura ausgespannte Zellenleiste erklärt werden? — Die Tafelfig. 1 führt ein Detail der betreffenden Schnitte bei starker Vergrößerung vor.

Fig. 2.

Querschnitt durch ein Stadium von *Pelobates fuscus* von ungefähr 3 mm Länge; das Mesoderm ist in der Mitte mit dem Darm mittels einer Leiste aus entodermalen Zellen verbunden aus der die Zellen in den subintestinalen Raum proliferieren.

Es ist klar, daß das Mesoderm auf seiner dorsalen Seite gegen die Leiste ganz scharf abgegrenzt ist, und daß diese dann — nach dem Charakter ihrer Zellen und nach der scharfen Abgrenzung gegen das Mesoderm — als ein entodermales Gebilde betrachtet werden muß. Und weiterhin ist aus der Figur auch ersichtlich, daß die freien Zellen im subintestinalen Raume — die ersten Elemente des Gefäßendothels — aus dieser Leiste proliferieren. Auf dem in der Tafelfig. 1 abgebildeten Schnitte ist es jene langgestreckte Zelle, welche die Verbindung mit der Leiste bisher zwar noch nicht verloren hat, sich aber schon den übrigen freien Zellen anreiht. Auch auf der anderen Seite der Leiste (s. Textfig. 2) sind ähnliche

Verhältnisse vorhanden. Den lockeren Bau der Leiste, welcher auf den früher beschriebenen Schnitten konstatiert wurde, kann man sich durch die Auswanderung der Zellen in den umliegenden Raum erklären[1]. Auf den angeführten Schnitten und Bildern kann man zugleich auch sehen, daß sich die aus dem Verbande der Leiste ausgewanderten Zellen beiderseits im subintestinalen Raume zu röhrenartigen Gebilden gruppieren, eine Erscheinung, welche ganz gewiß nicht zufällig ist.

Bemerkt sei noch, daß von allen Stadien desselben Tages, die in Schnitte zerlegt worden sind, nur dieses eine auf einer so günstigen Entwicklungsstufe stand, daß die beschriebenen Beobachtungen überhaupt möglich waren. Bei allen übrigen sitzt entweder das Mesoderm dem Darme noch dicht auf, oder es ist — infolge der schnellen Entwicklung dieser Anurenart — schon vollkommen vom Entoderm abgetrennt, so daß die Leiste und ihre Verhältnisse nicht zum Vorschein kommen, auch ein Beweis dafür, daß nur eine reiche Auswahl von Entwicklungsstadien ein vollständiges Bild der Entwicklung bieten kann.

Ähnliche Verhältnisse wie die eben beschriebenen finden wir auch an Schnitten, die weiter proximal liegen. Wir gelangen schließlich zu Schnitten, welche die distale Partie der Gehörblasen und den Haftapparat immer noch in seiner rinnenförmigen Gestalt treffen. Nach einem dieser Schnitte ist, ebenfalls bei starker Vergrößerung, die Tafelfig. 2 gezeichnet. Es ist klar, daß in den subintestinalen Raum eine Zellenmasse proliferiert, und zwar aus der Gegend etwa, wo sich die Grenze zwischen Ento- und Mesoderm befindet. Bei starken Vergrößerungen kann man auch sehen, daß jene Zellenmasse oder Zellenstreifen Zellen von beiderlei beschriebenen Typen enthält. So finden wir in der ventralen Partie jenes Zellenstreifens eine große Menge von kleinen, intensiv gefärbten Dotterplättchen wie überall in den Mesodermzellen, wogegen die dorsale Partie von Zellen gebildet wird, die unstreitig entodermalen Charakter tragen — wir werden uns vielleicht dahin äußern dürfen, daß wir an jener Stelle angelangt sind, wo die Funktion der Endothelbildung vom Entoderm auf das Mesoderm übergeht.

Auf weiter proximal gelegenen Schnitten, welche noch die Gehörblasen treffen, sieht man in den subintestinalen Raum beiderseits

[1] Mitosen, die ich in der Leiste zu finden hoffte, fand ich weder in der Leiste noch anderswo im Körper des in Rede stehenden Stadiums.

auch von oben freie Zellen eindringen, und zwar aus dem Mesoderm; das kann man aus dem Inhalt dieser Zellen und aus dem Zusammenhang einiger von ihnen mit ihrem Mutterboden konstatieren. — Diese Zellen entstammen jener Partie des Mesoderms, wo dieses an der lateralen Körperwand mit dem Entoderm zusammenhängt und den Subintestinalraum dorsalwärts abschließt. Auf der ventralen Seite ist die Zelleiste geschwunden und das Entoderm berührt das Mesoderm als ein gleichmäßig dickes Blatt. — Auf jenen Schnitten, welche das Haftorgan als dreilappiges Organ treffen, existiert kein Raum mehr zwischen Ento- und Mesoderm, beide Schichten sind eng aneinander gelagert und zeigen ständig die Verschiedenheit ihrer Elemente.

Endlich, noch mehr proximal, erreicht das Mesoderm als solides Gebilde nicht mehr die Medianlinie — es ist da also zwischen dem Entoderm und Ectodorm des Haftapparats ein Raum, in dem nur spärlich zerstreute Zellen liegen. Es herrschen da ähnliche Verhältnisse, wie sie beim ersten Stadium beschrieben wurden. Diese Zellen erscheinen nicht mehr in der Region der Augenblasen, wo sich das Haftorgan in zwei Teile spaltet und das Entoderm in der Medianlinie das Ectoderm in einem Punkte berührt.

Aus der Beschreibung dieses Stadiums von *Pelobates* geht hervor, daß das Entoderm nicht ausgeschlossen ist von der Funktion der Endothelbildung, weil gerade die ersten Elemente dieses Endothels dem Entoderm entstammen. Wie später gezeigt werden wird, übernimmt den integrierenden Teil dieser Funktion das Mesoderm, dieses ist jedoch nicht als der alleinige Mutterboden des Endothels aufzufassen, wie man auf Grund eines minder geeigneten Materials und einer nur kleinen Auswahl von Entwicklungsstadien leicht annehmen könnte. Zugleich ergibt sich daraus, daß die ersten Anlagen des Endothels paarig erscheinen.

Als drittes Stadium wähle ich ein Individuum von demselben Tage, das in der Entwicklung ebenfalls etwas mehr vorgeschritten ist — die Ausstülpungen des Entoderms berühren schon das Ectoderm behufs Ausbildung der Kiemenspalten.

Ein Unterschied gegenüber dem letztbeschriebenen Individuum besteht bei diesem auch darin, daß das Cölom in der Gegend der Gehörblasen schon sichtbar zu einer Höhle geworden ist, so daß die beiden Blätter des ventralen Mesoderms — die Somato- und Splanchnopleura — voneinander geschieden sind. Dabei müssen wir mit Hin-

sicht auf die älteren Stadien im Auge behalten, daß die Splanchnopleura die Somatopleura bedeutend an Dicke übertrifft. Ein weiterer Fortschritt zeigt sich auch darin, daß sich der Raum zwischen Darm und Splanchnopleura bedeutend erweitert hat. Diese Erweiterung wurde durch zwei Vorgänge bewirkt und zwar 1. durch die Einbuchtung der Splanchnopleura in ventraler Richtung und 2. durch die Stellung der ventralen Darmwand; diese war bei den früheren Stadien gleichfalls — das Mesoderm begleitend — ventralwärts eingebogen. Später, wenn die beiden Schichten auseinander getreten

Fig. 3.

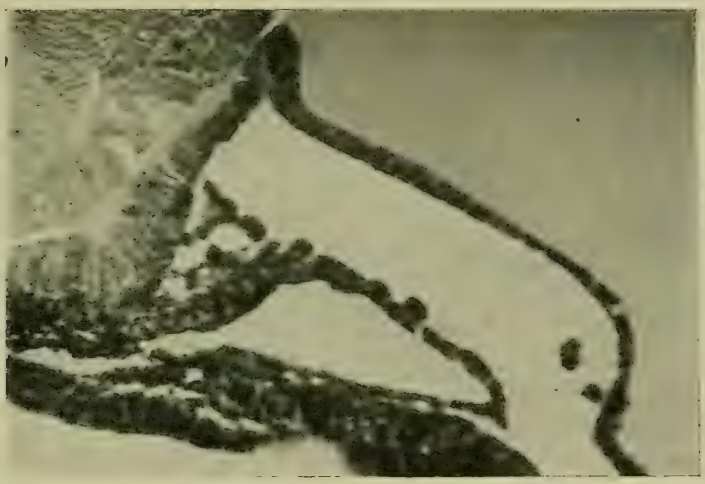

Sagittalschnitt durch ein Stadium von *Pelobates fuscus* von ungefähr 3 mm Länge; der Subintestinalraum sowie das Cölom sind schon entwickelt.

sind, stellt das ventrale Entoderm eine im Körper fast horizontal gestreckte Schicht dar — übrigens erscheint der ganze Darmkanal auf diesen Querschnitten in Form eines großen Rechteckes.

Bei diesem Stadium wollen wir unser Augenmerk noch einem Umstand zuwenden, nämlich der Einbuchtung der Splanchnopleura; es läßt sich schon bei diesen jungen Individuen nicht verkennen, daß diese Einbuchtung paarig ist. Diese Erscheinung kann man auf den betreffenden Schnitten aller Serien beobachten, sie kann also nicht als eine zufällige gedeutet werden. Die erwähnten Einbuchtungen der Splanchnopleura bei bisher niedrigem Cölom genügen dazu, daß dieses beiderseits in zwei Räume geteilt wird, indem die eingebuchtete Splanchnopleura die Somatopleura berührt,

wodurch der freie Raum zwischen beiden verdrängt wird. Mit dieser paarigen Einbuchtung des visceralen Blattes werden wir uns noch später beschäftigen.

Wir wollen nun die Verhältnisse auf Sagittalschnitten von ähnlich vorgeschrittenen Stadien betrachten. Einen Teil von einem solchen Schnitte führt die Textfig. 3 vor; es ist da ein Schnitt abgebildet, welcher dem Medianschnitte nahe liegt. — Man sieht einen Raum, welcher früher als Subintestinalraum besprochen wurde. Hinten, auf der linken Seite des Bildes, hüllt die dicke blasse Darmwand die Dotterzellen ein, steigt, indem sie dünner wird, in der Richtung nach oben und biegt sich schließlich in zierlicher Falte ventralwärts. Sehr dünn geworden und scharf konturiert, senkt sie sich dann allmählich und schließt den subintestinalen Raum — die Stelle der Herzbildung — von oben ab. Endlich neigt sie sich jäh dem Ectoderm zu, wodurch die proximale Grenze des erwähnten Raumes bestimmt wird. Hinten (links auf der Figur) ist das dunkle Mesoderm eng von dem hellen Entoderm und dem Ectoderm eingeschlossen und dringt proximal in den Subintestinalraum, wo es sich in seine zwei Blätter — die Somatopleura und Splanchnopleura — spaltet. Man sieht deutlich, daß diese mächtiger ist als die Somatopleura, was schon an den Querschnitten konstatiert wurde. Auf dem abgebildeten Schnitte befinden sich im Subintestinalraume nur spärliche freie Zellen; nach ihrem Inhalt kann man mit starken Vergrößerungen ihre mesodermale Herkunft erkennen.

Nebstdem proliferieren auf einigen Schnitten ganze Gruppen oder Streifen solcher Zellen aus der Splanchnopleura, was hinten auf dem Bilde, aber nur in geringem Maße, zu sehen ist. Die mächtige Splanchnopleura hat gleich von Anfang ihrer Entstehung zum Unterschied von der Somatopleura einen größeren Vorrat an Zellen beibehalten, die jetzt zur Bildung des Endothels verbraucht werden. Die Proliferation der Endothelzellen geschieht jetzt, vielleicht ausschließlich, auf Kosten der Splanchnopleura. Auf allen Schnitten der Serie ist ein unverkennbarer Unterschied zwischen der scharfen glatten Kontur des Entoderms und der unebenen höckerigen Kontur der Splanchnopleura wahrnehmbar, welch letztere Kontur eigentlich durch ausgiebige Proliferation bewirkt wurde.

Wir gehen nun zu einem Stadium über, bei dem sich die bisher freien Zellen im Subintestinalraume zu einheitlichen röhrenförmigen Gebilden zu gruppieren beginnen. Es sei im vorhinein bemerkt, daß alles, was so beschaffen sich oberhalb der Splanchnopleura an-

legt, paarig erscheint. Es ist gewiß schwer, einen Teil des entstehenden, geschlossenen endothelialen Gebildes als die Anlage des eigentlichen Herzens oder der sog. Venae vitellinae zu bezeichnen, die später am venösen Ende des Herzens erscheinen. Die Differenzierung des ursprünglichen röhrenförmigen Gebildes in die Venen, den eigentlichen Herzabschnitt, bzw. auch in die Arteriae mandibulares erfolgt erst in späteren Entwicklungsstufen, und es läßt sich bis jetzt auch nicht bestimmen, welcher Abschnitt des primären Gebildes auf die einzelnen Teile entfällt. Die allerersten röhrenförmigen Gebilde (Textfig. 2) könnte man vielleicht nach ihrer Lage für die

Fig. 4.

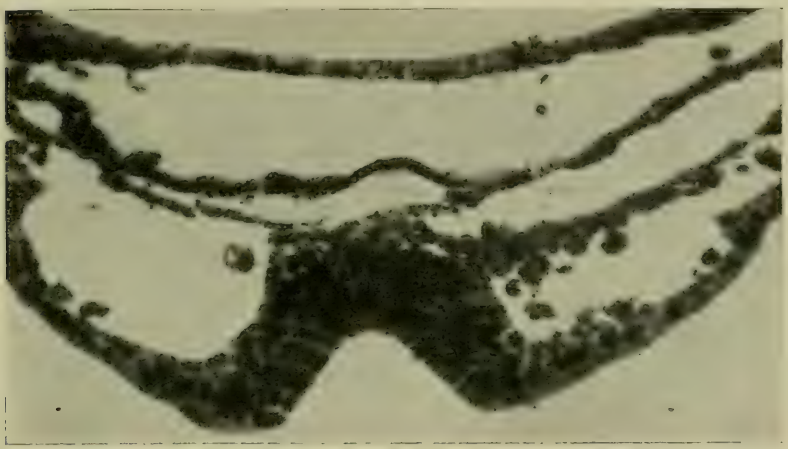

Querschnitt durch ein Stadium von *Pelobates fuscus* von etwa 3 mm Länge; die Splanchnopleura zeigt paarige Einbuchtung.

Anlagen der Venae vitellinae halten, obzwar die Lage der Elemente der hohlen Gefäßorgane im Subintestinalraume, wie aus der Literatur bekannt, nicht konstant und unveränderlich ist.

Das Stadium, das uns weiter beschäftigen wird, stammt von demselben Züchtungstage wie alle vorangegangenen. Auf allen Schnitten, welche den proximalsten Teil des Cöloms treffen, bis zu denen, welche dicht vor den Gehörblasen liegen, findet man oberhalb der Splanchnopleura die freien Endothelzellen noch äußerst spärlich, von einem Endothelgebilde kann bisher noch nicht gesprochen werden. Einen von diesen Schnitten, welcher schon die Gehörblasenwand trifft, führt die Textfig. 4 vor. Da ist die paarige Einbuchtung der Splanchnopleura in der Richtung nach unten erkenn-

bar, wie schon bei einem jüngeren Stadium erwähnt wurde; diese Paarigkeit kommt bei allen Exemplaren vor.

Es folgen nun Schnitte, welche die Proliferation der Zellen aus der ventralen Darmwand sehr wahrscheinlich machen (der Unterschied im Aussehen der Ento- und Mesodermzellen ist nicht mehr so deutlich wie früher). Auf den Schnitten endlich, welche das Lumen der Gehörblasen fast tangential treffen, erscheinen die ersten Endothelröhren; zwei an der Zahl erscheinen sie ungleich groß, was aber die etwas schiefe Lage des Schnittes verursacht haben könnte: man kann sie als solche bis dicht hinter die Gehörblasen verfolgen, wo sie sich bald in einer Zellenmasse verlieren, die durch das Zusammenstoßen des Entoderms mit dem Mesoderm zustande kommt.

Fig. 5.

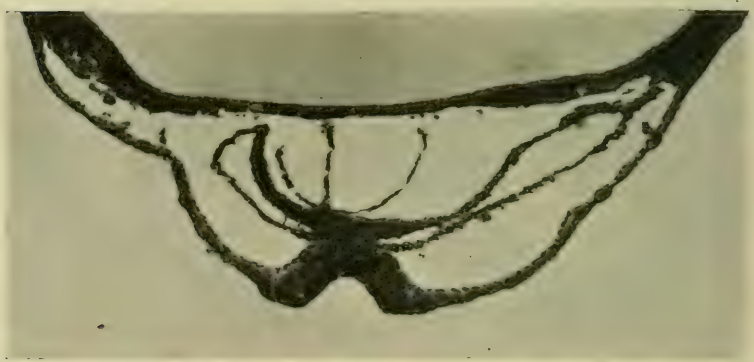

Querschnitt durch ein Stadium von *Pelobates fuscus* von etwa 4 mm Länge; das Endothelgebilde erscheint in der Mitte durch eine Scheidewand geteilt.

Das erste Auftreten der Endothelgebilde in der Gegend der Gehörblasen ist also paarig, wie auch die Einbuchtung der Splanchnopleura paarig erscheint.

Das älteste Stadium desselben Tages (Länge etwa 4 mm) weist folgende Verhältnisse auf: In der präotischen Region sind bis jetzt keine kontinuierlichen Endothelgebilde angelegt; es sind da nur spärliche Zellen verstreut, welche von der Splanchnopleura und dem lateralen Mesoderm hierher eingewandert sind. Das Cölom ist hier von einem ganz engen Mesocardium ventrale überbrückt. — Auf den Schnitten, welche die Gehörblasen treffen, kann man schon eine Gruppierung der Zellen in zusammenhängende Gebilde wahrnehmen, diese Gruppierung geschieht deutlich an zwei Stellen nebeneinander

— also wieder paarig. Die entstandenen Gebilde haben aber noch nicht die Form regelmäßiger runder Röhren. — Distal gehen die unregelmäßigen Röhren — ohne ihre Paarigkeit zu verlieren — in ein Gebilde über, das auf der Textfig. 5 abgebildet ist; es liegt in der fast schon postotischen Gegend, wo die Splanchnopleura bereits stark eingebogen ist. Man kann da wohl schwer von zwei Röhren sprechen, wir haben es vielmehr mit einem in der Mitte durch eine Scheidewand geteilten Organ zu tun, das oben noch nicht geschlossen ist.

Trotz der früher angeführten Schwierigkeiten halte ich dafür, daß man diesen Abschnitt des Gebildes als die Anlage des Endothels des eigentlichen Herzens betrachten kann und die beschriebenen, bisher unregelmäßigen, proximal liegenden Röhren als Anlagen der Arteriae mandibulares, die in das arterielle Ende des Herzens übergehen. — Hinter den Gehörblasen existiert kein Mesocardium ventrale mehr, so daß das künftige Pericardium nicht mehr geteilt ist; das Endothelgebilde behält seine Paarigkeit bei, es verengt sich hier und teilt sich allmählich in zwei voneinander abgesonderte Röhren — die Dottervenen, welche distal verlaufen. Das vorhandene endotheliale Gebilde weist also in seiner ganzen Länge Paarigkeit auf.

Ich gehe nun zu Stadien des nächstfolgenden Tages über, welche ebenfalls verschiedene Stufen ihrer Entwicklung aufweisen; die Länge dieser Individuen beträgt durchschnittlich 5 mm. Die Entwicklung der Organe ist bedeutend vorgeschritten: die Augenlinse hat sich schon abgeschnürt, die birnenförmigen Gehörblasen sind schon ziemlich dünnwandig und vom Ectoderm entfernt. Dicht vor den Gehörblasen erscheinen in dem breiten Subintestinalraume die Arteriae mandibulares. Die Pericardialhöhle ist auch sehr umfangreich und einheitlich, da die Spuren des Mesocardium ventrale nur in der proximalsten Partie des Cöloms existieren, wo bisher keine endothelialen Gebilde angelegt sind. Auf Schnitten, welche die Gehörblasen in ihrer proximalen Partie treffen, fließen die erwähnten Arterien in ein einheitliches Gebilde zusammen, das ventral, fast in der Mitte des Körpers eine Ausbuchtung bildet; — gerade in dieser Gegend biegt die Splanchnopleura jäh in die Pericardialhöhle ab. Diese Einbiegung nimmt distalwärts an Tiefe zu, indem sie rechts und links an der dorsalen Seite je eine seitliche lappige Ausbuchtung bildet. Dicht hinter den Gehörblasen gewann der eingebogene Teil der Splanchnopleura — die Herzwand — die Form, die auf

der Textfig. 6 ersichtlich ist. Wie man auf dem Bilde sieht, liegt die Darmwand dicht an der Splanchnopleura, es ist da fast kein Subintestinalraum in der Form wie früher vorhanden, dafür enthält die eingestülpte Herzwand eine ausgedehnte Höhle und in dieser ein dünnwandiges, jetzt einheitliches Endocardium[1]. Dorsal, unter dem Darme rücken die Splanchnopleurafalten näher zueinander zwecks baldiger Ausbildung des Mesocardium dorsale, wodurch das Herz immer selbständiger und abgeschlossener wird.

Auf der Textfig. 6 sieht man, daß das Endocardium der Myocardwand nicht anliegt, sondern daß zwischen beiden ein ansehnlicher Zwischenraum besteht. Bei starken Vergrößerungen sieht

Fig. 6.

Querschnitt durch ein Stadium von *Pelobates fuscus* von etwa 5 mm Länge kurz vor Ausbildung des Mesocardium dorsale.

man, daß sich an das Endocard in dessen dorsaler Partie, wo es die größte Breite aufweist, zarte Membranen ansetzen, welche auf den Schnitten wie Fäden erscheinen; diese Membranen verbinden das Endocard derart mit der Herzwand, daß die Endothelröhre in ihrer Lage im Herzen auf demselben aufgehängt ist. — Distalwärts nimmt das Endocardium in seiner dorsalen Partie an Breite zu, so daß es auf den Querschnitten einem gleichseitigen Dreieck ähnlich sieht, dessen obere zwei Winkel die Myocardwand berühren. Gleich danach beginnt die Abplattung der Splanchnopleura-Einstülpung

[1] Das Schwinden der mittleren Scheidewand zu verfolgen gelang mir bei *Pelobates* nicht so gut wie bei *Bufo calamita*; bei dieser Art wird daher der Vorgang näher besprochen werden.

und des Endocardiums in dorsoventraler Richtung und die Spaltung des Endocardiums in zwei Röhren — die Dottervenen. Genau an dieser Stelle erscheint wieder das Mesenterium des Pericardialraumes, die distale Partie des ventralen Mesocardiums, das sich bis an das Ende der Pericardialhöhle fortsetzt.

Einen weiteren Fortschritt in der Entwicklung zeigt uns ein Individuum, das an demselben Tage wie das eben beschriebene konserviert wurde, das aber schon an 6 mm lang ist. Ein Schnitt durch den mittleren Abschnitt des Herzens ist in der Textfig. 7 re-

Fig. 7.

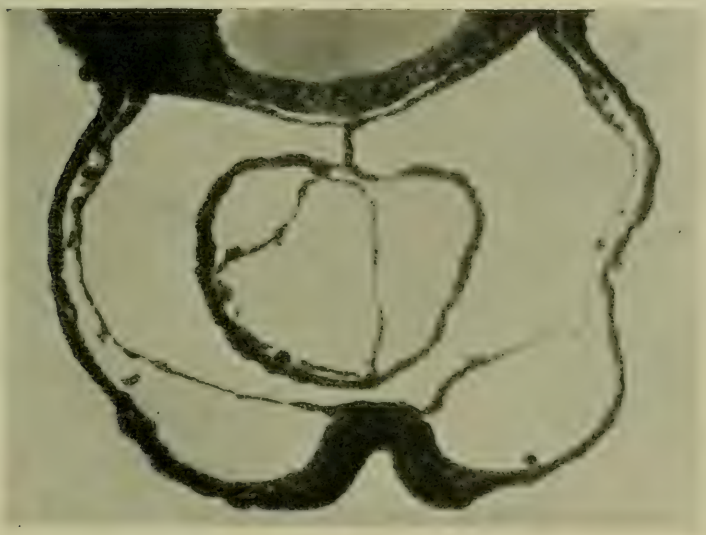

Querschnitt durch ein Individuum von *Pelobates fuscus* von 6 mm Länge; das Mesocardium dorsale ist schon ausgebildet.

produziert. Die Pericardialhöhle ist schon ziemlich geräumig und hat kein ventrales Mesocardium. Dafür ist schon ein bedeutend langes Mesocardium dorsale entwickelt, indem die dorsalen Falten der Splanchnopleura unter dem Darme in der Mitte zusammengestoßen sind, wodurch sich jener Teil der Splanchnopleura, der auf das Myocardium entfällt, scharf abgegrenzt und dorsal zu einer Röhre geschlossen hat. Das Endocardium hat sich bedeutend ausgebreitet, so daß ein großer Teil davon auf der ventralen Seite die Wand des Myocards berührt. Das ganze Endocardium enthält bisher noch keine Blutkörperchen. Dieser Teil des Herzens, dem die Textfig. 7 entspricht, stellt den künftigen Ventriculus des Her-

zens dar, da die Differenzierung der einfachen Herzröhre in ihre definitiven Abteilungen schon eingetreten ist. Verfolgen wir die betreffende Serie proximalwärts, so sehen wir, daß sich die Myocardröhre krümmt und an ihrer linken Seite eine Einstülpung nach innen bildet, die auch das Endothel nach innen drückt. Der Abschnitt, welcher proximal davon liegt, ist die Anlage des Conus arteriosus, und noch weiter proximal bilden sich schon die Vasa branchialia. Wenn wir von dem abgebildeten Schnitte weiter in der Richtung

Fig. 8.

Querschnitt durch ein Stadium von *Pelobates fuscus* von etwa 5 mm Länge; die Splanchnopleura ist noch paarig eingebogen, die rechte Einbiegung (am Bilde) schwindet jedoch bald vollkommen.

nach hinten vorgehen, so finden wir, daß sich in der Gegend, wo das Mesocardium ventrale auftritt, das Myocard an der rechten Seite des Herzens einbuchtet, wodurch von der ursprünglich geraden und einfachen Herzröhre das Herzatrium abgesondert wird.

Bei Larven, welche über 6 mm lang geworden sind, schmiegt sich das Endothel überall der Innenwand des Herzens an. — Da es mir bei der vorliegenden Arbeit hauptsächlich darum ging, auf die gemischte Herkunft des Endothels und auf die Paarigkeit der ersten Anlagen des Herzens — wie seiner endothelialen Komponenten so auch seiner splanchnischen Teile — aufmerksam zu machen, schließe ich mit diesem Stadium die Beobachtungen an *Pelobates* ab.

Daß die erwähnte Einbiegung der Splanchnopleura während der Herzbildung bei *Pelobates* und wahrscheinlich auch bei anderen Amphibien paarig ist und daher an die Verhältnisse bei den Amnioten erinnert, scheinen außer dem schon Angeführten auch die zahlreichen Serien verschiedener Stadien zu bekräftigen, die in diesem Aufsatze nicht näher beschrieben wurden. Ein solcher Schnitt ist in Textfig. 8 zu sehen; das Herz ist da in seiner proximalen Krümmung getroffen. Beobachten wir einmal die paarige Einbuchtung der Splanchnopleura. Die Einbuchtung an der linken Seite (des Bildes) ist tief und das Endothel schiebt sich weiter in sie hin-

Fig. 9.

Sagittalschnitt durch eine Larve von *Pelobates fuscus* in der Gegend der Herzbildung; Länge der Larve 5 mm.

ein; diese Einbuchtung geht auf den nächsten Schnitten direkt in die Herzröhre über. — Die andere Einbuchtung ist kleiner und hat nicht dieselbe Bedeutung. Sie erscheint auf ganzen Serien wie ein natürliches Gebilde und entspricht einer ursprünglichen, breiten Einbuchtung der Splanchnopleura. Wie aus dem Bilde ersichtlich, dringt das Endothel in diese Einbuchtung nicht ein, sondern zieht über ihr glatt hinweg. Diese seichte Einstülpung ist als ein Rest der ursprünglichen Paarigkeit zu betrachten, der bei älteren Individuen vollständig schwindet.

Nun wollen wir noch die Verhältnisse betrachten, wie sie sich bei Bildung des Herzens auf den Sagittalschnitten bei einem beinahe 5 mm langen Individuum gestalten. Auf den Schnitten, welche la-

teral liegen, erscheint in dem Sinus, welcher dorsal und hinten vom Entoderm begrenzt wird, die umfangreiche Cölomhöhle. Einer von diesen Schnitten ist auf der Textfig. 9 reproduziert; man sieht da die Einstülpung der Splanchnopleura in das Cölom und zwar stülpt sie sich von hinten ein, also von der vertikalen Darmwand in der Richtung nach vorn. Auf den Schnitten erscheint diese Einstülpung in Form eines sackförmigen Gebildes. In dieses dringt zugleich aus dem Raume zwischen dem Darme und dem visceralen Blatte die

Fig. 10.



Sagittalschnitt durch eine Larve von *Pelobates fuscus* in der Gegend der Herzbildung; Länge der Larve 5 mm.

schon ausgebildete Endothelschicht ein, sie reicht aber nicht weit in das Innere des Sackes hinein. Je weiter zum Medianschnitte wir die Serie verfolgen, desto mehr unterliegt die dorsale Partie der Splanchnopleura der Einstülpung, bis endlich auf weiteren Schnitten die offene Mündung des Myocardsackes vollständig auf die vordere Seite verlegt erscheint; der Myocardsack nimmt da einen großen Teil der Pericardialhöhle ein und das Endothelgebilde reicht hier bis an seinen Boden. Diese Verhältnisse sind übrigens auf der Textfig. 10 klar zu sehen.

Bufo calamita.

Das Material von *Bufo calamita* wurde auf dieselbe Weise wie das von *Pelobates fuscus* und zwar mit Flemmings Gemisch und

Safranin nach Fritzner behandelt. Trotzdem weichen die Resultate bei beiden Vertretern der Anuren voneinander etwas ab. Während bei *Pelobates* der Unterschied zwischen den Zellen des Mesoderms und Entoderms klar zum Vorschein trat und zwar besonders in den ersten Entwicklungsstadien — wie früher beschrieben wurde —, sehen die Zellen der beiden genannten Keimblätter bei *Bufo calamita* ganz gleich aus. Dieser Umstand erschwert bei *Bufo* die Entscheidung über die Herkunft der Zellen, welche frei in dem betreffenden Raume sich befinden und später den Ursprung den endothelialen Röhren geben. Eine genaue Entscheidung kann man da nur bezüglich solcher Zellen treffen, welche sich von ihrem ursprüng-

Fig. 11.

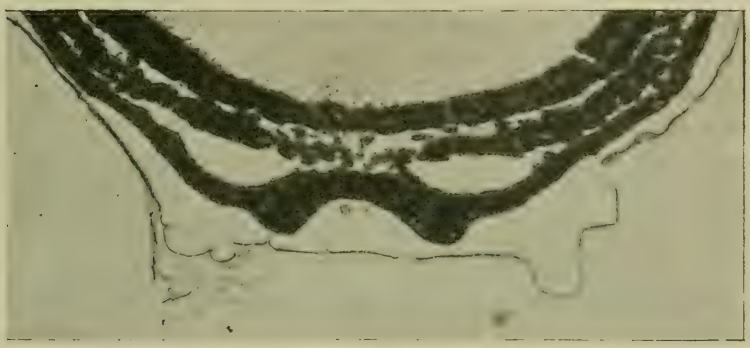

Querschnitt durch ein Stadium von *Bufo calamita* von etwa 2 mm Länge, das sich noch in der Eihülle befindet.

lichen Verbande noch nicht losgelöst haben, sondern noch in unverkennbarer Verbindung mit ihrem Mutterboden stehen. — Darum halte ich die Stadien von *Pelobates* für besonders geeignet, um die Frage der Herkunft des Endothels zu lösen.

Aus dem ungemein reichen Material von *Bufo calamita*, das ich verarbeitet habe, wähle ich für die Beschreibung der Entwicklung des Endothels und des Herzens überhaupt folgende Stadien:

Als jüngstes wähle ich ein Individuum, das ich am zweiten Tage nach Auffindung der Laichschnüre, die sich zu dieser Zeit kaum einen Tag im Wasser befunden hatten, konserviert habe. Dieses Stadium ist bisher noch in der Eihülle eingeschlossen (Textfig. 11) und kaum 2 mm lang. Die primären Augenblasen, deren Wandung überall gleich dick erscheint, berühren eben das Ectoderm und haben sich noch nicht eingestülpt; die Gehörorgane haben die Form von

dicken noch nicht eingestülpten Placoden. In der Gegend vor den Placoden, wo die Haftorgane weit voneinander entfernt sind, reichen die Mesodermstränge noch nicht nahe aneinander, so daß zwischen dem Entoderm und dem ventralen Ectoderm ein ausgedehnter Raum freiliegt, der überhaupt keine Zellen enthält. — Auf den Schnitten, welche die Gehörplacoden treffen, sehen wir ähnliche Verhältnisse, wenn auch die Mesodermstreifen bereits näher an die Medianlinie heranreichen. — In der postotischen Region reicht das ventrale Entoderm in der Mitte des Körpers bis zum Ectoderm, so daß es auch da nicht zur Verbindung der beiderseitigen Mesodermmassen kommt; diese werden erst bedeutend weiter distal, wo der Haftapparat als einfaches rinnenförmiges Gebilde verläuft, durch einen Streifen freier Zellen verbunden, auf denen ich jedoch — ebenso wie bei *Pelobates* — nichts wahrnehmen kann, das sie als Gefäßzellen charakterisieren würde (Textfig. 11). Schließlich auf den Schnitten hinter dem Haftapparat bildet das Mesoderm eine kompakte solide Schicht, die parallel zwischen Ectoderm und Entoderm eingeschaltet ist. Alle drei Blätter sind durch enge Schlitze voneinander getrennt. In der Medianlinie kann man den direkten Kontakt des Entoderms mit dem Mesoderm beobachten, aber so deutlich wie bei *Pelobates* tritt hier die Leiste nicht hervor. Auch von freien Zellen, die in der engen Spalte zwischen Darm und Mesoderm lägen und an die Gefäßzellen erinnern könnten, kann da keine Rede sein.

Es sei hier noch einmal bemerkt, daß man trotz größter Umsicht keinen Unterschied zwischen Ento- und Mesodermzellen wahrnehmen kann: alle Zellen dieser Schichten sind überfüllt von durchweg gleichgestalteten Dotterkörperchen, welche intensiv gefärbt sind und die hellen Kerne zum größten Teil verdecken.

Die Individuen des folgenden Tages haben eine Länge von 2,5—3 mm; nach den kleinen Unterschieden in der Entwicklung der Augen und Gehörorgane kann man sie zu einer fortschreitenden Entwicklungsreihe zusammenstellen.

Bei dem jüngsten dieser Stadien haben sich die Verhältnisse in der präotischen Region nicht geändert. Auf den Schnitten, welche die Mitte der Gehörblasen treffen, berühren sich beinahe schon die Mesodermstränge in der Medianlinie. In der postotischen Region zeigen sich die ersten Anzeichen der Cölombildung im Mesoderm. Zwischen der bereits entstandenen Splanchnopleura und dem Entoderm befindet sich ein geräumiger Subintestinalraum, der auf dem

Schnitte die Form eines Dreieckes hat, indem die ventrale Darmwand genau horizontal gespannt ist und die nicht gekrümmten Seitenplatten ventromedianwärts verlaufen; in diesem Raume liegen einige freie Zellen, deren Herkunft sich nicht genau bestimmen läßt, weil kein Unterschied zwischen Ento- und Mesodermzellen besteht, überdies auch die Konturen beider Schichten glatt sind und in dieser Hinsicht keinen Aufschluß gewähren. Auf Schnitten, wo die ventrale ectodermale Rinne endet, fließen die beiderseitigen Mesodermmassen vollständig in der Medianlinie zusammen; das enge schlitzartige Cölom der rechten Seite kommuniziert mit dem linksseitigen, indem das ventrale Mesocardium schon zu dieser Zeit der Rückbildung unterliegt.

Was jedoch diese Schnitte interessant erscheinen läßt, das ist der Umstand, daß man schon so früh, zur Zeit des ersten Auftretens

Fig. 12.

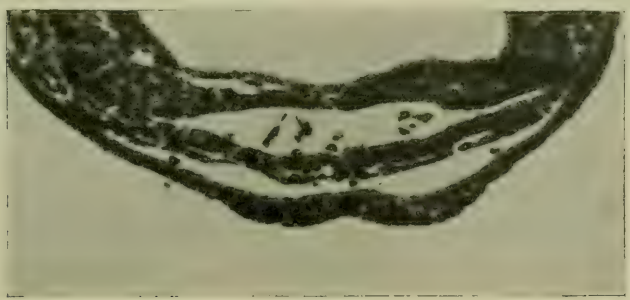

Querschnitt durch ein Stadium von *Bufo calamita* von ungefähr 3 mm Länge; die ersten Gefäßzellen erscheinen in zwei Gruppen oberhalb der Splanchnopleura.

freier Endothelzellen deren Lagen an zwei Stellen im Subintestinalraume sicherstellen kann; die allererste Anlage des Endothelgebildes ist also ebenfalls paarig. Die Textfig. 12 entspricht dem in Rede stehenden Stadium. Von geschlossenen röhrenförmigen Gebilden kann man noch nicht sprechen, doch kann man die zwei Zellgruppen oberhalb der Splanchnopleura gut unterscheiden; diese zwei Zellstreifen kann man auf 22 Schnitten, welche 6 μ dick sind, so weit nach hinten verfolgen, bis endlich der Subintestinalraum schwindet und die Verhältnisse des Ento- und Mesoderms etwa so beschaffen sind, wie die Textfig. 11 zeigt.

Ähnliche Verhältnisse, an denen jedoch die hohlen Endothelgebilde deutlicher hervortreten, führt die Textfig. 13 vor; sie ent-

spricht einem Individuum, das von demselben Tage stammt wie das eben beschriebene, das aber in seiner Entwicklung etwas weiter vorgeschritten ist.

Wir wollen die auf den Textfiguren 12, 13 sichtbaren Gebilde wegen ihrer Lage und gegenseitigen Entfernung als die Anlagen für die Dottervenen ansehen. Bei dem zuletzt abgebildeten Stadium reichen aber diese Gebilde — wenn sie auch bisher durchaus nicht ununterbrochene Gefüge vorstellen — weit nach vorn, erweitern sich und rücken zugleich näher aneinander. Dort, wo der Subintestinalraum seine größte Ausdehnung erreicht, reihen sich dann die Gefäßzellen dicht an seine Wände — das Entoderm und die Splanchnopleura —, so daß das jetzt von ihnen nur angedeutete

Fig. 13.



Querschnitt durch eine Larve von *Bufo calamita* von 3 mm Länge; die Bildung der hohlen Endothelgebilde.

Organ später diesen Raum vollständig einnehmen muß. Und auch da, wo es sich bestimmt um die Anlage des Endothels des eigentlichen Herzens handelt, tritt klar und deutlich die Paarigkeit dieser Anlage hervor, indem die künftige große Röhre in der Mitte von einigen Zellen überbrückt wird.

Es sei bei diesem Stadium noch bemerkt, daß hier — ähnlich wie bei *Pelobates* — die Splanchnopleura viel mächtiger ist als die Somatopleura, da sie mindestens doppelt so dick ist wie diese.

Die Herkunft der Endothelzellen läßt sich bei *Bufo* wegen der Gleichheit der Ento- und Mesodermzellen viel schwieriger verfolgen als bei der früher beschriebenen Art. Auch bei *Bufo* stammt — wie später gezeigt werden wird — die überwiegende Zahl der Endothelzellen vom Mesoderm. Es kommen jedoch bei Stadien unter 3 mm Länge Bilder vor, welche beweisen, daß wenigstens eine

kleinere Zahl dieser Zellen aus dem Entoderm proliferiert. Auf der Tafelfig. 5 ist ein Teil eines solchen Schnittes bei starker Vergrößerung gezeichnet; es ist der mittlere Teil der ventralen Darmwand. Der Zellstreifen, welcher in den unten gelegenen Subintestinalraum hineinragt, ist als ein Entodermgebilde anzusehen. Bei oberflächlicher Betrachtung könnte man vielleicht den Eindruck gewinnen, als ob es sich um Zellen — vielleicht mesodermaler Herkunft — handeln würde, die aus dem subintestinalen Raume gekommen sind und sich der Darmwand genähert haben. Ähnliche Erscheinungen kommen übrigens oft vor. In dem abgebildeten Falle ist es aber nicht einmal mit den stärksten Systemen möglich, irgend-

Fig. 14.

Sagittalschnitt durch eine Larve von *Bufo calamita* in der Gegend der Herzbildung; Länge der Larve ungefähr 3 mm.

eine Grenze zwischen dem erwähnten Streifen und dem Entoderm sicherzustellen, auch die Lage der Dotterkörperchen in beiden Gebilden läßt auf deren direkten Zusammenhang schließen; ähnliche Verhältnisse kann man oft auch anderswo auf den Schnitten konstatieren. Solche Erscheinungen kann man wohl nicht anders erklären denn als eine Proliferation entodermaler Zellen in den Subintestinalraum, in dem gerade die ersten Anlagen der Gefäß- und Herzendothelien entstehen, zu deren Bildung dann die losgelösten Zellen beitragen.

Die Sagittalschnitte durch diese jungen Stadien zeigen uns jedoch, in welch hervorragendem Maße das Mesoderm an der Bildung der Gefäßzellen teilnimmt. Die Textfig. 14 führt uns einen solchen Sagittalschnitt vor. Man sieht da deutlich die Gestalt des subinte-

stinalen Raumes, wo später das Herzendothel entsteht; in dem Raume selbst befinden sich nur wenige freie, bisher nicht gruppierte Zellen. In dem Mesoderm, welches diesen Raum von der unteren Seite abschließt, kommt eben eine unbedeutende Spalte des Cöloms zum Vorschein, ein Umstand, welcher die Erkenntnis ermöglicht, daß die

Fig. 15.



Querschnitt durch eine Larve von *Bufo calamita*, die etwas über 3 mm lang ist, in der Gegend der Herzbildung.

Fig. 16.

Querschnitt durch ein Stadium von *Bufo calamita*; die ausgebildeten Dottervenen; Länge der Larve etwas über 3 mm.

Splanchnopleura viel mächtiger ist als die Somatopleura. Die Splanchnopleura ist nebstdem in zwei Schichten geteilt: die dünnere obere, deren Zellen sich in dem Raume zerstreuen, und die mächtigere untere — die definitive Splanchnopleura. Diese Verhältnisse bestätigen alle Schnitte der Serien, so daß die Abgrenzung der oberen Schicht der Splanchnopleura weder zufällig ist noch speziell auf diesem Schnitte mechanisch hervorgerufen wurde. Die ganze

obere Schicht der Splanchnopleura liefert also das Material für das primitive Endothelgebilde[1].

Unbedeutend ältere Stadien zeigen uns die Textfiguren 15, 16. Die erste von ihnen entspricht einem Schnitte, welcher dicht hinter den Gehörblasen liegt. Wenn man diesen Schnitt mit den benachbarten vergleicht, so kann man erkennen, daß die dicke Splanchnopleura an zwei Stellen nach unten eingebuchtet ist, also wieder paarig wie bei *Pelobates*. Die Einbuchtung auf der rechten Seite des Bildes erscheint tiefer als die andere, die kaum zu sehen ist. Auch ältere Stadien bestätigen, daß die Einbuchtung der Splanchnopleura wirklich paarig ist, und diese Paarigkeit tritt in ihrer ersten, noch nicht auffälligen Phase schon bei diesen ganz jungen Individuen auf. Distalwärts von dem abgebildeten Schnitte taucht schon das Endothelgebilde auf, das gerade sich zu bilden beginnt und in hohem Maße an das Endothelgebilde von *Pelobates* erinnert, das in Textfig. 5 reproduziert ist; zugleich wird die Einbuchtung der Splanchnopleura tiefer. Noch weiter distal sehen wir schon deutlich ausgebildet die Dottervenen, wie sie in der Textfig. 16 reproduziert sind; beide sind voneinander entfernt und jede liegt in einer besonderen seichten Einbuchtung der Splanchnopleura.

Weitere Stadien stammen von demselben Tage der Entwicklung, sind aber beinahe um 0,5 mm länger. Bei ihnen beginnt die Einbuchtung der Splanchnopleura schon auf Schnitten, welche eben durch die Mitte der birnförmigen Gehörblasen gehen; das ventrale Mesocardium existiert hier nicht mehr. Von den zwei beschriebenen Einbuchtungen der Splanchnopleura gelangt zur definitiven Entwicklung die auf der linken Seite des Bildes sichtbare wie bei *Pelobates* (Textfig. 8), wogegen die andere allmählich schwindet. In der Vertiefung der Splanchnopleura liegt das schon vollständig geschlossene Endothelgebilde, das so umfangreich ist, daß es die Wand der Splanchnopleura fast berührt. Seine Paarigkeit ist nahezu auf allen Schnitten erhalten, man kann nämlich eine unvollständige Scheide-

[1] Gegen diese Auffassung ließe sich vielleicht einwenden, jene deutliche obere Schicht sei die schon ausgebildete ventrale Wand der Endothelröhre. Ich habe jedoch auf keiner von meinen zahlreichen Serien bemerkt, daß irgendeine Partie der Endothelröhre — hier also die ventrale Wand — sich früher gebildet hätte als die anderen Partien. Die Endothelgebilde sind vom ersten Anbeginn der Zellengruppierung röhrenförmig und haben nicht schichtenartiges Aussehen Ich halte daher jene obere Schicht der Splanchnopleura für eine Schicht, deren Zellen sich bisher nicht vollkommen von der Splanchnopleura losgelöst haben, aber nicht für eine Schicht, welche aus früher freien Zellen entstanden wäre.

wand in seiner Mitte konstatieren; verfolgen wir die Schnitte in der Richtung nach hinten, so wird diese Scheidewand deutlicher und vollständiger. Die Textfig. 17 entspricht dem vierten Schnitte hinter jenem, auf dem die Gehörblasen nicht mehr erscheinen. (Schnittdicke 6 μ.) Die tiefe Einstülpung der Splanchnopleura hat die Pericardialhöhle bedeutend verdrängt. Das breite Endothelgebilde weist eine von oben nach unten herabhängende Lamelle auf, durch welche es — wenn auch unvollständig — in zwei Abschnitte geteilt ist; diese Lamelle kann man auf allen benachbarten Schnitten, welche durch das Herz gehen, verfolgen. Wenn wir die Serie proximalwärts untersuchen, so finden wir, daß an dem Schnitte, welcher

Fig. 17.

Querschnitt durch eine Larve von *Bufo calamita* von etwa 3,5 mm Länge in der Gegend der Herzbildung; das Endothelgebilde des Herzens besitzt eine unvollständige Scheidewand.

das Gehörorgan noch tangential trifft, die Lamelle bis zur ventralen Wand der Endothelröhre reicht, wie in der Tafelfig. 6 zu sehen ist. Auch hinter dem in Textfig. 17 abgebildeten Schnitte reicht die Lamelle weiter nach unten. Auf dem sechsten distal gelegenen Schnitte ist die Endothelröhre noch nicht vollständig ausgebildet, da sie oben noch nicht geschlossen ist, doch ist die Lamelle deutlich sichtbar. Bei schwacher Vergrößerung ist sie etwa in einem Umfange sichtbar, wie sie auf der Textfig. 17 dargestellt ist; außerdem erhebt sich von der ventralen Wand der »Röhre« nach oben eine niedrige Scheidewand. Zwischen beiden Lamellen ist jedoch eine höchst feine Membran ausgespannt, welche auf dem Schnitte wie ein Faden aussieht. Diese Membran kann man mit ziemlicher Bestimmtheit als den schwindenden Rest der ehemaligen Scheidewand ansehen.

Später finden wir in dieser Gegend und auch noch weiter distal ein einheitliches Endothelgebilde, das auf das Herz entfällt. Die beschriebene Zwischenwand ist daher nur vorübergehender Natur und nur sehr kurze Zeit vorhanden.

Erst viel weiter distal verengt sich das ganze Gebilde und wird zugleich niedriger, indem es in die plötzlich auseinandertretenden Venae vitellinae übergeht. Bei diesem Stadium ist die Paarigkeit des ganzen Endothelgebildes einwandfrei ausgeprägt.

Bei einem unbedeutend älteren Stadium haben sich die Spuren der Herzscheidewand nur in dem proximalen Abschnitt des Endothel-

Fig. 18.

Querschnitt durch ein Stadium von *Bufo calamita* von etwa 3,5 mm Länge; auf der rechten Seite des Bildes ist die schwindende Einstülpung der Splanchnopleura noch sichtbar; der Endothelschlauch zeigt zwei übereinander gelagerte Verdickungen der Wand.

schlauches erhalten. Gleich am Anfang des Schlauches ragen von dessen dorsaler und auch von dessen ventraler Seite nach innen kurze Lamellen, welche distalwärts rasch schwinden; man kann sie auf sechs proximalen Schnitten sicherstellen. Am sechsten Schnitte zeigen sich Verhältnisse, wie sie die Textfig. 18 darstellt. Es handelt sich um eine Serie, welche zugleich die paarige Einbuchtung der Splanchnopleura aufweist, die schon früher beschrieben wurde Auf der rechten Seite des Bildes sieht man die kleine Einstülpung, welche man auf vielen Schnitten verfolgen kann und welche später schwindet, wogegen auf der anderen, linken Seite sich die tiefe

Einstülpung befindet, die das Endothelgebilde enthält[1]. Die dorsale und die ventrale Wand des Endothelgebildes besitzen auf dem abgebildeten Schnitte nächst der linken Seite je eine Verdickung, die in das Lumen der Röhre hineinragt; beide Verdickungen liegen genau übereinander und stellen die Reste der früheren Scheidewand vor. Bei lückenhaften Serien können wohl solche Gebilde dem Beobachter leicht entgehen. — Und noch auf fünf distal gelegenen Schnitten kann man diese niedrigen Dämmchen verfolgen, worauf sie vollständig verschwinden und das Herzendothel wie eine absolut

Fig. 19.

Horizontalschnitt durch eine Larve von *Bufo calamita*; Länge der Larve über 3 mm; ein Teil der Leberbucht (links) und das Endothelgebilde des Herzens.

einheitliche breite Röhre erscheint. So sehen wir das Organ auf 16 hintereinander folgenden Schnitten (Schnittdicke 6 μ), bis endlich dessen Spaltung in die Dottervenen beginnt.

Auf den Horizontalschnitten zeigen sich uns die Verhältnisse des Herzens bei ähnlichen Stadien in folgender Weise: Proximal von der Leber erscheint auf den Schnitten das Endothelgebilde schon als ein geschlossenes Organ. Einen von diesen Horizontalschnitten zeigt die Textfig. 19; auf beiden Seiten des sich bildenden Herzens ist das Cölom getroffen. Mitten im Herzen sieht man auf der Figur den Rest der Scheidewand, den man weiterhin auch auf Schnitten, die ventral von dem abgebildeten Schnitte liegen, verfolgen kann. —

[1] Siehe dieselben Verhältnisse bei *Pelobates* auf der Textfig. 8.

Der dritte unter diesem gelegene Schnitt trifft bereits die Venae vitellinae, welche, dicht zwischen das Entoderm und die Seitenplatten eingeschaltet, nach hinten ziehen. Die Horizontalschnitte durch etwas ältere Stadien zeigen übereinstimmende Verhältnisse

Fig. 20.

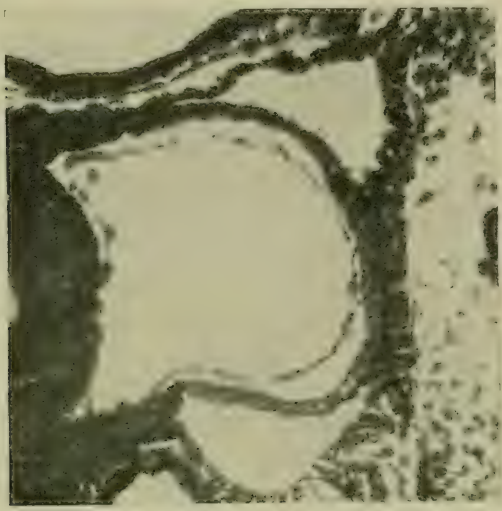

Horizontalschnitt durch ein Stadium von *Bufo calamita*; Länge der Larve über 3 mm; Übergang des Endothelschlauches des Herzens in die Dottervenen.

Fig. 21.

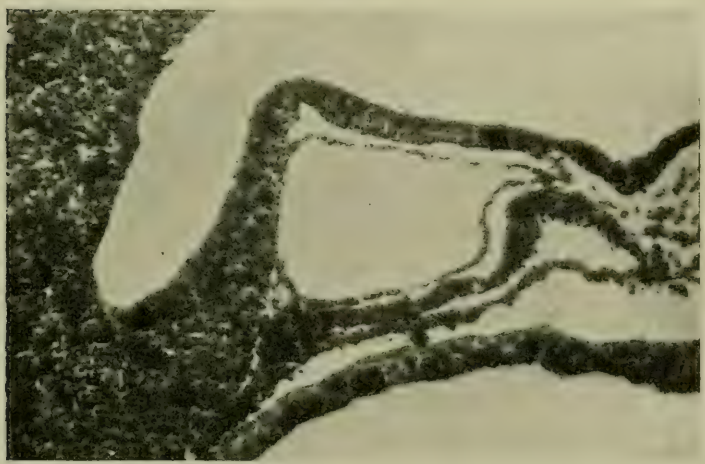

Sagittalschnitt durch eine Larve von *Bufo calamita*; Länge der Larve über 3 mm; Schnitt durch die Leberbucht und das fertige Endothelgebilde des Herzens.

mit denen, welche zuletzt an den Querschnitten beschrieben worden sind. Die Scheidewand ist geschwunden und der Endothelschlauch des Herzens stellt jetzt einen einheitlichen, umfangreichen Sack vor, welcher den ganzen, an den Seiten vom visceralen Blatt des Cöloms und hinten von der Anlage der Leber begrenzten Raum einnimmt (Textfig. 20).

Den auf dieser Stufe der Entwicklung stehenden Herzsack führt auch die Textfig. 21 vor. Man sieht da einen Sagittalschnitt; proximal von der Leberbucht liegt der Subintestinalraum, welcher an der ventralen Seite von dem eingebogenen Teil der Splanchnopleura begrenzt wird. Der Herzschlauch füllt diesen Raum fast vollständig aus, indem seine Wand überall dicht an der Wand des Raumes verläuft. Proximal ist die Wurzel der Arteria mandibularis getroffen, welche in dem engen, vom Darm und von dem nicht eingebogenen Teil der Splanchnopleura begrenzten Raume verläuft; diese Wurzel entspringt der dorsalen Partie des Herzschlauches, während die Dottervenen im ventralen Winkel des venösen Endes des Herzens ihren Ursprung nehmen.

Spuren der Paarigkeit des Herzschlauches finde ich auch bei einem Individuum, das um einen Tag älter und ungefähr um 1 mm länger ist, als das zuletzt beschriebene. Gleich an den Wurzeln der proximalen Gefäße sieht man auf den Querschnitten eine tiefe Einstülpung der Splanchnopleura in die Pericardialhöhle. Die nächstliegenden Schnitte treffen das breite Endothelgebilde, das bis an die ventrale Wand des künftigen Myocards reicht. An der ventralen Wand des Schlauches beginnt sich eine niedrige Lamelle zu bilden, die in das Innere des Organs hineinragt. Würde es sich da um die Scheidewand zwischen den proximalen paarigen Gefäßen handeln, so müßte wohl diese Scheidewand an der dorsalen Wand des Schlauches auftreten, von dessen dorsaler Partie eben diese Gefäße entspringen. Distalwärts wird die Scheidewand höher und erreicht die größte Höhe am siebenten Schnitte, gezählt von ihrem ersten Auftreten, (Schnittdicke 6 μ). Auf dem genannten Schnitte reicht die Zwischenwand genau bis zur halben Höhe der Röhre, auf dem sechsten distal gelegenen Schnitte schwindet sie vollständig und der Herzschlauch erscheint ganz einheitlich. So bleibt er aber nur auf den drei folgenden Schnitten, gleich darauf tritt an der dorsalen Seite wieder eine niedrige Lamelle auf, die man auf acht Schnitten distalwärts verfolgen kann; ihre größte Höhe erreicht die Lamelle auf dem fünften Schnitte. Diese Lamelle befindet sich nicht genau

in der Mitte des Organs, sondern näher zur rechten Körperseite, so daß der Herzschlauch in zwei ungleiche Räume geteilt ist (vgl. die Textfig. 18). Nach dem Schwinden der Lamelle ist der Endothelschlauch auf vier Schnitten gänzlich ungeteilt, bis endlich auf dem nachfolgenden Schnitte in der Mitte der dorsalen Wand eine neue Lamelle auftaucht, welche auf dem vierten weiter distal gelegenen Schnitte bis zur ventralen Wand reicht und so die beiden Dottervenen voneinander trennt. — Ich führe diese Details nur aus dem Grunde an, um klar darzutun, daß die beschriebenen Scheidewände nicht als Scheidewände der am arteriellen und venösen Ende des Herzschlauches entspringenden Gefäße angesehen werden dürfen.

Weitere Fortschritte in der Entwicklung des Herzens bei *Bufo calamita* führe ich da nicht an, weil ich keine Abweichungen von den allgemein bekannten Tatsachen gefunden habe und somit auch nichts Neues mitteilen kann.

Scyllium canicula.

Um die Entwicklung des Herzens bei den Selachiern zu beschreiben, habe ich als erstes Stadium ein Individuum mit primären Augenblasen gewählt. Zu beiden Seiten des proximalen Abschnittes der Verdauungsröhre erscheinen die weit voneinander entfernten Mesodermblätter, die das umfangreiche Cölom abschließen und dorsal in die Somiten übergehen. Je weiter distal wir vorgehen, desto mehr verengt sich das Cölom, das parietale und das viscerale Blatt kommen einander näher; endlich auf Schnitten, wo das Entoderm eine vollständig abgeschlossene ringförmige Röhre vorstellt, schwindet das Cölom gänzlich. In diesem Gebiete bildet das ventrale Mesoderm solide Zellstränge, welche von den Somiten ausgehend dicht an der Darmwand herabziehen und ungefähr bis zum ventralen Fünftel der Wandhöhe reichen. Der Raum zwischen dem Boden der Darmröhre und dem Ectoderm ist also vollkommen zellfrei. Solche Verhältnisse treten auf der ganzen Schnittreihe dieser Serie auf und nur bei besonders sorgfältiger Beobachtung findet man einen Unterschied darin, daß die Seitenplatten — besonders ihre ventralen Enden — sich nicht mehr so eng dem Entoderm anschließen, wodurch zwischen beiden Gebilden ein schmaler Raum frei wird. Noch weiter distal reichen die Seitenplatten bis zum ventralsten Gebiete des Darmes und berühren sich endlich, so daß das Entoderm vollständig vom Mesoderm eingeschlossen ist. Die Wand der Verdauungsröhre ist in ihrem ventralen Drittel zum Teil gleichsam nach

innen eingebogen, wodurch der Raum rings um die ventrale Partie des Darmes an Umfang zugenommen hat — es bildet sich allmählich der Raum für die Aufnahme der ersten Gefäßzellen.

Weiter distal, etwa in der Mitte der Höhe der Seitenplatten, treten die beiden Mesodermblätter wieder auseinander und zugleich sieht man, daß die innere Kontur der ventralsten Partie der künftigen Splanchnopleura nicht mehr glatt und scharf erscheint, sondern daß die Splanchnopleura den Beginn der Proliferation der Zellen in den Innenraum erkennen läßt. Die dünnen Zellstränge wachsen gleichsam aus dem Mesoderm heraus in der Richtung zum Entoderm und bleiben noch in Verbindung mit ihrem Mutterboden. Vollkommen freie Zellen kann man bisher in dem Raume nicht beobachten; auch sei betont, daß zwischen den Zellen des Entoderms und denen des Mesoderms bei diesem Stadium kein Unterschied nach Inhalt und Färbung besteht, so daß die Zugehörigkeit der Zellen nur insolange bestimmt werden kann, als sie in Verbindung mit ihrem Mutterboden bleiben.

Einer von diesen Schnitten ist bei starker Vergrößerung auf der Tafelfig. 4 abgebildet. Man sieht da den ventralen Teil der Verdauungsröhre und zu deren beiden Seiten das viscerale Mesodermblatt, das hier von der Darmwand bereits bedeutend entfernt ist. Mit größter Deutlichkeit kann man da sehen, daß auf beiden Seiten ein Zellstreifen aus dem visceralen Blatte in den um den Darm gelegenen Raum proliferiert. Der Zusammenhang dieser Streifen mit der Splanchnopleura ist auf diesem und den benachbarten Schnitten so deutlich, daß jeder Zweifel über die Zugehörigkeit der proliferierenden Zellen zum Mesoderm schwinden muß. Die proliferierenden Zellen sind die künftigen Gefäßzellen. — Auf Schnitten, welche noch weiter distal liegen, kann man außer den in Proliferation begriffenen Zellen schon ganz freie Zellen antreffen, die in verschiedenartig gestalteten Gruppen gelagert sind und deren Herkunft man freilich nicht bestimmen kann. Den siebenten Schnitt hinter jenem, der auf der Tafelfig. 4 dargestellt ist, führt die Tafelfig. 3 vor. Auf der linken Seite des Bildes sieht man einen Zellstreifen, der in Verbindung mit der Splanchnopleura steht, also ähnlich wie auf der Tafelfig. 4; doch ist auch die Proliferation der Zellen aus dem Entoderm unverkennbar: auf der linken Seite des Bildes ragt aus dem Entoderm ein Zellstreifen in den freien Raum hinein, in dem später das Endothel zur Bildung gelangt. — Die Lage des Kernes, welcher sich teilweise noch in der Darmwand, teilweise aber schon in dem

Zellstreifen befindet, ist bemerkenswert und zeigt schon direkt den beginnenden Austritt der Kerne aus dem Verbande des Entoderms. Die Entodermzellen proliferieren da unmittelbar aus der Darmwand, und ich finde da nichts, das als »Leiste« (RÜCKERT, 50) bezeichnet zu werden verdiente. Erst auf noch weiter distal gelegenen Schnitten reicht das Entoderm bis zum Nahrungsdotter. Solche Bilder, wie sie auf den Tafelfig. 3 und 4 gezeichnet sind, kann man auf der betreffenden Serie häufig sehen.

Aus dem Angeführten und aus den Abbildungen wird also klar, daß die Endothelzellen der Selachier eine gemischte Abstammung haben, indem sie zu einem Teil aus dem visceralen Blatte, zum anderen aus der Darmwand ihren Ursprung nehmen — was in der Hauptsache mit den Ausführungen RÜCKERTS (50) über *Pristiurus* und *Torpedo* übereinstimmt.

Als zweites Stadium sei eines gewählt, das ungefähr $^1/_2$ mm länger ist als das eben beschriebene. Dort, wo an den Schnitten die mächtigen Gehörplacoden enden, ist die Verdauungsröhre bedeutend breiter geworden, ventral von ihr erscheinen zwei voneinander entfernte Höhlen — die proximalen Enden der Pericardialhöhle; dabei berührt das viscerale Mesodermblatt dicht das Entoderm. — Weiter distal fließen die beiderseitigen Cölomhöhlen zusammen, mit anderen Worten: die Splanchnopleura und die Somatopleura der einen Seite gehen auf diesen Schnitten in dieselben Schichten der anderen Seite über. Gleich auf den ersten Schnitten, auf denen sich diese Verhältnisse zeigen, ist die Splanchnopleura auf der rechten wie auf der linken Seite — also paarig — vom Darm abgelöst, so daß unter dem Darme zwei vollkommen leere Räume zustande kommen, welche in der Medianebene miteinander kommunizieren.

Die ventrale Darmwand ist im Vergleich mit den übrigen Teilen auffallend dünn, infolge der Proliferation ihrer Zellen; bloß in der medianen Partie dieser ventralen Wand finde ich konstant Zellen, die anderswo in den Geweben nicht vorkommen. Sie sind rund und viel kleiner als die übrigen Zellen, ihre Kerne sind sehr klein und auffallend dunkler gefärbt als die übrigen Kerne. Diese Verhältnisse erklären am besten die Abbildungen, welche bei starken Systemen gezeichnet sind; die Tafelfig. 7 zeigt fünf lange große Zellen, welche aus den verschiedensten Partien der Verdauungsröhre stammen, es sind das normale Zellen, aus denen sich das ganze Entoderm aufbaut. Außer ihnen sieht man auf der betreffenden Figur fünf

kleine runde Zellen, von denen sich einige — am Präparate — noch in der ventralen Darmwand befinden, während andere aus dem unter ihr gelegenen Raume gezeichnet sind.

Wie auf der Tafelfig. 8 zu ersehen ist, proliferieren die kleinen Zellen in den unter dem Darm sich befindenden Raum, wo ich sie frei liegend finde. Auf der Tafelfig. 8 kann man auch sehen, daß sich die aus dem Verband der Darmwand losgelösten Zellen und wohl auch die freien Mesodermzellen in dem Subintestinalraum in zwei Gruppen sammeln, welche zu beiden Seiten des durch Ablösung der Splanchnopleura vom Darm entstandenen Raumes lagern. Mittels starker Systeme kann man konstatieren, daß an dieser Gruppierung beide Typen der Entodermzellen — die großen und die kleinen — beteiligt sind. Mithin ist das Endothelmaterial auch in diesen proximalen Gebieten an zwei Stellen — rechts und links — in Gruppen angeordnet, also nicht nur dort, wo der eigentliche Darm mit dem sogenannten Dotterdarm zusammenhängt (in diesem Zusammenhang erblickt Rückert die mechanische Ursache für die Paarigkeit der Herzanlage).

Auf weiter distal gelegenen Schnitten wird die paarige Ausbuchtung der Splanchnopleura, die auf der Tafelfig. 8 nur sehr schwach sichtbar ist, sehr markant; unter dem Darme ziehen also zwei rinnenförmige Hohlräume nach hinten, die von unten von der Splanchnopleura begrenzt werden und in der Medianebene miteinander kommunizieren. In jedem Raume liegt ein Streifen von Gefäßzellen, der schon von dem auf der Tafelfig. 8 abgebildeten Schnitte an ununterbrochen nach hinten verläuft; hier, in den distalen Gebieten, sind es nicht mehr solide Zellstreifen, sondern die Zellen sind schon in endotheliale Röhren angeordnet. Noch weiter distal wird die Kommunikation der beiderseitigen Rinnen breiter und die Endothelgebilde fließen in der Medianebene ineinander; hier befinden sich die Gefäßzellen in dem sogenannten mesenchymatösen Stadium. Die Paarigkeit der Splanchnopleura-Ausbuchtung, sowie des Endothelmaterials ist fortwährend deutlich erkennbar. Diese Verhältnisse sind auf der Textfig. 22 veranschaulicht. — Auf diesen hinteren Schnitten erscheinen erst die Durchschnitte des Dotterdarms, welcher erst sehr weit hinten auf den Schnitten mit dem eigentlichen Darm kommuniziert. Erst hier ist also das Endothelmaterial durch das Entoderm in zwei Stränge geteilt, die man weit nach hinten verfolgen kann.

Aus der Beschreibung geht hervor, daß ein Teil der Gefäßzellen

— und zwar ein ziemlich großer — dem Entoderm entstammt. Die Bestimmung der Herkunft der Zellen wird besonders durch die Tatsache ermöglicht, daß sich die Zellen der ventralen Darmwand durch ihre äußere Gestalt von den übrigen entodermalen und mesodermalen Zellen unterscheiden (Tafelfig. 7, 8) und daß man gerade diese ungleichen Zellen sowohl in ihrer Proliferation als auch in den Endothelanlagen sicherstellen kann. Ferner sieht man, daß die Anlagen des Herzens auf der ganzen Serie paarig erscheinen. Wäre nur der Zusammenhang des eigentlichen Darmes mit dem Dotterdarm die Ursache ihrer paarigen Lage, so würden diese Anlagen in den proximalsten

Fig. 22.

Querschnitt durch ein Stadium von *Scyllium canicula* von etwa 4 mm Länge; die paarige Beschaffenheit des Endothelmaterials unter dem Darme.

Gebieten, wo sich der Darm schon längst vom Dotter losgelöst hat, zusammenfließen, aber gerade in diesen Gebieten sind sie voneinander am weitesten entfernt.

Die Beschreibung der nächsten Serie wird erweisen, daß nur die möglichst größte Zahl von Stadien in ununterbrochener aufsteigender Reihe zur Beurteilung der entwicklungsgeschichtlichen Verhältnisse notwendig ist. Die Entwicklung des betreffenden Stadiums ist nur unbedeutend vorgeschritten, das läßt sich besonders an der schwachen Einsenkung der Gehörplacoden erkennen; aber der Zustand der Herzanlagen stellt sich entschieden anders dar. Gleich an der Stelle, wo die Pericardialhöhle auf den Schnitten als

einheitlicher Raum hervortritt, hat sich die Splanchnopleura von der ventralen Darmwand entfernt, so daß sie unter dem Darme förmlich einen Sack bildet. Der Unterschied von dem vorhergehenden Stadium besteht aber darin, daß dieser Sack absolut keine Spur von Paarigkeit zeigt, gerade im Gegenteil, er wird in seinem proximalen Abschnitte ventralwärts immer enger. Und in diesem einfachen Sacke erscheint, durchgeschnitten, ein ebenfalls einheitlicher Streifen von Gefäßzellen, die sich in mesenchymatösem Stadium befinden; die Proliferation der Zellen aus dem Entoderm kann man immer noch wahrnehmen, dagegen aber keine Proliferation mehr aus dem Mesoderm, wie man sie auf der Tafelfig. 4 sehen kann. Etwas weiter distal erscheint schon das Lumen im Streifen der Gefäßzellen und zugleich wird der Sack, in welchem dieser Streifen liegt, allmählich selbständiger, indem er fortwährend seine Unpaarigkeit behält. Die lateralen Teile der Splanchnopleura sind nämlich beiderseits nach innen eingestülpt, was übrigens schon bei dem früheren Stadium (Textfig. 22) angebahnt war; es ist unzweifelhaft klar, daß es sich da um den Beginn der Ausbildung des Mesocardium dorsale handelt. Diese Verhältnisse bestehen auf der ganzen langen Reihe von Schnitten, man kann nur verschiedene Stadien in der Ausbildung der Endothelröhre konstatieren — aus der mesenchymatösen Anordnung der Zellen bildet sich nämlich an einigen Stellen die Endothelröhre.

Weit distal berühren sich in der Medianlinie die Einknickungen der Splanchnopleura, so daß in diesem Gebiet das Endothelmaterial auch oben von Splanchnopleura umschlossen ist. Die Endothelröhre ist hier bereits ausgebildet, und auf zahlreichen Schnitten kann man noch Merkmale der früher paarigen Anordnung ihres Materials vorfinden. Diese Stufe der Herzentwicklung ist auf Textfig. 23 dargestellt. Die Teilung des Endothelgebildes in zwei Stücke, ein rechtes und ein linkes, beginnt auf jenen Schnitten sichtbar zu werden, die den sogenannten Dotterdarm in der Gegend treffen, wo er mit dem eigentlichen Darm zusammenhängt. Einen solchen Schnitt führt uns Textfig. 24 vor. Die beiderseitigen Röhren — hier und da noch Stränge von Endothelzellen — hängen unmittelbar mit dem Entoderm zusammen und beide Gebilde gehen ineinander über. Man kann zwar die Proliferation der Zellen aus dem Entoderm nicht mit absoluter Sicherheit erkennen, sie ist aber höchst wahrscheinlich. — Damit sind die Phasen in der Entwicklung des Selachierherzens, insoweit sie in den Rahmen der vorliegenden Arbeit gehören, erschöpft.

Fig. 23.

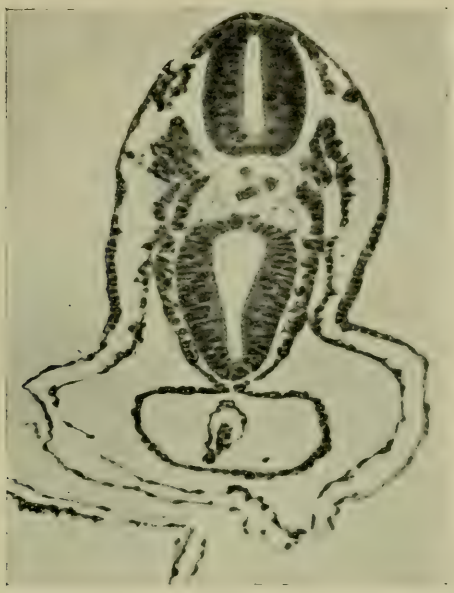

Querschnitt durch ein Stadium von *Scyllium canicula* von etwa 4,5 mm Länge; der Endothelschlauch ist auch oben von Splanchnopleura umgeben.

Fig. 24.

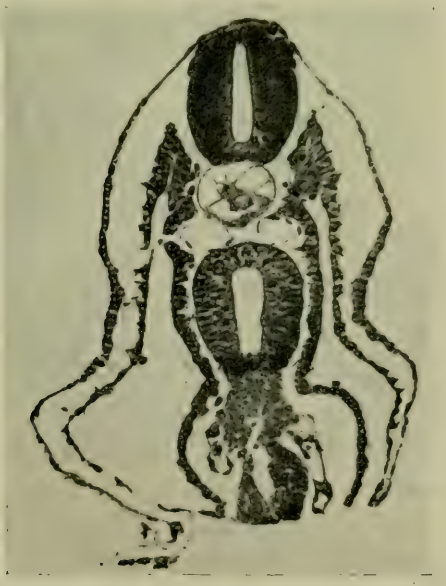

Querschnitt durch ein Stadium von *Scyllium canicula* von etwa 4,5 mm Länge in der Gegend, wo der eigentliche Darm mit dem Dotterdarm zusammenhängt.

Ich füge noch einige Details von anderen Serien und älteren Stadien hinzu. Bei einigen Stadien, an welchen schon das Meso-

Fig. 25.

Querschnitt durch ein Stadium von *Scyllium canicula* von etwa 4,5 mm Länge; der Endothelschlauch ist da in zwei Teile gespalten.

Fig. 26.

Querschnitt durch ein Stadium von *Scyllium canicula* von 5 mm Länge; das Mesocardium ist eben ausgebildet.

cardium dorsale entwickelt ist, sieht man Spuren der gewesenen Paarigkeit des Myocards wie des Endocards. So führt zum Beispiel die Textfig. 25 einen Schnitt durch ein etwas über 4 mm langes

Individuum vor; der Schnitt liegt weit vor der Stelle, an der das Endothelgebilde durch das Entoderm in zwei Teile geteilt wird. Doch ist auf diesem Bilde die Spaltung der Endothelröhre deutlich zu sehen, und man kann sie weit nach vorn auf den Schnitten verfolgen, bis endlich das Organ wirklich einheitlich erscheint.

Bei etwa 5 mm langen Individuen ist die Entwicklung des Herzens nur ganz unbedeutend vorgeschritten. Die Verhältnisse solcher Stadien zeigt die Textfig. 26. Das dorsale Mesocardium hat sich in

Fig. 27.

Querschnitt durch ein Stadium von *Scyllium canicula* von 6 mm Länge; der Endothelschlauch des Herzens ist bereits bedeutend erweitert und schmiegt sich dem splanchnischen Teile des Herzens eng an.

eine herabhängende Lamelle ausgedehnt, auf der das Herz aufgehängt ist; das Endothelgebilde stellt bisher eine ganz enge Röhre vor, welche dem umliegenden splanchnischen Teil des Herzens noch weit nicht anliegt. Das Endothel bildet einen geraden von vorn nach hinten verlaufenden Schlauch; irgendeine Krümmung — also die Differenzierung in einzelne Herzabschnitte — ist an ihm bisher noch nicht eingetreten. Es besteht eine auffallende Ähnlichkeit zwischen diesem Stadium des Selachierherzens und dem von *Pelobates,* das auf der Textfig. 7 dargestellt ist.

An 6 mm langen Individuen finde ich die Endothelröhre des Herzens schon bedeutend erweitert, so daß sie schon an einigen Stellen ihrer splanchnischen Hülle eng unmittelbar anliegt. Diese Er-

weiterung beginnt im distalen Abschnitte des Herzschlauches; einen Schnitt durch diese Gegend zeigt die Textfig. 27. Je weiter nach vorn die Serie durchmustert wird, desto enger erscheint das Endocardium, bis es schließlich proximal eine ganz enge Röhre repräsentiert. Zu dieser Zeit zeigt sich die erste Phase der Krümmung des Herzschlauches. Eine deutliche Differenzierung der ursprünglich geraden Röhre in einzelne Abschnitte des definitiven Herzapparats durch Krümmung habe ich erst bei Stadien gefunden, welche ungefähr eine Länge von 8 mm erreicht haben.

II.

Der bisherige Stand der Frage über die Entwicklung des Herzens bei Wirbeltieren.

Man findet kaum auf einem anderen Gebiete der Wirbeltier-Embryologie eine solche Verschiedenheit in den Ansichten der beteiligten Autoren wie auf dem Gebiete der Entwicklung des Gefäßsystems. Wenn wir aus der umfangreichen einschlägigen Literatur jene Arbeiten herausgreifen, die sich speziell mit der Entwicklung des Herzens beschäftigen, so zeigt es sich, daß es zwei Fragen sind, die das Wesen des ganzen in dieser Hinsicht unternommenen Studiums bilden, nämlich:

1. Welcher ist der Mutterboden des Herzendothels?
2. Legt sich das Herz bei allen Wirbeltieren als paariges Organ an?

Besonders der ersten Frage ist eine Menge von Arbeiten gewidmet, die jedoch einander sehr widersprechende Resultate gezeigt haben. Im ganzen können alle bis jetzt erschienenen einschlägigen Arbeiten, wenn man einige unansehnliche Abweichungen von untergeordneter Wichtigkeit unbeachtet läßt, in drei Gruppen eingeteilt werden. Die Mehrzahl der Autoren stimmt überein in der Ansicht, daß der Mutterboden des Endothels des Herzens und der großen zuerst auftretenden Gefäße im Mesoderm zu suchen sei. Die Minderheit erklärt dagegen das Entoderm als den Mutterboden für die angeführten Organe. — Endlich existieren auch Ansichten, daß diese Organe gemischten Ursprung haben, d. h., daß sich an deren Bildung das Mesoderm wie das Entoderm beteiligt. In die Übersicht der bisherigen Angaben über die Herkunft und Ausbildung des Herzens der Wirbeltiere wurde nur jene Literatur aufgenommen, welche die Verhältnisse bei den Anamnia behandelt. Es ist dies wohl deren integrierender Teil.

Die mesodermale Herkunft des Herzendothels vertreten folgende Autoren: Balfour, Bambeke, Blaschek, Brachet, Cunningham, Emmert, Felix, Hatta, Henneguy, Kölliker, Marcinovski, Mayer, Mollier, Muthmann, Öllacher, Rabl, Raffaele, De Rooy, Salenski, Sampson, Sobotta, Van der Stricht, Swaen-Brachet, Wenckebach, Ziegler.

De Rooy (13) beschreibt eingehend die Entwicklung des Herzens bei *Megalobatrachus maximus*. Bevor noch die Seitenplatten sich in der Medianebene berühren, lösen sich die Herzzellen vom Mesoderm ab (Fig. 3, 6 De Rooy); das Entoderm ist aus epithelial angeordneten, hochzylindrischen Zellen zusammengesetzt und weist nach außen eine ganz scharfe Kontur auf, wohingegen im Mesoderm zahlreiche Vorwölbungen auftreten. Danach folgert die Autorin: »Die Zellengruppe in der Mitte möchte ich auffassen als ausgeschiedene Splanchnopleurazellen, die sich später aneinander legen und das Endothelrohr des Herzens bilden.« — Auf Fig. 11 in der Arbeit De Rooys besitzt das Herz kein Lumen, erst später treten die Wände auseinander und werden zugleich dünner. Das Mesocardium anterius, später auch das Mesocardium posterius, wird zerrissen infolge der Krümmung des Herzschlauches, worauf die einheitliche Pericardialhöhle entsteht. — Die Frage der Paarigkeit des Herzens löst die Autorin folgendermaßen: »Zum Schlusse will ich noch bemerken, daß das primitive Herz unpaar in seiner ganzen Länge ist.« — Am Schlusse ihrer Arbeit befaßt sich De Rooy mit der Bedeutung des ventralen Darmventrikels, der von Rabl (45) und Brachet (8) bei den Amphibien, von Rückert (50) bei den Haifischen als Mutterboden der Herzzellen bezeichnet wurde. Die Autorin findet aber die Herzzellen hinter diesem Gebilde, das übrigens keine Lockerung der Elemente aufweist. Es handelt sich da nur um die Anlage der Thyreoidea.

Nach Salenski (52) ist beim Frosch das Endocard mesodermalen Ursprungs. Die Splanchnopleura stülpt sich beiderseits aus gegen das Entoderm und aus den Ausstülpungen bildet sich das Endocard. Zum Unterschiede von De Rooy erklärt somit Salenski, daß die Anlage des Herzens paarig ist; die beiden Gebilde sind die Anlage des Herzschlauches und nicht etwa der Venae vitellinae. Sie lösen sich vom Mesoderm ab und vereinigen sich später zu der Endocardhöhle.

Brachet (9, 8) ist in seinen Untersuchungen bei *Rana* zu anderen Resultaten als bei *Triton* gelangt. Bei *Triton* hat er bekanntlich wie

Rabl eine unpaare Darmausstülpung beschrieben, welche die Zellen liefern soll. Das Endocard und die ersten Gefäße sollen nach seinen Beobachtungen rein entodermal sein: »Il résulte de nos recherches que non seulement le sang . . . . ., mais encore les endothéliums du cœur et des premiers vaisseaux de l'embryon ont une origine nettement et exclusivement hypoblastique.« In seiner späteren Arbeit (9) über die Entwicklung des Gefäßsystems bei *Rana* vertritt er die mesodermale Herkunft der Herzzellen und zugleich die Unpaarigkeit der Herzanlage. »Le cœur et le commencement des veines vitellines se forment, en arrière de la membrane pharyngienne, aux dépens de la partie médio-ventrale du mésoblaste, impaire par conséquent, interposée entre l'ectoblaste et la paroi ventrale du tube digestif; c'est dire que le cœur est unique, impair et médian dans son ébauche primitive.«

Die Paarigkeit der Venae vitellinae soll nach Brachet sekundär erfolgen. »Les portions des veines vitellines . . . . . sont peut-être paires et symétriques au début, mais en tous cas il existe une phase du développement où les cellules vasculaires des futurs vaisseaux vitellins forment une couche continue impaire et médiane (fig. 22), et la parité définitive est secondaire (comparer fig. 22 et 23).«

Brachet beschreibt einen median gelegenen Zellenstrang, der sich als ununterbrochenes Gebilde mit dem ganzen Mesoblast vom Entoderm abtrennt; erst später sondert sich dieser ovale Strang von dem übrigen Mesoderm ab, seine Zellen werden frei und gelangen als Herzzellen in den Raum, der sich zwischen der Splanchnopleura und der Darmwand befindet.

Mayer (37) leitet das Herz und die Gefäße der Selachier vom Mesoderm ab; die ventralen Enden des Mesoderms liefern Zellen, welche das Endocard bilden. Über die Paarigkeit der Herzanlage zieht Mayer etwa folgende Erwägungen: Ist der paarige Zustand der großen Längsstämme primär und der unpaare abgeleitet, so müssen wir konsequent auch die Paarigkeit des Herzens und des Conus arteriosus zulassen, wenngleich dies auch in der Ontogenese nicht genügend klar erscheint. »Von der Herzmuskulatur bestreitet niemand, daß sie durch das Zusammentreten eines rechten und eines linken Streifens des Darmfaserblattes entsteht.« — Bei den höchsten Wirbeltieren entsteht nicht nur das Myocardium, sondern auch das Endocardium als paariges Gebilde; soll man darin die nachträgliche Abänderung in der Ontogenese oder den ursprünglichen Zustand erblicken? Gegen die bekannten Ausführungen von Balfour, welcher

diesen Umstand mit dem Verschlusse der Darmröhre in Zusammenhang bringt, und die von Rabl, der die ganze Sache auf die Dotterverhältnisse während der Entwicklung zurückführt, wendet Mayer folgendes ein: »Gerade der Umstand, daß das Herz ursprünglich ein paares war, erlaubt es ontogenetisch schon verhältnismäßig zeitig als zwei getrennte seitliche Rohre entstehen zu lassen«, ferner ..... »warum treffen wir dann am Schwanze des Embryo die beiden Venen noch paar an? Warum vereinigen sie sich nicht unmittelbar, nachdem die physikalische Möglichkeit dazu vorliegt, oder warum legen sie sich nicht geradezu unpaar an, da doch der Prozeß der Abspaltung des Endothels vom Darmfaserblatte in der ganzen Länge des Embryo genau derselbe ist. — Ich bin übrigens davon überzeugt, hätte Balfour den paaren Zustand der Subintestinalis gekannt, so würde er selber sofort das Richtige getroffen haben.« In seiner späteren Arbeit (38) wendet sich Mayer gegen die Ausführungen Hoffmanns[1] (25), der bei Selachiern rein entodermale Entstehung des Blutgefäßsystems beschreibt.

Mollier (51) beschreibt die Entwicklung des Herzens bei *Triton alpestris* etwa folgendermaßen: Er geht dabei von Stadien aus, bei welchen der Pericardialspalt an den Seiten kaum sichtbar ist. Die ersten Gefäßzellen erscheinen als paarige Streifen, das viscerale Blatt des Mesoderms besteht aus höheren Zellen als das parietale Blatt, die Gefäßzellen liefert die Splanchnopleura. Die beiden Gefäßzellenstreifen vereinigen sich in einen Zellenhaufen, welcher den Faltenraum ausfüllt. Die Herzanlage gabelt sich cranial und caudal und die entstandenen Arteriae mandibulares umschlingen die Anlage der Thyreoidea. Das ventrale Mesocardium ist nur von ganz kurzer Dauer, die Herzanlage schmiegt sich der ventralen Darmwandung an und — früher solid — bildet sich in ein hohles Gebilde um; durch das Auseinandertreten der Herzzellen entsteht das syncytiale Maschenwerk (mesenchymatöses Stadium). Erst bei Stadien mit 26 Urwirbeln treten die ersten Blutkörperchen in das Herz ein. — Mollier vergleicht seine Resultate mit denen von Brachet und bezieht in

[1] Hoffmann fand bei *Acanthias*, daß das Herz sich paarig anlegt, was Mayer vom phylogenetischen Standpunkte als sehr wahrscheinlich bezeichnet, in der Ontogenese hat er jedoch andere Verhältnisse gefunden; das Endocardium hat er nicht als doppeltes Rohr gesehen. Von der Paarigkeit des Herzens könnte man nur dann sprechen, wenn ursprünglich wirklich zwei Röhren vorhanden gewesen wären, die sich später zu einer einheitlichen Röhre vereinigten; das ist bei *Acanthias* nach Hoffmanns Schilderung nicht der Fall.

seine Arbeit auch Stadien von *Bufo cinereus* ein; den medianen ovalen Strang vermißt er vollständig und die ersten Herzzellen findet er später zwischen (vielleicht ähnlich wie Brachets Fig. 22 darstellt) und über den medialen Kanten der nahe aneinander liegenden Mesodermplatten. Diese Herzzellen sind locker zerstreut und weisen keine paarige Anordnung auf, haben aber aus der paarigen Pericardplatte ihren Ursprung genommen.

Nach Swaen-Brachet (63) entsteht bei den Knochenfischen nicht nur das Blut, sondern auch das ganze Gefäßsystem aus der intermediären Zellmasse und Zellamelle. Die intermediäre Zellmasse wird durch die wachsenden Mesodermlamellen in zwei Bezirke geteilt. Der ventral gelegene Teil stellt das Herzmaterial vor. Die paarigen Anlagen fließen in ein Gebilde zusammen und der Herzschlauch entsteht durch die Vereinigung einzelner kleiner Lücken in einen einheitlichen Raum. —

Henneguy (22), welcher auch auf die paarige Anlage des Herzens bei den Knochenfischen aufmerksam gemacht hat, hat das ganze Material für die Ausbildung des Herzendothels in jenen Zellen gesucht, die sich von der Wandung des Pericards ablösen und so frei werden. Nach Swaen-Brachet existieren bei den Forellenembryonen wirklich solche Zellen, die sich mit den Zellen der intermediären Masse vereinigen; die Hauptrolle bei der Bildung der Herzröhre übernehmen jedoch die oben erwähnten Anlagen.

Emmert (14) hat die Gefäßbildung bei den Selachiern studiert und ist zu dem Schlusse gelangt, daß sich daran ausschließlich das Mesoderm beteiligt. Insbesondere die Splanchnopleura in der Gegend der Urwirbelkommunikation ist es, die da in Betracht kommt. »Eine Beteiligung des Entoderms konnte ich für die von mir untersuchten Stadien von *Torpedo marmorata* vollkommen ausschließen.« Die Gefäßzellen treten aus der Splanchnopleura aus und teilen sich; in dieser zweifachen Weise erfolgt ihre Vermehrung. Die Ausführungen Hoffmanns über die entodermale Herkunft des Gefäßsystems sollen nach Emmert auf Schrägschnitten beruhen.

Nach Muthmann (39) entsteht das Herz bei den Anuren wie bei den Urodelen aus mesodermalen Zellen, welche dem Hyoidbogen entstammen. Die rundliche solide Leiste Brachets (une saillie hypoblastique arrondi) erklärt Muthmann als die Anlage der Thyreoidea. Die Thyreoidea befindet sich an der cranialen Wand des Raumes, in dem sich das Herz bildet, und steht in keiner Beziehung zu diesem. »Die Arteriae hyo-mandibulares werden nach meiner An-

sicht ebenfalls von mesodermalen Zellen gebildet und nicht, wie Brachet bei Stadium IV beschreibt, von entodermalen Zellen der ‚saillie hypoblastique', meiner Thyreoidea.« — Weiter besteht nach Muthmann bei ganz jungen Stadien (1,5 mm), bei denen Brachet schon eine Leiste, die erste unpaare solide Herzanlage, beschreibt, noch keine Herzanlage. Die Leiste, welche Brachet bei 1,9 mm langen Individuen beschreibt, und welche sich schon vom Entoderm losgelöst hat und nur vorn mit der Mundbucht, hinten mit der Leber in Zusammenhang steht, erklärt Muthmann als ein Gebilde, das eigentlich von zwei verschiedenen Organen gebildet wird: cranial aus der Thyreoidea und aus dem von mesodermalem Material gebildeten Herzzellenstrang. (Bei Axolotl und *Salamandra* hat Muthmann dieselben Verhältnisse gefunden wie bei *Triton*.) Die Herzzellen liefert die Splanchnopleura, die Beteiligung des Entoderms vermißt der Autor. — Das Herz hält Muthmann für ein unpaares Organ; er äußert sich darüber folgendermaßen: »Es ergibt sich auf Grund dieser Befunde, daß zwar die Bildung der Herzzellen nicht eine unpaare, sondern eine paarige ist, da beide Seiten des Embryo Zellen, selten sogar einen Zellstrang liefern, und dies beiderseitige Material sich erst zur unpaaren Herzanlage vereinigt. Jedoch tritt eine durchgehende gleichmäßige Höhlung stets einheitlich und unpaar auf und so müssen wir daher das Herz selbst als ein unpaares medianes Organ auffassen.«

Ein anderer Vertreter der Theorie, daß das Herzendothel ausschließlich aus dem Mesoderm sich aufbaut, ist Raffaele (47). Er hat die Gefäßbildung bei den Haifischen beschrieben und ist da zu einer ganz anderen Anschauung gelangt als Rückert (50). Den ventralen Wulst oder die Leiste, die nach Rückert das Material für das Herz liefert, hat Raffaele für ein Gebilde erklärt, das nur den Rest des ehemaligen Zusammenhanges des Darmes mit dem Dotterdarm vorstellt[1]. — »Tutto questo passo (pag. 391—92), che sembra dimostrare fino all' evidenza l'origine entoblastica dell' endocardio, si fonda a mio credere sopra un errore. Io ho potuto riscontrare ciò che R. descrive, sopra sezioni di embrioni di *Pristiurus* e

[1] Mollier (51) schließt sich der Anschauung Raffaeles an und äußert seine Meinung dahin, daß die ventrale Leiste des Entoderms in keinem Zusammenhange mit der Herzbildung steht, bemerkt aber, daß nach Rückerts Beschreibung der entodermale Wulst am cranialen Ende der Herzanlage vorkommen soll und die Abschnürungsleiste eben am caudalen Ende am deutlichsten hervortreten müßte. Mollier meint, daß bei den Selachiern die mesodermale Herkunft der Herzgefäßzellen am wahrscheinlichsten sei.

ho veduto cose identiche, sol che mi sono convinto che la cresta entoblastica ventrale non è punto una nuova formazione, ma rappresenta il residuo del tratto che univa l'intestino cefalico all'intestino vitellino.«

Das ganze Herz entsteht bei den Selachiern nur aus dem Mesoderm. Zuerst erscheinen die Arteriae mandibulares und nach Raffaele haben mutmaßlich auch in der Herzregion zwei Längsgefäße existiert. Somit reiht sich der Autor jenen Forschern an, welche die Theorie des paarigen Charakters der Herzbildung vertreten.

An *Ceratodus* hat Greil (19) die Entwicklung des Gefäßsystems studiert und ist zu dem Schlusse gekommen, daß die Gefäßzellen und das Blut ausschließlich mesodermalen Ursprungs sind. Der Autor schildert sehr ausführlich die Entwicklung des Mesoderms; unter anderem schreibt er: »In Anbetracht der so mannigfaltigen Differenzierungsfähigkeit der freien Mesodermzellen erscheint es fast unmöglich, die beiden Bildungsstätten derselben bzw. die aus ihnen hervorgehenden Zellkomplexe in treffender Weise zu bezeichnen. Der verdickte, ventrale Randstreifen der Mesodermflügel liefert vor allem Blut- und Gefäßzellen, die dorsomediale Bildungsstätte freier Mesodermzellen Stützelemente und Gefäßzellen; die erstere kann daher, wie bereits oben bemerkt, als Angiohämoblastem, die letztere als Angiosklerobiastem, bzw. in ihrem segmentierten Abschnitt als Angiosklerotom bezeichnet werden.«

In der Frage der Paarigkeit der Herzanlage stimmt Greil nicht mit den Ansichten Rabls (45) überein und bezweifelt, daß dessen drei Schemata wirklich den drei Etappen der phylogenetischen Entwicklung entsprechen. Greil ist also Anhänger der Theorie der Paarigkeit der Herzanlage. Er hat auch die Vorgänge bei *Salamandra* und *Triton* verfolgt. Das Endocardium entsteht durch Vereinigung der bilateral symmetrischen Anlagen, die infolge der günstigen Verteilung des Dotters früher erfolgt als bei den Meroblastiern oder bei Arten, die von diesen abstammen. — »Die Bilateralität der ersten Anlage des Endocardiums erscheint demnach in der Bilateralität des Mesoderms begründet.«

Die rein mesodermale Herkunft des Herzens bei *Siredon* und *Bufo* hat Marcinovski (35) beschrieben. Die Autorin hat den Darmwulst, den Brachet, Rabl, Rückert als den Mutterboden der Endothelzellen aufgefaßt haben, als die Thyreoida bezeichnet, die mit der Herzbildung nichts gemein hat. Sie ist zu ähnlichen Resultaten gelangt wie De Rooy bei *Megalobatrachus*. Der Unterschied besteht

in dem Umstand, daß die Mesodermlamellen bei *Siredon* sich während der Proliferation der Herzzellen in der Mittellinie berühren, während sie bei *Megalobatrachus* voneinander entfernt sind[1] (siehe die Fig. 3, 6, 7 in De Rooys Arbeit). Das Pericardium entsteht später als die Zellen des Endothels. — Bei *Bufo* existieren dieselben Verhältnisse, das Mesoderm erreicht früh die ventrale Mittellinie.

Van der Stricht (61) beschäftigt sich mit der Entwicklung der Blutkörperchen, des Endocards und der Aorta bei *Scyllium stellare, Scyllium canicula, Torpedo* und *Pristiurus melanostomus*. Allen Gebilden kommt rein mesodermaler Ursprung zu. Das Endocardium bildet sich aus paarigen Wucherungen der Splanchnopleura. Die Aorta entsteht auf die von Raffaele beschriebene Art.

Die Entwicklung des Herzens bei den Salmoniden hat Sobotta (59) beobachtet. Eine Zellmasse zwischen den Pericardialblättern stellt das Herzendothel dar. Diese Zellen stammen nicht vom Entoderm. »Von den Mesodermmassen vielmehr, in welche die entodermalen Anlagen der Kiemenspalten hineinwachsen (und die hauptsächlich das Substrat für die späteren Kiemenbögen liefern), sieht man in geeigneten Stadien der Entwicklung eine Lage platter Zellen sich ablösen und ventral um den Darm herum bis zum Dotter wachsen. — Später schnüren sich diese Zellen, welche das Herzendothel liefern, ab und kommen ..... ventral vom Darm zu liegen.« — Auf Grund dieser Beobachtungen stellt Sobotta die entodermale Herkunft der Herzendothelzellen mit entschiedener Bestimmtheit in Abrede[2].

Einige Autoren erklären, daß die Herzzellen den Urwirbeln entstammen. Auf diese Weise beschreibt Holbrook (28) die Entstehung des Endothels bei *Gadus*. — Auch nach Blaschek (5) entsteht das Endothel des Herzens und der Aorta aus den Urwirbeln. — Bambeke (4) leitet das Herzendothel von dem splanchnischen Blatte des Mesoderms ab. — Öllacher (42, 43) vertritt die mesodermale Herkunft des Endothels bei Salmoniden und *Bufo*. Bei *Bufo* weist nach ihm die Splanchnopleura eine ventrale Ausstülpung auf, in welcher sich eine Zellenmasse befindet. Die oberflächlichen Zellen dieser Masse bilden später das Endothel, die inneren das Blut. Bei Forellenembryonen hat er den bekannten

---

[1] de Rooy erblickt die Ursache dieser Verhältnisse bei *Megalobatrachus* im Vorhandensein des großen Dottersackes.

[2] In seiner späteren Arbeit (60) gibt Sobotta an, daß die sogenannte intermediäre Zellmasse (Öllacher), die er selbst »Blutstränge« benennt, von den Seitenplatten und nicht von den Urwirbeln ihren Ursprung nimmt.

Blutzellenstrang entdeckt und »intermediäre Zellmasse« benannt. Öllacher leitet die intermediäre Zellmasse (wie auch Felix, Henneguy und Swaen-Brachet) von den Seitenplatten ab, während sie nach Wenckebach (65) von den Urwirbeln herstammt.

Die Entwicklung des Herzens bei *Petromyzon* hat Hatta (20) verfolgt. Dem Autor gelang es nicht sicherzustellen, aus welchem Keimblatte die ersten zum Vorschein kommenden Herzzellen herstammen, er glaubt jedoch, daß sie von den ventralen Kanten des Mesoderms ihren Ursprung nehmen. »As to the origin of the mass of cells, marked (χ) in my Figs. 3, 5, 8 and 10, which is destined to become the endothelium, I am unfortunately unable to say anything definite, but I am inclined to regard it as derived from the mesoblast.« — Die zuerst freien Zellen gruppieren sich später in eine zusammenhängende Schicht. Die Anschauung Göttes (16) über den massiven entodermalen Wulst bei *Petromyzon* wurde also von Hatta nicht bestätigt.

Eine viel geringere Anzahl von Forschern erklärt das Entoderm als den Mutterboden des Herzendothels. Es sind das folgende Autoren: Brachet (8), Götte, Hoffmann, Houssay, His, Kellicott, Marshal-Bless, Nussbaum, Rabaud, Rabl (45), Rudneff, Schimkewitsch, Schwink, Swaen, Wheeler.

Nach C. K. Hoffmann (25) entsteht bei den Selachiern das Herz durch bilaterale, aber asymmetrische Ausstülpung der ventralen Darmwand dort, wo diese in die laterale Wand übergeht, also nicht durch Proliferation der Zellen. Auf Fig. 3 bildet Hoffmann die zwei Herzhälften ab, von denen die linke die rechte bedeutend an Größe übertrifft; beide sollen proximal zusammenfließen, auch hinten vereinigen sich beide Hälften und »ihre Höhlen treten in freien Zusammenhang mit der des Urdarmes«. Das Herz legt sich also nach Hoffmann bei *Acanthias* doppelt an.

In seiner späteren Arbeit (27) bestätigt Hoffmann ausdrücklich seine früheren Angaben, daß sich nämlich das Herz aus dem ventralen Abschnitte des Kopfdarmes bildet und daß bei *Acanthias* das ganze Gefäßsystem ein abgegliedertes Stück des Urdarmes repräsentiert. In Fig. 8 zeichnet er den »Herzdarm« mit dessen beiderseitigen, auffallend dünnwandigen Ausbuchtungen. Auch besteht Hoffmann auf der Paarigkeit der Herzanlage. Der rasche Verlauf dieses Zustandes soll Balfours und Rückerts Anschauungen in dieser Hinsicht beeinflußt haben. Auch bei den Knochenfischen *(Salmo)* hat C. K. Hoffmann (26) eine entodermale Herkunft der

Endothelzellen beschrieben. Nur ein Teil des Entoderms wird zur Ausbildung des Kopfdarmes verbraucht; von dem Reste, welcher dem Dotter anliegt, proliferieren nach Hoffmann die Zellen des künftigen Endocards.

Schwink (58) hat die Entwicklung des Herzens bei *Rana temporaria, Bufo vulgaris, Salamandra atra* und *Triton alpestris* verfolgt. Er hat keinen Zusammenhang der Gefäßzellen mit dem Mesoderm gefunden, nebstdem stellt das viscerale Mesodermblatt fast überall eine einschichtige Lamelle vor. Wenn sich auch die Zellen dem Mesoderm anlegen, so existiert doch immer eine Trennungslinie zwischen beiden, so daß die mesodermale Herkunft der Zellen nur scheinbar ist. Die Kernteilungsachsen in der Splanchnopleura liegen immer in der Flächenrichtung der Lamelle, nie senkrecht zu dieser Richtung, während im Darmentoblast die Spindeln auch senkrecht zur Oberfläche stehen; die Endothelien entstehen daher ausschließlich aus dem Entoblast, worin Schwink einen palingenetischen Prozeß erblickt. Den Zusammenhang der Gefäßzellen mit dem Dotterentoblast kann man am besten an horizontalen Längsschnitten sicherstellen. Die Dottervenen entstehen früher als das Herz selbst. Die Anschauung Schwinks über die Paarigkeit des Herzens kann man vielleicht aus folgendem Satze herauslesen: »Außer dem direkten Übergang der Endothelien (Gefäßzellen) in die Dotterzellenmasse zeigen solche Serien weiterhin sehr deutlich, daß die Gefäßzellen sich auf der rechten und linken Körperseite vom Dotterentoblast ablösen, daß sie dann zu beiden Seiten der Leberanlage nach vorn ziehen und vor dieser erst die Vereinigung der paarigen Zellstränge zur ersten (unpaaren) Anlage des Herzendothels erfolgt.«

Rabl (45) zeichnet auf seiner Fig. 6 einen Zellenwulst, der dem Entoderm in der Medianlinie ansitzt. Diesen Wulst hält er für die Anlage des Endothelsäckchens; dessen Ursprung aber kann der Autor nicht mit Sicherheit angeben, da die Dotterplättchen das Beobachten behindern. Doch glaubt Rabl, daß das in Rede stehende Gebilde entodermalen Ursprungs sei: »ich werde aber später mehrere Gründe anführen, die mit einiger Wahrscheinlichkeit für die Ansicht sprechen, daß die erste Anlage des Endothelsäckchens mit der früher erwähnten und in Fig. 2 abgebildeten ventralen Rinne des Darmes in genetischer Beziehung stehe, mit anderen Worten, daß sie dem Entoderm ihre Entstehung verdanke.«

Bekannt sind die Anschauungen Rabls über die Paarigkeit der Herzanlagen in der Wirbeltierreihe. Die Ursache des Auseinander-

rückens der ursprünglichen Herzanlage sucht Rabl in der großen Anhäufung des Nahrungsdotters; ». . . . . wenn auch die Säugetiere auf dem Wege von den Monotremen aufwärts unter gleichzeitiger Ausbildung des Placentarkreislaufes des Nahrungsdotters verlustig geworden sind, so haben sich doch in ihrer Entwicklung zahlreiche Eigentümlichkeiten erhalten, die auf dessen frühere Existenz zurückweisen«. —

Balfour hat die Paarigkeit der Herzanlage ebenfalls als eine sekundäre Erscheinung aufgefaßt; er ist der Ansicht, daß in der Veränderung in der Zeit des Verschlusses der Schlundwand die Ursache dieser Erscheinung zu suchen sei. — Rabl erklärt die Verspätung des Schlundwandverschlusses als die Folge der Ausbreitung des Embryos auf der Oberfläche des Eies, die durch die Anwesenheit einer großen Menge von Dotter herbeigeführt ist. Er sucht seine Theorie durch drei Schemata verständlich zu machen.

Später bezeichnet Rabl den Wulst bei *Salamandra* als die Anlage der Thyreoidea, über die Herkunft des Endothels äußert er sich wieder nicht ganz klar.

Kellicott (31, 32) beschreibt die Entstehung des Herzens bei *Ceratodus*. Das Herzendothel entstammt dem Hypoblast. Von der ventralen Partie des Hypoblasts löst es sich in der proximalen Region als ein Zellstab ab, hinten proliferieren einzelne Zellen oder kleine Zellkomplexe zur Bildung des Endothels. Hinten, wo sich das Mesoderm erst vom Entoderm abzuteilen beginnt, kann man über die Zugehörigkeit der betreffenden Zellen zu einem dieser zwei Blätter nicht klar werden.

Eine rein entodermale Herkunft der Gefäßzellen, aus welchen sich das Endothel der Dottervenen und des Herzens bildet, nimmt Nussbaum (41) an. Der Autor schließt sich zum überwiegenden Teile den Ausführungen Schwinks an. Er beschreibt Gefäßzellen, welche mit dem Entoblast zusammenhängen; einzelne Entodermzellen lösen sich in der Gegend der medianen Ventrallinie vom Darme ab und bilden das Endothel. Zuerst entstehen die Dottervenen und dann erst das Endothel des eigentlichen Herzens. Die Blutkörperchen entstehen aus den Zellen des Dotterentoblastes, wie es Schwink und Götte beschrieben haben.

Wheeler (68) leitet die Blutzellen bei *Petromyzon* vom Entoderm ab; das Endothel des Herzens (und auch der Gefäße) wird dann von diesen Blutzellen gebildet. Wheeler beschreibt einen Teil der Blutzellen als amöboide Zellen und eben diese sollen später

die Endothelzellen vorstellen; (Götte (16) nimmt als erste Anlage des Herzens bei *Petromyzon* eine entodermale Leiste an, welche dem Vorderdarm ansitzt, sich von ihrem Mutterboden abschnürt und später hohl wird).

Nach einigen Autoren kommt endlich den Herzendothelien gemischter, d. h. ento- wie mesodermaler Ursprung zu. Es sind das besonders Noeldecke, Rückert (auch Mollier (51) bei *Gecko*).

Rückert (50) hat die Bildung des Herzens an Embryonen von *Pristiurus* und *Torpedo* verfolgt. Er fand, daß das Herzendothel an der Stelle der Herzanlage selbst entsteht; zum Teil wird dieses Endothel bei *Pristiurus* aus einer Verdickung der ventralen Schlundwand, die einem Knopfe ähnlich sieht, gebildet; dieser Teil des Endothelmaterials stammt also vom Entoderm. »Daneben ließ sich — bei *Torpedo* mit aller Deutlichkeit — auch ein Austritt von Mesoblastzellen erkennen.« (Auch die Aortenzellen sollen bei *Pristiurus* gemischten Ursprungs sein; auf seiner, leider in kleinem Maßstabe gehaltenen Textfig. 12, bildet Rückert einige Aortenzellen ab, die aus der dorsalen Darmwand in den seitlich von der Subchorda gelegenen Raum sprossen. Daneben proliferieren die Aortenzellen auch aus dem Mesoblast.)

Der Längswulst im Umfange der vom Dotter abgehobenen Kopfdarmhöhle, aus dem die Endothelzellen auswandern, soll bei *Torpedo* mehr diffus bleiben, bei *Pristiurus* hat er jedoch auf dem Querschnitte die Gestalt eines ventral vorspringenden Zellenknopfes. Der Wulst beginnt sich bei *Pristiurus* bald in toto oder in Partikeln von seinem Mutterboden abzulösen, wodurch die ventrale Darmwand erheblich dünner wird. Der abgelöste Zellstrang beginnt hohl zu werden, indem die Zellen Fortsätze zueinander aussenden.

Bezüglich der Herkunft der Gefäßzellen zieht sonach Rückert folgenden Schluß: »Im Voranstehenden wurde gezeigt, daß die Endothelzellen für die ersten großen Gefäßbahnen im Kopf und Rumpf des Embryo aus zwei verschiedenen Quellen hervorgehen, aus dem Entoblast der Darmwandung und dem den Darm umhüllenden Mesoblast. Im Bereich des Mesoblast hinwiederum läßt sich ein Austritt von gefäßbildenden Zellen (»Gefäßzellen«) sowohl aus den Somiten als namentlich aus dem unsegmentierten ventralen Mesoblast (Seitenplatten) verfolgen.«

Was die paarige Anlage des Herzens anbelangt, so konnte Rückert eine solche nicht sicherstellen. »Eine paarige Anlage des

Herzens habe ich in demjenigen Teil des Kopfes, welcher von dem Dotter abgeschnürt ist . . . . ., nicht gesehen, weder anfänglich, so lange das Zellenmaterial des Herzendothels solid ist, noch auch später, wenn die Bildung der Herzhöhle vor sich geht.« — Distal von der jeweiligen Abschnürungsstelle des Darmes findet Rückert Gefäßzellen und Gefäßräume zu beiden Seiten des Darmes. Der Autor gibt zu, daß der Längezuwachs des Herzens durch Zusammenfließen dieser paarigen Anlagen bedingt ist. »Wenn dies auch der Fall ist, so darf man doch darin nicht einen Hinweis auf ein primäres Verhalten erblicken, sondern der fragliche Abschnitt muß bezüglich seiner Genese vielmehr auf die gleiche Stufe gestellt werden mit der paarigen Herzanlage der höheren Wirbeltiere, welche als eine sekundäre (Balfour), in letzter Linie durch den Einfluß des Nahrungsdotters (Rabl) bedingte Bildung aufzufassen ist.« Hinter der Abschnürungsstelle ist es wohl gewiß nicht anders möglich, als daß die Anlagen des Herzens bilateral zustande kommen, ». . . . . Deshalb kann dieser Abschnitt für die vorliegende Frage überhaupt nicht in Betracht kommen, sondern nur der proximale, in welchem allein die Möglichkeit einer unpaaren Anlage gegeben ist. Hier tritt dieselbe denn auch mit aller wünschenswerten Klarheit auf.«

Die Angaben Noeldeckes (40) über die Herkunft des Herzendothels beziehen sich auf die Knochenfische. Das Endothel entsteht aus einer Zellmasse, welche in der Herzregion unter den Seitenplatten liegt. Ihre Zellen sind wahrscheinlich zum Teil mesodermalen Ursprungs; sie haben keine Abgrenzung gegen die untere Seitenplatte und lösen sich deshalb wahrscheinlich von dieser ab. Während nun im Laufe der Entwicklung die Abgrenzung gegen die Seitenplatten allmählich zum Vorschein kommt, verschwindet sie gegen das Entoderm, so daß ein Teil der Herzzellenmasse vom Entoderm seinen Ursprung nehmen kann. Darum äußert sich der Autor: »Meines Erachtens bestehen also die Herzzellen sowohl aus ento- wie aus mesodermalen Zellen.« — Die Anschauung Zieglers, welcher diese Herzzellenmasse ausschließlich aus dem Mesoderm ableitet, soll nach Noeldecke auf viel zu alten Stadien beruhen.

Ob die ersten Herzzellen sich durch Teilung vermehren, oder ob neue Herzzellen aus dem Dotter zugeführt werden, läßt Noeldecke unentschieden[1], neigt jedoch — ohne einen strikten Beweis

[1] Die letztere Möglichkeit erklären Ziegler und Henneguy als ausgeschlossen.

hierfür anführen zu können — zu der Anschauung, daß die Vermehrung der sog. Herzzellen vom Dotter ausgeht.

Nicht alle als Herzzellen bezeichneten Zellen bilden nach NOELDECKE die solide Anlage des Herzens, in erster Reihe die, welche sich in der Nähe der Medianlinie befinden, »das wäre aber seiner Entstehung nach, falls man keine nachträgliche Vermengung annehmen will, ein Teil der entodermalen Partie.« — Was die Frage der Paarigkeit des Herzens bei den Knochenfischen anbelangt, neigt NOELDECKE zur Annahme einer paarigen Anlage. Er hat oft auf den Querschnitten die Lage der sich zum Epithel anordnenden Zellen in einem solchen Zustande gefunden, der die Paarigkeit des entstehenden Gebildes als sehr wahrscheinlich andeutete.

Eine ganz indifferente Zellmasse, welche weder Entoderm noch Mesoderm, noch eine Mischung von entodermalen und mesodermalen Zellen vorstellt und welche als Bildungsstätte des Endocards anzusehen ist, beschreibt GREGORY (18). Seine Studien behandeln die Salmoniden und Esociden, die nach GREGORY — was die Herzentwicklung betrifft — eine Sonderstellung in der Tierreihe einnehmen. Um einige seiner Figuren recht anschaulich zu machen, führt sie der Autor in Farben aus. Entoderm (grün) und Mesoderm (blau) gehen allmählich in das laterale Mesentoderm (gelb) über. »In dieser Zellmasse und zwar in deren ventraler Partie sind die Zellen der Herzanlage, ZIEGLERS Herzzellen, zu suchen und zwar an einer Stelle, welche dem Punkte nahe gelegen ist, wo Entoderm und Mesoderm noch deutlich als gesonderte Keimblätter zu erkennen sind.« —

III.

Ein Vergleich der wichtigsten einschlägigen Angaben mit den Ergebnissen meiner Untersuchungen.

Jene Autoren, welche in ihren sorgfältigen Arbeiten die rein mesodermale Herkunft des Herzendothels beschreiben, haben entweder an solchen Vertretern der Wirbeltiere gearbeitet, bei welchen dieses Gebilde wirklich ausschließlich dem Mesoderm entstammt, oder haben keine solchen Stadien zur Verfügung gehabt, bei denen die Beteiligung des Entoderms an dieser Bildung eben zum Vorschein kommt. Solche Stadien kann man wohl oft nur zufällig antreffen, wenn man auch vermeint, eine ununterbrochene Reihe von Ent-

wicklungsstadien zu besitzen. Stadien derselben Länge — z. B. der Selachier —, bei welchen ich die Beteiligung des Entoderms an der Bildung des Endothels beschrieben habe, habe ich in größerer Anzahl zur Disposition gehabt — doch die beschriebenen Verhältnisse habe ich nur bei einem einzigen Exemplar angetroffen; in ähnlicher Weise auch bei *Pelobates*. Es ist daher bei diesbezüglichen Studien unerläßlich, eine möglichst große Anzahl von Exemplaren zu verarbeiten, um den richtigen Stand aller Vorgänge zu erkennen. Auch bei Lösung der Frage betreffend die paarige Anlage des Herzens sind möglichst viele Stadien unentbehrlich.

Was meine eigenen Beobachtungen an *Scyllium canicula* betrifft, so stimmen sie mit denen Rückerts in der Hauptsache überein, daß nämlich das Endothelmaterial seinen Ursprung vom Entoderm wie vom Mesoderm nimmt (Tafelfig. 3, 4). Bei *Scyllium canicula* konnte ich jedoch kein Gebilde an der ventralen Darmwand auffinden, das die Bezeichnung eines knopfartigen Wulstes führen könnte und das sich in toto von seinem Mutterboden ablöste. Die Zellen proliferieren bei dieser Art an verschiedenen Stellen des ventralen Darmabschnittes in Klumpen oder Strängen (Tafelfig. 3, 8). Auch die Proliferation der Zellen aus dem visceralen Blatte des Mesoderms ist bei *Scyllium canicula* unverkennbar (Tafelfig. 4).

Zu den Ausführungen Rückerts über die Frage der Paarigkeit der Herzanlage bemerke ich, daß bei *Scyllium canicula* die Herzanlagen noch lange nach der Abschnürung des Darmes paarig erscheinen. Ich verweise auf die Tafelfig. 8 und die Textfig. 22. Auf der Tafelfig. 8 sind die proximalsten Enden der Anlagen gezeichnet, in denen überhaupt noch keine Höhlungen auftreten und die noch sehr weit voneinander entfernt sind. Die Stelle, an welcher sich der Darm vom Dotterdarm abschnürt, liegt auf dem 27. hinter dem in dieser Tafelfigur reproduzierten Schnitte, was bei einer Schnittdicke von 4 μ und bei der unbedeutenden Größe des Objektes eine relativ große Entfernung ist. Die Zellen, welche in der Mitte aus der ventralen Darmwand als Gefäßzellen proliferieren (Tafelfig. 8), dürften wohl eine bilaterale Lage einnehmen, wenn sie zur Vermehrung des paarig vorhandenen Endothelmaterals beitragen sollen. Außerdem proliferieren auf einigen Schnitten die Zellen auch aus den Partien der Darmwandung, wo sich diese nach oben in ihre lateralen Partien umbiegt; für diese Art der Proliferation wäre selbstverständlich auch das allfällige Vorhandensein eines in der Medianebene gelegenen Hindernisses ohne Bedeutung. —

Erst in der weit distal gelegenen Partie kann man eine Scheidewand zwischen den Endothelanlagen auffinden, die wirklich als mechanische Ursache für die Paarigkeit der Anlagen angesehen werden muß. Diese Verhältnisse führt meine Textfig. 24 vor, wo der Darm mit dem Dotterdarm noch in Verbindung steht und wo die Anlagen selbstverständlich nicht anders erscheinen können als paarig. Als solche treten sie jedoch — wie schon erwähnt wurde — auch weit vorn auf, wo die Abschnürung der Darmröhre schon längst erfolgt ist.

Bei den Anuren wäre es möglich, die auf Textfig. 2 und Tafelfig. 1 dargestellte Zellenleiste auch als eine mechanische Ursache für das Auftreten der paarigen Endothelgebilde anzusehen. Die Gruppierung der freien Gefäßzellen an zwei Stellen im Subintestinalraume kann man aber auch in den proximalen Gebieten sicherstellen, wo keine Zwischenwand in dem genannten Raume existiert, wie z. B. die Textfig. 12 lehrt. Der Herzschlauch bei den Anuren behält auch ziemlich lange seine Paarigkeit (Textfig. 5, 17). Vergleicht man also die Vorgänge der Herzbildung bei den Selachiern und den Anuren, so kann man wohl annehmen, daß das paarige Auftreten der Herzanlagen eine Erscheinung ist, die nicht allein durch Raum- und Dotterverhältnisse während der Entwicklung herbeigeführt wurde. — Auch nach Paul Mayers (37. 38) Auffassung kann man in dem paarigen Auftreten der Herzanlagen bei den Haifischen einen ursprünglichen Zustand erblicken. — Daß der später einheitliche Herzschlauch (Textfig. 6, 7) durch Vereinigung der paarigen Anlagen (Textfig. 5) entsteht, geht aus meiner Beschreibung, wie ich hoffe, deutlich hervor.

Zu den Angaben Raffaeles über die Entwicklung des Herzens der Selachier habe ich folgendes zu bemerken: Raffaele erklärt die Leiste, welche nach Rückert die Zellen für das Herzendothel liefert, für ein Gebilde, welches nur als ein Rest des ehemaligen Zusammenhanges des Kopfdarmes mit dem Dotter aufzufassen sei. Wie meine Beschreibung und Abbildungen zeigen, proliferieren die Zellen aus der Darmwandung an verschiedenen Stellen und nicht nur in der medianen Ebene. Was etwa in meiner Arbeit der Leiste Rückerts entsprechen könnte, wäre vielleicht das Gebilde, welches auf meiner Tafelfig. 8 gezeichnet ist. Ich glaube, daß die Form der Darmröhre die Auffassung Raffaeles nicht stützen kann. Die Röhre ist da in ihrer ventralen Partie sehr breit und im Vergleich zu den lateralen Wänden auffallend dünn, was den Austritt der

Zellen nur noch wahrscheinlicher macht. Nach seiner Form muß da der Kopfdarm schon lange vom Dotterdarm abgeteilt sein und eine etwa durch Abschnürung hervorgerufene Unebenheit der Konturen oder überhaupt ein ähnliches Gebilde müßte schon lange geschwunden sein. Die Gebilde im Sinne Raffaeles wären eher — so sollte man erwarten — an dem ventral keilförmig konturierten, eben abgeschnürten Darm vorhanden. Und wenn wir schließlich zuließen, daß das auf Tafelfig. 8 abgebildete Gebilde wirklich einen Rest der ehemaligen Verbindung des Darmes mit dem Dotterdarm repräsentiert und nicht durch Proliferation allein entstanden ist: in dem Gebilde befinden sich eigenartige kleine Zellchen (Tafelfig. 7, 8), und ebensolche sind auch in den paarigen Endothelanlagen vorhanden; sie stammen ohne Zweifel aus der Leiste, wenn auch diese den Rest der ehemaligen Verbindung vorstellt, und sind in diesem Falle auch entodermalen Ursprungs.

Die Auffassung C. K. Hoffmanns betreffend die Bildung des Herzens der Haie muß, wie überhaupt jede Auffassung, welche die rein entodermale Herkunft des Endothels vertritt, als unrichtig bezeichnet werden. Der Autor hat zweifellos mit in der Entwicklung zu weit vorgeschrittenem Material gearbeitet und die schon fertigen, der Darmröhre dicht anliegenden Endothelschläuche für Ausstülpungen der Darmröhre gehalten.

Brachet ist bekanntlich bei *Triton* (8) zu anderen Resultaten gelangt als bei *Rana* (9). Bei *Rana* hat er die mesodermale Herkunft der Herzzellen beschrieben. Die freien Zellen, welche sich zwischen den ventralen Enden der soliden Mesoderm-Schichten (Brachets Fig. 22) befinden, werden von Brachet als cellules vasculaires bezeichnet. Dagegen habe ich im ersten Teile der vorliegenden Arbeit Bedenken erhoben. Ich bin der Ansicht, daß solche Stadien viel zu jung sind, als daß man an ihnen irgendwelche Zellen als wirkliche Gefäßzellen zu erkennen vermöchte. Wären die median gelegenen freien Zellen wirkliche Herzzellen, so wäre es möglich, die Anschauung Brachets mit der von De Rooy bei *Megalobatrachus* in Einklang zu bringen, nach deren Angabe auch im medianen Gebiete Gefäßzellen erscheinen, bevor sich noch die Seitenplatten in der Medianebene berühren. — Übrigens hält auch Muthmann (39) die Stadien, bei denen Brachet schon eine Herzanlage beschreibt, für zu jung, als daß bei ihnen schon von einer solchen gesprochen werden könnte. Die wirklichen Herzzellen erscheinen bei den Anuren nach meinen Untersuchungen erst nach der Vereinigung der

Mesodermlamellen in der Medianebene und zwar durch Proliferation der Zellen zum überwiegenden Teile aus der Splanchnopleura. Jenes Gebilde, welches Brachet als »saillie hypoblastique« beschrieben hat, haben einige Forscher (Muthmann, De Rooy, Marcinovski) als die Anlage der Thyreoidea erklärt. Auch Rabl (1887) hat den ventralen Wulst des Entoderms — wenn auch nicht mit voller Bestimmtheit — als die Anlage des Endothelsäckchens gedeutet; später (1889) bezeichnet Rabl den Wulst auch als die Anlage der Thyreoidea. — Ich bemerke ausdrücklich: wenn ich auch in der vorliegenden Arbeit die Bezeichnung »Leiste« bei Beschreibung der Entwicklung des Herzens bei *Pelobates* benützte, so hat dieses Gebilde mit der Thyreoidea nichts gemein; dies erhellt übrigens von selbst, wenn man die Abbildungen in Muthmanns Arbeit einerseits und meine Tafelfig. 1, sowie Textfig. 2 anderseits miteinander vergleicht.

Vejdovský (64) hat entgegen Lang (34) und Bergh (5) bewiesen, daß der Darmsinus und das Herz der Annulaten mit einem Vasothel ausgestattet sind, das seinen Ursprung vom Entoderm nimmt. Der Autor spricht die Überzeugung aus, daß zwischen dem Annulaten-Hämocöl und dem der Mollusken, ja sogar dem der Arthropoden eine Übereinstimmung herrscht. Durch die Arbeit von Vejdovský ist der bisherige wichtige Unterschied zwischen den Annulaten und den Wirbeltieren — nämlich das Fehlen des Endothels bei jenen — gefallen, da beide Gruppen in der intravasalen Ausstattung übereinstimmen. Was die Entwicklung des Endothels bei den Wirbeltieren anbelangt, so glaubt der Autor, daß es durch erneute Untersuchungen gelingen wird, auch dafür eine entodermale Herkunft nachzuweisen. —

Wie der bisherige Stand der Frage über die Herkunft des Endothels lehrt, muß man die integrierende Beteiligung des Mesoderms an der Entstehung dieses Gebildes anerkennen. Doch glaube ich, daß es meinen Untersuchungen über die Entwicklung niederer Wirbeltiere gelungen ist zu zeigen, daß das Entoderm von der Beteiligung daran nicht völlig ausgeschlossen werden darf, da man in ganz jungen Entwicklungsstadien bei den Anuren und Selachiern die Abgabe von Entoderm-Zellen zum Aufbau des Endothelschlauches sicherstellen kann. Es scheint, daß die Bildung des Endothels vom Entoderm auf das Mesoderm während der Ausbildung dieses Keimblattes übergegangen ist, wie man dies ontogenetisch bei *Pelobates* verfolgen kann.

Literatur.

1) Aubert, Beiträge zur Entwicklungsgeschichte der Fische II. Die Entwicklung des Herzens und des Blutes im Hechtei. Zeitschr. f. wiss. Zool. Bd. VII. 1856.

2 Balfour, The development of the blood-vessels of the Chick. Quart. Journ. of micr. Sc. Vol. VIII. 1873.

3) Balfour and Deigton, A renewed study of the germinal layers of the Chick. Quart. Journ. of micr. Sc. Vol. XXII. 1882.

4) Bambeke, Van, Recherches sur le développement du Pélobate brun. Mémoires couronnés etc., publiés par l'Academie royale de Belgique. XXXIV. 1870. (Ref. aus Brachet.)

5) Bergh, R. S., Beiträge zur vergleichenden Histologie. Anat. Hefte (I, 1898, II 1900, III 1902).

6) Blaschek, Untersuchungen über Herz, Pericard, Entocard und Pericardialhöhle. Mitt. Embr. Inst. Wien. 1885.

7 Boecke, Beiträge zur Entwickelungsgeschichte der Teleostier. Petrus Camper. Bd. II. 1903. (Ref. aus Hertwigs Handbuch.)

8) Brachet, Recherches sur le développement du cœur, des premiers vaisseaux et du sang chez les Amphibiens urodèles (Triton alpestris). Arch. d'Anat. microsc. T. II. 1898.

9 ——, Recherches sur l'origine de l'appareil vasculaire sanguin chez les Amphibiens. Arch. de Biologie. I. 19. 1903.

10 ——, Recherches sur l'ontogénèse des Amphibiens urodèles et anoures. Arch. de Biol. I. 19. 1902.

11 Corning, Zur Frage der Blutbildung aus dem Entoderm. Arch. f. mikr. Anat. Bd. XXXVI. 1890.

12 Cunningham, On some Disputed Points in Teleostean Embryology. Ann. Nat. Hist. 7. 1891.

13 De Rooy, Petronella. Die Entwicklung des Herzens, des Blutes und der großen Gefäße bei Megalobatrachus maximus Schlegel. Jena. Zeitschr. Naturw. Bd. XLII.

14) Emmert, Beiträge zur Entwickelungsgeschichte der Selachier usw. Arch. f. mikr. Anat. Bd. LVI. 1900.

15 Felix, Beiträge zur Entwickelungsgesch. d. Salmoniden. Anat. Hefte. Bd. VIII.

16) Götte, Entwickelungsgeschichte des Flußneunauges. 1889.

17) ——, Die Entwickelungsgeschichte der Unke. Leipzig 1873.

18 Gregory, Beiträge zur Entwickelungsgeschichte der Knochenfische. Anat. Hefte. Bd. XX. 1902.

19) Greil, Über die erste Anlage der Gefäße und des Blutes bei Holo- und Meroblastiern (spec. Ceratodus Forsteri). Verh. d. Anat. Ges. 22. Vers. 1908.

20 Hatta, Contributions to the morphology of Cyclostomata I. Journ. Coll. Sc. Imp. Univ. Japan 1898.

21) ——, On the formation of the germinal layers in Petromyzon. Ibid., 1891.

22 Henneguy, Recherches sur le développement des poissons osseux. Journ. de l'anat. et de la physiol. I. 24, 1888.

23) His, Lecithoblast und Angioblast der Wirbeltiere. Abhandl. d. math.-naturw. Kl. d. k. sächs. Ges. d. Wiss. 1900.

24) Hochstetter, Die Entwicklung des Blutgefäßsystems. Hertwigs Handbuch der vergleichenden u. experimentellen Entwicklungslehre der Wirbeltiere. 1906.

25) Hoffmann, C. K., Über die Entstehung der Endothelialen-Anlage des Herzens und der Gefäße bei Haiembryonen (Acanthias vulgaris). Anat. Anz. Bd. VII. 1892.

26) ——, Zur Ontogenie der Knochenfische. Verh. d. k. Akad. Amsterdam, 1883. (Ref. aus Noeldecke.)

27) ——, Zur Entwicklungsgeschichte des Herzens und der Blutgefäße bei den Selachiern. Morph. Jahrb. Bd. XIX. 1893.

28) Holbrook, The Origin of the Endocardium in Bony Fishes. Bull. Mus. Harvard, 1894. (Ref. aus Noeldecke.)

29) Houssay, F., Développement et morphologie du parablaste et de l'appareil circulatoire. Arch. de Zool. expérim. et génér. T. I. 1893.

30) Études d'embryologie sur les vertébrés. Arch. de Zool. expérim. et génér. 1890.

31) Kellicott, The Development of the Vascular and Respiratory Systems of Ceratodus. Mem. New York Acad. Sc. Vol. II. 1905.

32) ——, The development of the vascular System of Ceratodus. Anat. Anz. Bd. XXVI. 1905.

33) Kölliker, Lehrbuch der Entwicklungsgeschichte.

34) Lang, A., Beiträge zu einer Trophocöltheorie. Jenaische Zeitschr. f. Naturw. Bd. XXXVIII. 1902.

35) Marcinowski, Kati, Zur Entstehung der Gefäßendothelien und des Blutes bei Amphibien. Jenaische Zeitschr. f. Naturw. Bd. XLI. 1906.

36) Marshall-Bles, The development of the blood-vessels of the frog. Stud. Biol. Lab. Owens Coll. 1890. (Ref. aus De Roy.)

37) Mayer, Paul, Über die Entwickelung des Herzens und der großen Gefäßstämme bei den Selachiern. Mitteil. d. Zool. Station Neapel. Bd. VII. 1886/87.

38) ——, Über die ersten Stadien der Gefäße bei den Selachiern. Anat. Anz. Bd. IX. 1894.

39) Muthmann, Über die erste Anlage der Schilddrüse und deren Beziehung zur ersten Anlage des Herzens bei Amphibien insbes. bei *Triton alp.* Anat. Hefte. Bd. XXVI. 1904.

40) Noeldecke, Die Herkunft des Endocardepithels bei Salmo salar. Zeitschr. f. wiss. Zool. Bd. LXV. 1899.

41) Nussbaum, Zur Entwickelungsgeschichte der Gefäßendothelien und der Blutkörperchen bei den Anuren. Anz. d. Akad. d. Wissensch. Krakau. 1894.

42) Öllacher, Über die erste Entwickelung des Herzens und der Pericardial- oder Herzhöhle bei Bufo cinereus. Arch. f. mikr. Anat. Bd. V. 1869.

43) ——, Entwickelungsgeschichte der Forelle. Zeitschr. f. wiss. Zool. Bd. XXIII. 1873.

44) Rabaud, E., Sur l'origine entodermique des vaisseaux sanguins. (Trav. du labor. Duval.) Comptes rend. de la Soc. de Biol. T. III. 1897.

45) Rabl, C., Über die Bildung des Herzens bei Amphibien. Morph. Jahrbuch. Bd. XII. 1887.
46) ——, Theorie des Mesoderms. Morph. Jahrbuch. Bd. XV. 1889.
47) Raffaele, Sistema vascolare nei Selacei. Mitt. Zool. St. Neapel 1892.
48) Rudneff, Über die Entwickelung des Endothels im Herzen der Amphibien. Arb. aus d. zool. Inst. d. Univ. Warschau, 1892 (Note sur le développement de l'endothelium du cœur chez les Amphibiens 1892). Ref. aus Brachet.
49) Rückert, J., Über den Ursprung des Herzendothels. Anat. Anz. 1887.
50) ——, Über die Entstehung der endothelialen Anlagen des Herzens und der ersten Gefäßstämme bei Selachier-Embryonen. Biolog. Centralbl. Bd. VIII. 1888.
51) Rückert-Mollier, Die erste Entstehung der Gefäße und des Blutes bei Wirbeltieren. Hertwigs Handbuch der vergleichenden und experimentellen Entwicklungslehre der Wirbeltiere. 1906.
52) Salensky, Sur le développement du cœur chez les embryons de la grenouille. Compt. rendu séanc. du 3e Congrès intern. de Zool. Leyde 1895. (Ref. aus de Rooy und Zool. Jahresbericht.)
53) Sampson, Lilian, A Contribution to the Embryology of Hylodes Martinicensis. The Amer. Journ. of Anat. 1904 (Ref. aus de Rooy).
54) Schenk, Über die Entwickelung des Herzens und der Pleuroperitonealhöhle in der Herzgegend. Sitzungsber. d. K. Akad. d. Wissensch. Wien. Bd. LIV.
55) Schimkewitsch, Über die Identität der Herzbildung bei den Wirbel- und wirbellosen Tieren. Zoolog. Anzeiger. Bd. VIII.
56) ——, Noch Etwas über die Identität der Herzbildung bei den Metazoen. Ibidem.
57) Schwink, F., Untersuchungen über die Entwickelung des Endothels und der Blutkörperchen der Amphibien. Morph. Jahrb. Bd. XVII. 1891.
58) ——, Über die Entwickelung des Herzendothels bei Amphibien. Anat. Anz. Bd. V.
59) Sobotta, Über Mesoderm-, Herz-, Gefäß- und Blutbildung bei Salmoniden. Verhandl. d. Anat. Gesellsch. Straßburg. 1894.
60 ——, Über die Entwickelung des Blutes, des Herzens und der großen Gefäßstämme der Salmoniden usw. Anat. Hefte. 1902.
61) Stricht, van d., Origine des globules sanguins, de l'aorte et de l'endocarde chez les embryons de Sélachiens. Comptes rend. de la Soc. de Biol. T. III, 1896.
62) Swaen, Études sur le développement des feuillets et des premiers îlots sanguins dans le blastoderme de la Torpille. Bull. Acad. roy. de Belgique. T. IX. 1885 (Ref. aus Brachet).
63) Swaen-Brachet, Étude sur les premières phases du développement des organes dérivés du mésoblaste chez les poissons Téléostéens. Arch. de Biol. T. 16, 18. 1899. 1901.
64) Vejdovský, Zur Hämocöltheorie. Zeit. wiss. Zool. Bd. LXXXII. 1905.
65) Wenckebach, Beiträge zur Entwickelungsgeschichte der Knochenfische. Arch. f. mikr. Anat. Bd. XXVIII. 1886.
66) Weber, Recherches sur quelques stades du développement du cœur de la Raie. C. R. Ass. Anat. Paris. 10. R. (Ref. aus Zool. Jahresberichte.) 1908.

67) Weber, Étude de la torsion de l'ébauche cardiaque chez Rana esculenta. Bibl. Anat. Paris. Tome XVIII. (Ref. aus Zool. Jahresberichte.)
68) Wheeler, The development of the urogenital organs of the Lamprey. Zoolog. Jahrb. Bd. XIII. Heft 1. 1899.
69) Ziegler, H. E., Die Entstehung des Blutes der Wirbeltiere. Stuttgart 1890.
70) ——, Über die embryonale Anlage des Blutes bei den Wirbeltieren. Verhandl. der Deutschen Zool. Ges. 1892.
71) Ziegler, H. E., und Ziegler F., Beiträge zur Entwicklungsgeschichte von Torpedo. Arch. f. mikr. Anatomie. Bd. XXXIX. 1891.

Erklärung der Tafelfiguren.

Tafel VIII.

Fig. 1. Teil eines Querschnittes durch eine 3 mm lange Larve von *Pelobates fuscus*; Detail aus dem Schnitte, welcher in Fig. 2 photographisch dargestellt ist; die freien Gefäßzellen, welche zwischen dem Darme und der Splanchnopleura liegen, proliferieren aus einer Leiste von Zellen, welche sich zwischen Entoderm und Mesoderm befinden und ihrem Aussehen nach entodermal sind. Das Mesoderm ist deutlich abgegrenzt. — Zeiss Apochromat 3 mm, num. Apertur 0,95, Kompensationsok. 6.

Fig. 2. Teil eines Querschnittes durch eine 3 mm lange Larve von *Pelobates fuscus*; (17. Schnitt derselben Serie vor dem in Fig. 1 abgebildeten). Die Proliferation der Zellen in den Raum zwischen dem Darme und der Splanchnopleura geschieht da genau an der Grenze des Ento- und Mesoderms. — Zeiss Apochromat 3 mm, num. Apertur 0,95, Kompensationsok. 6.

Fig. 3. Querschnitt durch die ventrale Partie des Darmes und des umliegenden Mesoderms eines etwa 4 mm langen Embryos von *Scyllium canicula*; die Zellen, welche später zwischen dem Darme und der Splanchnopleura frei liegen, proliferieren deutlich aus dem Mesoderm wie auch aus dem Entoderm. — Zeiss homolog. Immers. 1,5 mm, Kompensationsok. 6.

Fig. 4. Querschnitt durch die ventrale Partie des Darmes und des umliegenden Mesoderms eines etwa 4 mm langen Embryos von *Scyllium canicula*; die Zellen proliferieren in dieser Gegend ausschließlich aus der Splanchnopleura. — Zeiss homog. Immers. 1,5 mm, Kompensationsok. 6.

Tafel IX.

Fig. 5. *Bufo calamita*, Schnitt durch die ventrale Wand des Darmes, aus welcher ein Zellenstrang in den subintestinalen Raum proliferiert. — Reicherts Obj. 4b, Kompensationsok. 6 von Zeiss.

Fig. 6. *Bufo calamita*, etwa 3 mm langes Stadium. Schnitt durch den Endothelschlauch des Herzens, die Scheidewand ist noch erhalten. — Reicherts Obj. 6b, Kompensationsok. 6 von Zeiss.

Fig. 7. *Scyllium canicula*, etwa 4 mm langes Stadium; verschiedene Zellen des Entoderms; die großen sind von verschiedenen Partien der Darmwand gezeichnet, als normale Entodermzellen; die kleinen, sphärischen befinden sich ausschließlich in der ventralen Darmwand und proliferieren in den umliegenden Raum. — Zeiss homog. Immers. 1,5 mm, Kompensationsok. 6.

Fig. 8. *Scyllium canicula*, dieselbe Serie wie Fig. 7. Es ist ein Teil eines Schnittes durch den ventralen Teil des Darmes, durch die Somatopleura und Splanchnopleura, gezeichnet, um die Lage der kleinen Zellen im Entoderm zu veranschaulichen; diese Zellen proliferieren aus der dünnen ventralen Darmwand. — Reicherts Obj. 6b, Kompensationsok. 6 von Zeiss.

Fig. 1

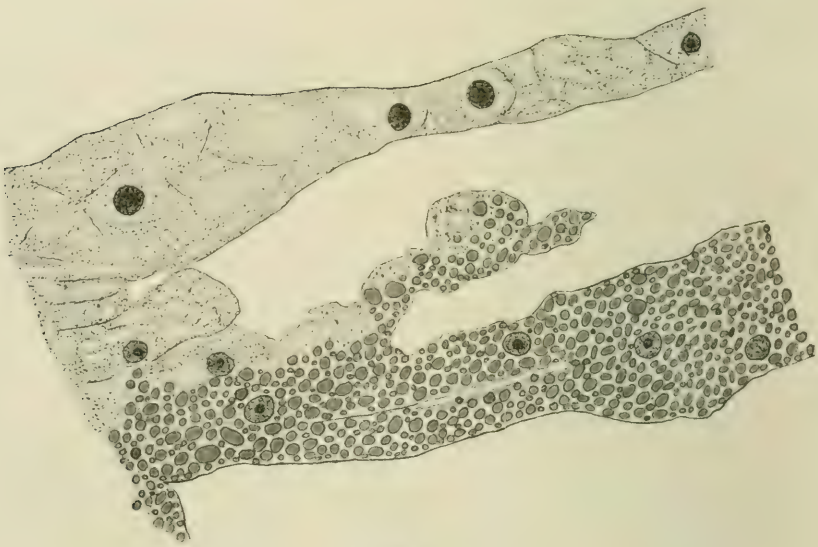

Fig. 2

Fig. 3

Fig. 4

mann in Leipzig und Berlin.

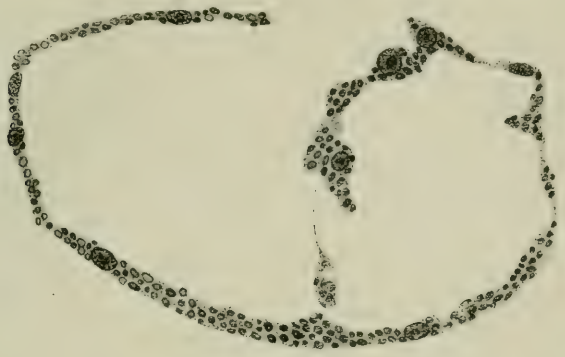

Fig. 6

Fig. 7

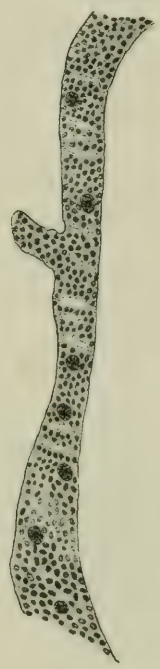

Fig. 5

Fig. 8

Jar. Wenig del. Verlag von Wilhelm Engelmann in Leipzig und Berlin.

(*Zootomical Institute, University of Stockholm.*)

On the Cartilago palatina and the Organ of Jacobson in some Mammals.

By

A. Ärnbäck Christie-Linde.

With 14 figures.

On the Organ of Jacobson.

This paper is an addition to what I have published before on the organ of JACOBSON in *Sorex araneus*. Having now had an opportunity to examine foetal specimens of other Soricidae, I have found a formation of the cartilaginous parts of the above-mentioned organ in a species, *Crocidura russula*, which may be of some interest.

Afterwards in examining the organ of JACOBSON in specimens of an other Insectivore: *Tupaja* — which Professor HUBRECHT in Utrecht has had the kindness to place at my disposal, for which I tender my grateful thanks to him — I have observed the same formation and, besides, some other interesting facts. I therefore now publish the result also of this examination.

Both in *Crocidura* and *Tupaja* I have found a cartilaginous process passing from the upper end of the cartilago paraseptalis (JACOBSON's Cartilage) and lying like a short bar on the outer side of the foremost part of the organ. Such an outer bar has been observed before, especially in the Marsupialia, by BROOM[1]), who by comparing it with the corresponding structure in *Echidna*, has found it to be the remains of a primitive turbinal, an interpretation which seems to have been generally accepted. At all events, this cartilaginous process has as yet been found only in the lowest

[1] R. BROOM, On the comparative anatomy of the organ of JACOBSON in the Marsupials. Proceed. of Linnean Society. New South Wales. Part. 4. 1896.

mammals[1]. It has not been observed before in the Insectivora, except in *Macroscelides proboscideus*[2], though several genera of this group have already been examined.

In *Tupaja*, and also in some other mammals, I have observed a small cartilage situated on the outer side of the naso-palatine canal and behind it, which, being most probably homologous with the processus palatinus in *Echidna*, I have called the cartilago palatina.

Soricidae.

Sorex araneus.

A renewed examination of the organ of JACOBSON in the foetal *Sorex araneus*, of which I have now examined several more foetal stages, has convinced me that nothing essential is to be added to the description that I have already given, except that the outer part of the sickle-shaped cartilage — to which I have given the name of cartilago ductus naso-palatini — continues backwards for several sections as a thin cartilaginous plate, forming a highly rudimentary floor of the nasal cavity between the premaxillary and maxillary bones. Its hindmost part is horizontal and broader than the part lying immediately behind the naso-palatine canal, which part looks like a string. It is this plate that I have regarded as a rudimentary cartilago palatina. It passes backwards close under the cartilago paraseptalis, as appears from the Fig. 12 representing a section, somewhat obliquely laid, through these parts. The plates do not unite in the middle, nor are they connected with other skeletal parts. They disappear immediately before the maxillary bones.

The cartilago palatina is also to be traced, though with regard to the horizontal part much reduced, in the new-born *Sorex*. In the adult animal the outer part of the sickle-shaped cartilage disappears immediately behind the naso-palatine canal, and no cartilago palatina can be seen.

There is in foetal specimens a marked difference between the epithelium of the inner and that of the outer wall in the posterior

---

[1] R. BROOM, A contribution to the comparative anatomy of the mammalian organ of JACOBSON. Trans. Roy. Society of Edinburgh. Vol. XXXIX. Part I. 1898.

[2] R. BROOM, On the organ of JACOBSON in the Elephant-Shrew (*Macroscelides proboscideus*). Proceed. Zool. Society London. Vol. I. 1902.

half of the organ, that of the inner side being thicker than that of the outer side.

In the adult animal such a difference is hardly observable, perhaps with the exception of the middle part.

Having had no other adult specimen at my disposal than the one examined before, I cannot add anything to what I have said before on the highly rudimentary papillary cartilage found in that individual, and I cannot therefore decide whether it is a structure constantly occurring or not[1].

Neomys fodiens.

I have examined one stage of *Neomys fodiens*, head-length about 9 mm, consequently a rather old foetal specimen. Judging from this material, the organ of JACOBSON in *Neomys* is essentially similar to that in *Sorex araneus*. The arrangement of the cartilages is about the same as in *Sorex* in front of the naso-palatine canals and behind them, apart from the absence of the cartilago palatina. In this stage at least, the outer part of the cartilago ductus naso-palatini does not continue far behind the naso-palatine canals.

The epithelium of the inner wall of the organ is thicker than that of the outer wall, chiefly in the posterior half of the organ.

As to the blood-vessels and the glands this stage does not show anything remarkable.

Crocidura russula.

With regard to the cartilaginous parts, as well as to the structure of the organ itself, the organ of JACOBSON in *Crocidura russula* differs from that of the above-mentioned shrews.

The cartilages which form the floor of the nasal cavity are in front of the naso-palatine canals connected with the base of the nasal septum and laterally with the alinasal cartilages, forming a continuous cartilaginous ring. Fig. 1 represents a section through the cartilagines paraseptales (JACOBSON's cartilages), the continuation backwards of the nasal floor cartilage. As appears from the figure, they have lost the connection with the nasal septum as well as with the alinasal cartilages.

---

[1] A. ÄRNBÄCK CHRISTIE-LINDE, Der Bau der Soriciden und ihre Beziehungen zu andern Säugetieren I. Morphol. Jahrbuch. Bd. XXXVI. 1907.

In front of the opening of the naso-palatine canal the upper end of the cartilago paraseptalis becomes broader and its lower end being connected with the inner part of the cartilago ductus naso-palatini supports the duct-like foremost part of the organ of JACOBSON on the inner side (Fig. 2—3).

If we follow the outer part of the latter cartilage backwards, we find immediately behind the naso-palatine canal a thin cartilaginous string stretching backwards, widening into a thin horizontal plate similar to that in *Sorex*, which plate forms for a very short distance a highly rudimentary floor of the nasal cavity. It passes close under the cartilago paraseptalis; it does not unite with

Fig. 1.



Fig. 2.

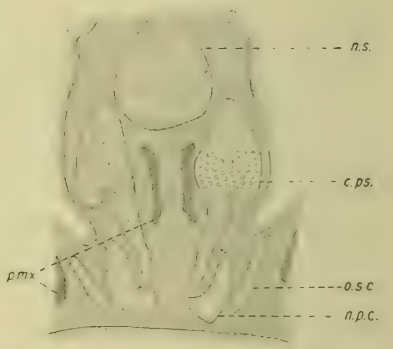

Crocidura russula. Foetus (12½ mm). Transverse sections of region of JACOBSON's organ. *c.ps.* cartilago paraseptalis; *n.p.c.* naso-palatine canal; *n.s.* nasal septum; *o.s.c.* outer part of sickle-shaped cartilage; *pmx.* premaxillary; *s.c.* sickle-shaped cartilage. × c. 66.

its fellow of the other side and, just as in *Sorex*, disappears immediately before the plane, where the maxillary bones appear. It is this cartilage that I have called the cartilago palatina, and which thus is present in a rudimentary state also in *Crocidura*.

In the plane where the foremost duct-like part of JACOBSON's organ is observable an outward and downward process passes from the upper end of the cartilago paraseptalis, and a little farther back still this process is apparently free forming, in the words of BROOM, »for a short distance a detached bar which on section is apparently neither attached to upper or lower borders«. (Fig. 2—3.) This cartilaginous bar lying on the outer side of the organ of JACOBSON, appears isolated only in a few sections and soon proves to be connected with the lower end of the cartilago paraseptalis, which now

curves and continues backwards, assuming the appearence typical in sections (Fig. 4). The cartilagines paraseptales are not attached behind to other skeletal parts and extend a little farther backwards than the organ itself.

The organ of JACOBSON enters the naso-palatine canal immediately in front of the point where the nasal cavity opens into this canal (Fig. 2—3). The duct-like part of the organ is very short and lined with an epithelium of uniform thickness. The organ itself is large and occupies almost the whole cartilaginous cavity, as appears from Fig. 4. Its inner wall is lined with an epithelium which resembles a sensory epithelium and is thicker than the epi-

Fig. 3.

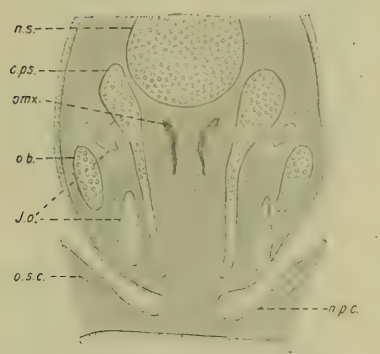

Fig. 4.

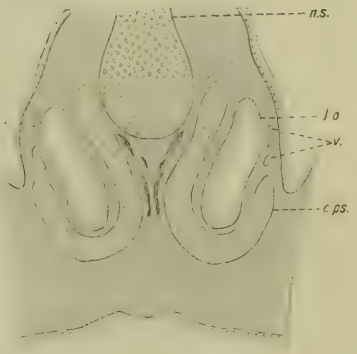

Crocidura russula. Foetus (12½ mm). Transverse sections of region of JACOBSON's organ. *c.ps.* cartilago paraseptalis; *J.o.* JACOBSON's organ; *n.p.c.* naso-palatine canal; *n.s.* nasal septum; *o.b.* outer bar of cartilago paraseptalis; *o.s.c.* outer part of sickle-shaped cartilage; *pmx.* premaxillary; *v.* blood-vessel. Fig. 3 ×80. Fig. 4 × c. 66.

thelium of the outer wall. On the upper side of the organ, especially in its posterior half, there are glands opening into the organ.

In the other foetal specimens examined that represent nearly the same stage as the one described above — the head-length of which is about 8 mm — I have found the cartilaginous process in question, though varying as to development.

In the oldest foetal specimen examined, in which also the dental system has attained a higher degree of development than in the afore-mentioned ones, the cartilago paraseptalis has a different appearence, its upper part being elongated and curved; the cartilaginous outer bar is almost totally reduced, and the anterior part of the organ is enclosed for a short distance by a cartilaginous ring —

in about the same way as in *Sorex* and *Neomys* — which opens behind. Besides, the organ itself is not so large as in the younger individuals.

Judging from this older individual examined, it is probable that the cartilaginous outer bar, representing a rudimentary turbinal, is to be found only in early stages of *Crocidura russula* and that it very soon disappears in the course of development.

Fig. 5.

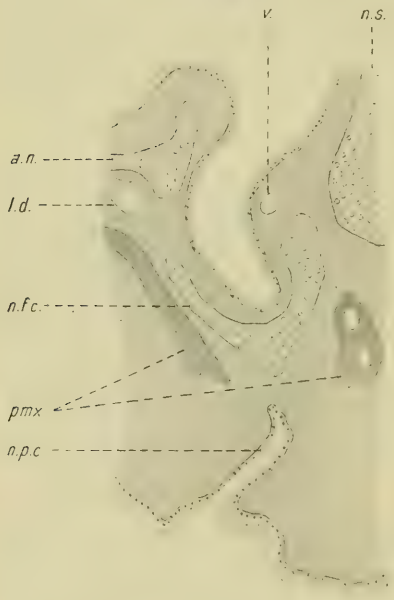

Fig. 6.

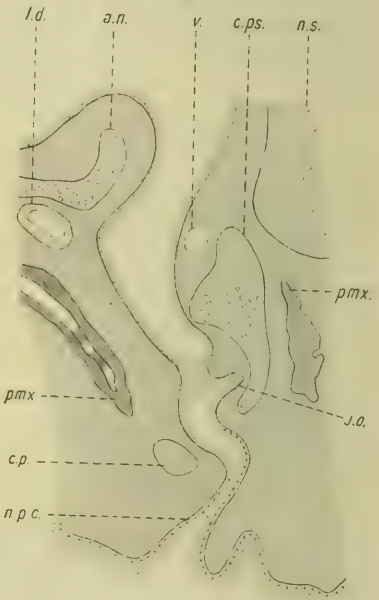

Tupaja sp. Foetus (44 mm). Transverse sections of region of JACOBSON's organ. *a.n.* alinasal cartilage; *c.p.* cartilago palatina; *c.ps.* cartilago paraseptalis; *J.o.* JACOBSON's organ; *l.d.* lachrymal duct; *n.f.c.* nasal floor cartilage; *n.p.c.* naso-palatine canal; *n.s.* nasal septum; *pmx.* premaxillary; *v.* blood-vessel. × c. 48.

When comparing the foetal shrews examined: *Crocidura russula*, *Sorex araneus* and *Neomys fodiens*, we find that in the two latter the organ of JACOBSON is of a less complicated type than in *Crocidura russula*, and this is true of the cartilaginous parts as well as of the organ itself.

The most striking point of difference is, however, the presence of a cartilaginous bar on the outer side of its foremost part in the last-mentioned species. This small cartilage and the considerable size of the organ itself give to the organ in *Crocidura* a more primitive character.

Tupajidae.

I have examined different stages of foetal specimens of *Tupaja javanica* and a foetal individual of an other larger species, *Tupaja sp.* from Borneo. The two species examined agree completely as to the cartilaginous parts.

The cartilages which form the nasal floor are connected with the nasal septum only in its foremost part. Further back the connection is lost, but they lie close to the septum. Laterally they

Fig. 7.

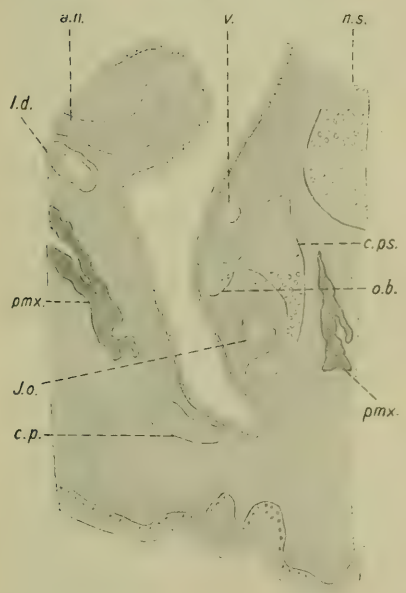

Fig. 8.

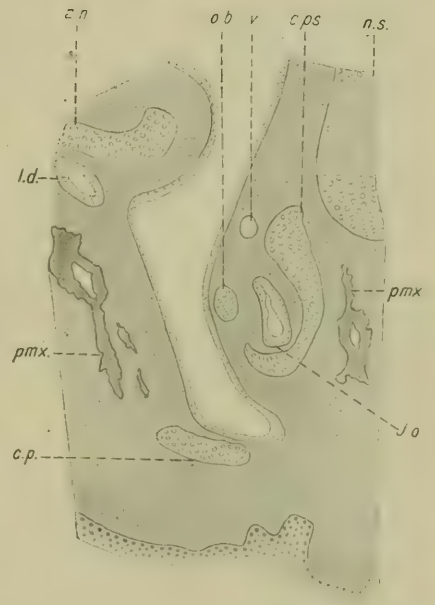

Tupaja sp. Foetus (44 mm). Transverse sections of region of Jacobson's organ. *a.n.* alinasal cartilage; *c.p.* cartilago palatina; *c.ps.* cartilago paraseptalis; *J.o.* Jacobson's organ; *l.d.* lachrymal duct; *n.s.* nasal septum; *o.b.* outer bar of cartilago paraseptalis; *pmx.* premaxillary; *v.* blood-vessel. × c. 48.

are connected with the alinasal cartilages. In front of the naso-palatine canals they lose the connection with the cartilages on the outer sides and continue backwards as the cartilagines paraseptales (Fig. 5).

Fig. 6 shows how the upper end of the cartilago paraseptalis is beginning to widen; at the same time its lower end stretches down on the inner side of the naso-palatine canal.

In this figure another cartilage — cartilago palatina — appears represented by a small cartilaginous plate situated on the outer side

of the naso-palatine canal and stretching backwards for a considerable length. It is situated in front of the maxillary bone and between the maxillary and premaxillary bones in the angle formed by the medial and lateral processes of the latter. It lies quite isolated, not being connected with any other skeletal parts and, in foetal stages at least, forms part of the floor of the nasal cavity behind the naso-palatine canal. The two cartilaginous plates do not unite. They are found in the large species, *Tupaja sp.*, as well as in the specimens of *Tupaja javanica* examined (Fig. 6—8).

As appears from the figures, there is in *Tupaja* no sickle-shaped cartilago ductus naso-palatini, supporting the naso-palatine canal, as is the case in the Soricidae and also generally in higher mammals. The cartilago paraseptalis reaches as far downwards as to embrace the opening of the duct-like part of the organ into this canal.

From Fig. 6—7 appears, how the cartilaginous bar is connected with the upper end of the cartilago paraseptalis. A little farther back, the bar lies detached on the outer side of the organ of JACOBSON, which is now supported on the inner and lower sides by the cartilago paraseptalis (Fig. 8). Farther back still the outer bar is connected with the lower end of the last-mentioned cartilage. The latter now assumes the common curved or U-shaped form. It continues a little beyond the organ of JACOBSON, thus being of somewhat greater length than this. It is not behind connected with other skeletal parts.

The length of JACOBSON's organ is considerable, and it is rather wide. It enters the naso-palatine canal immediately before the opening of the nasal cavity into it (Fig. 6).

The foremost part forms a short duct lined with an epithelium of uniform thickness.

From Fig. 9 appears that the epithelium of the inner wall of the organ is many times thicker than the epithelium of the outer wall and looks like a sensory epithelium.

On the outer side of the posterior part of the organ and behind it there are plenty of glands opening into it by many ducts, especially at the upper and hindmost part.

Along the anterior part of the organ I have observed a single blood-vessel running on its outer side; but farther back it seems to be divided into several small vessels.

In *Tupaja sp.*, the large species from Borneo examined — which is a female —, the organ of JACOBSON is of a somewhat com-

plicated structure. From the upper wall two cul-de-sacs projecting upwards are observed. The foremost of these sacs, the blind end of which is directed backwards, opens into the anterior half of the organ. And the other large sac, the blind end of which is directed forwards, opens into the posterior end of the organ.

As to the histological nature of these cul-de-sacs the foetus examined allows of no sure conclusion. I have not been able to

Fig. 9.

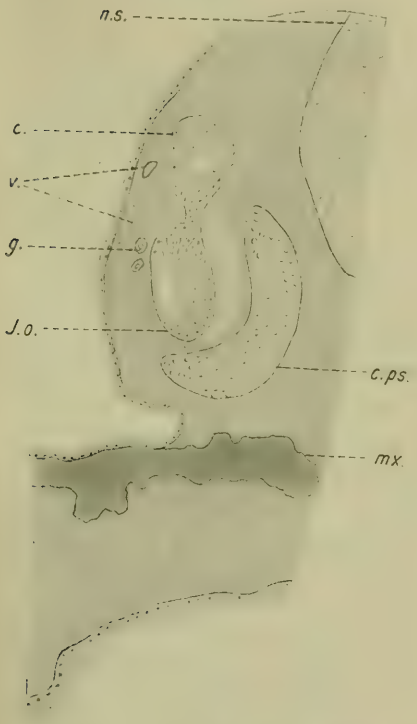

Fig. 10.

Tupaja sp. Foetus (44 mm). Transverse sections of region of Jacobson's organ; *c.* cul-de-sac; *c.ps.* cartilago paraseptalis; *g.* gland.; *J.o.* Jacobson's organ; *mx.* maxillary; *n.s.* nasal septum; *v.* blood-vessel. × 60.

observe, in this stage, any distinct difference between the epithelium of the organ and that of these cul-de-sacs. They may be branches of the organ itself; this seems at least to me most probable.

In the specimens of *Tupaja javanica* that I have examined — which are males — I have found no such culs-de-sac.

From the examination of the organ of Jacobson in *Tupaja* it appears that this genus has certain primitive characters. As

such we may, no doubt, regard the cartilaginous bar which represents a rudimentary turbinal. The presence of a well developed cartilago palatina as well as the absence of a sickle-shaped cartilage may also probably be regarded as characterizing a low mammal.

Special attention should be paid to the above-mentioned cul-de-sacs. If they are to be regarded as primitive characters or not may be an open question.

It is not only in *Tupaja* that a complicated structure of the organ of JACOBSON is to be found.

In a very young specimen of *Gymnura rafflesii*[1] — sex unknown — the epithelium of the inner wall — the sensory epithelium — forms numerous longitudinal folds as is shown by Fig. 11.

Fig. 11.

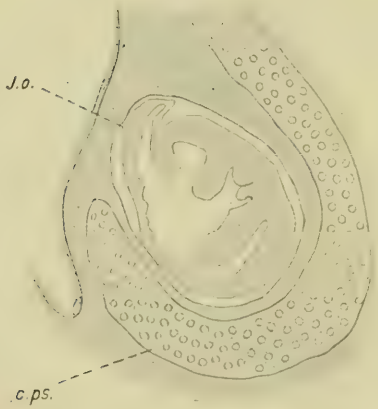

Gymnura rafflesii. Juv. Transverse section of region of JACOBSON's organ. *c.ps.* cartilago paraseptalis; *J.o.* JACOBSON's organ. × 60.

In another young individual of the same species — a male — the epithelium of the inner wall is as usual many times thicker than that of the outer wall, but there are no longitudinal folds at all.

As to the cartilaginous parts of *Gymnura* they are of no special interest.

Having also had the opportunity of examining microscopic preparations of foetal specimens of *Erinaceus europaeus* and *Hylomys suillus*, I have not found in this organ anything remarkable or essentially differing from what is typical in the Monodelphia.

But about the sex of the individuals examined I know nothing.

As is well known, the organ of JACOBSON in *Ornithorhynchus* is supported laterally by a well developed turbinal, which extends to the front of the organ. A turbinal is also present in *Echidna*, though it is highly reduced as compared with that of *Ornitho-*

[1] The microscopic preparations of Erinaceidae used in this examination belong to the Zootomical Institute of the University in Stockholm.

rhynchus. In *Echidna* it is found in the posterior part of the organ: however it continues forwards as a thickened, cartilaginous bar, which probably is the rudiment of a turbinal once extending as far forwards as the turbinal plate in *Ornithorhynchus*.

In no other living mammals such a turbinal has as yet been found.

But BROOM has shown that the homologue of the above-mentioned thickened anterior bar in *Echidna* is present in the Marsupialia in the form of a cartilaginous bar on the outer side of the organ. It has been considered as characteristic of the Marsupialia, being constant in the various types of this group.

A similar rudiment is also found in a few other lower mammals[1] e. g. *Dasypus villosus* and *Lepus cuniculus* and among the Insectivora in *Macroscelides proboscideus*. Its presence also in *Tupaja* being now established, it might be considered as characteristic of the Insectivora menotyphla.

In the Insectivora lipotyphla it has not been found, until now observed in *Crocidura russula*.

At first sight it would seem unexpected that *Crocidura* should have retained a more primitive type of JACOBSON's organ than the other shrews which have been examined, considering the less primitive character of this genus in other respects. As I have lately shown, its dental system is on the whole less primitive than that of *Sorex* and *Neomys*. In *Crocidura* for instance there are no traces of the lower anterior incisors, which tooth-germs are very distinct in the two other genera[2].

Another instance is afforded by the os jugale, of which I have found a minute but distinct rudiment in *Sorex* (l. c. 1907) and, as will be shown later on, also in *Neomys*, but of which I have found no trace at all in *Crocidura russula*. (Having not hitherto had an opportunity to examine *Crocidura sacralis*, in which PETERS[3] pretends to have found a rudimentary os jugale, I cannot express any opinion on this discovery.)

There are, however, in *Crocidura russula* some features which show that this species is in certain respects no less primitive than

---

[1] R. BROOM, l. c. 1898.

[2] A. ÄRNBÄCK CHRISTIE-LINDE, Der Bau der Soriciden und ihre Beziehungen zu andern Säugetieren. II. Zur Entwicklungsgeschichte der Zähne. Ontogenie. Morphol. Jahrbuch. Bd. XLIV. 1912.

[3] W. C. H. PETERS, Reise nach Mossambique. I. Säugetiere. Berlin 1852.

the other above-mentioned shrews. Such a feature is for instance the presence of a rudimentary tooth-germ between the upper fourth premolar and the first molar, representing probably a supernumerary molar. It is therefore in fact not very surprising to find another primitive character in this animal.

Primitive characters seem thus to be distributed among the different genera of the Soricidae so that one genus can hardly be said to be more primitive on the whole than the other.

As to the phylogeny of *Tupaja* we as yet know very little. However, the presence of the above described cartilaginous bar on the outer side of JACOBSON's organ indicates a low state of development. For independently of the interpretation of the cartilaginous process in question, it is a fact that, as far as is hitherto known, it occurs only in lower mammals. And with regard to the sickle-shaped cartilago ductus naso-palatini it is generally present in higher mammals, but absent in lower ones e. g. Monotremata, Marsupialia.

As for the cul-de-sacs of JACOBSON's organ in *Tupaja* I find it impossible at present to decide, whether they are to be regarded as primitive structures or not. Nor do they allow of any conclusion as to the function of the organ.

Though it does not seem improbable that the complicated structure of the organ in *Tupaja* as well as in *Gymnura* is due to a difference of sex, my scanty material makes a decision on the point impossible. I know that the young *Gymnura rafflesii* examined, which presents the usual structure as to the epithelium of the organ, is a male, but I know nothing about the sex of the other individual with the folded epithelium.

Moreover I know that the specimen of *Tupaja sp.*, in which the cul-de-sacs are found, is a female and that the examined individuals of the species *T. javanica* which present an epithelium of the usual structure are males.

The possibility that the structure in question is due to a difference of sex is thus at all events not excluded. One may hope that further investigations will throw light upon the function of this organ, about which we as yet know nothing at all.

Having examined no adult *Tupaja*, I can state nothing as to the further development of the above-mentioned cul-de-sacs.

Considering the above, one may be justified in regarding the Insectivora, especially the Soricidae, as forms intermediate between

lower and higher mammals, uniting primitive characters with features found chiefly in higher mammals.

Further the occurrence of the rudimentary turbinal makes it probable that the Insectivora (as well as several more mammals which have retained the same character) descend from vertebrates in which the organ of JACOBSON was of a more complicated structure than is now generally met with in any living mammals, except *Ornithorhynchus* and *Echidna*.

It may also be pointed out that the presence of the cartilaginous outer bar representing the rudiment of a turbinal is an additional low character common to Soricidae and Marsupialia, which, as I have lately shown, agree in important points with respect to the teeth.

BROOM in his paper on the organ of JACOBSON in the Marsupials[1] finds it manifest that JACOBSON's organ »must be a very valuable factor in the classification of groups — apparently of more importance than even the dentition.«

However, considering the fact that »we have one type in such dissimilar forms as the Ox, Sheep, Horse, Dog, Cat and Hedgehog — — —« the reason given by the above-mentioned author in support of his view seems to me more apt to justify an opinion to the contrary.

The importance of the organ in phylogenetic respect is, I think, indisputable, but the occurrence of the same type of the organ in widely different groups of animals certainly makes it rather unsuitable as a factor in the classification of groups.

On the Cartilago palatina.

As appears from the above, a rudimentary palatal cartilage is present in Soricidae as well as in *Tupaja*, and it is better developed in the latter. I have also observed it very well developed in Prosimiae[2].

Among the Prosimiae I have had an opportunity to examine three young specimens of *Chirogaleus smithii* and a newborn specimen of *Galago demidoffii*. In both these species I have observed a small cartilage situated in the same way as in *Tupaja* and in other respects showing a striking agreement with the palatal carti-

[1] R. BROOM, l. c. 1896 p. 614.

[2] The microscopic preparations of Prosimiae used in this examination belong to the Zootomical Institute of the University in Stockholm.

lage in this animal. Its foremost part has the form of a vertical narrow plate situated on the outer side of the naso-palatine canal, and its posterior part widens into a horizontal plate of considerable length, which passes below the organ of JACOBSON, forming part of the floor of the nasal cavity between the premaxillary and the maxillary bones (Fig. 13—14). It is better developed in the Prosimiae than in *Tupaja* as appears from a comparison between the figures.

Fig. 12.

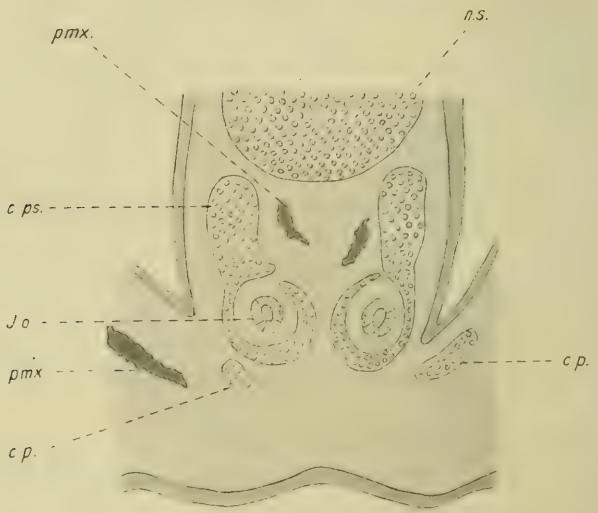

Sorex araneus. Foetus (13 mm). Transverse section of region of JACOBSON's organ. *c.p.* cartilago palatina; *c.ps.* cartilago paraseptalis; *J.o.* JACOBSON's organ; *n.s.* nasal septum; *pmx.* premaxillary. ×100.

A sickle-shaped cartilago ductus naso-palatini is present, connected with the cartilago paraseptalis. But in the stages examined of these three specimens of *Chirogaleus* I could observe no connection — at least no cartilaginous one — between the cartilago palatina and the cartilago ductus naso-palatini.

Though it seems most probable that in *Galago* the cartilage in question is isolated as in *Chirogaleus*, I shall give no decided opinion on this, the series of sections at my disposal not being quite unbroken: a section is wanting on the very critical point.

As far as I could see, the Prosimiae examined do not, in regard to the organ of JACOBSON and the cartilages referred to it, differ in other respects from the other monodelphs in general.

The homologization of the cartilago palatina offers some difficulty. The first question which arises here is, whether the cartilages designated in the same way in Soricidae, *Tupaja* and Pro-

Fig. 13.

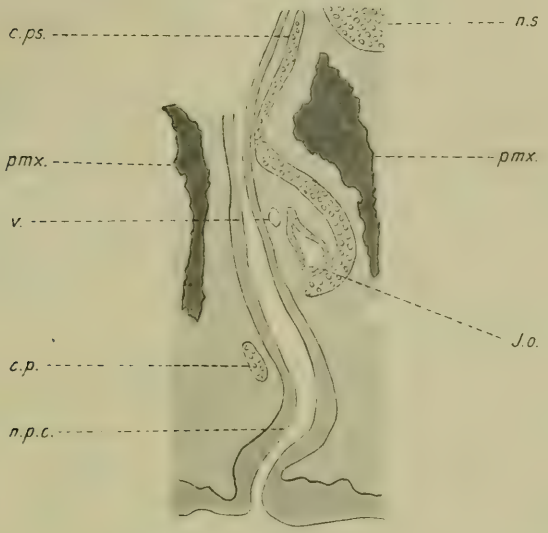

Fig. 14.

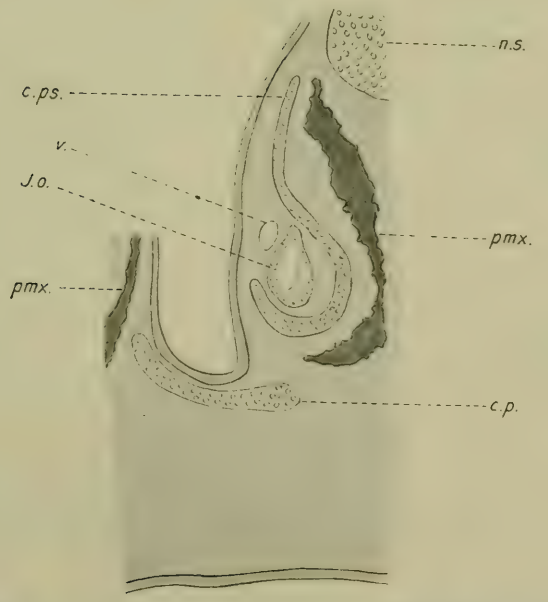

Chirogaleus smithii. Juv. Transverse sections of region of Jacobson's organ. *c.p.* cartilago palatina; *c.ps.* cartilago paraseptalis; *J.o.* Jacobson's organ; *n.p.c.* naso-palatine canal; *n.s.* nasal septum; *pmx.* premaxillary; *v.* blood-vessel. × 60.

simiae are homologous structures, i. e. is the cartilage which occurs connected with the sickle-shaped cartilago ductus naso-palatini in some animals homologous with the cartilage which occurs quite isolated in others?

It seems to me that this question may be answered in the affirmative. And for this opinion I find a support partly in the striking agreement between these cartilages in the different animals, partly in the homology of the cartilago palatina mentioned below.

Apart from the different degrees of development which the cartilago palatina presents in the different species, the only divergence worth mentioning consists in its relation to the sickle-shaped cartilago ductus naso-palatini.

In some species both cartilages are present and are connected with each other.

In others both cartilages are present, but not connected with each other, the palatal cartilage being quite isolated.

In others again the sickle-shaped cartilago ductus nasopalatini is absent, and the palatal cartilage is isolated.

The fact that a fully developed sickle-shaped cartilage is not found in lower mammals e. g. Monotremata, Marsupialia, but is generally present in higher mammals seems to justify the view that it is to be considered as comparatively recently developed. And most probably it has been developed from the cartilago paraseptalis.

This opinion is supported by the fact, that, when present, the sickle-shaped cartilage is always connected with the cartilago paraseptalis, but not always with the cartilago palatina, e. g. *Chirogaleus*.

In favour of this view argues also Broom's observation, that in several Marsupials there is a process of the paraseptal cartilage, more or less developed, which is the fore-runner of the anterior process which supports Jacobson's duct in higher mammals.

The connection between the sickle-shaped and the palatal cartilages is also probably of late date. The result with regard to the homology of the latter, favours this opinion.

As mentioned before, I have homologized the palatal cartilage described above with a cartilaginous plate in *Echidna*, figured and most satisfactorily described by Gaupp[1] in his great work on the

[1] E. Gaupp, Zur Entwicklungsgeschichte und vergleichenden Morphologie des Schädels von *Echidna aculeata* var. *typica*. Denksch. Med. Nat. Ges. Jena. VI. Bd. 2. Teil.

development and comparative anatomy of the skull of *Echidna aculeata* var. *typica* under the name of processus palatinus.

This cartilage in *Echidna* has also been observed by other authors e. g. PARKER[1], who speaks of »a median plate lying beneath the two JACOBSON's organs«, and by BROOM[2], who designates it as the outer nasal floor and the outer palatal cartilage.

SEYDEL[3] characterizes it as »Ausdehnung des Bodens der knorpeligen Nasenkapsel in den Bereich des sekundären Gaumens«.

Processus palatinus in *Echidna* is best characterized by the following words of GAUPP: »Der Processus palatinus ist zuerst auf Stadium 46 erkennbar als ein kleiner selbständiger, stabförmiger Knorpelherd, der medial von dem unteren Rande der Nasenkapsel-Seitenwand in dem Oberkieferfortsatz, und zwar in der Basis von dem ‚Gaumenfortsatz' desselben, liegt. (Die Gaumenfortsätze haben sich auf diesem Stadium fast durchweg zur Bildung des sekundären Gaumens vereinigt.) In den nächsten Stadien erfolgt Knorpelbildung im Anschluß an den medialen Umfang dieses Herdes, und es entsteht so eine breite Knorpelplatte, die in dem sekundären Gaumen sich bis nahe an die Mittellinie ausdehnt und mit ihrem medialen Abschnitt ventral von der Cartilago paraseptalis liegt. Zugleich tritt diese Platte durch einen sehr dünnen Stiel an ihrem vorderen Ende in Verbindung mit dem Hinterrand der Lamina transversalis anterior am lateralen Umfang der primären Apertura nasalis interna. Von Stadium 49 an erfolgt eine Verschmelzung der beiderseitigen Palatinplatten in der Mittellinie, die zur Bildung einer breiten einheitlichen, in den sekundären Gaumen eingelagerten Knorpelplatte führt. Den beiden Paraseptalknorpeln legt sich dieselbe von ventral her ganz innig an.« GAUPP calls this plate, formed by the union of the two processus palatini, cartilago palatina. (Cfr. Plate 69 Fig. 7; Textfig. 50—51 p. 631.) GAUPP has also pointed out that the processus palatinus is to be regarded as the homologue of the cartilago ectochoanalis in *Lacerta*.

What is said above refers to the cartilage as it is found in

[1] W. N. PARKER, On some points in the structure of the young of *Echidna aculeata*. Proc. Zool. Soc. London 1894.

[2] R. BROOM, On the organ of JACOBSON in the Monotremata. Journal of Anat. and Phys. Vol. XXX. 1895. l. c. 1898.

[3] O. SEYDEL, Über Entwicklungsvorgänge an der Nasenhöhle und am Mundhöhlendache von *Echidna* nebst Beiträgen zur Morphologie des peripheren Geruchsorganes und des Gaumens der Wirbeltiere. SEMON, Zool. Forschungsreisen. Bd. III. (Jen. Denksch. Bd. VI.) 3. Lief. 1899.

the foetal *Echidna*. As to this structure in the adult animal I have only found a statement in BROOM's paper. BROOM mentions that »this portion of the nasal floor cartilage outside the naso-palatine canal is formed as a mere rudiment, which might readily escape the eye instead of the broad plate seen in the young condition«. But the posterior part of the plate remains and is well developed also in the adult *Echidna*.

According to SEYDEL the cartilago palatina in *Echidna* has a special function in the development of the skull: the foramen naso-palatinum is formed by this plate separating off the anterior end of the fenestra basalis, the posterior and larger part of which is shut up by the secondary palate. Through this foramen a communication between the nasal and buccal cavities remains during the whole life viz. canalis naso-palatinus. The cartilago palatina thus supports this canal laterally and behind. This appears also from the figures of GAUPP, referred to above.

The organ of JACOBSON originates independently of the canal, but SEYDEL is of opinion that the canal is not formed independently of the organ.

Also in other mammals traces of the cartilago palatina are to be found. In his paper on *Macroscelides proboscideus* BROOM[1] has figured a cartilage on the outer side of the naso-palatine canal, situated in the same way as in *Tupaja*. The author does not mention it in the text, but designates it in the figure as a »small isolated cartilage — possibly a rudimentary STENSON's cartilage (not indicated in the adult)«. Though this is all the information he gives about it, I think it is no doubt to be regarded as homologous with the above described cartilago palatina in *Tupaja*.

There is no sickle-shaped cartilago ductus naso-palatini present in *Macroscelides proboscideus*.

The same author has observed in the foetal *Lepus cuniculus*[2] a small cartilage which, according to the description given by him, seems to agree strikingly with the cartilago palatina in *Tupaja*. He supposes it to be homologous with the outer nasal floor cartilage of the Monotremes, i. e. the cartilago palatina of GAUPP.

No sickle-shaped cartilago ductus naso-palatini is present in *Lepus cuniculus*.

---

[1] R. BROOM 1902 l. c. pl. 21, Fig. 7 *i.c.*

[2] R. BROOM 1898 l. c.

Voit[1] in his work on the primordial crane of the rabbit has, with regard to the homology of this cartilage, arrived at the same result as Broom.

In Chiroptera the cartilago palatina is to be found. In some bats we find it connected in a complicated way with other cartilages. Especially in the Vespertilionidae it presents very interesting features. According to Grosser[2], who has described it under the name of cartilago posterior lateralis, it is here of considerable size, and in some individuals of *Vesperugo noctula* he has found it united with its fellow of the opposite side. He states that it forms the floor of the nasal cavity in front replacing the wanting part of the palatum durum.

Grosser also cites an interesting observation of Schwink that the cartilago posterior lateralis — i. e. cartilago palatina — occurs quite isolated in embryos of *Vespertilio murinus*, and he supposes that it remains isolated also in the adult animal.

Zuckerkandl[3] mentions that in *Vespertilio mystacinus* there is a cartilage connected with the cartilago ductus naso-palatini and which increases in breath behind the naso-palatine canal »um da, wo der Gaumen nicht knöchern ist, das Skelet desselben beizustellen«. (Cfr. textfigure 13 *p.p.l.* in the above mentioned paper.)

Judging from the textfigure 16 (*p.p.l.*) in the same paper the cartilago palatina is also present in *Pteropus sp.* The author describes a cartilaginous plate situated vertically on the outer side of the naso-palatine canal, behind which it increases in breath and assumes a horizontal position completing the secondary palate.

In this connection I think proper to mention that in an embryo of *Pteropus giganteus*, which I have examined, the cartilages of both sides are in places united with each other. This observation of mine thus agrees with what Grosser found in *Vesperugo noctula.*

In *Miniopterus schreibersi*[4] the well developed cartilage described as the outer part of the cartilago ductus nasopalatini is probably homologous with the cartilago palatina.

[1] Max Voit, Das Primordialcranium des Kaninchens unter Berücksichtigung der Deckknochen. Ein Beitrag zur Morphologie des Säugetierschädels. Anat. Hefte. 1. Abt. XXXVIII. Bd. 1909.

[2] Otto Grosser, Zur Anatomie der Nasenhöhle und des Rachens der einheimischen Chiropteren. Morphol. Jahrb. Bd. XXIX. 1902.

[3] E. Zuckerkandl, Über den Jacobsonschen Knorpel und die Ossification des Pflugscharbeines. Sitzungsber. d. Kais. Akad. Bd. CXVII. Abt. 3. Wien 1909.

[4] R. Broom, 1898 l. c.

With regard to the further development of the palatal cartilage in the adult animals I have only had an opportunity to examine *Sorex araneus*. The sickle-shaped cartilago ductus nasopalatini is present, though in a reduced state, but its outer part has no continuation backwards; the cartilago palatina as such has apparently disappeared. And most probably it does not remain in the other adult shrews.

As to the Chiroptera mentioned above *Pteropus sp.* and *Miniopterus schreibersii* are adult specimens, and in them the cartilago palatina is well developed. And *Vesperugo noctula* figured by GROSSER[1] is also an adult specimen.

As to *Tupaja* I can state nothing at present, having no adult specimen at my disposal. But in a rather old foetus of *Tupaja javanica*, in which the milk-teeth and the two anterior molars are calcified and about to penetrate the gums, it is present and well developed.

According to BROOM it is not present in the adult *Macroscelides proboscideus*.

It may be pointed out that the Prosimiae examined are all young ones and that the cartilago palatina observed in them is very well developed, as appears from Fig. 14.

In consideration of the supposed relationship between Tupajidae and Prosimiae it is an interesting fact that a well developed palatal cartilage, situated in the same way, is present in both these groups. Of course no decisive conclusion can be drawn from this point of agreement alone, but Tupajidae and Prosimiae have other characters in common, which, together with this one, suggest a genetic connection between them[2].

For the present it may be left undecided whether a rudimentary palatal cartilage generally occurs in early foetal stages of the mammals or only in certain lower groups.

Further, it may be an open question, whether this cartilage found in monodelphic mammals still retains some function or whether it is to be regarded as a mere rudiment.

It most probably plays no part in the formation of the nasopalatine canal. This opinion is supported by the following observation. In a very young embryo of *Tupaja javanica* — head-length

[1] O. GROSSER, l. c. Taf. I, Fig. 1.

[2] W. K. GREGORY, The orders of mammals. Bull. Amer. Mus. Nat. Hist. Vol. XXVII. 1910.

10 mm — no cartilago palatina was to be seen. In such an early stage it is not yet developed. In comparison with other cartilages its development seems to be retarded.

With this the following statement of GROSSER[1] harmonizes: »Bei Embryonen von *Vesperugo pipistrellus* zeigt sich, daß dieser horizontale Anteil des hinteren lateralen Knorpels in dem schon vorhin erwähnten Stadium ($8^1/_2$ mm Scheitel-Steißlänge), in welchem der septale und paraseptale Knorpel bereits als Vorknorpel, die übrigen Knorpel als Bindegewebsverdichtung erscheinen, überhaupt noch nicht angelegt ist.«

But, at least in the young embryo of *Tupaja javanica*, the naso-palatine canal is already formed. It has consequently been formed independently of the cartilago palatina. It is probable that, though in lower mammals this cartilage may have been necessary for the formation of the naso-palatine canal, the latter may, during the course of development, have grown more and more independent of it.

However, it is not absolutely improbable that in some mammals, f. i. *Tupaja* and *Chirogaleus*, where the cartilago palatina is comparatively well developed, it might partially serve as a floor of the nasal cavity in foetal stages, completing the not yet fully ossified secondary palate. It always keeps the same position, supporting the naso-palatine canal laterally and behind.

According to GROSSER in Chiroptera the cartilago in question has a special function. GROSSER writes: »Die Cartilago posterior hat bei den Glattnasen eine eigene Bedeutung gewonnen; sie bildet eigentlich den Boden der Nasenhöhle im Bereiche des Ausschnittes des harten Gaumens. Zu diesem Behufe nimmt der Knorpel in geringer Entfernung caudal vom Ductus incisivus eine horizontale Lage ein und verbreitert sich beträchtlich. — — —«

It may however be pointed out that the cartilago palatina is, as mentioned above, by no means less developed in *Pteropus*, in which bat there is no »Ausschnitt des harten Gaumens«. The high development of this cartilage in Chiroptera may therefore be due to some other cause. Nor is it probable that the horizontal position of the cartilage is due to any special function in Chiroptera, as it has the same position in other animals in which it has attained some note-worthy degree of development.

[1] O. GROSSER, l. c. p. 17.

What is said above on the cartilago palatina in monodelphic mammals may be summarized as follows:

It is most probably homologous with the processus palatinus of Gaupp in *Echidna*.

Consequently it belongs to the primordial crane and is originally a processus from the floor of the cartilaginous nasal capsule into the region of the secondary palate.

It is present in the Reptilia: *Lacerta*, as the cartilago ectochoanalis, and in the Monotremata: *Echidna*, where it reaches its highest development. In a rudimentary state it occurs in monodelphic mammals e. g. Insectivora menotyphla (*Tupaja*, *Macroscelides*), Insectivora lipotyphla (Soricidae), Rodentia (*Lepus cuniculus*), Chiroptera (Vespertilionidae, Pteropodidae), Prosimiae (*Chirogaleus*, *Galago*).

It is situated between the premaxillary and maxillary bones and just between the processus palatini of these bones.

It occurs

a) quite isolated, the sickle-shaped cartilago ductus naso-palatini being absent e. g. *Tupaja*, *Macroscelides*, *Lepus*;

b) quite isolated, the sickle-shaped cartilago ductus naso-palatini being present, e. g. *Chirogaleus*;

c) connected with the sickle-shaped cartilago ductus naso-palatini e. g. *Sorex*, *Miniopterus*.

Its function, originally related to the canalis naso-palatinus, has in the course of development been considerably reduced. In higher mammals the cartilago palatina is probably in general of a more or less rudimentary character. Yet it may be of some use as partially supporting the nasal cavity in foetal stages.

Das menschliche Sacrum.

Von

G. P. Frets,

Privatdozent für Anatomie an der Universität in Amsterdam.

Mit 11 Figuren im Text und Tafel X u. XI.

Gelegentlich einer Friedhofsräumung in Amsterdam gingen viele Kreuzbeine durch meine Hände.

Das Material entstammt der städtischen Bevölkerung aus den Jahren 1865—1890, enthält keines von Juden.

Meine Untersuchung schließt an die von ADOLPHI (1911) an. Formeln der Wirbelsäule zu geben, wie FISCHEL (1906) es von seinem Materiale tat, ist ausgeschlossen. Ich nahm, ebenso wie PATERSON (1893) einige Maße; so viele Messungen zu verrichten wie RADLAUER (1908), war schon angesichts der Zeit, während welcher die Sacra mir zur Verfügung standen, nicht möglich.

In erster Linie beobachtete ich die Variationen. Von der großen Gruppe der »Umbildungsvariationen« kann ich bloß die Form und die Häufigkeit angeben. Indem eine Umbildungsvariation ihre volle Bedeutung erhält durch die Kenntnis der Stelle, welche sie in der Reihe der Wirbel einnimmt (E. ROSENBERG), bleiben hier meine Ergebnisse weit hinter denen von FISCHEL und ADOLPHI zurück. Die große Zahl der Beobachtungen ist jedenfalls wichtig.

Zweitens suchte ich nach anderen Variationen, wie diese von LE DOUBLE (1912) beschrieben sind. Einige seltene Stücke wurden gefunden.

Drittens prüfte ich viele Sacra auf einige Merkmale, wie die Zahl der Foramina sacralia, die Größe der Facies auricularis, die Höhe des Hiatus canalis sacralis, um die typische Form des menschlichen Kreuzbeines kennen zu lernen.

Tabelle I.

Nr.	Anzahl der untersuchten Objekte	1. Gruppe 1732	2. Gruppe 740
1	3 For. sacral.; 4 Sacralwirbel	9	3
2	- außerdem der Körper v. Co_1 verw. mit S_4		1
3	- S_1 zeigt Art. fl. für P. l. des letzten L.		1
4	- Artikulationsfläche für Co_1		1
5	3 u. 4 For. sacr.; 4 Sacralw. + LS (LS und Co_1)	2	2
6	- - + Scd.		5
7	4 For. sacr.; S_1 hat auf der einen Seite noch die Form eines Übergangswirbels, ist jedoch beiderseits verwachsen	7	9
8	- S_1 hat noch sehr niedrige P. l.	7	3
9	- Das Sacrum zeigt zwei Promontorien	18	3
10	- S_1 ist asymmetrisch	9	3
11	- 7—9 auf verschiedene Weise kombiniert	5	
12	4 Foramina sacralia. 5 Sacralwirbel	853	377
13	Die Körper von S_4 und S_5 nicht verwachsen	5	3
14	Die Körper von S_2 und S_3 nicht verwachsen	1	
15	Der Körper von L_5 ist verwachsen mit dem Körper von S_1 (auch der hintere Bogen; einmal nicht)	3	3
16	Der Körper von Co_1 ist verw. mit dem Körper v. S_5	305	119
17	Bloß die Cornua posth. von Co_1 und S_5 sind verwachsen	7	2
18	Das Os coccygeum ist mit dem Sacrum verwachsen (Hierbei sind auch einige Fälle, von welchen 2 Co mit S_5 verwachsen sind).	3	8
19	Idem; außerdem auch der Körper v. L_5 mit S_1	1	
20	= Nr. 16; außerdem S_1 sehr niedrige P. l. oder asymm.	3	2
21	= Nr. 16; - S_1 = LS (Form 7)		3
22	= Nr. 16; - 2 Promontorien	4	1
23	= Nr. 16; - Fac. art. in S_1 für P. l. des L_5	1	
24	Die Basis v. P. l. des S_1 zeigt eine Art. fl. für Pl. des L_5	6	12
25	4 und 5 For. sacr. Es ist ein LS ausgebildet	85	12
26	- Es ist ein sacro-coccyg. W. ausgeb.		22
27	- Scd; der Körper des Scd. nicht mit S_5 verwachsen	6	
28	- Scd und S_1 = LS (Form 6)	4	1
29	- Scd und 2 Promontorien	6	
30	- Scd und sehr niedrige Proc. laterales, oder asymm.	4	4
31	5 For. sacralia. 6 Sacralwirbel.	275	71
32	- Der Körper von S_6 ist frei	6	2
33	- 2 Promontorien	30	14
34	- S_1 sehr niedrige Proc. laterales. (Körper frei bei einigen)	32	27
35	- S_1 asymmetrisch	13	18
36	- Art. fl. in Basis S_1 für Pl. des letzten L	—	1
37	- außerdem Corpus Co_1 verw. mit S_6 (dabei auch einige mit 2 Prom. od. asymm. S_1)	11	7
38	- außerdem Os coccyg. verw. mit S_6	9	
39	5 und 6 Foramina sacralia	1	
40	6 Foramina sacralia. 7 Sacralwirbel	1	

Viertens nahm ich einige Maße:

a) die größte Länge; gemessen von der Mitte des Promontorium bis zu der Mitte des unteren Randes des fünften Sacralwirbels;

b) die größte Breite der Basis; diese liegt nicht immer vorn.

c) die größte Tiefe. Diese maß ich mit Hilfe eines von Dr. Grevers[1] hergestellten Zirkels, der erlaubt, zugleich mit der größten Länge die größte Tiefe zu messen. Einen ähnlichen Zirkel verwendete Radlauer (1908, S. 336).

Ich berechnete den Sacralindex und den Längenkrümmungsindex (Sehnenhöhenindex II); letzterer ist der Längenkrümmungsindex B[2] Radlauers (S. 391).

Das Geschlecht der Individuen, denen mein Material entstammt, ist unbekannt. Ich untersuchte 1732 Kreuzbeine (vgl. unten).

Meine Ergebnisse in bezug auf die erste Frage sind in Tabelle I zusammengestellt; an sie schließe ich folgende Bemerkungen an. Über die Häufigkeit des Vorkommens von Kreuzbeinen mit drei Foramina sacralia kann ich keine genauen Angaben machen; oft blieb ich in der Unsicherheit, ob nicht eine Beschädigung des Kreuzbeinendes die Verminderung der Zahl verursacht hatte. Ich notierte 9 Fälle mit drei Foramina und 2 Fälle, bei welchem auf der einen Seite drei, auf der anderen vier Foramina sacralia vorhanden waren; unter den 9 Fällen waren außerdem noch einige, bei welchen der erste Coccygealwirbel mit dem vierten Sacralwirbel articuliert haben könnte.

Zu den Sacra, welche aus vier Sacralwirbeln aufgebaut sind, können noch einige gerechnet werden aus den Gruppen 3—7, bei welchen der lumbo-sacrale Übergangswirbel zwar mit S_1 verwachsen, jedoch noch durch verschiedene Merkmale als Übergangswirbel zu bezeichnen ist.

Nach der Untersuchung der ersten großen Gruppe von 1732 Sacra untersuchte ich nachher noch einige Male kleinere Gruppen und achtete hierbei genau auf vierwirblige Sacra. In einer Gruppe von 393 Stück[3] fand ich vier vierwirblige Sacra, in einer Gruppe von 749 Stück sechs dieser Sacra (Tabelle II).

---

[1] Diesen Zirkel verwendet Dr. J. E. Grevers seit 1897; er demonstrierte ihn auf dem Anthropologischen Kongreß 1900 in Paris.

[2] Längenkrümmungsindex B oder Sehnenhöhenindex

$$= \frac{\text{größte Bogenhöhe} \times 100}{\text{gerade Länge.}}$$

[3] Diese Gruppe ist nicht so ausführlich untersucht wie die Gruppen I u. II.

Tabelle II.

Vierwirblige Sacra unter 740 Stück			unter 265 Stück (Paterson)	unter 217 Stück (Emmons)
3 Foramina sacralia;	4 Sacralwirbel	3	1 } 3	3
-	Co_1 mit dem Sacrum verw.	1 } 6	2 }	
-	Artic.-Fläche für Co_1	1		
-	- für L_5	1		
	(s. Seite 370)			
-	und LS mit dem Sacr. verw.	1	1	
-	- LS u. Co_1 - - -	1		LS od. Scd 2
-	- Scd mit - - -	5	3	
4 Foramina sacralia;	4 Sacralwirbel u. LS beiderseits mit S_1 verwachsen	9		
-	5 Sacralw., niedrige Pr. lat.	3		
-	2 Promontorien	3		
-	S_1 asymmetrisch	3		

Adolphi (1911, S. 117) fand unter 292 Kreuzbeinen ein vierwirbliges Exemplar, Paterson (1894, S. 135 und 138) drei Stück unter 265 Sacra, Fischel (1906) erwähnt einen Fall unter 524 Sacra (S. 472) und Emmons (1913, S. 57) fand unter 217 Sacra von Indianern drei vierwirblige Sacra und zwei, bei welchen außerdem ein Übergangswirbel ausgebildet war. Le Double (1912, S. 263) stellt aus der Literatur eine Gruppe von 1528 Sacra zusammen, von welchen 19 vierwirblig waren.

Diese verschiedenen Ergebnisse zu vergleichen, unterlasse ich. Fischel hat sein Material nicht auf die Zusammensetzung des Sacrums untersucht; er erwähnt bloß nebenbei, daß er einmal ein vierwirbliges Sacrum fand (vgl. auch S. 371). Paterson untersuchte eine kleine Zahl von Sacra, dabei Museumsmaterial. Auch die Zahl der von Emmons untersuchten Objekte ist klein. Bei meiner zweiten Untersuchung fand ich bei 1133 (393 + 740) Sacra zehn vierwirblige; es ist dies also etwa 0,9%.

Paterson (1894, S. 120 und Fig. 2) beschreibt, daß als Regel an der hinteren Seite der basalen Fläche des Sacrums die Spitze des Processus transversus von S_1 etwas prominiert, oder sich frei vorwölbt; er fand bei 211 Sacra 133mal eine freie Spitze dieses Vorsprunges. Man findet, fügt Paterson hinzu, alle Übergänge zwischen einem flachen Rand und einer Prominenz. Dies mag der Grund sein, daß meine Befunde in dieser Hinsicht so sehr von denen Patersons abweichen; ich fand nämlich bei 524 fünfwirbligen, nor-

malen Sacra bloß 68mal eine mehr oder weniger freie dorsale Spitze, als schwache Manifestation des lumbalen Charakters von S_1.

Fünfwirblige Sacra fand ich 853 Stück unter 1732 Sacra, d. i. also 49,2%, später 170 Stück unter 321 Exemplaren, also 52,9%, und schließlich noch 207 Stück unter 423 Exemplaren[1], also 48,7%; unter 2476 Sacra fand ich also 1230 fünfwirblige, oder 49,7%. Adolphi fand 48,7% für männliche, 56,9% für weibliche Objekte, Paterson zählte unter 265 Sacra 164 fünfwirblige, d. i. 61,9% (S. 135, vgl. noch Le Double S. 263). Das normale Sacrum kommt also nach meiner Untersuchung in der Hälfte der Fälle vor.

Fünfwirblige Sacra, mit welchen der erste Coccygealwirbel verwachsen ist, fand ich 324[2] Fälle unter 1732 Sacra, d. i. 18,7%; später 58 Fälle unter 321 Stück und 70 Fälle unter 423 Stück, also 18% und 16,5%, und im ganzen unter 2476 Sacra 452 Fälle d. i. 18,2%.

Adolphi fand in 15 und 15,5% der Fälle die Verwachsung des ersten Coccygealwirbels mit dem Sacrum, Paterson (S. 135) in 12,07% der Fälle. Wenn die fünfwirbligen Sacra und die fünfwirbligen mit verwachsenem ersten Coccygealwirbel zusammen genommen werden, dann kann auch das Material der Indianer von Emmons (1913) in den Kreis der Vergleichung gebracht werden. Emmons (1913) fand zu dieser Gruppe gehörend unter 217 Sacra 169 Stück, also 77,9%, Paterson fand 73,95%, Adolphi 72,4% (♂) und 63,7% (♀), und ich fand unter 1732 Sacra 1238 Stück zu dieser Gruppe gehörend (Tab. I 3—21) oder 71,5%, unter 321 Sacra 248 Stück, oder 77,3% und unter 423 Sacra 306 Stück, d. i. 72,1%, im ganzen fand ich also unter 2476 Sacra 1792 fünfwirblige Sacra und fünfwirblige mit verwachsenem ersten Coccygealwirbel, d. i. 72,4%. Emmons fand also bei seinem weiblichen Indianermaterial einen bedeutend höheren Prozentsatz als die anderen Untersucher. Von Interesse ist, daß ich in einer Gruppe von 321 Sacra einen Prozentsatz von 77,3 fand, während diese Sacra demselben Friedhof wie die anderen entstammen; es weist dies darauf hin, daß für die sichere Beurteilung der Ergebnisse derartiger Untersuchungen, ein sehr großes Material nötig ist.

Sechswirblige Sacra fand Paterson (1894) 44 Stück unter 265

[1] Diese zwei Gruppen von 321 und 423 Stück bilden die Gruppe II von 740 Stück der Tabelle II.

[2] Hierzu sind auch die Nr. 17—22 gerechnet.

Objekten, d. h. 16,6%; Adolphi fand 62 Stück (Gr. 12—15 und 24) unter 292 Sacra, d. h. 21,2%[1], Emmons fand 32 Stück unter 216 Indianer-Sacra oder 14,8%, und ich fand in der ersten Gruppe unter 1732 Sacra 376 Stück[2] oder 21,7%, in der zweiten Gruppe unter 321 Sacra 51 Stück[3] oder 15,9% und in der dritten Gruppe unter 423 Sacra 89 Stück[3] oder 21,0% im ganzen unter 2476 Sacra 514 sechswirblige, d. h. 20,76%.

Als Übergangswirbel sind die lumbo-sacralen und die sacro-caudalen zu unterscheiden. Um die Vergleichung mit Untersuchungen anderer möglich zu machen, nenne ich lumbo-sacralen Übergangswirbel den Wirbel, der — am proximalen Ende des Kreuzbeines — auf der einen Seite mit dem Sacrum verwachsen und auf der anderen Seite frei ist; ein derartiges Sacrum hat auf der einen Seite fünf, auf der anderen Seite vier Foramina sacralia. Auch der sacro-caudale (s. sacro-coccygeale) Übergangswirbel, der am caudalen Ende des Sacrums auf der einen Seite mit ihm verwachsen ist, bildet ein Sacrum, das auf der einen Seite fünf und auf der anderen Seite vier Foramina sacralia hat. Emmons hat beide Formen in eine Gruppe zusammengebracht. Andere Formen von Übergangswirbeln finden sich in der Tabelle I (S. 366) erwähnt; ich verweise z. B. auf Nr. 23, die Sacra, welche an ihrer basalen Fläche eine Articulationsfläche für den Processus lateralis des letzten Lendenwirbels haben.

Die Befunde Patersons (Tabelle III und IV, 1894), Adolphis, Emmons und von mir stelle ich nebeneinander in der Tabelle III, welche die Häufigkeit von lumbo-sacralen und sacro-caudalen Übergangswirbeln betrifft.

Tabelle III.

Untersucher	Stück	LS	%	Scd	%	Zusammen	%
Paterson	265	7	2,64	11	4,15	18	6,79
Fischel	524	7	1,3				
Adolphi ♂	234	9	3,84	16	6,83	25	10,67
- ♀	58	3	5,17	5	8,62	8	13,79
Emmons ♀	217	—		—		11	5,07
Verf. 1. Gruppe	1000[4]	13	1,3	48	4,8	61	6,1
- 2. -	321	6	1,87	9	2,8	15	4,67
- 3. -	423	6	1,42	15	3,55	21	4,97

[1] Bei einer früheren Gelegenheit (1902) fand Adolphi eine Häufigkeit von 19,6% (1911, S. 104).

[2] Hierzu sind auch die Nr. 31—36 gerechnet.

[3] Wie [2]).

[4] Der erste Teil der ersten Gruppe (1732).

Die Zahlen Adolphis sind sehr hoch, die meinen vielleicht etwas zu niedrig. Sacra mit Übergangswirbeln werden beim Ausgraben leichter beschädigt als normale; auch sind viele Sacra, die Nummern 4—10, 20—23, 26—29, 32—34, 37 als Übergangswirbel im weiteren Sinne zu bezeichnen.

Adolphi vergleicht seine Befunde mit denen Fischels (1906). Mit Hilfe der Tabelle Fischels stellt Adolphi den Prozentsatz von sechswirbligen Sacra und von Sacra mit Übergangswirbeln fest (S. 115—117); auch berücksichtigt Adolphi, daß Fischel keinen einzigen sacro-caudalen Übergangswirbel erwähnt. Mir scheint, daß sich aus der Arbeit Fischels nicht auf eine andere Zusammensetzung des Materials Fischels und a fortiori des Kreuzbeines der Bevölkerung Prags schließen läßt. Wenn Fischel keinen sacro-caudalen Übergangswirbel erwähnt, so kommt dies meines Erachtens daher, daß er die Zusammensetzung des distalen Endes des Kreuzbeines nicht in den Kreis seiner Untersuchung gezogen hat. Aus dem Aspekt der Tabelle III Folgerungen zu ziehen in bezug auf die Bevölkerung, der das Material entstammt, wage ich nicht. Von meinen drei Gruppen verdienen die zweite und dritte am meisten Vertrauen; ich habe dieses Material untersucht, nachdem mir der niedrige Prozentsatz der ersten Gruppe schon bekannt war. Wie schon erwähnt, habe ich bloß eine Form von Übergangswirbel in die Tabelle III aufgenommen (vgl. oben).

Allgemein geht aus den Zahlen hervor, daß sacro-caudale Übergangswirbel häufiger sind als lumbo-sacrale.

Wie aus der Tabelle I hervorgeht, fand ich ein Sacrum aus sieben Wirbeln aufgebaut (Fig. 1) und eins aus sechs Wirbeln und einem sacro-caudalen Übergangswirbel zusammengesetzt (Fig. 2).

Als Andeutung davon, daß der erste Sacralwirbel nicht ganz in das Sacrum aufgenommen ist, ist noch die unvollständige Verknöcherung seines Körpers mit dem des zweiten Sacralwirbels zu nennen. Ich fand unter 427 normalen fünfwirbligen Sacra 45 derartige Exemplare, also 10,5%. Auch die Form der Verbindung des fünften Sacralwirbels mit dem vierten zeigt Verschiedenheiten, welche zu der großen Gruppe der numerischen Variationen des Sacrums gehören. Zwischen den Seitenfortsätzen von S_4 und S_5 kann eine gut entwickelte knöcherne Verbindung ausgebildet sein; bisweilen ist diese dünn, oft in der Richtung von Seitenfortsätzen von Co_1 verlängert; im letzteren Falle zeigen die Seitenfortsätze von S_5 einen konkaven, caudalen Rand. Unter den obengenannten 427 normalen

Fig. 1.

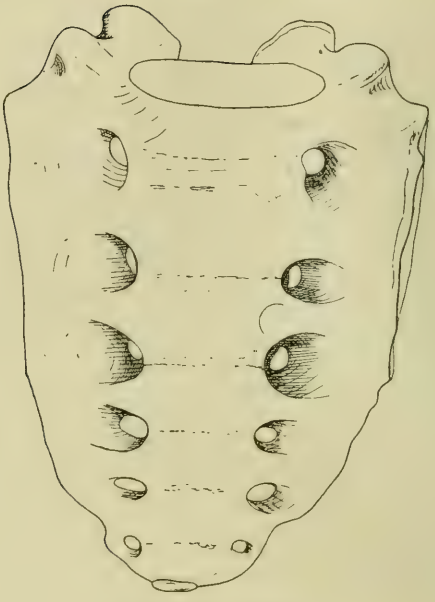

Siebenwirbliges Sacrum.

Fig. 2.

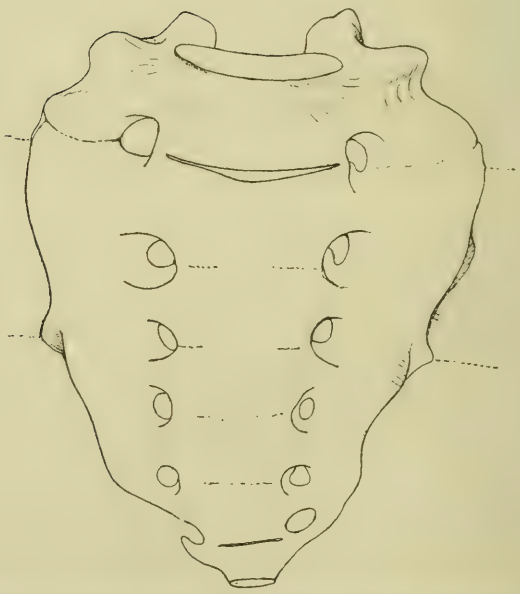

Siebenwirbliges Sacrum. Der letzte Wirbel ist ein sacrocaudaler, der erste noch einigermaßen ein lumbosacraler Übergangswirbel.

fünfwirbligen Sacra fand ich drei Stück mit dünner Verbindung, drei Stück mit einer dünnen Verbindung auf einer Seite, 152 Stück mit caudalwärts gerichtetem konkavem Rande des Seitenfortsatzes, also 35% der Fälle und 8 Fälle, bei welchen auf der einen Seite ein konkaver Rand ausgebildet war.

An der Bildung der Facies auricularis des normalen fünfwirbligen Kreuzbeines beteiligen sich beinahe immer die Processus laterales von den ersten drei Sacralwirbeln. Unter 352 Stück notierte ich 12 Fälle, bei welchen bloß zwei Wirbel sich an ihr beteiligten, 3 Fälle, bei welchen die Beteiligung auf den beiden Seiten eine ungleiche war, 58 Fälle, bei welchen der dritte Sacralwirbel nur ganz wenig, und 25 Fälle, bei welchen dieser Wirbel sehr viel zu der Bildung der Facies auricularis beitrug. Ein einziges Mal finden sich auch vier Wirbel an der Bildung der Facies auricularis beteiligt. (Vgl. auch Radlauer S. 395.)

Als Eigentümlichkeit der Form der Facies auricularis beschreibt Paterson (S. 132, Fig. 7 und 7a) »the sacral notch«, eine Aushöhlung in etwa der Mitte der Facies auricularis, von einem Vorsprung des dritten Sacralwirbels gefolgt. Auch Radlauer (S. 407 u. Fig. 13) und Le Double (S. 225, 226) besprechen sie. Der »sacral notch« kommt in zwei Formen vor, welche durch Übergänge verbunden sind; er kommt zu stande durch eine Aushöhlung, eine Einsenkung der Facies articularis oder durch eine starke Vorwölbung des unteren Randes der Facies. Der typische sacral notch liegt in der Tiefe, die zweite Form tritt aus der Oberfläche heraus. Daß Paterson und Radlauer für die Häufigkeit des Vorkommens ganz verschiedene Zahlen finden, rührt meines Erachtens daher, daß außer dem sacral notch, der im unteren Teile der Facies articularis liegt, oft kleine Einsenkungen in der Mitte der Facies auricularis vorkommen. Ich fand unter 250 normalen Sacra 20 Exemplare mit dem sacral notch; er kommt auch auf einer Seite vor.

Auch Zahlenangaben über das Vorkommen des Sulcus praeauricularis (Zaayer) am Sacrum kann ich keinen großen Wert beilegen. Es finden sich nämlich verschiedene Rinnen. Eine Rinne, welche namentlich bei Sacra mit der zweiten Form des sacral notch vorkommt und neben dem distalen Teile des Vorderrandes der Facies articularis verläuft, hat eine andere Bedeutung als eine seichte Rinne, welche neben dem größten Teile des Vorderrandes verläuft und viel seltener ist. Erstere Rinne faßt Paterson meines Erachtens mit Recht als Gefäß- oder Nervenrinne auf. Unter 250 Sacra fand ich

13 Fälle mit Sulcus praeauricularis. Radlauer fand eine Häufigkeit von 4,9%, Kwast (1908, S. 91) von 5,7%.

Eine Articulationsfläche auf der hinteren Fläche des Sacrums für das Hüftbein, wie Radlauer (1908) beschreibt, habe ich auch einige Male beobachtet, doch war mein Material für eine genaue Beobachtung dieser Eigentümlichkeit nicht geeignet.

Eine Besonderheit der Vorderfläche des Sacrums, welche nicht selten ist, welche ich jedoch bei Le Double und Radlauer nicht erwähnt finde, ist die Fovcola sacralis anterior. Diese kleine Grube findet sich am häufigsten am Körper des dritten, seltener des zweiten Sacralwirbels beiderseits; sie kommt auch einseitig vor, auch auf zwei Wirbeln, z. B. auf S_2 und S_3, oder einseitig auf S_2 und beiderseits auf S_3. Ich fand sie nicht bloß bei fünfwirbligen, sondern auch bei sechs- und einmal auch bei einem vierwirbligen Sacrum. Sie findet sich am häufigsten bei stark gebogenen Kreuzbeinen, ein einziges Mal auch bei ganz flachem. Die Grube ist zu unterscheiden von den Linien, welche Adolphi (1902) für den Ursprung des M. piriformis beschrieben hat.

Der Sacralkanal war beim Material Adolphis 8mal ganz offen unter 234 Sacra männlicher Individuen und einmal unter 58 Sacra weiblicher Individuen; ganz geschlossen war er 12mal und 3mal. Bei 740 Sacra fand ich 15mal den Sacralkanal ganz offen, also in 2% der Fälle.

Die Form des Hiatus canalis sacralis bei einer anderen Gruppe meines Materials ist aus der Tabelle IV ersichtlich.

Tabelle IV.

	Zahl	S_5	S_4	S_3	Sacralkanal im Bereich von: nur ein hint. Bogen entw.	Zwei hint. Bogen entw.	Sacralkanal ganz offen	hint. Bogen von S_1 reduziert in verschied. Grade
5 wirblige Sacra	265	13 (5%)	186 (70%)	54 (20%)	2 (0,8%)	1 (0,4%)	9 (3,4%)	57
5 wirblige Sacra und Co_1 mit ihm verw.	113	25 (22%)	83 (73%)	5 (4,4%)				22
6 wirblige Sacra	150	52 (34%)	86 (57,3%)	11 (7,3%)	1 (0,67%)			51

Die Stelle der größten Tiefe liegt fast immer vor S_3. Bei den 455 gemessenen Sacra lag die größte Tiefe fünfmal vor S_2, sechsmal zwischen S_2 und S_3, viermal vor S_2 und vor S_3, einmal zwi-

schen S_3 und S_4, dreimal vor S_4. Die Form der Krümmung ist verschieden; mehrere Male ist der Teil, der von S_4 und S_5 gebildet wird, stark nach vorn gekehrt; dies sind wohl meistens erworbene Unterschiede. Einmal war die Krümmung negativ; ein einziges Mal schiebt sich auch der untere Rand von S_2 vor S_3. Bei 100 sechswirbligen Sacra (Tab. VII) lag auch meistens die Stelle der größten Tiefe vor S_3 (81 mal), einmal zwischen S_2 und S_3, zweimal zwischen S_3 und S_4, dreimal vor S_3 und S_4 und 13 mal vor S_4.

Szawlowski (1901, S. 314) hat ein Foramen transversarium beschrieben in der linken Hälfte des hinteren Teiles des ersten Sacralwirbels (S. 318, Fig. 4). An derselben Leiche fand er im fünften Lumbalwirbel ein derartiges Loch rechts (Fig. 3). Das Foramen sacrale anterius war links höher und breiter als rechts. Barclay Smith (1902) beschrieb ein derartiges Loch im ersten Sacralwirbel und Dwight (1902) im fünften Lumbalwirbel. Nach der Meinung Dwights hat man es mit Beispielen unvollständiger Bildung des costalen Elementes zu tun (S. 572). Le Double und Radlauer suchten diese Variation vergebens. In meinem Material, unter etwa 3000 Stück, fand ich 5 mal dieses Foramen sacrale superius (Fig. 3 bis 7). Das Loch ist immer einseitig ausgebildet, zweimal rechts, dreimal links. Es ist in den verschiedenen Fällen verschieden groß und liegt das eine Mal mehr in der Nähe des Wirbelkörpers (Fig. 3, 4, 5), das andere Mal dicht bei der Incisura zwischen Processus articularis superior und Massa lateralis; es führt in den Sacralkanal (Fig. 4, 5). Das Foramen sacrale ant. ist, wie im Falle Szawlowskis, einige Male auf beiden Seiten ungleich weit. Öfters findet man, wie auch Radlauer angibt, kleine Löcher in diesem Gebiet, welche jedoch blind endigen. In einem Fall (Fig. 7) fand sich ein derartiges Löchelchen auf der anderen Seite. Für die Deutung scheint mir die Arbeit Howes' (1893) von Wichtigkeit. Howes (1893) hat bei *Ornithorhynchus* eine »sacral arcade« beschrieben (seine Fig. 1). Dieser Arcus wird durch das Ileum zu einem Loch geschlossen. Howes (p. 546) führt den Arcus zurück auf eine Bildung des hinteren Bogens (seine Fig. 3), und zwar auf die starke Entwicklung einer Metapophyse, wie diese bei den Lumbalwirbeln vorkommt (Metapophyse = Proc. descendens des Proc. bitransversus = Proc. mamillaris der menschlichen Anatomie. Den eigentlichen Proc. transversus nennt Howes Proc. ascendens des Processus bitransversus). Der Arcus sacralis hat also nichts mit dem Foramen transversarium der Halswirbel zu tun.

Bei anderen Säugern, *Erinaceus*, *Lagomys*, fand Howes auch einen Arcus sacralis. Bei *Dasypus* (S. 549) fand vielleicht eine Verknöcherung des Lig. sacro-iliacum statt. Bei *Ornithorhynchus* verläuft im Arcus ein Zipfel des M. levator caudae.

Wenn man viele menschliche Sacra untersucht, so zeigt sich die große Verschiedenheit der Ausbildung der Incisura sacralis,

Fig. 3.

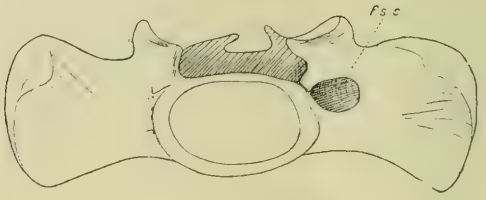

Fig. 4.

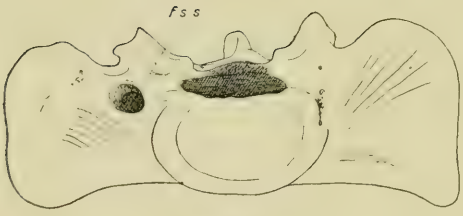

Fig. 5.

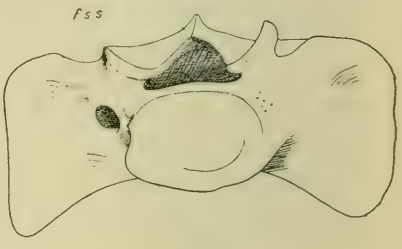

Fig. 6.

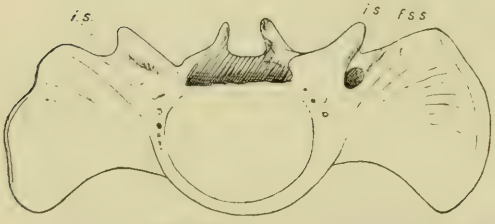

Fig. 7.

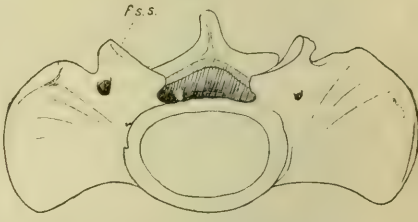

Fig. 3—7. Fünf Fälle von Foramen sacrale superior des 1. Sacralwirbels. *F.s.s.* Foramen sacrale superius; *i.s.* Incisma sacralis.

d. h. der Incisur zwischen dem Proc. articularis superior und der Massa lateralis. Wenn man die Verhältnisse des Sacrum (Fig. 6) rechts und links miteinander vergleicht, so scheint es mir möglich, daß das Foramen sacrale superius hier durch eine ungleichmäßige Verknöcherung im Gebiet der Incisura sacralis zustande kam.

Zum Schluß erwähne ich noch eine Abweichung, welche bis jetzt, soweit mir bekannt, noch nicht gefunden wurde. Dreimal

(Fig. 8—11 und Taf. X, Fig. 1—4) kam je ein Sacrum zur Beobachtung, bei welchem der Körper des ersten Wirbels in zwei Hälften getrennt war. Vom ersten Falle (Taf. X, Fig. 1—2) ist der abnorme Wirbel ein lumbo-sacraler Übergangswirbel, und der Körper des letzten Sacralwirbels ist nicht mit dem vorigen verwachsen (Taf. X, Fig. 1). Der Körper des lumbo-sacralen Übergangswirbels ist in zwei nicht ganz gleiche Hälften geteilt; die beiden Hälften sind voneinander etwas entfernt und die beiden medialen Ränder um-

Fig. 8.

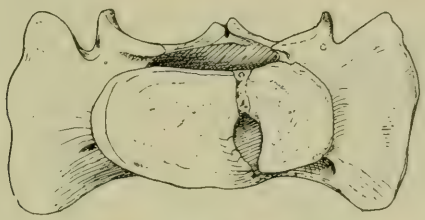

Fig. 9.

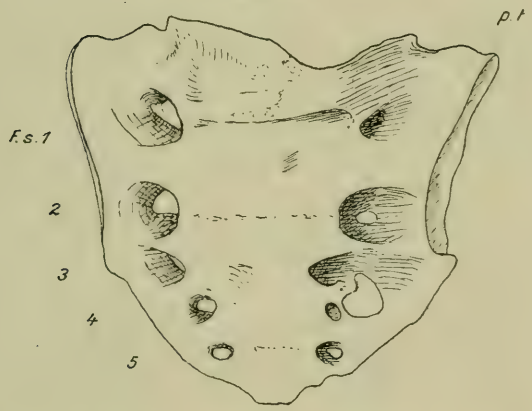

schließen in der Mitte des ersten Sacralwirbels ein rundes Loch (Taf. X, Fig. 2). Andere Abweichungen zeigt das Sacrum nicht. Der zweite Fall ist ein sechswirbliges Sacrum (Fig. 8, 9). Hier ist die Zweiteilung des Körpers des ersten Sacralwirbels keine vollständige. Auf der Vorderfläche findet sich die Spur einer Naht; die obere Fläche (Fig. 8) ist in zwei ungleiche Hälften geteilt; es findet sich hier wie im vorigen Falle zwischen beiden Hälften ein ovales Loch.

Der dritte Fall ist ein sehr unregelmäßiges Sacrum (Taf. X, Fig. 3, 4 und Fig. 10, 11). Auf der vorderen Fläche des zweiten

Sacralwirbels sind Spuren der Trennung der beiden Hälften des Körpers sichtbar (Fig. 11). Mit der linken Hälfte des ersten Sacralwirbels ist ein halber Wirbel verwachsen. Die rechte Hälfte fehlt; statt dieser hat sich der Teil des hinteren Bogens vor dem Processus articularis des ersten Sacralwirbels stark entwickelt.

Zuletzt die Mitteilung der Messungen, welche ich ausführte. Die Tabelle V gibt die Zahlen der Messungen und der Indices von 455 normalen, fünfwirbligen Sacra, nach der Länge geordnet. Die Tabelle besteht aus vier Gruppen von 100 und einer Gruppe von 55 Sacra. Man ist so in der Lage zu sehen, inwiefern die Unterschiede dieser Gruppen darauf hinweisen, ob ein Untersuchungsmaterial von z. B. 100 Stück für statistische Schlüsse ausreicht. Aus der Tabelle geht im allgemeinen hervor, daß die längeren Sacra die kleineren Sacral- und Längenkrümmungsindices[1] haben; aus der Kurve I geht dies auch hervor. Aus der Tabelle VI und noch besser aus der Kurve II geht hervor, daß mit den kleineren Sacralindices im allgemeinen auch die kleineren Längenkrümmungsindices zusammentreffen. Der kleinste Sacralindex beträgt 86, der größte 145, die mittleren Werte liegen zwischen 105 und 122. 37 Sacra haben einen Sacralindex kleiner als hundert (vgl. Kurve III und IV). Der kleinste Längenkrümmungsindex ist —2,7, der größte 47; am häufigsten fand sich der Längenkrümmungsindex

Fig. 10.

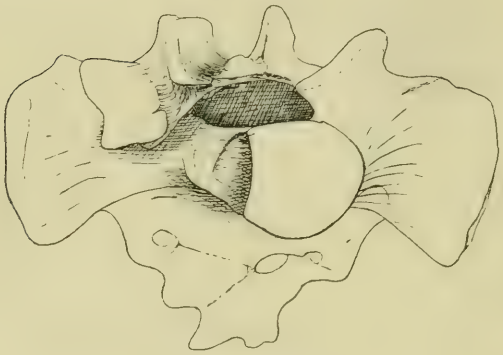

Fig. 11.

[1] Sacralindex $= \frac{100 \times \text{Breite}}{\text{Länge}}$; Längenkrümmungsindex $= \frac{100 \times \text{Tiefe}}{\text{Länge}}$, vgl. S. 367.

20 (29mal), der Index 22 fand sich 28mal, der Index 18 26mal usw. (Kurve V).

Über das Geschlecht sagen diese Tabellen unmittelbar nichts; wenn man jedoch als feststehend annimmt, daß das männliche Sacrum länger ist als das weibliche, dann kann man in bezug auf die Tabellen sagen, daß im allgemeinen das männliche, längere Sacrum weniger breit (kleiner Sacralindex) und weniger gekrümmt (kleiner Längenkrümmungsindex) ist als das kürzere, weibliche. Aus der Kurve III geht hervor, daß vom normalen Sacrum (i. e. die Form 12 der Tabelle II) der Amsterdamer Bevölkerung aus den Jahren 1865—90 der Sacralindex am häufigsten 109 beträgt (33mal bei 455 Messungen; ein Index von 105 fand sich 21mal, von 111 24mal) und der Längenkrümmungsindex 20. Die Kurven III bis VI zeigen bloß einen Gipfel; ein Gipfel für die männlichen und einer für die weiblichen Sacra läßt sich nicht aus ihnen ablesen. Von 100 sechswirbligen, regelmäßig gebauten Sacra (also die Form 30 der Tabelle II) bewegt sich der Sacralindex (Tabelle VII und VIII und Kurve IV) zwischen 74 und 129; am häufigsten kommen hier die Sacralindices 92, 97 und 104 vor (je 13mal); die Kurve ist weniger regelmäßig als die der fünfwirbligen Sacra, und der Gipfel der Kurve liegt bei niedrigeren Werten der Indices (vgl. Kurve III und IV). Der Längenkrümmungsindex (Kurve VI) dieser Gruppe bewegt sich zwischen 10 und 44; am häufigsten findet sich der Index 28 (11mal).

Kurve I. Kurve der Längenkrümmungsindices der ersten 100 Sacra der Tabelle V. Mit zunehmender Länge des Sacrums steigt die Kurve.

Kurve II. Kurven der Längenkrümmungsindices und der Sacralindices von 450 Sacra (Tabelle VI[1]). Beide Kurven A und B verlaufen parallel.

Kurven III u. IV. Kurve III: Häufigkeitskurve des Sacralindex von 450 Sacra (Tab. VI). Beginn 86, Ende 145, Gipfel 109. Kurve IV: ebenso von 100 sechswirbligen Sacra (Tab. VIII).

Kurven V u. VI. Kurve V: Häufigkeitskurve des Längenkrümmungsindex von 450 Sacra (Tab. VI). Kurve VI ebenso von 100 sechswirbligen Sacra (Tab. VIII). Von den Kurven I, V und VI ist der Maßstab zweimal größer als von II, III und IV.

---

[1] In die Tabelle V sind fünf willkürliche Sacra mehr aufgenommen als in die Tabelle VI.

Tabelle V.

455 Sacra.

Nr.	Länge	Breite	Sacral-index	Tiefe	Längen-krümmungs-index	Nr.	Länge	Breite	Sacral-index	Tiefe	Längen-krümmungs-index
282	12,6	12,2	96,8	2,7	21,5	242	10,8	11,8	109,2	2,3	21
323	12,2	13,2	108,2	2,5	20,5	196	10,8	11,9	110,2	1,9	17,5
288	12,1	11,6	95,9	1,9	16	171	10,8	11,7	108,3	2,6	24
299	12,1	11,7	96,7	1,9	16	192	10,7	11,5	107,5	2,3	21,5
328	11,9	12,4	104,1	0,7	6	275	10,7	12,3	105	3,1	29
309	11,9	12,3	103,4	1,5	13	324	10,7	11,6	108,4	2,1	19,5
322	11,7	12,2	104,3	2,2	19	339	10,7	12,4	116	2,2	20,5
283	11,7	12,5	106,8	3	26	151	10,5	11,9	113,3	2,2	20
264	11,7	13,2	112,8	2,5	21	175	10,5	11,2	106,6	2,3	22
172	11,7	11,9	101,7	2,3	19,5	290	10,5	11,5	109,5	1,9	18
173	11,7	11,6	99,1	2,1	18	317	10,5	10,5	100	2	19
321	11,6	12,1	104,3	1,9	16,5	334	10,5	11,6	110,5	1,8	17
199	11,5	11,7	101,7	3,5	30	227	10,4	13,7	131,7	3	29
205	11,5	12,1	105,2	0,2	— 1,7	166	10,4	12	115,4	2,8	27
226	11,5	13,1	114,4	2,5	13	149	10,4	11,3	108,6	1,9	18
319	11,5	11,6	100,9	1,1	9,5	185	10,3	10,6	102,9	2,1	20
325	11,5	12,8	111,3	2	17	194	10,3	12,2	118,4	3,3	32
340	11,4	12,1	106,1	1,9	17	237	10,3	11	106,8	2,6	25
304	11,4	12,6	110,5	1,8	16	240	10,3	11,2	108,7	1,2	11,5
295	11,4	12,5	109,6	1,5	13	256	10,3	12,9	125,2	2,4	23
167	11,4	11,5	100,9	1,8	16	297	10,3	12,7	123,3	1,5	14,5
150	11,4	12,2	107,1	2	17,5	305	10,3	12,7	123,3	2	19
190	11,3	11,9	105,3	1,3	11,5	244	10,2	12,5	122,5	1,7	17
208	11,3	11,8	104,4	1,7	15	214	10,2	12	107,8	1,1	11
307	11,3	13	115	2,9	26	153	10,2	11,5	112,7	2,8	27
343	11,3	12,5	110,6	2,5	22	294	10,1	11,7	115,8	2,3	22
332	11,2	11,7	104,5	2,7	24	313	10	10,9	109	2,9	29
315	11,2	12,3	109,9	2,6	23	276	10	12,1	121,2	3,2	32
212	11,2	11,5	102,7	2,3	20,5	225	10	11,6	116	3,2	32
210	11,2	10,3	91,9	2,3	20,5	245	9,9	11,7	118,2	2,6	26
233	11,1	12,3	110,8	1,6	14,5	270	9,9	12	121,2	1,5	15
273	11,1	11,8	106,3	1,2	11	306	9,9	11,3	114,1	1,1	11
289	11,1	11,4	102,7	1,1	10	336	9,9	11,3	114,1	2,6	26
300	11,1	12,8	115,3	1,5	13,5	284	9,8	11,1	113,3	1,6	16
335	11,1	11,6	104,5	1,1	10	200	9,7	11,2	115,5	2,3	24
312	11	12,2	110,9	2,6	23,5	262	9,7	12,6	129,9	1,8	18,5
302	11	10,3	93,6	1,6	14,5	274	9,7	10,8	111,3	2,2	23
271	11	10,8	98,2	0,5	4,5	285	9,7	11	113,4	2,8	29
252	11	12	109	2,5	23	293	9,7	12,1	124,7	2,5	26
235	11	11,5	104,6	2,7	24,5	320	9,7	11,3	116,5	3	30
178	10,9	12,5	114,7	2,1	19	222	9,6	10,7	111,5	2,1	22
208	10,8	12,3	114	3,7	34	168	9,5	11,1	116,8	2,3	24
272	10,8	11,3	104,6	2,4	22	310	9,5	11,8	124,2	1,6	17

Nr.	Länge	Breite	Sacral-index	Tiefe	Längen-krümmungs-index	Nr.	Länge	Breite	Sacral-index	Tiefe	Längen-krümmungs-index
329	9,4	10,3	109,6	2,6	27,5	369	10,7	11,9	111,2	2,2	20,5
180	9,3	11,3	121,5	3	32	370	10,7	11,7	109,3	2,9	27
186	9,3	11,2	120,4	1,6	17	445	10,7	11,9	111	2	19
204	9,3	10,9	117,2	2,4	26	473	10,7	11,5	107,5	1,3	12
257	9,2	11,9	118,5	2,8	30,5	506	10,7	11,9	111	1,9	18
181	9,2	11,4	123,9	3,2	35	508	10,7	11,7	109	3,2	30
314	9,1	10,9	119,8	2,2	24	406	10,7	11,5	107,5	2,5	23
281	9	11,9	132,2	2,7	30	540	10,7	10,8	101	1,9	18
286	9	12,3	136,6	3,2	35,5	414	10,6	12,8	121	2,4	23
287	8,8	10,5	119,3	2,7	30	460	10,6	12	113	2	10,5
174	8,6	10,9	126,7	2,2	25,5	387	10,5	11	104,7	1,9	18
152	8,5	11,7	13,7	2,5	20	432	10,5	11,8	112	1,9	18
243	8,3	11,4	137,3	3,2	39	455	10,5	12,3	117	2,9	27
250	7,8	10,7	137,2	3,7	47	469	10,5	11	105	2,2	21
						487	10,5	12,1	115	2,9	28
424	13	12,7	98	1,3	10	491	10,5	11,2	107	2,3	22
357	12,7	11,3	89,8	1,8	14	562	10,5	11,5	109,5	1,8	17,5
533	12,6	12,2	97	1,9	15	385	10,4	10,5	100,9	1,7	16
507	12,2	11,9	97,5	2,5	20,5	433	10,4	12,1	116	2,5	24
539	12,2	10,5	86	0,3	24,5	505	10,4	11	106	1,8	17
418	12,1	11,8	98	0,9	7,5	545	10,4	13,4	129	3	29
368	11,8	10,9	92,4	2,6	22	490	10,3	12,3	119	2,5	24
500	11,8	11,6	98	1	8,5	348	10,2	10,8	106	2,8	27
345	11,7	13,6	116,2	0,8	7	428	10,2	12,7	121	2,9	28
398	11,6	11,8	101	1,7	15	477	10,2	11,2	109	2,5	24
479	11,5	11,1	96,5	1,6	14	531	10,2	12,1	119	2,9	28
494	11,5	11,5	100	2,1	18,5	372	10,1	11	109	1,8	18
388	11,4	11,2	98,2	2,6	14	425	10,1	11,7	116	2,1	20,5
362	11,3	11,3	100	1,8	16	489	10,1	11,2	111	2,7	26,5
421	11,3	12,5	111	2,3	20	504	10,1	12,6	125	3,3	32,5
497	11,3	12	106	2,9	26	522	10,1	11,4	113	1,6	16
548	11,3	12,2	108	2,8	25	553	10,1	11,7	116	2,5	25
475	11,2	10,2	92	1,1	10	434	10	12,4	124	2,2	22
353	11,1	12,7	114,4	3,2	29	457	10	12,3	123	3	30
399	11,1	11,8	106	2,1	19	482	10	11,7	117	0,8	8
493	11,1	11,7	105,5	2,1	19	527	10	11,9	119	2,1	21
565	11,1	12,4	112	2,4	22	538	10	11,8	118	2,4	24
402	11	11,3	103	3,1	28	544	10	12,1	121	1,8	18
420	11	12,2	111	1,2	11	516	9,9	11,6	117	2,6	26
422	11	12,3	112	2,6	23,5	530	9,9	11	111	3	30
423	10,9	11,9	109	2,3	21	415	9,7	11,1	112	2,5	26
448	10,9	11,8	108	3	27	485	9,7	11,8	122	1,6	14,5
390	10,8	11,5	106,5	2,3	21	529	9,7	12,1	125	2,7	28
518	10,8	11,8	109	2,5	23	349	9,6	12,8	133	2,4	25
541	10,8	11,5	106	1,5	14	355	9,6	11,6	120,8	2,4	25
347	10,7	11,1	103,7	2,3	21,5	478	9,6	11,2	117	3	31

Nr.	Länge	Breite	Sacral-index	Tiefe	Längen-krümmungs-index	Nr.	Länge	Breite	Sacral-index	Tiefe	Längen-krümmungs-index
379	9,5	11,7	123,2	3,2	34	650	11,3	11,8	104	2,1	19
400	9,5	11	116	2,5	26	662	11,3	12,7	112,5	0,9	8
417	9,5	12	126	1,9	20	669	11,3	13,2	117	2,5	22
396	9,4	11	117	2,3	24,5	579	11,2	11,6	104	1,7	15
441	9,4	11,5	122	1,8	13	631	11,2	13,4	120	2,9	26
468	9,4	11,3	120	1,9	20	685	11,2	11,1	99	2,1	19
351	9,3	11,4	122,6	1	10,5	776	11,1	12,7	114,5	2,1	19
356	9,3	11,2	120,7	2,4	26	784	11,1	11,2	101	2,6	23,5
392	9,3	11,9	128	3,1	33	576	11	12,9	117	2,1	19
523	9,3	11,5	124	2,8	30	640	11	12	109	3	27
356	9,2	11,2	121,7	2,4	26	706	11	12	109	2,2	20
488	9,1	11,1	122	2,2	24	718	11	12,3	112	2,7	24,5
364	9	11	122,2	3	33	737	11	12,2	111	2,3	21
446	9	10,8	120	2,8	31	612	11	12	109	2,7	24,5
483	9	11,2	124	2,9	32	571	10,9	12,6	116	2	18
509	9	12,5	139	3,4	36,6	602	10,9	12,7	116,5	2	18
534	8,9	11,2	126	2,4	27	614	10,9	12,6	115,5	3	27,5
404	8,8	12,6	143	2,8	32	628	10,9	13,6	125	2	18
528	8,8	12,1	137,5	1,8	20,5	653	10,9	11,7	107	1,7	15,5
466	8,7	10,4	119	2,5	28	785	10,9	11,8	108	2,3	21
501	8,6	11,5	122	3	34	580	10,8	11,9	110	2	18
394	8,4	11,5	137	2,4	28,5	585	10,8	12,7	117,5	2,1	19
410	8,3	11,7	131	2,9	35	593	10,8	12	111	2	18,5
						643	10,8	11,8	109	2,1	19,5
605	12,5	11,5	92	2,1	17	686	10,8	11,8	109	1,9	17,5
722	12,5	13,2	105,5	1,8	14	594	10,7	11,8	110	2,9	27
742	12,4	12,2	98,5	1,3	10,5	634	10,7	11,5	107,5	2,5	23
609	12,4	12	97	1,7	13,5	645	10,7	11,7	109	1,3	12
606	12,2	11,7	96	2,5	20,5	658	10,7	12,5	117	1,7	16
665	12,2	12,8	105	2,5	22	674	10,7	13,2	123	2,4	22,5
577	12,1	12,7	105	2,5	21	703	10,7	11,9	111	1,3	12
636	12,1	12,3	102	1,3	11	708	10,7	11,2	105	2,2	20,5
734	12	11,9	99	1,6	13	745	10,7	11,7	109	1,7	16
783	12	12,1	101	1,8	15	584	10,6	12,1	114	2,5	23,5
659	11,9	13,1	110	0,5	4	610	10,6	12,1	114	2,5	23,5
781	11,8	12,3	104	1,7	14,5	698	10,6	11,7	110	1,5	14
670	11,7	12,8	109	4,6	39	575	10,5	11,7	111,5	1,9	18
744	11,7	12	102,5	2,2	19	644	10,5	11,1	106	1,8	17
603	11,6	11,1	96	2	17	652	10,5	12,4	118	1,8	17
749	11,6	12,7	109	1,9	16	680	10,5	9,9	94	1,7	16
731	11,5	11,7	101,5	1,9	16,5	723	10,5	12,9	123	2,5	24
774	11,5	12,4	108	2,6	22,5	598	10,4	11,6	111,5	2,4	23
637	11,4	12,3	108	2,8	24,5	719	10,4	12,3	118	2	19
688	11,4	12,2	107	2,8	24,5	720	10,4	13	125	2,7	26
727	11,4	12,2	107	2,1	18,5	748	10,4	11,4	109,5	2,2	21
638	11,3	12,2	108	2,1	18,5	769	10,4	12,3	118	2,7	26

Nr.	Länge	Breite	Sacral-index	Tiefe	Längen-krümmungs-index	Nr.	Länge	Breite	Sacral-index	Tiefe	Längen-krümmungs-index
701	10,3	11,3	109	2,8	27	995	11,6	11,2	96,5	1,7	14,5
746	10,3	12,1	117,5	2,1	20	1081	11,6	12,7	109	2,6	22
619	10,2	11,8	115,5	3	29	1176	11,5	12,5	109	2	17,5
635	10,2	11,7	114,5	2,6	25,5	813	11,4	10,4	91	1,6	14
684	10,2	11,8	116	2,5	24,5	830	11,3	10,5	93	2,6	23
705	10,2	10,9	107	2,7	26,5	890	11,3	12,3	109	1,8	16
753	10,2	12,2	119,5	2,8	27,5	945	11,3	12,4	110	2,8	25
616	10,1	11,9	117,5	2,3	23	1082	11,3	12,2	108	2,8	25
682	10,1	12	119	1,8	18	933	11,2	11,7	104,5	2	18
726	10,1	11,4	113	1,7	16,5	1086	11,2	12,3	110	2,2	10,5
592	10	11,6	116	2,8	18	864	11,1	11,6	104,5	2,1	19
697	10	12,2	122	2,3	23	884	11,1	11,7	105	2,5	22,5
567	9,9	10,9	110	0,9	9	928	11,1	12,5	112,5	2	18
623	9,9	12,1	122	2,4	24	997	11,1	12,4	112	1,4	12,5
639	9,9	11,5	116	2	20	823	11	12,4	113	2,4	22
672	9,9	11,1	112	2,7	27	976	11	13,3	121	3,1	28
714	9,8	10,8	110	2,8	28,5	1076	11	10,2	90	1,4	12,5
747	9,8	10,6	108	2,5	25,5	1088	11	13	118	3,3	30
750	9,8	11,7	120	2,6	26,5	937	10,9	12,5	115	3	27,5
763	9,8	11,2	114	1,7	17	1087	10,9	12,1	111	1,9	17,5
762	9,7	11,5	120	2,1	22	807	10,8	12,6	116,5	2,4	22
629	9,4	11,8	115	3,4	36	856	10,8	12,4	115	2,1	19,5
657	9,4	11,4	121	2,1	22	878	10,8	12,1	112	1,6	15
677	9,4	12,8	125	3	32	842	10,7	12,5	117	2,8	26
581	9,3	11,7	115	3	32	943	10,7	11,8	110	2,5	23
709	9,3	12	129	4	43	996	10,7	12,3	115	2,2	20,5
710	9,3	9,8	105	1,4	15	998	10,7	12,2	114	2,3	21,5
618	9,2	12	130,5	2,7	29	886	10,6	12,9	121,5	3	28
660	9,2	10,7	116	2,8	30	926	10,6	12,3	116	2,9	27
778	9	12	133	1,8	20	978	10,6	12,3	116	3	28
573	8,9	12,6	142	2,1	23,5	1007	10,6	11,4	107,5	2,4	22,5
775	8,8	12,7	144	2,1	24	815	10,5	12,1	115	1,8	17
						824	10,5	11,3	108	2,3	22
819	13,1	13,5	103	1,7	13	975	10,5	12,2	116	3	28,5
880	13,1	12,5	95,5	1,6	12	994	10,5	11,9	113	1,5	14
873	12,5	12,8	102	0,8	6	1005	10,5	11	105	2,3	22
810	12,3	12,2	99	1,7	14	829	10,4	12,4	119	2,4	23
1008	12,2	12,1	99	0,6	5	869	10,4	11,7	112,5	3	29
794	12	11,4	95	1,7	14	956	10,3	12,2	118,5	2,8	27
867	12	12,2	102	1,9	15	788	10,2	11	109	2,4	23,5
915	12	13,3	111	2,3	19	833	10,2	12,3	120,5	2,1	20,5
874	11,9	12,9	108	3,1	26	892	10,2	12,7	124,5	2	19,5
844	11,7	12,3	105	1,5	13	1090	10,2	12,1	119	2,3	22
923	11,7	12,9	110	2,4	20,5	894	10,1	11,2	111	2,7	26,5
947	11,7	12,5	107	2,8	24	1075	10,1	11,4	113	2	20
903	11,6	10,4	90	1,6	14	840	10	11,1	111	1,5	15

Nr.	Länge	Breite	Sacral-index	Tiefe	Längen-krümmungs-index	Nr.	Länge	Breite	Sacral-index	Tiefe	Längen-krümmungs-index
883	10	11,9	119	2,5	25	1182	8,8	10,8	122	2,8	32
920	10	10,6	106	1	10	1197	8,9	11,3	127	2,6	29
967	10	11,8	118	2,6	26	1184	9,1	10,6	116	2,9	32
985	10	11,4	114	3	30	1336	9,1	11	121	2,4	26
885	10	11,8	118	2,9	29	1374	9,1	10,4	114	2,8	31
857	9,9	11,7	118	1,4	14	1375	9,1	11,2	123	3,2	35
957	9,9	12,1	122	2,8	28	1343	9,2	11,5	125	2,7	29,5
989	9,9	12	121	2,7	27	1212	9,4	11,3	120	2,9	31
816	9,7	11,7	120,5	2,2	22,5	1243	9,5	11,9	125	2,5	26
858	9,7	11,8	122	2,5	26	1194	9,6	13,3	138,5	2,8	29
959	9,7	10,7	110	2,8	29	1202	9,7	10,5	108	1,4	14,4
1079	9,7	12,2	126	2,5	26	1256	9,7	11,1	114,5	2	20,6
849	9,6	11,8	123	2,2	23	1193	9,8	10,3	105	1,2	12,2
866	9,6	11,6	121	1,9	20	1225	9,8	12	122	2,5	25,5
797	9,5	10,5	115	2,3	24	1200	10,2	11	108	3	29,4
911	9,5	11,3	120	2,9	30,5	1228	10,2	12	118	2,1	20,5
929	9,5	12,7	134	2,2	23	1180	10,3	11,9	115,5	3	29
817	9,4	11,5	122	2,3	24,5	1214	10,3	11,8	114,5	2,5	24
846	9,4	10,8	115	2,6	28	1328	10,3	11,8	114	1,9	18,5
910	9,4	9,6	102	3,2	34	1332	10,3	12	116,5	1,9	17,5
1089	9,4	10,8	115	3	32	1211	10,4	11,9	114	2,1	20
789	9,3	12	129	2,7	29	1217	10,5	12,7	121	3,5	33
932	9,3	12,3	132	3,2	25	1219	10,5	12	114	2,6	25
936	9,3	12	129	3,2	34	1227	10,5	11,8	112	2,1	20
969	9,3	12,2	131	2,6	28	1234	10,5	11,5	109	1,3	12,4
999	9,3	11,5	124	2,2	24	1241	10,5	12,6	120	2,2	21
922	9,2	11	120	2,7	29	1338	10,5	12,1	115	2,3	22
1003	9,2	12,5	136	2,9	31,5	1181	10,6	11,9	112	2,4	22,5
1073	9,2	11,7	127	3	32	1185	10,6	11,8	111	2,1	20
803	9,1	10,9	120	3	33	1252	10,6	12	113	2,3	21,7
988	9,1	10,7	117,5	2,5	27,5	1242	10,6	12,7	120	2,8	26
965	9	12,1	134,5	2,8	31	1369	10,6	11,8	111	1,8	16
992	9	11,2	124,5	1,7	19	1260	10,7	12,3	115	1,7	16
1179	9	11,1	123	2,6	29	1264	10,8	12,1	112	1,7	16
804	8,8	11,3	130	2,8	32	1368	10,8	12,3	114	1,5	14
811	8,8	10,6	120	2,2	25	1237	10,9	12,3	113	1,9	17,5
946	8,8	11,2	127	2,6	30	1204	11	12	109	1,8	16,4
960	8,7	11,8	136	1,7	19	1229	11	11,6	105	2,4	22
927	8,4	11,5	137	2,6	31	1251	11,1	11,7	105	3,2	29
808	8,2	11,9	145	2,4	29	1381	11,1	12	108	1,5	13,5
1178	7,7	10,9	141	3,6	47	1231	11,2	12,2	109	1,6	14,3
						1324	11,2	12,2	109	1,6	14
1249	8,3	11,1	134	2,6	31	1242	11,4	11,7	102,5	2,1	18
1378	8,3	11,1	134	3	36	1263	11,5	11,8	102,5	2,8	24,5
1240	8,6	11,4	132	2,1	24,4	1203	11,6	11,8	101,5	2,6	22,4
1215	8,7	11,3	130	3	34,5	1226	11,7	12 8	109	2	17

Nr.	Länge	Breite	Sacral-index	Tiefe	Längen-krümmungs-index	Nr	Länge	Breite	Sacral-index	Tiefe	Längen-krümmungs-index
1262	11,8	12,8	108,5	1,8	15	1283	12,3	11,6	94	1,1	9
1282	12	12,6	105	2,2	18,3	1192	12,6	11,5	91	1,3	10,3
1216	12,3	13	105,5	2	16						

Tabelle VI.

450 Sacra.

Nr.	Sacral-index	Längen-krümmungs-index	Nr.	Sacral-index	Längen-krümmungs-index	Nr.	Sacral-index	Längen-krümmungs-index	Nr.	Sacral-index	Längen-krümmungs-index
539	86	24,5	810	99	14	328	104,1	6	644	106	17
357	89,8	14	1008	99	5	321	104,3	16,5	920	106	10
903	90	14	173	99,1	18	322	104,3	19	340	106,1	17
1076	90	12,5	317	100	19	208	104,4	15	273	106,3	11
813	91	14	362	100	16	332	104,5	24	390	106,5	21
1192	91	10,3	494	100	18,5	335	104,5	10	175	106,6	22
210	91,9	20,5	167	100,9	16	864	104,5	19	237	106,8	25
475	92	10	319	100,9	9,5	933	104,5	18	283	106,8	26
605	92	17	385	100,9	16	235	104,6	24,5	491	107	22
368	92,4	22	398	101	15	272	104,6	22	150	107,1	17,5
830	93	24	540	101	18	387	104,7	18	653	107	15,5
302	93,6	14,5	783	101	15	275	105	29	688	107	24,5
680	94	16	784	101	23,5	577	105	21	705	107	26,5
1383	94	9	731	101,5	16,5	469	105	21	727	107	18,5
794	95	14	1203	101,5	22,4	665	105	22	947	107	24
880	95,5	12	172	101,7	19,5	708	105	20,5	1007	107,5	22,5
288	95,9	16	199	101,7	30	710	105	15	192	107,5	21,5
603	96	17	636	102	11	722	105	14	406	107,5	23
606	96	20,5	867	102	15	844	105	13	473	107,5	12
479	96,5	14	873	102	6	884	105	22,5	634	107,5	23
995	96,5	14,5	910	102	34	1005	105	22	214	107,8	10,8
299	96,7	16	744	102,5	19	1193	105	12,2	447	108	27
282	96,8	21	1242	102,5	18	1229	105	22	548	108	25
533	97	15	1263	102,5	24,5	1251	105	29	637	108	24,5
609	97	13,5	212	102,7	20,5	1382	105	18,3	638	108	18,5
507	97,5	20,5	289	102,7	10	205	105,2	— 1,7	747	107,8	25,5
418	98	7,5	185	102,9	20	190	105,3	11,5	774	108	22,5
424	98	10	402	103	28	493	105,5	19	785	108	21,4
500	98	8,5	809	103	13	1216	105,5	16	824	108	22
271	98,2	4,5	309	103,4	13	348	105,9	27	874	108	26
388	98,2	14	347	103,7	21	399	106	19	1082	108	25
742	98,5	10,5	579	104	15	497	106	26	1200	108	29,4
685	99	19	605	104	19	505	106	17	1202	108	14,4
734	99	13	781	104	14,5	541	106	14	1381	108	13,5

Nr.	Sacral-index	Längen-krümmungs-index	Nr.	Sacral-index	Längen-krümmungs-index	Nr.	Sacral-index	Längen-krümmungs-index	Nr.	Sacral-index	Längen-krümmungs-index
323	108,2	20,5	923	110	20,5	153	112,7	27	166	115,4	27
171	108,3	24	943	110	23	264	112,8	21	200	115,5	24
324	108,4	19,5	945	110	25	460	113	10,5	614	115,5	27,5
1262	108.5	15	959	110	29	522	113	16	619	115,5	29
149	108,6	18	1086	110	10,5	726	113	16,5	1180	115,5	29
240	108,7	11,5	196	110,2	17,5	823	113	22	294	115,8	22
372	108,9	18	304	110,5	16	994	113	14	225	116	32
252	109	23	334	110,5	17	1075	113	20	339	116	20,5
313	109	29	343	110,6	22	1237	113	17,5	400	116	26
423	109	21	233	110,8	14,5	1252	113	21,7	425	116	20,5
477	109	24	312	110,9	23,5	284	113,3	16	433	116	24
508	109	30	420	111	11	151	113,3	20	553	116	25
518	109	23	421	111	20	285	113,4	29	571	116	18
612	109	24,5	445	111	19	298	114	34	592	116	18
640	109	27	489	111	26,5	584	114	23,5	639	116	20
643	109	19,5	506	111	17	610	114	23,5	660	116	30
645	109	12	530	111	30	763	114	17	684	116	24,5
670	109	39	593	111	18,5	985	114	30	926	116	27
686	109	17,5	703	111	12	998	114	21,5	975	116	28,5
701	109	27	737	111	21	1211	114	20	978	116	28
706	109	20	840	111	15	1219	114	25	1184	116	32
745	109	16	894	111	26,5	1368	114	14	345	116,2	7
749	109	16	915	111	19	1374	114	31	320	116,5	30
788	109	23,5	1087	111	17,5	306	114,1	11	602	116,5	18
890	109	16	1185	111	20	336	114,1	26	807	116,5	22
1080	109	22	1369	111	16	226	114,4	13	1332	116,5	17,5
1176	109	17,5	369	111,2	20,5	353	114,4	29	168	116,8	24
1204	109	16,4	274	111,3	23	635	114,5	25,5	396	117	24,5
1226	109	17	325	111,3	17	776	114,5	19	455	117	27,5
1231	109	14,3	222	111,5	22	1214	114,5	24	178	117	31
1234	109	12,4	575	111,5	18	1256	114,5	20,6	482	117	8
1324	109	14	598	111,5	23	1328	114,5	18,5	516	117	28
242	109,2	21	415	112	26	178	114,7	19	576	117	19
370	109,3	27	422	112	23,5	307	115	26	658	117	16
290	109,5	18	432	112	18	487	115	28	669	117	22
562	109,5	17,5	565	112	22	629	115	36	842	117	26
748	109,5	21	672	112	27	797	115	24	204	117,2	26
295	109,6	13	718	112	24,5	815	115	17	585	117,5	19
329	109,6	27,5	878	112	15	846	115	28	616	117,5	23
315	109,9	23	997	112	12,5	856	115	19,5	746	117,5	20
567	110	9	1181	112	22,5	937	115	27,5	988	117,5	27,5
580	110	18	1227	112	20	996	115	20,5	538	118	24
594	110	27	1264	112	16	1089	115	32	652	118	17
659	110	4	662	112,5	8	1260	115	16	719	118	19
698	110	14	869	112,5	29	1338	115	22	769	118	26
714	110	28,5	928	112,5	18	300	115,3	13,5	857	118	14

Nr.	Sacral-index	Längen-krüm-mungs-index	Nr.	Sacral-index	Längen-krüm-mungs-index	Nr.	Sacral-index	Längen-krüm-mungs-index	Nr.	Sacral-index	Längen-krüm-mungs-index
885	118	29	833	120,5	20,5	849	123	23	936	129	34
967	118	26	355	120,8	25	1375	123	35	545	129	29
1088	118	30	414	121	23	379	123,2	34	262	129,9	18,5
1228	118	20,5	428	121	28	297	123,3	14,5	804	130	32
244	118,2	26	544	121	18	305	123,3	19	1215	130	34,5
194	118,4	32	657	121	22	181	123,9	35	618	130,5	29
257	118,5	30,5	866	121	20	434	124	22	969	131	28
956	118,5	27	976	121	28	483	124	32	227	131,7	29
466	119	28	989	121	27	523	124	30	932	132	25
490	119	24	1217	121	33	999	124	24	1240	132	24,4
527	119	21	1336	121	26	310	124,2	17	281	132,2	30
531	119	28	270	121,2	15	892	124,5	19,5	778	133	20
682	119	18	276	121,2	12,1	992	124,5	19	929	134	23
829	119	23	180	121,5	32	293	124,7	26	1249	134	31
883	119	25	886	121,5	28	504	125	32,5	1378	134	36
1090	119	22	356	121,7	26	529	125	28	965	134,5	31
287	119,3	30	441	122	13	628	125	18	960	136	19
753	119,5	27,5	485	122	16,5	677	125	32	1003	136	31,5
314	119,8	24	488	122	24	720	125	26	286	136,6	35,5
446	120	31	501	122	34	1243	125	18	927	137	31
468	120	20	697	122	23	1343	125	29,5	394	137	28,5
631	120	26	817	122	24,5	256	125,2	23	250	137,2	47
750	120	26,5	858	122	26	366	125,8	29	243	137,3	39
762	120	22	957	122	28	417	126	20	528	137,5	20,5
803	120	33	1182	122	32	534	126	27	152	137,7	29
811	120	35	1225	122	25,5	1079	126	26	1194	138,5	29
911	120	30,5	364	122,2	33	174	126,7	25,5	509	139	36,6
922	120	29	244	122,5	17	946	127	30	410	141	35
1212	120	31	351	122,6	10,5	1073	127	32	573	142	23,5
1241	120	21	457	123	30	1197	127	29	404	143	32
1342	120	26	674	123	22,5	392	128	33	775	144	24
186	120,4	17	723	123	24	709	129	43	808	145	29
816	120,5	22,5									

Tabelle VII

Messungen von 100 Sacra mit 5 Sacrallöchern.

Länge	Breite	Sacralindex	Tiefe	Längen-krümmungs-index	Länge	Breite	Sacralindex	Tiefe	Längen-krümmungs-index	Länge	Breite	Sacralindex	Tiefe	Längen-krümmungs-index
9,1	11,5	126	2,7	29,7	9,6	11	115	2,6	27,1	10,1	11,9	118	3,8	21
9,2	10,8	117	2,2	24	9,7	12,5	129	3,9	40,2	10,2	11,2	110	2,7	26,5
9,5	11,5	121	4,2	44,2	9,7	12,5	129	3,8	39,2	10,3	11,4	111	3,5	34

Länge	Breite	Sacralindex	Tiefe	Längenkrümmungsindex	Länge	Breite	Sacralindex	Tiefe	Längenkrümmungsindex	Länge	Breite	Sacralindex	Tiefe	Längenkrümmungsindex
10,5	11,9	113	4,2	40	11,4	12,9	113	3,4	29,8	12,3	11,3	92	3,1	25,2
10,5	11,5	109,5	3,6	34,3	11,4	11,1	97	3,2	28,1	12,3	11,4	93	2,6	21,1
10,6	11,5	109	3,9	36,8	11,5	11,5	100	3	26,1	12,4	12,1	98	3,8	30,6
10,7	11,4	105	2,1	19,6	11,5	11,4	99	3,5	30,4	12,5	12	96	3,5	28
10,7	11,8	110	2,2	20,6	11,5	12	104	3	26,1	12,5	11,3	90	3,2	25,6
10,9	11,3	104	3,3	30,3	11,6	11,7	101	3	26	12,6	11,6	92	3,8	30,2
10,9	13,1	120	3,7	33,9	11,6	10,6	91	1,7	14,7	12,6	12,4	98	2,7	21,4
10,9	11,7	167	3,2	29,4	11,6	10,8	93	3,3	28,4	12,7	11,8	93	3	23,6
10,9	11,8	108	2,4	22	11,6	13,1	113	3,1	26,7	12,7	11,6	91	2,3	18,1
10,9	11,5	105,5	3,5	32,1	11,6	11,8	102	2,2	19	12,8	12,5	98	2,2	17,2
10,9	10,2	94	2,1	19,3	11,6	12,6	109	2	17,2	12,8	12,5	98	2,8	22
11	11,7	106	3,2	29,1	11,7	11,7	100	2	17,1	12,8	12,9	101	2,8	22
11	11	100	2,3	20,9	11,7	12,3	105	4,6	39,3	12,8	13,5	105	4,1	32
11	11,6	105	3,1	28,2	11,7	11,4	97	2,5	21,4	12,9	12,1	94	3,1	24
11	11,4	104	3,2	29,1	11,7	10,5	90	3,3	28,2	13	12	92	2,1	16,2
11	11,3	103	1,8	16,4	11,7	12,1	103	2,9	24,8	13	12,1	93	2,5	19,2
11	12	108	4,2	37,8	11,7	10,9	93	2,1	18	13	11,9	91,5	2	15,4
11,1	13,1	118	3,2	28,8	11,8	12,5	106	3,3	28	13	12	92	2,2	16,9
11,1	11,5	104	3,2	28,8	11,8	12,1	103	3,5	29,7	13	10,9	84	2,7	20,8
11,1	11,8	106	2,7	24,3	11,8	11,5	97	2,6	22	13,1	13	99	2,7	20,6
11,2	11,9	106	3,6	32,1	11,9	10,9	92	2,6	21,8	13,2	12,7	96	2	15,2
11,2	11,5	103	3,2	28,6	11,9	11,6	97	2,8	23,5	13,5	12,7	94	3,2	23,7
11,2	12,1	108	3,4	30,4	12	12,5	104	3,3	27,5	13,7	13,6	92	2,7	19,7
11,3	12,5	111	3,2	28,3	12	12,5	104	3,1	25,8	13,7	13,6	99	2,7	19,7
11,3	11,8	104	1,6	14,2	12	11,7	97,5	2,5	20,8	13,8	12	87	1,8	13
11,3	12	106	2,5	22,1	12,1	11,9	99	2	16,5	14	12,1	86	2,5	17,9
11,3	11	97	3,2	28,3	12,1	12,8	106	1,9	15,7	14	12,5	89	3,5	25
11,3	11,7	104	2,4	21,2	12,2	11,9	98	3,4	27,9	14,1	12,3	87	2,7	12,5
11,3	11	97	3,9	34,5	12,3	12	97,5	3	24,4	15,8	11,7	74	1,7	10,7
11,3	12,7	112,5	3,5	31	12,3	11,3	92	3,4	27,6					
11,4	11,6	102	3,7	32,5	12,3	11,3	92	3,7	30,1					

Tabelle VIII

Sacralindex	Längenkrümmungsindex	Sacralindex	Längenkrümmungsindex	Sacralindex	Längenkrümmungsindex
74	10,7	90	28,2	92	27,6
84	20,8	90	25,6	92	30,1
86	17,9	91	14,7	92	25,2
87	13	91	18,1	92	30,2
87	12,5	91,5	15,4	92	16,2
89	25	92	21,8	92	16,9

Sacralindex	Längen-krümmungs-index	Sacralindex	Längen-krümmungs-index	Sacralindex	Längen-krümmungs-index
92	19,7	100	20,9	106	28
93	28,4	100	26,1	106	15,7
93	18	100	17,1	107	29,4
93	21,1	101	26	108	22
93	23,6	101	22	108	37,8
93	19,2	102	32,5	108	30,4
94	19,3	102	19	109	36,8
94	24	103	16,4	109	17,2
94	23,7	103	28,6	109,5	34,3
96	28	103	24,8	110	26,5
93	15,2	103	29,7	110	20,6
97	28,3	104	30,3	111	34
97	34,5	104	29,1	111	28,3
97	28,1	104	28,8	112,5	31
97	21,4	104	14,2	113	40
97	22	104	21.2	113	29,8
97	23,5	104	26,1	113	26,7
97,5	20,8	104	27,5	115	27,1
97,5	24,4	104	25,8	117	24
98	27,9	105	19,6	118	21
98	30,6	105	28,2	118	28,8
98	21,4	105	39,3	120	33,9
98	17,2	105	32	121	44,2
98	22	105,5	32,1	126	29,7
99	30,4	106	29,1	129	39,2
99	16,5	106	24,3	129	40,2
99	20,6	106	32,1		
99	19,7	106	22,1		

Literatur.

1902. Adolphi, H., Uber den Ursprung des M. piriformis am Körper des menschlichen Kreuzbeines. Mit 7 Abb. Anat. Anzeiger, Bd. XXII, S. 239—248.

1911. —— Über den Bau des menschlichen Kreuzbeines und die Verschiedenheit seiner Zusammensetzung in Prag und Jurjew-Dorpat. Morph. Jahrb. Bd. XLIV. S. 101—127.

1902. Barclay-Smith, E., Two rare vertebral anomalies. Journ. Anat. Phys. Vol. XXXVI, p. 372.

1913. Brewster-Emmons, A., A Study of the Variations in the Female Pelvis, based on observations made on 217 specimens on the Amarican Indian Squaw. Biometrika. Vol. IX. P. 1 and 2. Cambridge, p. 34—58; 7 Plates.

1902. Broad, W. H., The skeleton of a native Australian. Journ. of Anat. and Phys. Vol. XXXVII. p. 89.

1912. le Double, A. F., Traité des variations de la colonne vertébrale de l'homme. Paris.
1902. Dwight, Th., A transverse Foramen in the last lumbar Vertebra. With 1 fig. An. Anz. Bd. XX. p. 571—572.
1906. Fischel, A., Untersuchungen über die Wirbelsäule und den Brustkorb des Menschen. Anat. Hefte. 95. H. S. 459—589. 19 Abb.
1873. Frenkel, F., Beiträge zur anatomischen Kenntniss des Kreuzbeines der Säugethiere. Jenaische Zeitsch. Bd. VII. S. 391—440. 2 Taf.
1908/09. G. P. Frets, Über die Entwicklung der Wirbelsäule von Echidna hystrix. I. Morph. Jhrb. Bd. XXXVIII. S. 608—653. II. Bd. XXXIX. S. 335—365; vgl. auch Bd. XXXIX. S. 647—654 und Bd. XL. S. 1—104.
1909. ——, Über die Varietäten der Wirbelsäule und ihre Erblichkeit. Verh. d. anat. Ges. der Vers. in Gießen. Erg.-H. z. Anat. Anz. S. 105—120.
1910. ——, Etudes sur les variétés de la colonne vertébrale. Morph. Jahrb. Bd. XLI. S. 558—576.
1911. ——, Studien über die Variabilität der Wirbelsäule. Morph. Jahrb. Bd. XLIII. S. 449—476.
1911. ——, Der Plexus lumbo-sacralis bei fünf Hunden mit einer Variation der Wirbelsäule. Folia neurobiologica Haarlem. F. Bohn. Bd. V. S. 235 bis 243.
1912. Giraud, Gaston, Note sur un sacrum de sujet homme adulte présentant un retard considérable dans la soudure des éléments, surtout des éléments postérieures des deux premières vertèbres. 2 Fig. Bull. e. mém. Soc. anat. Paris Ann. 87. 1912. N. 10. p. 440—443.
1893. Howes, G. B., On the mammalian Pelvis, with especial reference to the young of Ornithorhynchus ananitus. Journ. Anat. Phys. Vol. XXVII. p. 543.
1908. Kwast, Jacob, Eene beschryving van Moriori-bekkens. Acad. Proefschrift Amsterdam.
1893. Paterson, A. M., On the human Sacrum p. 123—204. Pl. 16—22. Transactions of the Royal Dublin Society. Vol. V. Ser. II.
1908. Radlauer, C., Beiträge zur Anthropologie des Kreuzbeines. Morphologisches Jahrbuch. Bd. XXXVIII. S. 323—448. 15 Fig.
1903. Ramsay-Smith, W., Abnormalities in the sacral and lumbar vertebrae of the skeletons of Australian Aborignies. Journ. Anat. Phys. Vol. XXXVII. p. 359.
1875. E. Rosenberg, Über die Entwicklung der Wirbelsäule und das Centrale carpi des Menschen. Morph. Jhrb. Bd. I. S. 83—199.
1901. Szawlowski, Anat. Anzeiger. Bd. XX. S. 314.

Tafelerklärung.

Tafel X.

Fig. 1. Sacrum. Ansicht von vorn. Fig. 3. Sacrum. Ansicht von vorn.
Fig. 2. - - - oben. Fig. 4. - - - oben.

Tafel XI.

Kurven I—VI (s. S. 379).

Fig. 1.

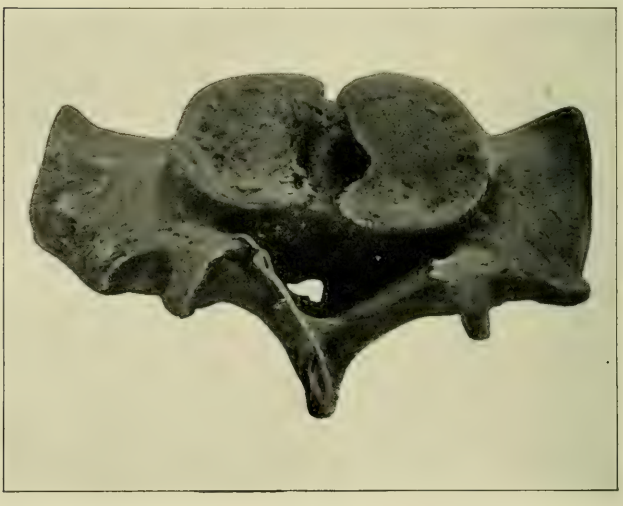

Fig. 2.

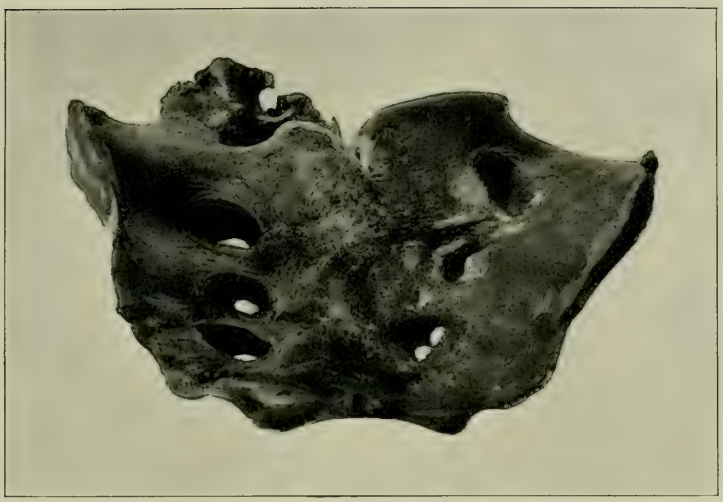

Fig. 3.



Fig. 4.

ann in Leipzig und Berlin.

I.

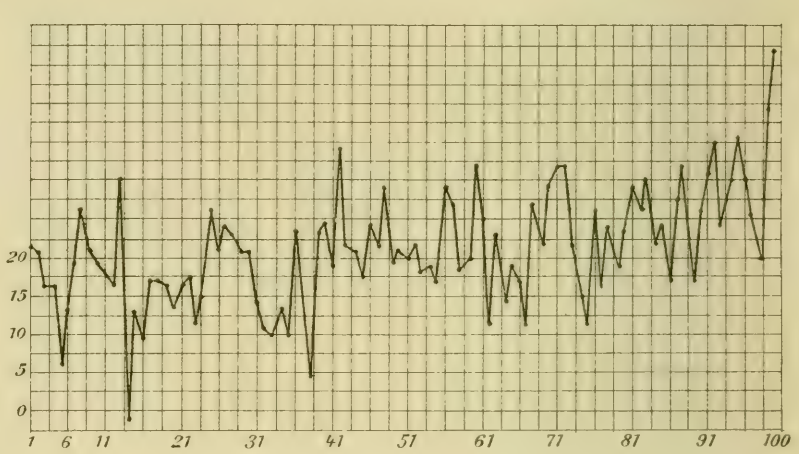

II.

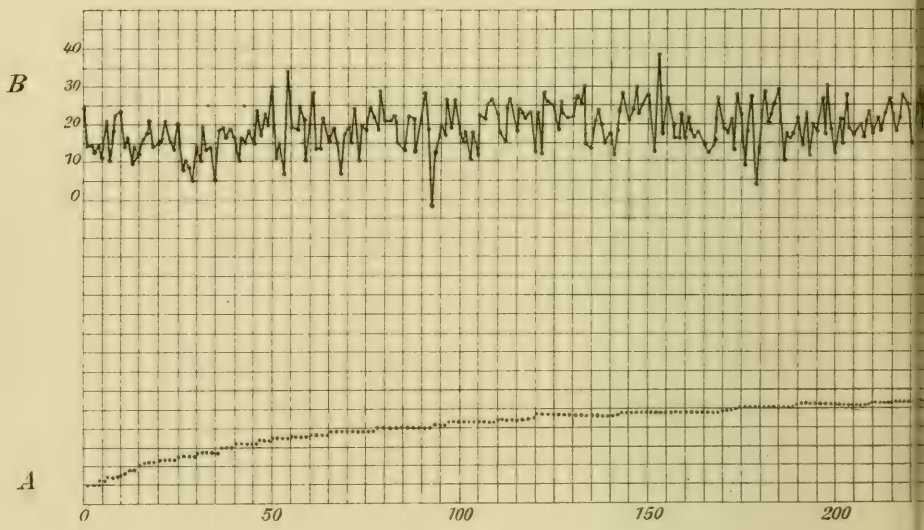

Verlag v. Wilhelm En

III.

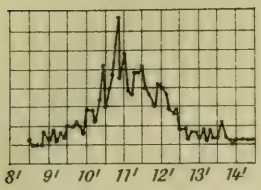

V.

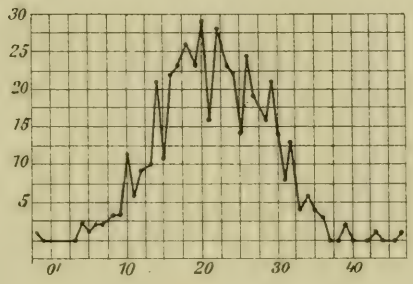

IV.

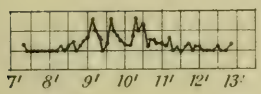

VI.

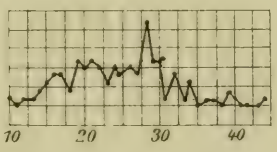

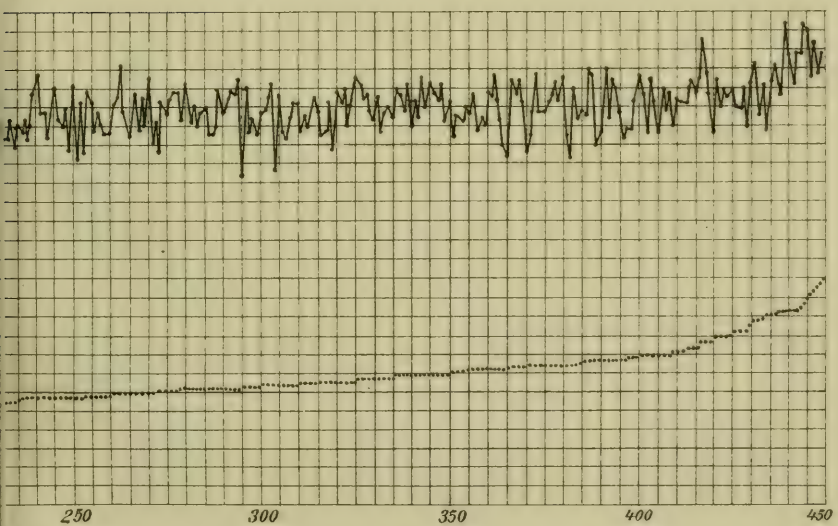

ann in Leipzig und Berlin.

Lith. Anst. v. E. A. Funke, Leipzig.

Die Anatomie und systematische Stellung des Genus *Kurtus* Bloch.

Von

Dr. **L. F. de Beaufort,** Eerbeek (Holland).

Mit 3 Figuren im Texte und Tafel XII.

Einleitung.

Das Genus *Kurtus* wurde von Bloch[1] für einen Fisch aufgestellt, den er *Kurtus indicus* nannte und kurz beschrieb und abbildete. Anatomisches über ihn erwähnt er nicht. In der zweiten Auflage des »Règne Animal« gab Cuvier[2] einige Notizen über das Skelet, aber erst in Cuvier et Valenciennes' »Histoire Naturelle des Poissons«[3] findet man eine ausführliche Beschreibung des Äußeren sowohl als auch des Inneren dieses merkwürdigen Fisches. In der späteren Literatur wird des *Kurtus indicus* mehrfach gedacht; nähere Angaben über seine Anatomie fehlen jedoch, so daß wir die bezüglichen Notizen hier übergehen können, um sie im systematischen Teil dieser Arbeit näher zu berücksichtigen, wenigstens soweit die Autoren sich über die systematische Stellung dieses Fisches geäußert haben. Hier sei nur erwähnt, daß de Castelnau[4] im Jahre 1878 eine zweite Art des Genus *Kurtus* unter dem Namen *Kurtus gulliveri* beschrieb, so daß jetzt zwei Arten bekannt sind: *Kurtus indicus* Bl., von den Küsten Indiens sowie des indo-australischen Archipels, und *Kurtus gulliveri* Casteln., welcher die Flüsse von Süd-Neu-Guinea bewohnt.

[1] Bloch, Ausländische Fische II, 1786, S. 121.

[2] Cuvier, Règne animal, sec. éd. II, 1829, p. 214.

[3] Cuvier et Valenciennes, Hist. Nat. Poissons IX, 1833, p. 420.

[4] de Castelnau, Proc. Linn. Soc. New South Wales (1) II, 1878, p. 233.

Wenn wir schließlich melden, daß Boulenger[1] einige neue osteologische Daten brachte und das Skelet von *Kurtus indicus* abbildete, und daß Max Weber[2] eine merkwürdige Brutpflege bei *Kurtus gulliveri* bekannt machte, während Guitel[3] die Natur des Geleges dieses Fisches näher untersuchte, so ist ungefähr alles gesagt, was bisher über *Kurtus* publiziert worden ist.

Als Prof. Max Weber mir denn auch die Gelegenheit bot, von der reichen Ausbeute an *Kurtus gulliveri*, welche die Expedition meines Freundes Dr. H. A. Lorentz aus Niederländisch Süd-Neu-Guinea mitbrachte, einige Exemplare zu untersuchen, griff ich diese gern auf. *Kurtus gulliveri* war ja noch niemals anatomisch untersucht worden, und da diese Art viel größere Dimensionen erreicht als *Kurtus indicus*, war zu erwarten, daß die Eigentümlichkeiten, welche letztere Art in ihrem anatomischen Bau und speziell in ihrem Skelet zeigt, bei *Kurtus gulliveri* weit besser studiert werden könnten. Durch die Freundlichkeit von Herrn Dr. Annandale, Direktor des Indian Museum zu Kalkutta, war ich auch in der Lage, einige Exemplare von *Kurtus indicus* untersuchen zu können, so daß die folgende Arbeit sich auf beide bekannte Arten des Genus stützt. Ich bin in meinen Beschreibungen immer von *Kurtus gulliveri* ausgegangen, da die genaue Untersuchung der Größe desselben wegen viel bequemer war. Ich habe dann *Kurtus indicus*, wo es nötig war, zum Vergleich mit einbezogen.

Anatomischer Teil.

I. Das Skelet.

A. Das Kopfskelet. Am Schädeldach fallen zunächst die langgestreckten Frontalia auf, welche vorn das median gekielte Ethmoïdeum berühren und dort seitlich in gewöhnlicher Weise mit den Praefrontalia in Verbindung stehen. Beide Frontalia tragen eine gegabelte erhabene Leiste, welche mit der der anderen Seite nach hinten convergiert und gerade dort zusammenstößt, wo die vordere Spitze des Supraoccipitale sich zwischen die Frontalia einkeilt.

Die Parietalia schließen sich jederseits dem Supraoccipitale an, welches beide voneinander trennt. Mit dem hinten gelegenen Epi-

[1] Boulenger, Cambridge Natural History, Fishes 1904, p. 688.

[2] Max Weber, Kon. Akad. v. Wetenschap. Amsterdam. Proc. Section of Science XIII, 1910, p. 583.

[3] Guitel, Arch. Zoologie expérimentale I, 52, fasc. 1, 1913, p. 1.

oticum und dem Occipitale laterale bildet das Parietale eine untiefe Temporal-Grube, deren Boden nur teilweise verknöchert ist, so daß eine Fontanelle gebildet wird.

Das Supraoccipitale trägt eine hohe mediane Leiste, welche bei einem jüngeren Exemplar von *Kurtus gulliveri* ebenso wie bei einem adulten männlichen *Kurtus indicus* dort anfängt, wo die obengenannten Leisten der Frontalia zusammenstoßen; sie ist eben eine Fortsetzung dieser Leisten. Nach hinten wird dieser Occipital-Kiel immer höher und fällt am Ende des Schädels schnell ab, so daß ein erhabener Kamm entsteht, welcher hinten am höchsten ist. Bei einem alten Männchen von *Kurtus gulliveri* aber sieht die Sache anders aus. Der vordere Teil des Supraoccipitale ist hier ganz glatt und nur hinten befindet sich ein höherer Kamm, der nach vorn zu einem Haken umgebogen ist. Die eigentümliche Funktion dieses Hakens, welcher nur den alten Männchen zukommt, ist durch Max Weber bekannt gemacht worden[1]. Aus einer Vergleichung des Occipital-Kammes der jüngeren männlichen und sämtlicher weiblichen Exemplare von *Kurtus gulliveri* und des Occipital-Kammes beider Geschlechter von *Kurtus indicus* mit dem Kamm des alten Männchens von *Kurtus gulliveri* dürfen wir wohl schließen, daß der Haken durch Resorption des Knochens und nicht durch Auswachsen zustande kommt, wie es sich aus den Figuren ersehen läßt. Auch der viel schmächtigere Haken, welcher beim Männchen von *Kurtus indicus* vorkommt, ist wohl durch Resorption eines Teiles des Occipital-Kammes entstanden, welche jedoch nur auf den hinteren Teil des Kammes beschränkt ist.

Fig. 1.

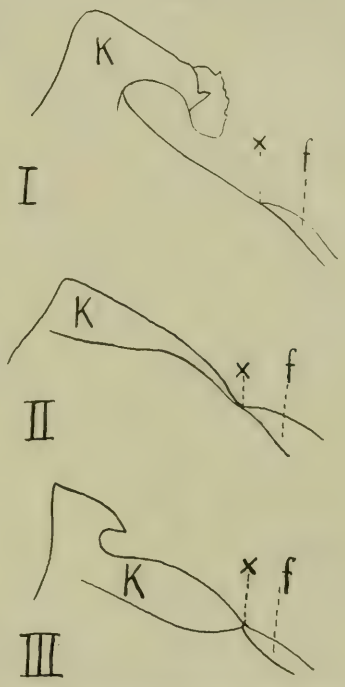

Oberes Profil des hinteren Teiles des Schädels: I von *Kurtus gulliveri* ♂ ad., II von *Kurtus gulliveri* juv., III von *Kurtus indicus* ♂ ad. *K* Kamm des Supraoccipitale; *f* Leiste auf dem Frontale, × bezeichnet die Stelle, wo die beiderseitigen Leisten sich in der Medianlinie begegnen.

[1] Max Weber, l. c. antea.

Es ist nicht bekannt, ob auch bei dieser Species die obenerwähnte Brutpflege vorkommt, und ob der Occipital-Haken hier dieselbe Funktion hat wie bei *Kurtus gulliveri*.

Squamosum (Pteroticum) und Postfrontale (Sphenoticum) weisen nichts Bemerkenswertes auf, es sei denn, daß beide besser verknöchert erscheinen als die anderen Knochen des Schädels, welche sämtlich ziemlich dünn sind. Der keulenförmige Vomer hat vorn beiderseits zwei Gelenkflächen, welche einen Winkel bilden, und mit denen Maxillare und Palatinum artikulieren. Der Vomer trägt vorn jederseits ein schmales Band von kleinen Zähnchen, welche zusammen eine ⟋⟍ Figur darstellen. Hinten schließt er sich dem stabförmigen Parasphenoid an, welches zwei aufsteigende Flügel hat, die den Eingang zum Augenmuskelkanal bilden. Nach vorn und einwärts von diesen Flügeln sind die papierdünnen Alisphenoidea gelegen, die nach vorn in ein knöchernes Interorbitalseptum übergehen, welches nach unten bis auf das Parasphenoid reicht. Dieses Septum kann nicht anders als ein Orbitosphenoid aufgefaßt werden, obwohl die Grenze mit den Alisphenoidea nicht deutlich festgestellt werden konnte. Ein Basisphenoid scheint zu fehlen.

Das gut entwickelte Prooticum ist vorn in eine Platte ausgezogen, welche sich oberhalb der Flügel des Parasphenoid erstreckt. Nach hinten bildet es den Vorderteil der stark bulla-artig aufgetriebenen Ohrkapsel. Das Basioccipitale, welches hinten zwei Fortsätze hat, von welchen Ligamente zur oberen Spitze des Cleithrum verlaufen, geht nach vorn in zwei gewölbte Platten über, zwischen welchen die hintere Spitze des Parasphenoid endet, und welche den Hinterteil der Ohrkapsel bedecken. Diese Platten des Basioccipitale schließen jedoch nicht unmittelbar an das Prooticum an, so daß ein knorpeliger Streifen der Ohrkapsel sichtbar bleibt, welcher lateralwärts durch das Opisthoticum begrenzt wird. Dieses letztere ist ziemlich gut entwickelt und ist zwischen Prooticum und Occipitale laterale gelegen, welche beide es also trennt.

Vom Kieferapparat sind Praemaxillare und Maxillare gut entwickelt. Ersteres ist ein langes spangenförmiges Knochenstück, das in der Länge seiner vorderen Seite mit einem Band konischer Zähnchen bedeckt ist. Das proximale Ende ist verbreitert und bildet eine Gelenkfläche für das Maxillare. Letzteres ist durch ein Band mit dem Ethmoid verbunden und artikuliert an seinem proximalen Ende vorn mit dem Praemaxillare, hinten mit dem Vomer und etwas seitlich mit einem Fortsatz des Palatinum. Das Maxillare ist ebenso

lang wie das Praemaxillare, hinter welchem es unmittelbar liegt. Distal ist es spatelförmig abgeplattet. Es hat keine accessorischen Stücke (Supramaxillaria) und wird größtenteils vom schwertförmigen Praeorbitale bedeckt. Die Suborbitalia sind wenig entwickelt und stellen kleine, dünne Knochenplättchen dar, welche keine suboculare Lamina zur Stütze des Auges aussenden. Das Palatinum hat einen nach vorn gerichteten Fortsatz, welcher eine Artikulation mit dem Maxillare bildet, wie oben schon erwähnt wurde, und trägt ein schmales Band von konischen Zähnchen. Ecto-, Ento- (Meso-) und Meta-Pterygoid sind vorhanden und weisen die gewöhnlichen Lageverhältnisse untereinander und mit Palatinum und Quadratum auf. Das Symplecticum hat die gewöhnliche griffelförmige Gestalt. Das Hyomandibulare hat zwei Gelenkköpfe zur Artikulation mit dem Cranium. Sowohl der freie Rand als auch die erhabene Leiste des Praeoperculum tragen unten einige nicht sehr deutliche, stumpfe Zähne, welche bei *Kurtus indicus* jedoch viel besser entwickelt sind. Das Operculum ebenso wie das Sub- und Inter-Operculum fallen durch ihre Dünnheit und Zerbrechlichkeit auf. Nach hinten wird ersteres immer dünner und geht allmählich in einen freien Hautsaum über.

Am Unterkiefer lassen sich Dentale, Articulare und Angulare unterscheiden. Letzteres ist sehr klein. Die Naht zwischen Articulare und Angulare ist kaum sichtbar. Das Dentale trägt ein nach hinten zu sich verschmälerndes Band konischer Zähne.

Das Basihyale (Glossohyale) ist ein kleines, glattes, rundliches Knorpelstückchen. Die Doppelnatur des Hypohyale (Basihyale) ist nur schwer zu erkennen. Das ebenso wie das Epihyale stark seitlich zusammengedrückte Ceratohyale hat ein längliches Foramen und das Stylohyale hat die übliche Stabform. Das Ceratohyale trägt vorn drei, hinten zwei Radii branchiostegi, von welchen der letztere genau der Grenze zwischen Cerato- und Epi-hyale aufliegt. Letzteres trägt zwei Radii branchiostegi, so daß es im ganzen deren sieben gibt. Das Urohyale ist dreieckig und vorn in einen Stiel ausgezogen.

Die oberen Schlundknochen werden vom zweiten, dritten und vierten Kiemenbogen dargestellt und bilden drei einander berührende Polster, welche mit konischen Zähnen besetzt sind. Der mittlere dreieckige Knochen, welcher dem dritten Kiemenbogen angehört, ist der größte. Während die Hypobranchialia der zwei ersten Kiemenbogen nichts Besonderes aufweisen, ist das Hypobranchiale des dritten Bogens verbreitert und trägt ein Kissen konischer Zähne.

Die unteren, nicht miteinander verwachsenen Schlundknochen (Ossa pharyngealia inferiora) sind langgestreckt dreieckig; ihre Zähne sind konisch und hakenförmig nach hinten gebogen.

Der erste Kiemenbogen trägt außen 22 Kiemenreusenstäbe, welche lang und schlank und vorn und hinten abgeplattet sind. Sie sind wie folgt verteilt: 6 auf dem Hypobranchiale, 10 auf dem Ceratobranchiale, 6 auf dem Epibranchiale, während das Pharyngobranchiale statt Kiemenreusenstäbe ungefähr 5 platte Zahnpolster trägt. An der Innenseite des ersten Bogens befinden sich ungefähr 18 kolbenförmige Fortsätze, welche in die Zwischenräume der Kiemenreusenstäbe des zweiten Bogens passen. Zwischen diesen Fortsätzen sind gleichartige, aber viel kleinere Fortsätze etwas höher auf dem Bogen eingepflanzt.

Die Oberseite des Bogens, sowie die Innenseite der Kiemenreusenstäbe und der obere Teil der oben erwähnten Fortsätze sind dicht mit Zähnchen besetzt. Desgleichen auch die übereinstimmenden Teile des zweiten Bogens, der ungefähr 18 Kiemenreusenstäbe trägt und 12 kolbige Fortsätze an seiner Innenseite aufweist.

Die ungefähr 16 Kiemenreusenstäbe auf dem dritten und die etwa 10 auf dem vierten Bogen sind in Zahnpolster umgewandelt. Auf dem Hypobranchiale des dritten Bogens befindet sich ein größeres Polster, wie oben schon mitgeteilt wurde. Die Innenseite des dritten Bogens hat 10 kolbenförmige Fortsätze, die des vierten Bogens hat gar keine.

Bei *Kurtus indicus* sind die Verhältnisse des Kiemenapparates im großen und ganzen dieselben, nur daß das Epihyale hier nicht durchbohrt ist. Der erste Kiemenbogen trägt hier 21 Kiemenreusenstäbe, die wie folgt verteilt sind: 5 auf dem Hypobranchiale und je 8 auf dem Cerato- und Epibranchiale.

B. Wirbelsäule. Die Zahl der Wirbel ist für beide Arten dieselbe, nämlich 24, wobei das Urostyl mitgerechnet ist. Der erste Wirbel ist nur schwach entwickelt, besonders bei *Kurtus indicus*. Seine Neurapophyse ist dementsprechend viel schwächer als die der folgenden Wirbel. Während der erste Wirbel gar keine Rippen trägt, sind die des zweiten Wirbels sehr schmächtig. Sie artikulieren unmittelbar mit dem Wirbelkörper ohne Vermittlung einer Parapophyse, was bei den Rippen des dritten und der folgenden Wirbel wohl der Fall ist. Diese Rippen treten mit der Schwimmblase in Verbindung in einer Weise, die schon dem ersten Untersucher aufgefallen ist. Die beiden Arten verhalten sich etwas verschieden,

so daß ich die Beschreibung dieser Eigentümlichkeit für beide Arten getrennt vorführen muß. Ich fange mit *Kurtus gulliveri* an. Die Rippen des dritten und vierten Wirbels sind nur schwach verbreitert, aber der Wand des vorderen Teiles der Schwimmblase nicht nur innig angelagert, sondern mit ihr auch fest verbunden. Die folgenden Rippen des fünften bis zehnten und letzten Rumpfwirbels sind durch die sich lateralwärts expandierende Schwimmblase in ihrem proximalen Teil blasig aufgetrieben, so daß ein Zustand eintritt, der sich besser aus der Figur 3 der Tafel als aus einer langen Beschreibung begreifen läßt. Die Schwimmblase ist also nicht zwischen den Rippen bruchartig nach außen gedrungen, sondern gerade hier eingeschnürt; sie bildet seitliche Aussackungen, die in die ausgehöhlten Rippen eindringen. Diese Aussackungen sind nicht allein seitlich, sondern auch nach oben gerichtet, was besonders an denen des letzten Rippenpaares auffällt; dementsprechend stellt jede dieser letzten Rippen einen vertikal gerichteten hohlen Kegel dar. Ventralwärts verjüngen die Rippen sich wieder, so daß sie in normaler Weise spitz enden. Die Spitzen des letzten Rippenpaares sind zwischen die mächtige Haemapophyse des ersten Caudalwirbels und das dazu gehörige, ebenso stark entwickelte Interhaemale eingedrungen.

Proximal sind die Rippen mit den sie tragenden Parapophysen und auch, durch Ossifikation des sie verbindenden Bindegewebes, miteinander verwachsen, so daß Wirbelkörper, Parapophysen und Rippen hier eine kontinuierliche Knochenmasse darstellen, die sich vom 4. bis 10. Wirbel ausstreckt, in welcher die verschiedenen konstituierenden Elemente jedoch sehr gut zu unterscheiden sind. Das letzte Rippenpaar ist hinten abgeflacht und mit der seitlich sehr verbreiterten 1. Haemapophyse verbunden, so daß die beiden Rippen und diese Haemapophyse die knöcherne Hinterwand der Schwimmblase bilden.

Bei *Kurtus indicus* sind die sechs genannten Rippenpaare (vom 5. bis zum 10. Wirbel) ebenfalls aufgeblasen; aber sie sind überall gleich breit und verjüngen sich ventralwärts nicht, so daß sie eine Reihe von sechs hintereinander gelagerten vertikalen knöchernen Ringen darstellen, die ventralwärts offen sind. Letzteres gilt jedenfalls nur für die drei ersten Rippenpaare. Bei den drei hinteren berühren die Enden der Rippen eines Paares einander in der Ventrallinie, so daß die Schwimmblase in ihrem Hinterteil ganz durch Knochen eingeschlossen ist. Die ventrale Verbindung des letzten Rippenpaares kommt durch Zutun der auch hier stark entwickelten

Haemapophyse des ersten Schwanzwirbels zustande. Sie ist schief nach vorn gerichtet und verläuft zwischen den Enden dieses Rippenpaares.

Ein weiterer Unterschied mit *Kurtus gulliveri* kommt dadurch zustande, daß die Schwimmblase von *Kurtus indicus* eine postabdominale Verlängerung besitzt, welche im Haemalkanal verläuft, so daß die ersten sechs oder sieben Haemalbogen ebenfalls blasig aufgetrieben sind und besonders die ersten, da die Schwimmblase sich caudalwärts schnell verjüngt.

Kehren wir jetzt zu *Kurtus gulliveri* zurück. Die Interneuralia des dritten Wirbels tragen bereits Dorsalstacheln, die zwar rudimentär sind, jedoch sich gut erkennen lassen. Diese Dorsalstacheln werden nach hinten immer größer und besser entwickelt, so daß die letzten zwei normale Dorsalstacheln sind. Im ganzen gibt es deren 8 bis 10. Bei *Kurtus indicus* sind die rudimentären Stacheln schwerer zu erkennen. Ich glaube aber bei meinem Exemplar ebenfalls acht Stacheln zu sehen. Bei *Kurtus gulliveri* und Kurtus *indicus* folgen den Dorsalstacheln 12 weiche Dorsalstrahlen, die je durch ein Interneurale getragen werden. Hinten schließen sich noch zwei Strahlen an, welche nicht durch Interneuralia gestützt werden.

Oben wurde schon die bedeutende Entwicklung des ersten Interhaemale erwähnt. Dadurch, daß die Leibeshöhle sich oben caudalwärts über die durch den Anus gelegte Vertikale hinaus erstreckt, sind die erste Haemapophyse und das erste Interhaemale in ihrem proximalen Teil nach hinten verschoben, wodurch sie genötigt sind, eine schiefe Stellung nach vorn einzunehmen. An ihrem distalen Ende trägt das genannte Interhaemale einen seitlich zusammengedrückten, nach vorn gerichteten Kiel, mit welchem der vorderste rudimentäre Analstachel verbunden ist. Auch der zweite, weit besser entwickelte Analstachel ist mit diesem Interhaemale verbunden, während der dritte Analstachel, welcher bei weitem der größte ist, sich unmittelbar dem zweiten anschließt, ohne jedoch mit dem Interhaemale verbunden zu sein.

Von den folgenden Interhaemalia sind die vier ersten nicht mit einer Haemapophyse, sondern mit dem ersten Interhaemale verbunden, während die erste Haemapophyse die sechs folgenden Interhaemalia trägt.

Der Körper des letzten Wirbels ist nicht nach oben gebogen. Die beiden platten Hypuralia tragen 17 geteilte Schwanzflossenstrahlen. Jederseits fügen sich fünf kleinere, ungeteilte Strahlen

hinzu, welche teilweise von den Neuro- und Haemapophysen des vorletzten Wirbels getragen werden.

C. Schultergürtel und paarige Flossen. Das Posttemporale ist gegabelt und schließt sich dem breit-schwertförmigen Supracleithrum (Supraclavicula) an. Das Cleithrum ist T-förmig; mit dem vorderen seiner beiden kleinen horizontalen Äste ist es mit

Fig. 2.

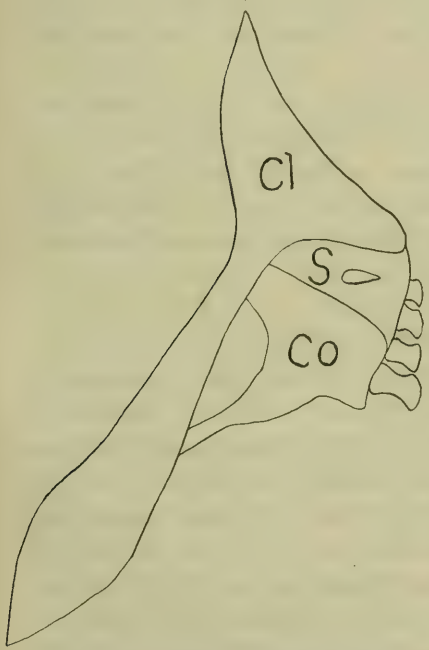

Linker Schultergürtel von *Kurtus gulliveri*.
Cl Cleithrum; *S* Scapula; *Co* Coracoid.

Fig. 3.

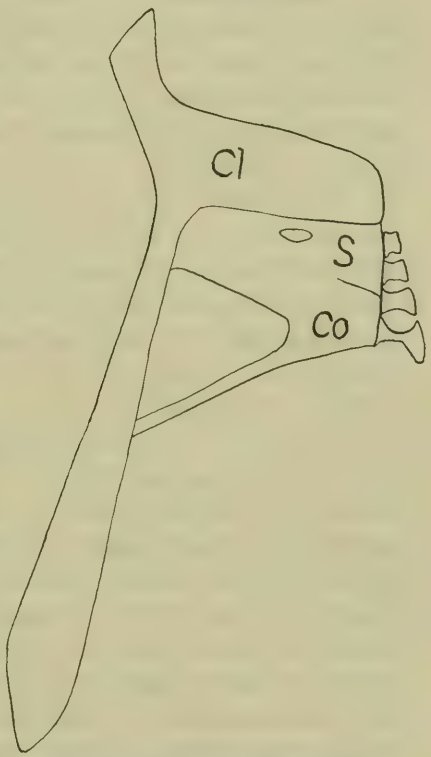

Linker Schultergürtel von *Kurtus indicus*.
Cl Cleithrum; *S* Scapula; *Co* Coracoid.

dem Supracleithrum verbunden. Das lange vertikale Stück, welches nach unten und etwas nach vorn gerichtet ist, ist distalwärts mit seinem Gegenstück der anderen Seite verbunden. Scapula und Coracoïd sind papierdünne Knochen. Letzteres ist mit einem oberen breiten Schenkel und einem unteren schlanken Schenkel mit dem Cleithrum verbunden, so daß ein Foramen zwischen Cleithrum und Coracoïd entsteht. Die Naht zwischen Coracoïd und Scapula ist sehr deutlich bei *Kurtus gulliveri* (Fig. 2), bei *Kurtus indicus*

jedoch schwer zu entdecken (Fig. 3). Hieraus erklärt sich wohl, daß Boulenger die Naht übersah und demgemäß meinte, daß *Kurtus* keine Scapula besitze. Die Scapula hat ein kleines rundliches Foramen. Von den vier sanduhrförmigen Basalstücken artikuliert nur eins ganz mit dem Coracoïd, ein zweites teilweise mit dem Coracoïd, teilweise mit der Scapula; während die beiden anderen mit der Scapula allein in Verbindung sind.

Das Postcleithrum (Postclavicula) ist gut entwickelt und besteht aus zwei Stücken: einem dünnen Knochenstück, daß einwärts von der Scapula und dem Coracoïd gelegen ist, und einem langen spangenförmigen Stücke, das nach unten gerichtet ist und sich mit dem der anderen Seite im Bauchkiel begegnet. Diese Stücke umspannen also die Leibeshöhle.

Der Stachel und die fünf weichen Strahlen der Ventralflosse werden durch ein dreieckiges Knochenstück getragen, das an seiner vorderen Spitze mit dem Cleithrum verbunden ist, während die Strahlen mit seiner Basis verbunden sind. Oberhalb der Artikulationsstelle ist es in eine caudalwärts verlaufende scharfe Spitze ausgezogen.

II. Der Darmkanal.

Ohne Übergang führt der Schlund in den sehr dickwandigen Magen. Von der Unterseite dieses letzteren entspringt ventralwärts, in der Mitte seiner Länge, der Dünndarm, welcher sich nach vorn und etwas nach rechts wendet, um alsdann der rechten Seite des Magens entlang in weitem Bogen nach oben und dann wieder nach hinten zu ziehen, während er die Gallenblase, welche der rechten Wand des Magens anliegt, in diesem Bogen einfaßt. Der ventralen Schwimmblasenwand entlang erstreckt der Darm sich nun weiter caudalwärts, stets rechts vom Magen bleibend. Am Ende der Leibeshöhle angelangt, liegt der Darm nach unten und erreicht, eine schwache Schraube bildend, den Anus.

Es sind acht Appendices pyloricae vorhanden, von denen eine nach vorn gerichtet ist, und, in der Leber eingebettet, der Ventralseite des Magens anliegt, während die sieben anderen, hintereinander in den Darm mündend, nach hinten gerichtet sind. Sie münden in den Teil des Darmes ein, welcher sich gerade von links nach rechts unter den Magen begibt, so daß drei Appendices links, vier unten und eine rechts vom Magen gelegen sind.

Zwischen der 6. und 7. Appendix befindet sich eine kleine

Drüse, die in den Ductus hepaticus einzumünden scheint, und die ich als Pankreas ansprechen möchte.

Die große Gallenblase, deren Lage schon oben zur Sprache kam, mündet mit einem kurzen Kanal in den Ductus hepaticus ein. Die Leber ist groß, lappig, langgestreckt und ganz ventral vom Magen gelegen, den sie also nicht seitlich bedeckt.

Bei *Kurtus indicus* ist der Magen relativ kleiner, die Leber größer. Der Dünndarm entspringt wie bei *Kurtus gulliveri*, biegt auch nach der rechten Seite aus und bildet hier eine ventralwärts und etwas caudalwärts gerichtete Schlinge. In diesen Teil münden die zehn Appendices pyloricae hintereinander aus; neun sind nach hinten, eine, die letzte, nach vorn gerichtet. Der weitere Verlauf des Darmes ist wie bei *Kurtus gulliveri*.

III. Die Schwimmblase.

Sie erstreckt sich bis unter den zehnten Wirbel. Läßt man ihre Ausstülpungen außer acht, so hat sie ungefähr Birnenform, ist mit der abgerundeten Spitze nach vorn gerichtet und zwischen der Kopfniere eingebettet. Schon bei der Beschreibung des Skeletes haben wir ausführlich auseinandergesetzt, wie der dorsale Teil der Schwimmblase von einer knöchernen Kapsel, welche die Rippen bilden, umschlossen wird. In der medianen Dorsallinie aber sind die Nieren zwischen Wirbelsäule und Schwimmblase gelagert, so daß die Schwimmblase hier mit den Nieren in Berührung ist. Ihre Wand ist hier dünn und ebenso überall dort, wo diese mit Knochen in Berührung kommt. Die ventrale, freie Wand ist vorn ebenfalls nicht besonders dick. Zwischen den Rippen des 5. bis 8. Wirbels aber ist die Tunica externa aus stark lichtbrechenden, wohl elastischen Bindegewebsfasern gebildet, welche zwischen den linken und rechten Rippen ausgespannt sind. Diese dicke Decke hört hinten, bei den Rippen des 8. Wirbels, auf, an der Stelle also, wo das dorsale Peritonaeum, welches die Ventralseite der Schwimmblase bekleidet, nach unten umgeschlagen ist. In dem hinteren Teil der Blase, welcher also nicht vom Peritonaeum bedeckt wird, ist die Schwimmblasenwand wieder dünner und wird teilweise auch durch die Spitzen der Rippen umfaßt, die hier jederseits fast zusammenstoßen und nur durch das erste Interhaemale geschieden werden.

Die Haemapophyse des ersten Caudalwirbels springt ein wenig in das Schwimmblasenlumen vor. Jederseits von diesem Knochenstück verlaufen die Ureteren ventralwärts, zwischen Schwimmblase und

Knochenstück eingeschlossen. Die Schwimmblase zeigt keinen »Roten Körper«. Jedenfalls konnte ich an meinen Exemplaren nichts davon entdecken. Es ist dabei aber zu bedenken, daß der Konservierungszustand der Innenwand der Schwimmblase, in welche die Konservierungsflüssigkeit nur schwer eindringen konnte, bei meinen in Alkohol konservierten Exemplaren kein tadelloser war, so daß die Möglichkeit nicht ausgeschlossen ist, daß solche zarten Gebilde, wie das die »Roten Körper« gewöhnlich sind, übersehen worden sind.

Die Vaskularisation der Schwimmblase ist jedenfalls nicht stark. Bei *Kurtus gulliveri* verläuft eine größere Vene, wahrscheinlich von der Vena gastro-mesenterica herstammend, der Ventralwand der Schwimmblase entlang und gabelt sich halbwegs in zwei kleinere Zweige.

Bei *Kurtus indicus* wird die Schwimmblase in viel stärkerem Maße durch das Skelet umgeben, so daß nur die Vorderwand und der vordere Teil der Ventralwand frei sind; vom Rippenpaar des 8. Wirbels an wird die Schwimmblase fast vollkommen von Knochen eingeschlossen. Wie oben schon kurz erwähnt, setzt sich die Schwimmblase in den Haemalkanal fort und bildet eine postabdominale Verlängerung, welche, sich weiter verjüngend, bis zum letzten Schwanzwirbel verfolgbar ist, was schon Cuvier und Valenciennes bekannt war.

IV. Uro-genital-Organe.

Ich habe die Uro-genital-Organe nur beim ♂ von *Kurtus gulliveri* näher untersucht. Die vorn abgerundeten Lappen der gut entwickelten »Kopfniere« liegen jederseits des vorderen freien Teiles der Schwimmblase. Die eigentlichen Nieren liegen wie gewöhnlich dicht der Wirbelsäule an und werden im größten Teil ihrer Länge seitlich durch die verbreiterten Rippen umschlossen, während sie ventralwärts der Schwimmblase aufliegen. Sie erstrecken sich nach hinten bis unter den zehnten, also letzten rippentragenden Wirbel. Hier biegen sich die Ureteren nach unten um und verlaufen, wie oben erwähnt, jederseits von der in das Schwimmblasenlumen vorspringenden 1. Haemapophyse. Sie verlaufen also zwischen der dünnen Schwimmblasenwand und der von den letzten Rippen gebildeten knöchernen Wand, welche die Knochenkapsel der Schwimmblase nach hinten abschließt. Die Ureteren folgen weiter unten dem 1. Interhaemale, dessen vorderem Rande sie aufliegen. Bald vereinigen sie sich hier zu einer langgestreckten, dickwandigen Harn-

blase, welche gemeinschaftlich mit den beiden Ductus deferentes in einen Uro-genital-Porus ausmünden.

Die Testes erscheinen in meinem Präparat als zwei längliche Schläuche, welche jederseits von der Harnblase gelegen sind.

Die systematische Stellung des Genus Kurtus.

Da Bloch, der erste Beschreiber des Genus *Kurtus*, in seinem posthumen, von Schneider herausgegebenen Werk: »Systema Ichthyologiae«, ein sehr künstliches, nämlich auf die Flossenzahl gegründetes System der Fische gegeben hat, sei nur vollständigkeitshalber mitgeteilt, daß er *Kurtus* unter die »Heptapterygii« stellte. Das Genus selbst umfaßt hier neben dem Typus *Kurtus indicus* noch drei andere Arten, die mit *Kurtus indicus* nur in entfernter Verwandtschaft stehen. Es sind: *Kurtus macrolepidotus* und *argenteus* (beide *Pempheris*-Arten) und *Kurtus palpebratus* (= *Photoblepharon palpebratus*).

Lacépède[1], der den Fisch nur aus Blochs Beschreibung kannte, brachte *Kurtus indicus* unter dem Namen *Kurtus blochianus*: »à la fin de la colonne des Jugulaires«.

In der ersten Auflage des »Règne animal« (1817) stellt Cuvier[2] (II. p. 339) *Kurtus* zwischen *Toxotes* und *Anabas* unter die »*Squamipennes*«.

Nachher, als Valenciennes Gelegenheit gehabt hatte, die Osteologie von *Kurtus* im Museum zu Leiden zu studieren, und Cuvier seine Befunde an Exemplaren in Paris kontrollieren konnte, wurde dieser Fisch von letztgenanntem in den »*Scombéroides*« eingereiht[3] (2. Edition. 1829. II. p. 214). Die Eigentümlichkeit der Rippen und der Schwimmblase wird hier erwähnt und mit einigen Zusätzen in der »Histoire Naturelle des Poissons« von den beiden französischen Ichthyologen wiederholt[4].

Obwohl unter verschiedenen Namen beschrieben, erkannten die genannten Autoren doch schon diejenigen Exemplare, welche mit einem »Hörnchen« auf dem Kopfe versehen sind (*Kurtus cornutus*) als Männchen und die, welchen ein solches fehlte, als Weibchen (*Kurtus Blochii* = *Kurtus indicus*). Anfänglich hat auch Bleeker *Kurtus* unter die »Scombéroides« gerechnet, wie beispielsweise in

[1] Lacépède, Hist. nat. Poissons II, p. 517.
[2] Cuvier, Règne animal II, 1817, p. 339.
[3] Cuvier, Règne animal 2nd. Éd. II, 1829, p. 214.
[4] Cuvier et Valenciennes, Hist. nat. Poissons IX, 1833, p. 420.

seinen: »Bydrage tot de kennis der Makreelachtige vissehen van den Soenda-Molukschen Archipel«[1]. Später aber hat er *Kurtus* zu einer eigenen Familie erhoben, die er zwischen seine *Carangoidei* und *Equuloidei* stellte und der er den Namen *Kurtoidei* gegeben hat. Ich habe nicht ausfindig machen können, ob er jemals eine Beschreibung dieser Familie gegeben oder auf andere Weise ihre Errichtung begründet hat, denn ich habe den Namen »*Kurtoidei*« nur in Listen von Fischen gefunden, ohne jegliche Beifügung.

Günther[2] hat in seinem berühmten »Catalogue of Fishes« *Kurtus* unter den *Carangidae* aufgeführt, einer Familie, die teilweise die »Scombéroides« von Cuvier umfaßt. Diese Familie verteilt Günther in die zwei Gruppen *Carangina* und *Kurtina*. Letztere, welche durch das lange Anale charakterisiert wird, umfaßt die Genera *Pempheris* und *Kurtus*. Die alte Auffassung Blochs, der die Arten von *Pempheris* und *Kurtus* unter letztgenanntem Genusnamen zusammenfaßte (siehe oben), kommt also hier wieder zum Ausdruck.

In seiner späteren »Introduction to the study of Fishes«[3] werden diese beiden Genera von Günther in die Familie *Kurtidae* gestellt, welche allein die Abteilung *Acanthopterygii Kurtiformes* ausmacht. Diese Abteilung wird den *Acanthopterygii perciformes, beryciformes, polynemiformes, sciaeniformes, xiphiiformes, trichiuriformes, cottoscombriformes, gobiiformes* usw. gleichgestellt und durch den Besitz von nur einer Rückenflosse, welche viel kürzer als die Analflosse ist, während letztere lang und vielstrahlig ist, ferner durch das Fehlen eines Superbranchialorgans charakterisiert. Nicht ganz so weit geht Gill, welcher die *Kurtina* Günthers als besondere Familie *Kurtidae* der *Acanthopteri* aufstellte[4].

Boulenger war der erste Ichthyologe, welcher bei Aufstellung seiner *Kurtiformes* unter den *Acanthopterygii* nicht nur äußere, sondern auch anatomische und speziell osteologische Merkmale anwendete, wie er auch in seinem ganzen System der *Teleostei* durchzuführen sich bemühte, um dadurch auch für die kleineren Gruppen eine festere Basis zu schaffen.

In seinem System werden die *Acanthopterygii* in 9 »Divisions« verteilt, welche er wie folgt benannte: *Perciformes, Scombriformes,*

---

[1] Bleeker, Verh. Bat. Gen. XXIV, 1852.

[2] Günther, Cat. Brit. Mus. II, 1860, p. 417 und 510.

[3] Günther, Introduction to the study of Fishes. Edinburgh, 1880, p. 424.

[4] Gill, Smithsonian Miscellaneous Coll. 247. Arrangement of the Families of Fishes. 1872.

Zeorhombi, Kurtiformes, Gobiiformes, Discocephali, Scleroparei, Jugulares, Taeniosomi.

Die *Kurtiformes*, welche die einzige Familie *Kurtidae* mit dem einzigen Genus *Kurtus* enthält, werden charakterisiert durch das Fehlen einer Scapula, während sie übrigens mit Boulengers *Perciformes* übereinstimmen. Nun haben wir schon im anatomischen Teil klargelegt, daß dem Genus *Kurtus* eine Scapula nicht abgeht, und daß diese bei *Kurtus gulliveri* selbst sehr gut ausgebildet ist. Bei *Kurtus indicus* aber ist die Naht zwischen Scapula und Coracoid nur in ihrem distalen Teil sichtbar, während proximal beide Knochen verwachsen sind. Das Loch in der Scapula ist bei *Kurtus indicus* ebenso wie bei *Kurtus gulliveri* und an derselben Stelle sichtbar. Da Boulenger nur *Kurtus indicus* untersuchen konnte, so ist es begreiflich, daß er Scapula und Coracoid als ein einheitliches Stück auffaßte und zu der Auffassung kam, daß die Scapula fehle.

Kurtus gehört also zweifelsohne zu den *Perciformes* im Sinne Boulengers; doch läßt das Genus sich in keine der von Boulenger angeführten Familien der *Perciformes* unterbringen. Von den *Pempheridae*, mit welchen es die größte oberflächliche Ähnlichkeit hat, wie schon durch die Klassifikation von Bloch und Günther zum Ausdruck kam, weicht *Kurtus* ab durch den Mangel eines »subocular shelf«. Bei einer Anzahl *Perciformes* haben nämlich ein oder mehr der Subortital-Knochen eine horizontal und median gerichtete Platte, welche das Auge stützt. Den schlecht entwickelten Suborbitalia von *Kurtus* geht eine solche Einrichtung ganz ab. Es gibt jedoch noch andere Unterschiede.

Wir haben im anatomischen Teil dieser Arbeit schon ein knöchernes Interorbitalseptum erwähnt, welches, obwohl die Abgrenzung gegenüber den Alisphenoidea nicht deutlich war, doch schwerlich anders denn als Orbitosphenoid aufgefaßt werden kann.

Nun ist das Orbitosphenoid ein Knochenstück, das im allgemeinen nur den primitiveren Teleostei zukommt, und, wie Starks[1] betont hat, unter den *Acanthopterygii* nur bei den *Berycidae* angetroffen wird. Tate Regan hat in seiner Arbeit »The Classification of the Teleostean Fishes«[2] vom Vorkommen oder Fehlen eines Orbitosphenoid vielfach Gebrauch gemacht. Größtenteils wohl aus diesem Grunde hat er die *Berycidae* von den *Perciformes* abgetrennt und zu einer eigenen Ordnung *Berycomorphi* erhoben.

[1] Starks, Proc. U. S. Nat. Mus. XXVII, 1904, p. 601 u. f.

[2] Tate Regan, Ann. Mag. Nat. Hist. (8), III, 1909, p. 75.

Zugunsten einer Einreihung von *Kurtus* in diese Ordnung wäre einiges zu sagen. *Kurtus* ist in mancher Hinsicht den *Berycidae* gleich. Wenn man beispielsweise die Abbildung des Skelets von *Beryx decadactylus*, welche GÜNTHER[1] gegeben hat, mit dem Skelet von *Kurtus* vergleicht, wird man durch viele Übereinstimmungen im allgemeinen Bau überrascht. Der kurze abdominale Teil der Wirbelsäule und das mächtige erste Interhaemale, welches vorn einen medianen Kiel trägt und zugleich Stütze gibt für vier oder fünf der zahlreichen folgenden Interhaemalia, fallen sofort auf.

Das Vorkommen eines Orbitosphenoid wurde schon erwähnt, während als weiteres gemeinschaftliches Merkmal der wohl entwickelte Vorsprung der Palatina gelten kann, welcher mit dem Maxillare in Verbindung tritt.

Es gibt jedoch mehrere Momente, welche darauf hinweisen, daß die Verwandtschaft von *Kurtus* mit den *Berycomorphi* nur eine entfernte sein kann. Die wichtigsten sind wohl die, daß *Kurtus* keinen »subocular shelf« besitzt, daß das Basisphenoid fehlt, und daß das Maxillare keine accessorische Stücken (Supramaxillare) hat.

Es bleibt also nichts anderes übrig, als für *Kurtus* eine eigene Ordnung zu bilden, welche TATE REGANS *Berycomorphi* und *Percomorphi* gegenübergestellt werden kann. Bevor wir zu einer Definition dieser Ordnung schreiten, ist es jedoch erwünscht, folgendes zu bemerken.

TATE REGANS *Percomorphi* umfassen die Sub-Ordnungen *Percoidei, Scombroidei, Kurtoidei, Gobioidei, Blennioidei, Scorpaenoidei,* also den größten Teil der *Acanthopterygii.* Die *Kurtoidei* werden dabei von den *Percoidei* unterschieden mit folgenden Worten: »Ribs expanded, forming a series of juxtaposed rings enclosing the air-bladder«. Nebenbei sei erwähnt, daß die *Percoidei* von TATE REGAN die *Perciformes* von BOULENGER sind, nach Abzug der *Berycidae* und *Osphromenidae* und nach Zusatz einer Anzahl Familien, welche BOULENGER unter die *Jugulares, Scombriformes* und *Percesoces* untergebracht hat. Neuerdings hat TATE REGAN die *Percoidei* eingehender besprochen[2] und teilt mit, es seien jetzt 13 Sub-Ordnungen der *Percomorphi* zu unterscheiden: *Percoidea, Trichiuroidea, Scombroidea, Siganoidea, Teuthidoidea, Kurtoidea, Gobioidea, Blennioidea, Stromateoidea, Anabantoidea, Mugiloidea* und *Polynemoidea.* Eine weitere

[1] GÜNTHER, Challenger Report XXII, 1887, Pl. VI.

[2] TATE REGAN, Ann. Mag. Nat. Hist. (8), XII, 1913, p. 111.

Begründung dieser Auffassung wird nicht gegeben, doch da die *Kurtoidea* noch darin aufgenommen sind, hat er, was *Kurtus* anbetrifft, offenbar seine Meinung nicht geändert. Wir werden uns deshalb an das oben gegebene Zitat halten, wonach die *Kurtoidei* nur durch die Eigentümlichkeit der Rippen und Schwimmblase charakterisiert werden. Dies scheint mir nicht ohne Bedenken. Ich habe schon früher Gelegenheit gehabt, darauf hinzuweisen, wie große Vorsicht geboten ist, wenn man Modifikationen der Schwimmblase zu systematischen Zwecken heranzieht[1], denn bei den zu einer Familie gehörenden Arten kann die Schwimmblase sehr verschieden sein, ja selbst kann sie in Genera, denen gewöhnlich eine Schwimmblase zukommt, bei einigen ihrer Arten fehlen. Das auch ein so abweichendes Verhalten von Schwimmblase und Rippen, wie bei *Kurtus* gefunden wird, noch nicht genügt, um eine Familie zu kennzeichnen, dafür möge folgendes dienen.

Neuerdings hat Radcliffe[2] das neue Genus *Hypopleuron* aus der Familie *Brotulidae* beschrieben, mit der einzigen Art *Hypopleuron caninum*. Ich zitiere folgendes aus der Diagnose: »the abdominal vertebrae with strongly expanded dipper-shaped parapophyses, extending slightly downward and outward as in *Merluccius*, thence inward forming a bony case nearly enclosing cavity normally occupied by air bladder; the margin of each parapophysis strongly infolded, forming a cup shaped pocket; mesially the tips of the ribs are coalesced with the parapophyses, on the ninth vertebra the tip of the slender rib is free, at about the thirteenth the rib is entirely free; the free ends of the parapophyses are united by a thick walled integument; this structure as is the case in species of *Merluccius* represents the ventral wall of the air bladder so that in *caninum* it is confined within the body case formed by the expanded parapophyses.« Hier finden wir also ein Verhalten, das große Ähnlichkeit mit dem der Schwimmblase von *Kurtus* besitzt. *Hypopleuron* ist nun unter den 25 Genera der *Brotulidae*, welche Radcliffe aufführt, das einzige, welches diese Eigentümlichkeit aufweist. Übrigens ist dieses Genus, welches *Lamprogrammus* Alcock nahesteht, unzweifelhaft ein Vertreter der *Brotulidae*. Wenn wir also sehen, daß nur ein Genus unter 25 einer Familie eine solche merkwürdige Eigentümlichkeit der Schwimmblase aufweist, dann

[1] de Beaufort, Morph. Jahrb. XXXIX, 1909, S. 576.
[2] Radcliffe, Proc. U. S. Nat. Mus. 44, 1913, p. 164.

ist es gewiß bedenklich, ein ähnliches Verhalten zur Charakterisierung einer Familie zu gebrauchen.

Es bleibt uns jetzt nichts anderes übrig, als eine Definition der neuen Ordnung *Kurtoidei* zu geben. Diese könnte wie folgt lauten:

Ordo *Kurtoidei*

Schädel mit durch das Supraoccipitale getrennten Parietalia. Das Opisthoticum ist wohl entwickelt und trennt das Prooticum und Occipitale laterale. Basioccipitale mit zwei nach vorn gerichteten Schuppen, welche die Ohrkapsel bedecken. Orbitosphenoidea vorhanden, ein bis auf das Parasphenoid reichendes Interorbitalseptum bildend. Basisphenoid fehlt. Praemaxillaria wenig protractiel, die obere Umrandung der Mundspalte bildend. Palatinum durch einen wohl entwickelten Processus mit dem Maxillare verbunden. Keine Supramaxillaria. Das Praeorbitale, welches außerordentlich lang und schwertförmig ist, bedeckt den größten Teil des Maxillare. Suborbitalia winzig, ohne horizontale Platte zur Stütze des Auges. Praemaxillare, Dentale, Vomer und Palatinum mit Bändern von dichtgedrängten konischen Zähnchen. Obere sowie untere Schlundknochen nicht verwachsen. 7 Radii branchiostegi. 10 + 14 Wirbel. Zweites Paar Rippen ohne Vermittlung von Parapophysen mit dem Wirbelkörper artikulierend, die übrigen Rippen mit Parapophysen, die 5. bis 10. Rippenpaare mit ihren Parapophysen und untereinander verwachsen, eine ventralwärts offene Knochenkapsel bildend, in welcher die Schwimmblase gelegen ist. Posttemporale gegabelt, mit Epioticum und Occipitale laterale verbunden.

Scapula und Coracoid vorhanden. Von den 4 sanduhrförmigen Basalstücken der Pectoralflosse ist nur eines mit dem Coracoid verbunden. Kein Mesocoracoid. Ventralflossen thoracal, mit dem unteren Theil der Cleithra verbunden, mit einem Stachel und 5 weichen Strahlen. Dorsalflosse mit 8 bis 10 Stacheln, von welchen nur die zwei letzten gut ausgebildet sind. Analflosse mit 3 Stacheln, von denen der erste rudimentär ist, und mit 31 bis 47 weichen Strahlen. Caudale mit 17 geteilten Strahlen. Schuppen sehr klein. 8 bis 10 Appendices pyloricae.

Einzige Familie: *Kurtidae* mit dem einzigen Genus: *Kurtus*.

Zum Schluß möchte ich noch auf die Schwimmblase zurückkommen. Eine Einrichtung, wie wir sie bei *Kurtus* finden, steht meines Wissens einzig da. Wohl sind Fälle bekannt, wo die Rippen

in nähere Verbindung mit der Schwimmblase treten, beispielsweise unter den Ostariophysen, wo das 4. Rippenpaar mit der Schwimmblase verbunden ist und diese stützt (Os suspensorium). Bei *Cobitidae* und bei *Siluridae* kann dabei auch die Schwimmblasenwand verknöchert sein, so daß eine knöcherne Umhüllung der Schwimmblase entsteht, an welcher auch die Rippen sich beteiligen. Aber in allen diesen Fällen handelt es sich doch mehr um eine Verknöcherung der Schwimmblasenwand selber, während bei *Kurtus* die verbreiterten Rippen selbst die knöcherne Umkleidung liefern. Die oben zitierte Beschreibung der Schwimmblase von *Hypopleuron* kommt dem Zustand von *Kurtus* viel näher, nur daß bei letzterem die Rippen, bei ersterem die Parapophysen die Schwimmblase umfassen. Radcliffe hat schon auf *Merluccius* hingewiesen als eine Form, wo etwas Derartiges, aber in bescheidenerem Umfang besteht, da hier nur der dorsale Teil der Schwimmblase durch die Parapophysen bekleidet wird. Auch bei anderen Gadiden sind Parapophysen und auch Rippen mit der Schwimmblase verbunden.

Selbstverständlich drängt sich die Frage auf, in welcher Weise die merkwürdige Panzerung der Schwimmblase bei *Kurtus* diesem Fisch von Nutzen sein kann. Ich muß hierauf die Antwort schuldig bleiben. A priori sollte man sagen, daß die Fische nur Nachteil von dieser Beschränkung der Möglichkeit der Volumsvergrößerung der Schwimmblase erfahren können. Etwas anders ist es bei einem Tiefseefisch wie *Hypopleuron,* und folgende von Radcliffe gemachte Bemerkung hat gewiß etwas Bestechendes: »The form and structure of this fish indicate that it is a very active species, not confining itself to the bottom regions. The body is firm and the pectorals are large and powerful. The exposed ventral wall of the air bladder is thick and muscular, attached at the sides to the roughened ends of the parapophyses; inside the bony case the wall is thin. Each of the hollow parapophyses was filled with a dark reddish mass undoubtedly rich in capillaries. It seems highly probable, that this remarkable structure was of use to the fish in accomodating itself to rapidly changing conditions of pressure.«

Man kann sich nun sehr gut vorstellen, daß die Panzerung der Schwimmblase hier eine zu plötzliche Ausdehnung dieses Organes mit ihrer fatalen Folge beim Aufsteigen des Fisches verhindern kann, aber *Kurtus,* der ein Küsten- und Flußfisch ist, der also — soweit bekannt — nur in relativ untiefem Wasser lebt, kann niemals in solche Lage geraten.

Die Bedeutung dieser Einrichtung ist darum, wie so viele andere morphologische Merkwürdigkeiten der Schwimmblase, vorläufig noch rätselhaft.

Tafelerklärung.

Tafel XII.

Fig. 1. Schädel von *Kurtus gulliveri* de Casteln. Seitenansicht × $^{9}/_{7}$.
Fig. 2. Derselbe von unten × $^{8}/_{7}$.
Fig. 3. Skelet von *Kurtus gulliveri* de Casteln. × $^{2}/_{3}$.

Der Opercularapparat ist durchsichtig dargestellt.

Für alle Figuren gültige Bezeichnung:

al.sph.	Alisphenoid.	*orb.sph.*	Orbitosphenoid.
an.	Angulare.	*p.*	Parietale.
art.	Articulare.	*pal.*	Palatinum.
basioc.	Basioccipitale.	*p.cl.*	Postcleithrum.
cl	Cleithrum.	*postfr.*	Postfrontale.
cor.	Coracoid.	*p.sph.*	Parasphenoid.
d.	Dentale.	*p.t.*	Posttemporale.
ep.	Epioticum.	*praefr.*	Praefrontale.
e.pt.	Entopterygoid.	*praeop.*	Praeoperculum.
eth.	Ethmoideum.	*praeorb.*	Praeorbitale.
fr.	Frontale.	*proot.*	Prooticum.
hy.m.	Hyomandibulare.	*qu.*	Quadratum.
i.m.	Intermaxillare.	*sc.*	Scapula.
i.op.	Interoperculum.	*scl.*	Supracleithrum.
m	Maxillare.	*s.o.*	Supraoccipitale.
metapt.	Metapterygoid.	*s.op.*	Suboperculum.
oc.lat.	Occipitale laterale.	*sq.*	Squamosum.
op.	Operculum.	*sympl.*	Symplecticum.
opisth.	Opisthoticum.	*v.*	Vomer.

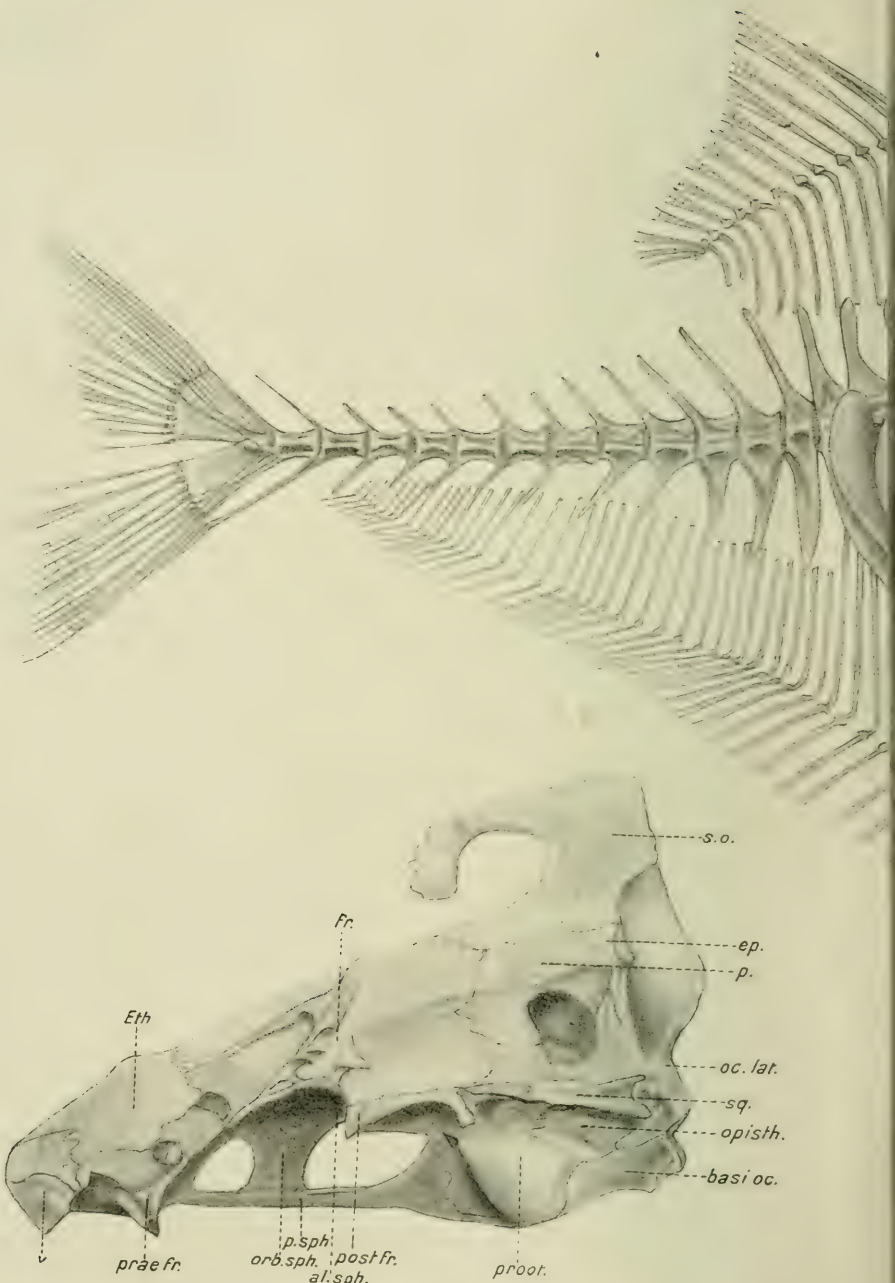
s.o.
fr.
ep.
p.
Eth
oc. lat.
sq.
opisth.
basi oc.
v
praefr.
p.sph.
orb.sph.
post fr.
al.sph.
proot.

Fig. 1

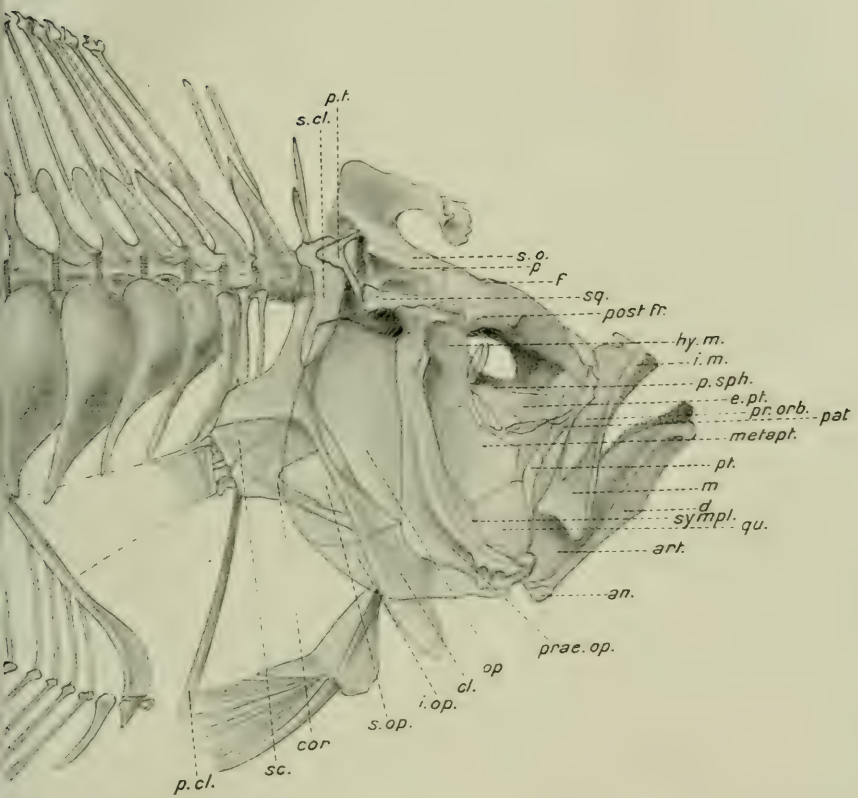
p.t.
s.cl.
s.o.
p
f
sq.
post fr.
hy.m.
i.m.
p.sph.
e.pt.
pr.orb.
pat
metapt.
pt.
m
d
sympl.
qu.
art.
an.
prae.op.
op
cl.
i.op.
s.op.
cor
sc.
p.cl.

Fig. 3

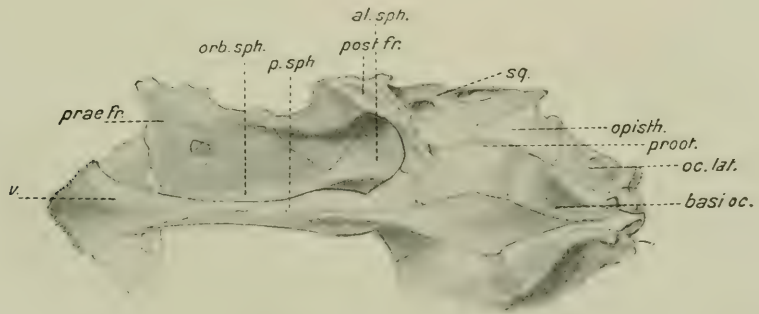
al.sph.
orb.sph.
p.sph
post fr.
sq.
prae fr.
opisth.
proot.
oc.lat.
v.
basi oc.

Fig. 2

Die Lungen der Wirbeltiere.

Morphogenetische Studien.

Von

Dr. **A. Fleischmann,**

Professor der Zoologie und vergl. Anatomie in Erlangen.

Der Bau der Lungen ist oft untersucht worden, um den einheitlichen Plan ihrer Struktur zu finden. Während vor 20 Jahren die in den gebräuchlichen Lehrbüchern und populären Werken noch heute registrierte Ansicht verbreitet war, daß die Komplikation einfacher Lungensäcke durch das Einwachsen von Scheidewänden veranlaßt werde, ist seit einem Decennium der sachliche Fehler dieser Lehre aufgedeckt. Auf Grund entwicklungsgeschichtlicher Studien zeigte F. Moser unwiderleglich, daß in die Lungen der Saurier und Vögel überhaupt keine Septen eingeschoben werden. Mit dieser Erkenntnis änderte sich die ganze Betrachtungsweise des Lungenproblems. Bisher hatten alle Forscher die einfache Lunge der Amphibien als Ausgangspunkt gewählt und die übrige Mannigfaltigkeit des Lungenbaues in der Reihenfolge der systematischen Gruppen aufgezählt. Jetzt wurde die Ontogenie der Säuger als das fundamentale Beispiel angesehen. Wie der Bronchialbaum mit seinen großen Hauptzweigen schon auf frühen Embryonalstadien in Form divergierender Knospen am entodermalen Trachealrohre auftritt, so behauptete F. Moser auch für die Reptilien und Vögel das Prinzip der Knospung und Verästelung.

Der neue Gedanke lehnte sich jedoch allzusehr an die durch die lange Vorherrschaft der menschlichen Anatomie großgezogene Neigung an, den Menschen und seine anatomischen Verwandten (im

weiten Sinne) als das Maß der Dinge zu betrachten. Wer die Darlegungen von F. Moser objektiv durchlas, mußte einsehen, daß die Lungenentwicklung der Sauropsiden nicht direkt auf die embryonalen Vorgänge bei Säugern bezogen werden kann. Da auch die Einzelheiten der Lungengenese damals nicht genau genug festgestellt waren, muß der Bericht von F. Moser mehr als eine allgemeine Voranzeige, denn als gründliche Erschöpfung der wirklichen Ereignisse eingeschätzt werden, zumal die wichtige Frage nach dem topographischen Verhältnisse der Lungenknospen überhaupt nicht behandelt war.

Mich hat das Problem seit langem gefesselt, weil ich mir alljährlich in Vorlesungen Rechenschaft über die am besten fundierte Ansicht zu geben suchte und zu meiner eigenen Belehrung Präparate erst von erwachsenen, später von embryonalen Lungen herstellte. Allein solche nebenbei gemachten Orientierungspräparate reichen nicht aus, eine Frage definitiv zu klären. Daher nahm ich im Frühjahre 1913 die Gelegenheit wahr, als drei meiner medizinischen Zuhörer mich baten, eine wissenschaftliche Arbeit bei mir ausführen zu dürfen, und stellte ihnen die Aufgabe, zahlreiche Präparate und Modelle von Lungen verschiedenster Amnioten anzufertigen. Von vornherein leitete ich die Arbeit auf das Studium von Querschnitten. Wenngleich ich früher manche Metallausgüsse der Lunge gemacht hatte und die Vorzüge der Methode gern anerkenne, glaubte ich doch, die morphologischen und topographischen Grundzüge der Lungenstruktur durch die Analyse von Schnitten rascher und besser zu durchschauen. Bald war eine große Zahl von Schnittfolgen hergestellt. Sie ließen erkennen, daß ein Bronchialbaum nur den Säugern zukommt, dagegen den Sauriern durchaus fremd ist. Ich überzeugte mich, daß weder die alte Ansicht von der Bedeutung der Scheidewände noch die neue Lehre von der Entwicklung der Lungen durch Knospung die wirklichen Tatsachen spiegelt. Embryonal wird erst ein centrales Epithelrohr in jeder Lunge angelegt. Dieses kompliziert sich in rascher Formentwicklung, aber es verzweigt sich nicht. Freilich können dabei Differenzierungen entstehen, die als Zweige zu bezeichnen sprachlich kein Hindernis vorliegt, doch kann man bei genauer Erwägung der Tatsachen nicht von einer eigentlichen Verzweigung sprechen; denn in der Entwicklung der Lungen handelt es sich um Erweiterung der kleinen und engen Anlage. Die rohrförmige Entodermmasse wird für die spätere Füllung mit Luft langsam vorbereitet durch Bildung

von Seitenräumen. Diese haben bei Säugern die Gestalt konisch gestreckter Gänge mit peripher abnehmendem Lumen, bei den Sauropsiden dagegen die Form von mehr oder weniger weiten Säcken, deren Oberfläche kleine Nebenräume erzeugt. Meine Schüler haben sich unter meiner steten Aufsicht bemüht, die Unterschiede an Modellen klar zu demonstrieren und die neuen Beobachtungen in Zusammenhang mit den Vorarbeiten zu setzen.

Erlangen, den 1. Oktober 1913.

I. Mammalia.

Die Entwicklung der Säugerlunge.

Von

Dr. **Rudolf Boeckh,** cand. med. aus Augsburg.

Mit 6 Figuren im Text und Tafel XIII.

Unsere Kenntnisse des Lungenbaues gründen sich auf die sorgfältigen Untersuchungen von Chr. Aeby, welcher alle früheren Angaben durch die technische Vollkommenheit seiner Metallausgüsse und die Schärfe seiner Analyse in den Schatten stellte. Er bekämpfte zuerst das alte Dogma von der dichotomischen Verzweigung der Bronchien und erklärte die Monopodie als das allgemeine Gesetz der Bronchialverästelung durch die ganze Lunge [1].

Jeder Lungenflügel besitzt einen aus der Bifurkation der Trachea hervorgehenden Hauptstamm oder Stammbronchus. Mit der Theorie vom dichotomischen Zerfall derselben muß ein für allemal gebrochen werden. Weit davon entfernt, sich beim Eintritt in die Lungensubstanz aufzulösen, bewahrt jeder Stammbronchus volle Selbständigkeit, indem er ohne seine Richtung wesentlich zu ändern, die Lunge gestreckten Verlaufes unter allmählicher Verjüngung nach unten durchzieht, um in dem Winkel zwischen Zwerchfell und Wirbelsäule unweit der Oberfläche zu enden. An diesen Punkt ist somit das untere Lungenende zu verlegen. Der Stammbronchus durchsetzt die Lungensubstanz etwas excentrisch nach innen und hinten zu. Vom Hilus ab entsendet er zahlreiche, meist spitzwinkelig abzweigende Seitenäste, deren Gesamtheit das Gerippe des streng monopodischen Bronchialbaumes ausmachen. Auch die Seitenäste verzweigen sich monopodisch. Nach demselben Prinzip verteilen sich die Blutgefäße, besonders die streng disziplinierten arteriellen Zweige. Der Arterienbaum ist eine Wiederholung des monopodischen Bronchialbaumes und in unmittelbarem Anschluß an die Luftwege entfaltet. Die Venen gestatten sich größere Freiheit, ohne das Grundprinzip zu verleugnen; ihre Äste laufen vor dem Hauptbronchus. Der Hauptstamm der Lungenarterie überkreuzt, um zum Herzen zu gelangen, den Stammbronchus an einer typischen Stelle lateral in der Nähe seines oberen Endes und zieht dann dorsal an ihm abwärts. Dieser

Überkreuzung maß Aeby grundlegende Bedeutung bei. Daher unterschied er einen eparteriellen und einen hyparteriellen Abschnitt des Stammbronchus nebst den zugehörigen Zweigen. Wenige Seitenäste gehören dem eparteriellen, die meisten dem hyparteriellen Gebiete an. Erstere können vollständig fehlen, letztere sind immer vorhanden und bilden unter allen Umständen den Grundstock des Bronchialbaumes. Das hyparterielle Bronchialsystem der rechten und der linken Lunge ist immer symmetrisch, das eparterielle oft in hohem Grade asymmetrisch gebildet.

Fig. 1.

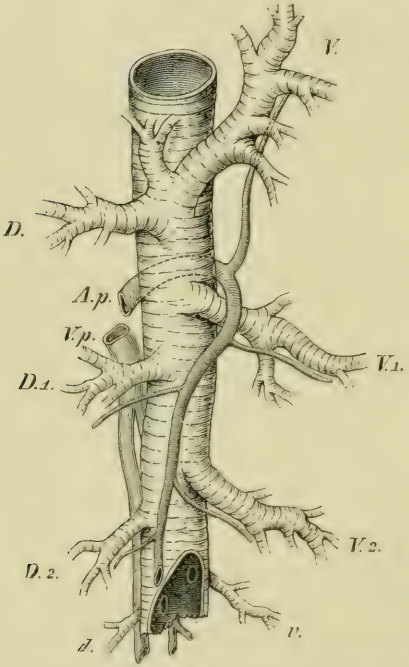

Halbschematische Darstellung der Verzweigung des Bronchialbaumes nach Aeby. *A.p* Art. pulm.; *V.p* Vena pulm.; *D* dorsale, *V* ventrale Seitenbronchien; *d* dorsaler, *v* ventraler Nebenbronchus.

Die hyparteriellen Seitenbronchien (höchstens 8—9, manchmal auch bloß 5—6) sitzen in zierlicher Regelmäßigkeit dem Stammbronchus auf. Mit Ausnahme etwa der obersten verlaufen sie nebst allfällig vorhandenen Nebenbronchien in absteigender Richtung und unter spitzem Neigungswinkel zum Stammbronchus. Sie treten in einer zwiefachen dorsalen und ventralen Längsreihe auf und verleihen dem Astwerke des Bronchialbaumes ein doppelt gefiedertes Aussehen; gewöhnlich stehen sie alternierend, die ventralen meist höher als die kürzeren und schwächeren Dorsalbronchien. Nach unten hin nehmen die Glieder beider Reihen an Umfang und Mannigfaltigkeit der sekundären Verzweigungen ab. Ventral- und Dorsalbronchien können Seitenzweige an den Stammbronchus abgeben, wodurch die sog. Nebenbronchien entstehen. Die Übertragung läßt sich oft Schritt für Schritt verfolgen. Sie geschieht immer nach innen hin; dann überdeckt sich das vorher kahle Gefilde des Stammbronchus mit dorsalen und ventralen Nebenbronchien, deren üppiges Geäst die strengen Hauptlinien des Bronchialbaumes verschleiert. Die Nebenbronchien bleiben entweder ihrem Stammvater dicht zur Seite oder wandern nach abwärts. Ihren untergeordneten Rang bezeugt die außerordentliche Unbeständigkeit ihres Auftretens. Die ventralen Nebenbronchien sind weiter verbreitet als die dorsalen und kommen oft genug auch ohne solche vor. Ihre Entwicklung beginnt in der linken Lunge fast immer tiefer unten als in der rechten. Ihre Stärke ist sehr wechselnd. Sie sind befähigt, ihren Urhebern ebenbürtig zur Seite zu treten. Namentlich gilt dies für den ersten ventralen Nebenbronchus (Bronchus cardiacus) der rechten Seite, dem sehr häufig die Bildung eines besonderen, hinter dem Herzen liegenden Lappens (Lobus infracardiacus) übertragen wird. Bisweilen (*Phascolomys*, Antilope) hält er seine verwandtschaftlichen Beziehungen zu dem zugehörigen rechten Ventralbronchus

Fig. 2.

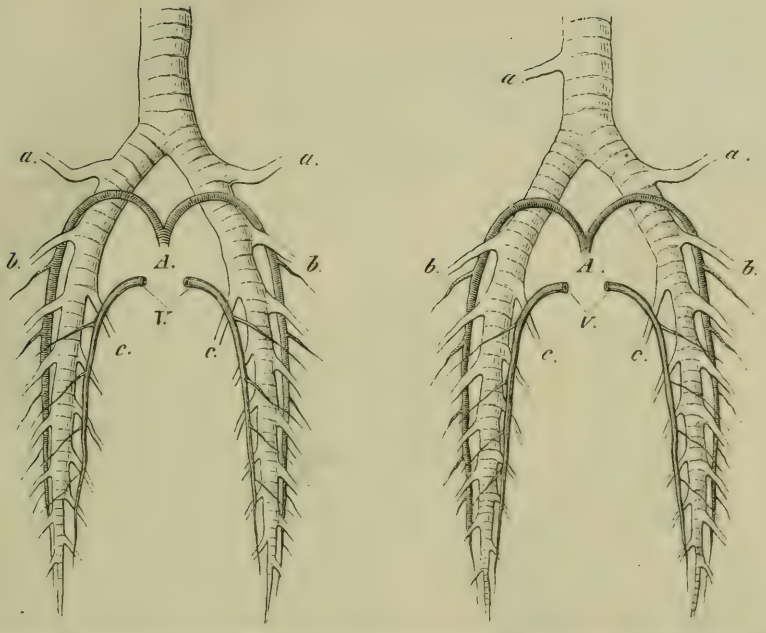

Schematische Darstellung des Bronchialbaumes mit beiderseitigem, eparteriellem Seitenbronchus nach Aeby. *a* eparter. Bronchus; *b* hyparter. Ventralbronchien; *c* hyparter. Dorsalbronchien; *A* Arterie; *V* Vene.

Fig. 3.

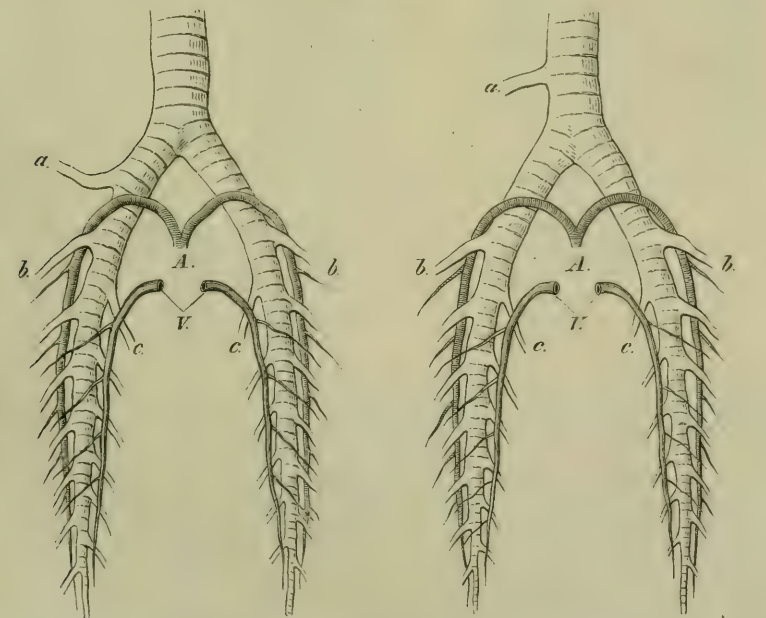

Schematische Darstellung des Bronchialbaumes mit nur rechtsseitigem, bronchialem und trachealem, eparteriellem Bronchus nach Aeby. *a* eparter. Bronchus; *b* hyparter. Ventralbronchien; *c* hyparter. Dorsalbronchien; *A* Arterie; *V* Vene.

(V_1) aufrecht, indem er von dessen Wurzel entspringt. Selten und auf die tieferen Stockwerke beschränkt ist der Fall, daß ein Seitenbronchus sich gänzlich in Nebenbronchien auflöst und somit als solcher in der Reihe seiner Genossen eine Lücke läßt. Wohl aber verschwindet im allgemeinen der anfängliche Größenunterschied zwischen beiden Gruppen gegen das Ende des Bronchialbaumes immer mehr, bis zuletzt in dessen Wipfel eine Scheidung der typischen von den bloß accessorischen Bestandteilen schwierig wird.

Fig. 4.

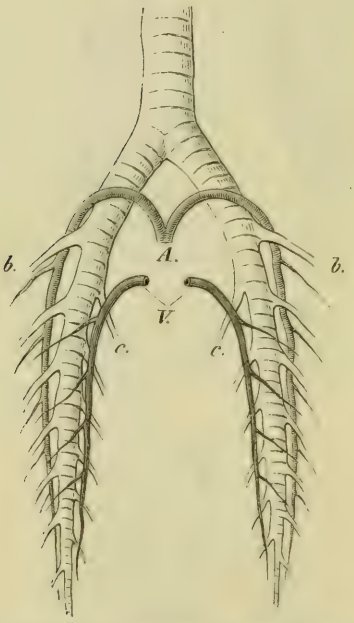

Schematische Darstellung des Bronchialbaumes ohne eparteriellen Bronchus nach Aeby. *a* eparter. Bronchus; *A* Arterie; *b* hyparter. Ventralbronchien; *c* hyparter. Dorsalbronchien; *V* Vene.

Der eparterielle Bronchus kommt immer nur in der Einzahl und ohne Nebenbronchien vor. Er entspringt ausnahmslos mit einfacher Wurzel aus dem seitlichen Umfange des Stammbronchus, ziemlich genau in einer Mittelstellung vor den dorsalen und hinter den ventralen Ästen der hyparteriellen Zone. Seine Verzweigung greift gleichmäßig in das dorsale wie ventrale Gebiet ein. Man könnte daher den ganzen Bronchus dorso-ventral gerichtet nennen. Hier hat offenbar die Scheidung des hyparteriellen Gebietes in zwei streng geschiedene Bezirke noch nicht stattgefunden. Das eparterielle Bronchialsystem spielt in dem jeweiligen Lungentypus die entscheidende Rolle. Es bewirkt eine bedeutsame Differenzierung des Bronchialbaumes, indem das eparterielle System, das am voll ausgebildeten Bronchialbaum beiden Lungen zukommt, entweder ausnahmslos für die linke oder für beide Lungen verloren geht.

Nach diesen Erwägungen teilte Aeby die Lungen der Säugetiere in drei Gruppen ein:

a) Lungen mit eparteriellem Bronchialsystem auf beiden Seiten,

b) Lungen mit eparteriellem Bronchialsystem nur auf der rechten Seite.

c) Lungen ohne eparterielles Bronchialsystem.

Auffallend ist das entschiedene Übergewicht der Formen mit bloß rechtsseitigem eparteriellem Gebiet. Die meisten Ordnungen sind diesem Typus zugetan, andere wählen ihn wenigstens für einen Teil ihrer Angehörigen, so daß dem eparteriellen Bronchus in beiden Lungen nur ein beschränkter Wirkungskreis bleibt (Wale, Elefanten und Robben). Der dritte Typus ist auf einen einzigen Nager (*Hystrix*) beschränkt. Von besonderem Interesse sind diejenigen Ordnungen, deren Glieder verschiedenen Lagern angehören. Das eparterielle System besitzt die Fähigkeit, seinen Ursprung vom Stammbronchus auf die Trachea selbst zu verschieben, was aber nur auf der rechten Seite geschieht (Cetaceen, Artiodaktylen), einige Raubtiere (*Cynailurus*), Affen (*Cynocephalus sphinx*). Man hat diesen verschobenen Bronchus bisher für accessorisch ge-

halten. Demgemäß zerfallen die beiden ersten Haupttypen in je zwei Unterabteilungen:

a) α) eparterieller Bronchus beiderseits bronchial,
β) » » { links bronchial, rechts tracheal,
b) α) » » bronchial,
β) » » tracheal.

Fig. 5.

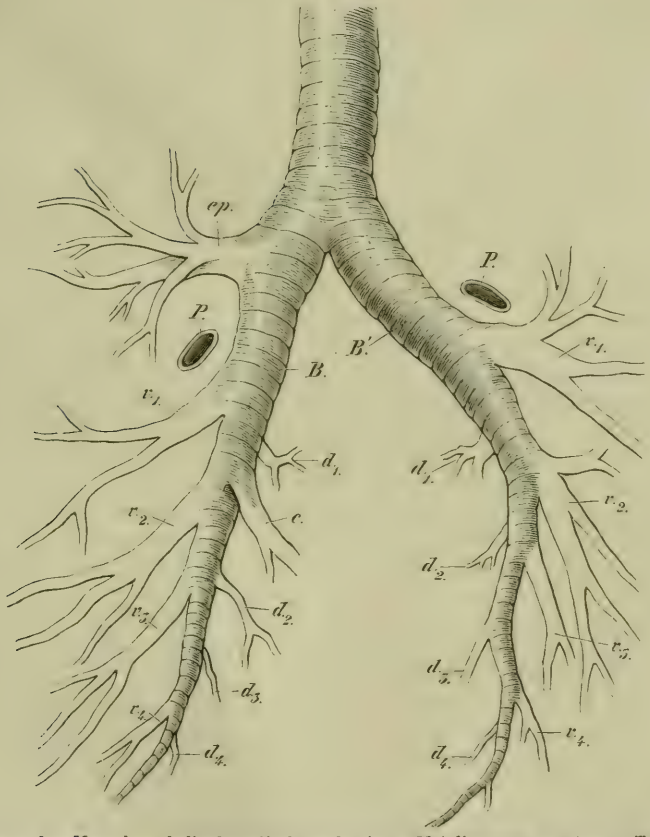

Bronchialbaum des Menschen, halbschematisch nach einem Metallausguß von Aeby. Trachea und Stammbronchien leicht schattiert, die Seitenbronchien hell. *B* rechter, *B'* linker Stammbronchus; *c* Herzbronchus; *d* hyparterielle Dorsalbronchien; *ep* eparterieller Seitenbronchus; *P* Art. pulmonalis; *v* hyparterielle Ventralbronchien.

Das hyparterielle Gebiet umfaßt den größeren Bruchteil des Stammbronchus. Aeby zerlegte es in einen oberen und einen unteren Abschnitt. Seine vier oberen Seitenbronchen sind die Grundlage des ganzen Bronchialbaumes. Der Rest bildet einen Anhang von sehr wechselnder Ausdehnung. Die dorsalen und ventralen Seitenbronchen liegen in verschiedenen Ebenen. Jene ziehen gewöhnlich ziemlich gerade nach hinten, diese verhalten sich weniger gleichförmig. Sie haben nur das Gemeinsame, daß sie zunächst alle von

der Wurzel nach außen streben. An Länge sind die ventralen Bronchen allen anderen überlegen. Den Vorrang behauptet ausnahmslos der erste oder der zweite hyparterielle Ventralbronchus. Eigenartig verläuft der erste Ventralbronchus, gleichgültig, ob er der eparteriellen oder der hyparteriellen Zone angehört: Unweit des Ursprungs schlägt er als Stamm selbst oder doch mit sehr starken Seitenzweigen in eine aufsteigende Richtung um und wird so zur Grundlage für das obere Lungenende, welches neben dem Trachealstamm zu liegen kommt.

Das eparterielle Bronchialsystem bringt in die ziemlich träge Lungenmasse Leben und Bewegung und baut die nüchterne hyparterielle Grundlage zu verschiedenen charakteristischen Formen aus. Die Eigenart des eparteriellen Bronchus liegt in der geringen Neigung, sich bezüglich seiner Stellung mit den hyparteriellen Bronchien ins Benehmen zu setzen. Wohl wählt er da und dort seine Entfernung von dem ersten Ventralbronchus so, daß die hyparterielle Reihe durch ihn eine ungezwungene und harmonische Erweiterung erfährt. Viel häufiger tritt das Gegenteil ein. Meist jedoch steht der Abstand des eparteriellen Bronchus von dem benachbarten Ventralbronchus in keinem richtigen Verhältnis zu den gegenseitigen Abständen der hyparteriellen Reihe. Er ist entweder zu groß oder zu klein. Jenes ist die gewöhnliche Folge der Überwanderung auf den Trachealstamm. Nicht allein der eparterielle Abschnitt des Stammbronchus, die Trachea selbst hat seiner Wanderlust Genüge zu leisten. Seine Stellung im Rahmen des Bronchialbaumes wird dadurch sehr eigentümlich, bis zu einem gewissen Grade unabhängig. In einigen Fällen rückt er so dicht an das hyparterielle Gebiet heran, daß seine Eigenart für den Unkundigen völlig verloren geht, in anderen läßt er zwischen sich und ihm eine so weite Lücke, daß man ihn für einen überzähligen, bloß accessorischen Bestandteil halten kann. Der rechte Bronchus besitzt, auch wo er am Stammbronchus verbleibt, gegenüber seinen Genossen Vorliebe zu höherer Lagerung. Er verleugnet sie nur beim Faultier und der Robbe. Am weitesten nach oben rückt er bei den Wiederkäuern, weniger weit bei den Schweinen, dem Lama und den Delphinen. Anderwärts rückt der eparterielle Bronchus dem ersten hyparteriellen Ventralbronchus so unmittelbar auf den Leib, daß nur noch der Raum für die Arterie zwischen ihnen übrig bleibt. Ungefähr ebenso oft geht er von der unteren wie von der oberen Hälfte der eparteriellen Bronchialstrecke aus. Bemerkenswert ist die große Vorliebe für asymmetrische Bildungen. Volle Symmetrie ist selten (*Bradypus*, Pinnipedia), annähernde nicht viel häufiger (*Equus*, Proboscidea), gar keine die Regel. In diese Kategorie fällt naturgemäß die große Zahl der Lungen, die den eparteriellen Bronchus überhaupt nur rechts besitzen und daher hier um ein Stockwerk höher anfangen als links.

Was die Stammweite betrifft, so geht das Kaliber der Trachea unverändert auf den einen der Stammbronchien über oder gar auf beide. Noch seltener vergrößert sich dasselbe einer- oder beiderseits in erheblichem Grade. Gewöhnlich ist jeder der beiden Stammbronchien für sich ansehnlich enger als die Luftröhre, doch so, daß beide zusammen derselben mehr oder weniger überlegen sind. Gleich weit sind sie im allgemeinen bei symmetrischer Ausbildung des eparteriellen Systems. Asymmetrie kommt auch hier vor, doch nicht in dem Grade derjenigen Bronchialbäume, die nur einseitig mit eparteriellen Bestandteilen am Stammbronchus ausgestattet sind. Die meisten Stammbronchien verengern sich, sobald sie anfangen Seitenäste abzugeben, wenngleich mit sehr verschiedener Energie. Häufiger bleibt das Kaliber von dem eparteriellen Seitenbronchus

unberührt, so daß seine Abnahme erst durch die hyparterielle Zone eingeleitet wird. Bisweilen tritt sie so plötzlich und gewaltsam auf, daß ein auffallender Gegensatz zwischen dem geräumigen Anfangsstück und der kümmerlichen Fortsetzung entsteht. Der Abfall vollzieht sich im allgemeinen ziemlich gleichförmig, wenn auch keineswegs immer beiderseits symmetrisch. Das Kaliber der Seitenbronchien ist mit wenig Ausnahmen geringer als dasjenige der zugehörigen Strecke des Stammbronchus und bekundet dadurch ihren untergeordneten Rang. Die hyparteriellen Zweige folgen einem einheitlichen Gesetze. Ihre Stärke wird in absteigender Richtung geringer. Der eparterielle Zweig ist wohl erheblich umfangreicher als sein Nachbar, doch kann er ihm auch gleich werden oder sogar hinter ihm zurückstehen.

Die Lappenbildung hat keine prinzipielle Bedeutung. Sie tritt in dem morphologischen Aufbau des Organs gegenüber der Verzweigung der Bronchien ganz in den Hintergrund. Der Typus des Bronchialbaumes wird durch die Lappenbildung nicht berührt. Die Dreiteilung der rechten Lunge wurde irrigerweise so erklärt, daß einer der beiden Hauptlappen (der obere oder untere) ein Stück seiner Masse zum mittleren Lappen abspaltet. Aber der obere rechte Lappen gehört dem eparteriellen, der obere linke Lappen dem ersten hyparteriellen Bronchus an. Der gleiche hyparterielle Bronchus bildet rechts den mittleren Lappen und dieser wiederholt somit morphologisch den oberen Lappen der linken Seite. Den sog. unteren Lappen geht die Bedeutung von »Lappen« überhaupt gänzlich ab. Sie sind der Grundstock des Organs, der für gewöhnlich der Zerklüftung in Lappen völlig fern bleibt. In ihnen sind außer dem ersten Ventralbronchus alle hyparteriellen Bestandteile des Bronchialbaumes enthalten. Auch der Herzbronchus fällt in ihren Bereich. Die normale Lappenbildung der Lungen läßt sich in folgender Formel darstellen:

	rechte Lunge	linke Lunge
eparterieller Bronchus:	oberer Lappen	—
1. hyparterieller Bronchus	mittlerer »	oberer Lappen
Rest der hyparteriellen Ventralbronchien und sämtliche Dorsalbronchien . . .	unterer »	unterer »

Die primäre Form ist sicher der symmetrische Bronchialbaum mit eparteriellen Stämmen in beiden Lungen, obwohl die Monotremen und Beuteltiere ihn nicht besitzen. Die in allen Teilen mehr gleichförmig ausgebildete Lungenform ist wohl unstreitig als primär, die in ihren Endabschnitten mehr oder weniger geschädigte als sekundär zu beurteilen. Wahrscheinlich steht die Asymmetrie des Bronchialbaumes mit der entgegengesetzten des Aortensystems irgendwie in Beziehung, sei es, daß beide neben- und miteinander aus einer anfänglich symmetrischen Anlage herauswachsen, sei es, daß eine der anderen vorausgeht und dann bestimmend auf sie zurückwirkt. Es liegt nahe, das verschiedene Verhalten der eparteriellen und hyparteriellen Bronchialzweige auf die Lungenarterie zurückzuführen. Wahrscheinlich hat die Arterie bei der Entstehung der ersten Bronchialzweige noch keinen Einfluß und gewinnt ihn erst den späteren gegenüber. Da die damalige entwicklungsgeschichtliche Kenntnis der Lunge fast gänzlich im Banne einer dichotomischen Verzweigungsweise der Bronchialwege befangen war, hielt sie Aeby einer vollständigen Revision bedürftig.

Die einheitlichen Merkmale des Bronchialbaumes der Säugetiere faßte er in folgender Weise zusammen: Paarige Anlage; monopodischer Hauptbronchus;

doppelt gefiederte Krone mit ventralem und dorsalem Astwerk; gemeinsamer Ursprung beider Astreihen im hyparteriellen Gebiet. Die typische Differenzierung erfolgt durch ein- oder beiderseitiges Ausfallen der obersten (eparteriellen) und untersten (hyparteriellen) Seitenbronchien.

Die entwicklungsgeschichtliche Ergänzung lieferte bald nachher (1887) W. His [6] durch Studien an menschlichen Embryonen.

Er zeigte, daß die erste Lungenanlage vor Ablauf der dritten Woche unpaar und asymmetrisch ist. Am Schlusse des ersten Monats wird die Trachea vom Ösophagus getrennt und die Lungenanlage bilateral. Die beiden Enden derselben biegen sich dorsal, wachsen als sog. Lungenröhren dorsal, treiben die äußere Bekleidung vor sich her und bilden so die beiden Lungen zu den selbständigen, mit ihrem Wurzelteil vor dem Ösophagus befestigten Organen aus. Jede Lunge gleicht dann einem gebogenen und zugleich birnenförmig ausgeweiteten, mit einzelnen schärfer markierten Vortreibungen besetzten Schlauch. Aus diesem treten die primären Seitensprosse als monopodische Bildungen im Sinne Aebys hervor. Die Sprossenbildung beginnt vom Schlusse des ersten Monats ab; um die Mitte des zweiten Monats ist jederseits ein reichverzweigtes Astwerk vorhanden. Jede der beiden divergierenden Lungenröhren besteht aus dem verengten Anfangsteil des Bronchus (»Stiel«) und einer aufgetriebenen Strecke, dem primären Lungensack. Die Lungensäcke sind asymmetrisch, der rechte steht weiter rückwärts und ist geräumiger als der linke. Ihre asymmetrische Anlage bestimmt auch die Differenzen späterer Ausbildung; denn der rechte Lungensack hat drei, der linke zwei knospenartige Auftreibungen. Die primäre Endknospe bildet jederseits das dorsal umgebogene Blindende des Epithelganges.

Diese fünf primären Lungenknospen sind der Ausgangspunkt aller Bronchialverästelung. Rechts bedingen die Knospen eine Teilung der Lungen in drei übereinanderliegende Geschosse. Die dem rechten Obergeschoß entsprechende Strecke des linksseitigen Epithelrohres entbehrt einer Knospe, daher parallelisierte His die obere linke Knospe mit Aeby dem rechten Mittelsproß und interpretierte die Ähnlichkeit beider Lungen, daß sowohl rechts wie links eine Endknospe und eine Seitenknospe besteht, denen sich rechts eine Oberknospe gesellt. Das Fehlen einer linken Oberknospe dürfe jedoch nicht hindern, auch links von einem Obergeschoß zu sprechen, das sich freilich nur als Dependenz des Mittelgeschosses entwickelt und von diesem seine Bronchialröhren erhält.

Die weitere Ausbildung erfolgt durch Auswachsen und Gliederung der fünf Primärknospen. Im allgemeinen tritt dabei ein Gegensatz zwischen den cylindrischen Wurzelröhren und aufgetriebenen Endabschnitten oder sekundären Knospen zutage. Aus den einmal angelegten verlängerten Röhren gehen keine weiteren Knospen hervor. Die Ausgangspunkte neuer Formgebilde sind die sekundären Endknospen. Diese verlieren ihre ursprüngliche Kugelform, indem sie dem Haftstiele gegenüber eine Abplattung und eine bald schärfer ausgeprägte Zweischeidung erfahren. His erklärte also den Verzweigungsmodus der sekundären Lungenknospen für dichotomisch und meinte, in der tiefgreifenden Weise Aebys dürfe man die Vorgänge monopodischer und dichotomischer Sprossenbildung überhaupt nicht zueinander in Gegensatz stellen. Derselbe dichotomische Spaltungsmodus wiederhole sich durch spätere Stufen, bis schließ-

lich bei der Bildung der Alveolargänge das Hervortreten seitenständiger Knospen wieder zur Geltung gelange.

Beim Embryo von 8,5 mm Länge ist die Scheidung der Seitenbronchien vom Stammbronchus eingeleitet. Rechts enthält das Obergeschoß eine gestielte, noch ungeteilte eparterielle Epithelknospe, während links der Stammbronchus als cylindrisches Rohr ohne Abgabe von Zweigen bis in das Mittelgeschoß herabsteigt. In diesem tritt beiderseits ein kräftiges Seitenrohr aus der konvexen Seite des Stammbronchus hervor, das sich schräg rückwärts wendet, mehrfach gabelig teilt und in eine Anzahl rundlicher Knospen ausläuft. Im Untergeschoß haben die Anlagen der Seitenbronchen erst die Gestalt kurzstieliger oder stielloser Knospen. Die Bronchienanlagen sind aber charakteristisch genug, um ihre spätere Bestimmung zu erkennen.

Die Grundform des Lungenquerschnittes gleicht durch mehrere Entwicklungsstufen einem Prisma mit einer befestigten und zwei freien, einer dorsalen und einer lateralen Kante. Die Fläche zwischen den beiden freien Kanten entspricht der späteren costalen Oberfläche der Lunge, sie steht um so mehr dorsal, je jünger der Embryo ist. Mit zunehmender Entwicklung dreht sich das Prisma um seine befestigte Kante nach vorn, so daß schließlich die vordere Fläche desselben zur medialen wird. Die Drehung erfolgt nicht in allen Etagen gleichzeitig und gleichmäßig. Am frühesten beginnt sie im Mittelgeschoß, etwas später im Ober- und Untergeschoß.

Im Mittelgeschoß ist der Verzweigungsmodus des Seitenbronchus besonders übersichtlich. Die beiden Seitenbronchien divergieren unter einem beinahe rechten Winkel, dann teilt sich jeder wieder in zwei Zweige; somit sind vier in regelmäßigen Abständen stehende Röhren vorhanden: Bronchus dorsalis posterior und lateralis, ventralis lateralis und anterior.

Den Ausdruck »ventral« nahm His, weil ihn Aeby gebraucht hat, richtiger wäre es, »lateral« zu verwenden. Der eparterielle Bronchus des rechten Obergeschosses teilt sich in je einen lateralen und dorsalen Ast, deren Richtung dem ventralen und dorsalen Seitenbronchus des Mittelgebietes entspricht. Aeby hat richtig interpretiert, als er dem eparteriellen Bronchus eine dorsoventrale Bedeutung zuschrieb und ihn als ungeteilten Vertreter der im hypobronchialen System getrennten dorsalen und ventralen Seitenbronchien auffaßte.

Am Schluß des zweiten Monats ist der Verästelungstypus im Obergeschoß infolge der fortgesetzten dichotomischen Teilung dem des Mittelgeschosses sehr ähnlich geworden. Jenes unterscheidet sich von diesem nur durch die Existenz des gemeinsamen Wurzelrohres. Das übersichtliche Teilungsschema der Bronchen wird bald dadurch kompliziert, daß die Äste der Bronchen sich in auf- und absteigender Richtung ausbreiten. So entstehen beiderseits keineswegs symmetrische Verschiebungen der demselben System angehörigen Teile. Überdies zeigen die hyparteriellen Abschnitte der rechten und linken Lunge gewisse Besonderheiten des Verzweigungsmodus, so daß die Symmetrie auch nach dieser Richtung hin minder ausgesprochen erscheint.

Beim Embryo N von 10,5 mm divergieren die Stammbronchien anfangs unter einem Winkel von etwa 55°; ihre unteren Enden konvergieren. Rechts sind der eparterielle Bronchus, drei ventrale und ein oder zwei dorsale Bronchen, sowie der Br. cardiacus unterscheidbar; links sind drei ventrale und ein oder zwei dorsale Seitenbronchen angelegt.

His widersprach der Deutung von Aeby, daß der Br. cardiacus ein von einem Seitenbronchus auf den Stammbronchus übergegangener Nebenbronchus

sei. Der Br. cardiacus ist vielmehr eine Bildung eigener Art, er schlägt als einziger Ast eine den dorsalen Ästen genau entgegengesetzte ventrale Richtung ein. Wegen seines frühen Auftretens und der weiten Entfernung vom ersten und zweiten ventralen Bronchus sei er als selbständiger und wohl echter Seitenbronchus anzusehen, der außerhalb der schematischen Ordnung der übrigen seine eigene Entwicklung verfolge. Der linke erste Ventralbronchus sendet einen starken Dorsalast aufsteigend in das Obergeschoß. Damit wird die absolute Symmetrie der beiderseitigen hyparteriellen Bronchialsysteme aufgehoben. Auch an anderen Stellen weichen die Bronchialäste der linken Seite von denen der rechten nicht unerheblich ab. Die definitive Lappenscheidung ist bereits vollzogen: rechts trennen zwei tiefe Einschnitte das Mittelgeschoß, links tritt ein einfacher Einschnitt zwischen Mittel- und Untergeschoß. Beim Embryo Sch. 13,8 mm, der etwas weiter fortgeschritten ist als N, fand His den gleichen Verzweigungsmodus.

Am Ende des zweiten Monats (Embryo Lo) tritt die Kompensation der linken Lunge für den Ausfall des eparteriellen Bronchus durch ihren aufsteigenden Ast noch deutlicher hervor. Mit zunehmender Entwicklung wird der Bronchialbaum immer schlanker; ein System cylindrischer Röhren schiebt sich in wachsender Ausdehnung zwischen die aufgetriebenen Endknospen und den Stammbronchus ein. An keiner Stelle findet sich eine Andeutung, als ob aus den einmal cylindrisch gewordenen Wurzelröhren Seitensprossen entstehen könnten. Die einzige Produktionsstätte neuer Formbestandteile sind die Endknospen, deren Umgestaltung auf dem Wege dichotomischer Teilung erfolgt. Die Knospen verlieren ihre kugelige Grundform, indem sie sich an der der Anheftung gegenüberliegenden Seite abplatten und zugleich in transversalem Sinne strecken. Bald tritt eine trennende Furche auf, welche die ursprünglich einfache Knospe in zwei getrennte Wölbungen teilt. Allmählich emanzipieren sich diese und bekommen cylindrische Stiele. Der Winkel, unter dem zwei neu entstandene Knospen divergieren, ist kurz nach ihrer Entstehung am größten. Mit der Verlängerung der Stiele nimmt er im allgemeinen ab. Zuletzt aber tritt ein Zeitpunkt ein, wo die Endknospen aufhören, sich dichotomisch zu teilen, und wieder in ein System mehr oder weniger ausgiebiger Seitenknospen auslaufen. Insofern das untere Ende des Stammbronchus nach Art einer Endknospe weiterwächst, kann für die unteren Bezirke (vom dritten hyparteriellen Seitenbronchus abwärts) das Prinzip einer monopodischen Verzweigung nicht streng aufrecht erhalten werden, wie denn auch zuletzt der Stammbronchus keineswegs scharf von den Seitenbronchen unterscheidbar bleibt.

Während His nur eine kleine Zahl menschlicher Embryonen untersucht hatte, dehnte D'Hardiviller seine Beobachtungen auf die Embryologie der Säugetiere aus und legte in mehreren Abhandlungen die Ergebnisse seiner sorgfältigen Studien über die Lungenentwicklung, begleitet von zahlreichen instruktiven Zeichnungen, nieder [5].

Vom Stammbronchus jeder Lunge geht die ganze Verästelung aus. Er durchläuft als ein axiales Rohr die ganze Länge der Lunge und bleibt bis zu seinem Ende ungeteilt, ebenso wie die Endknospe. Mit Recht unterstrich er die Wahrnehmung von His, daß die Zweige des Stammbronchus nicht durch falsche oder wahre Dichotomie, sondern an verschiedenen Punkten der epi-

thelialen Wand des Mittelbronchus durch Aussackungen entstehen, die mehr und mehr hervortreten, sich stielen und schließlich die ersten teils eparteriellen teils hyparteriellen Bronchien liefern, ohne daß die Endknospe an ihrer Bildung Anteil nimmt. Entschieden trat er für die symmetrische Anlage der beiden Lungen in früher Embryonalzeit ein und suchte die Ansicht zu begründen, daß in jeder Lunge zuerst ein eparterieller Bronchus aus dem Stammbronchus hervorwachse. Die gegenteiligen Angaben von Robinson und Narath erklärte er als irrig. Nicht bloß in der rechten, sondern auch in der linken Lunge des Kaninchens werde ein eparterieller Bronchus als Seitenarm des Stammbronchus gebildet. Daher sei dieser kein Seitenzweig des ersten Ventralbronchus. Die beiderseitigen eparteriellen Bronchien können sich entweder gleichmäßig entwickeln, oder es kann der linke Bronchus schwinden, endlich auch beide zurückgebildet werden. Da beim Kaninchen der linke Bronchus atrophiert und schwindet, nachdem er sich eine Zeitlang analog dem rechten entwickelt hat, besitzt die rechte Lunge des Kaninchens und des erwachsenen Menschen morphologisch ein Glied mehr als die linke und man findet ganz unabhängig von jenem einen linken Apikalbronchus; der eparterielle Bronchus ist also kein seitlicher Zweig des ersten Ventralbronchus. Beim Schaf entspringt der rechte eparterielle Bronchus oberhalb der Trachea. In der embryonalen Lunge entsteht er genau an derselben Stelle und zwar durch kollaterale Verästelung der Trachea. Deshalb ist er entgegen Narath kein »ausgewanderter« Zweig des ersten hyparteriellen Bronchus. Die Anomalien beim Menschen erklären sich sehr einfach, sie zeigen eine Disposition, die in einem Stadium des Fötallebens bei den Säugern und beim Menschen gegeben ist. Die primitive Anlage beiderseitiger eparterieller Bronchien im ersten Stadium erklärt dessen beiderseitiges oder einseitiges Vorkommen als auch gänzliches Fehlen. Der obere rechte Lungenlappen ist nicht unbedingt als äquivalent dem linken Oberlappen aufzufassen, vielmehr als Supplement der rechten Lunge, das der anderen Seite vollkommen fehlt.

Die hyparteriellen Zweige verteilen sich auf vier Reihen, je an der inneren, äußeren, vorderen und hinteren Wand des Stammbronchus. Die äußeren und hinteren (Ventral- und Dorsalbronchien Aebys) sind als Hauptbronchien der Lunge zu bezeichnen, weil sie am stärksten sind und viele Seitenzweige besitzen. Die rechte Lunge hat sieben, die linke sechs Bronchien. Alle äußeren Bronchien liegen vor der Art. pulm. mit Ausnahme des ersten äußeren rechten Bronchus, der hinter ihr liegt. In jeder Lunge verläuft also die A. pulm. zwischen den Reihen der äußeren und hinteren Bronchien. His fand keine hinteren Bronchien, die auf den äußeren Bronchien entstehen und dann auf den Hauptbronchus auswandern.

Die vorderen und inneren Bronchien wachsen meist sehr wenig und bilden beim erwachsenen Individuum schwache accessorische Äste von inkonstanter Zahl. Die vorderen entsprechen den accessorischen Ventralbronchien (Aeby, His, Narath) und den Ventralbronchien (Robinson). Die accessorischen inneren Bronchien entsprechen den Dorsalbronchien (Aeby, His und Narath), oder dorso-internen Bronchien (Robinson). Nur einer von ihnen ist konstant: nämlich der die Verästelung des Lobus infracardiacus liefernde Ast. Er liegt primitiv der Vorderseite des Stammbronchus auf, zwischen dem ersten und zweiten äußeren Bronchus und entsteht direkt durch kollaterale Verzweigung des Stammbronchus. Die übrigen vorderen und inneren Bronchien bilden sich durch kollaterale Verästelung des Hauptbronchus. Aeby und Narath behaupten also

mit Unrecht, daß die accessorischen Bronchien ausgewanderte Bronchien seien. Die Asymmetrie fällt schon in den ersten Stadien auf: die rechte Lunge ist voluminöser als die linke, jeder Bronchus tritt zuerst rechts, später in dem linken Lungenflügel auf.

Gegen Aeby und die einmütige Ansicht der Embryologen trat Justesen [8] im Jahre 1900 auf Grund der Untersuchung großer Rindsembryonen von 7, 16, 26, 44, 60, 90 und 102 cm Länge, ferner der Lungen von Ochsen, 2 Tage, $2^1/_2$ Monate und $1^1/_2$ Jahre alt, nochmals dafür ein, daß die Bronchialverzweigung in allen Stadien konsequent dichotomisch sei.

Es liege überhaupt kein genügender Grund vor, daß der Stammbronchus sich monopodisch verzweige. Während der ganzen Entwicklung ist die äußerste Verzweigung dichotomisch und symmetrisch, nach einer gewissen Zeit von Generationen schwindet die Symmetrie, bis das ausgesprochene Bild eines Stammes entsteht, aus dem monopodisch laterale Zweige entspringen, weil die anfangs dichotomisch entstehenden Zweige später in monopodische umgestaltet werden. Das kolbenförmig erweiterte Bronchialende flacht sich am Fundus ab, teilt sich in zwei seitlich abgehende Blasen, aus denen neue Äste entstehen, die sich wieder dichotomisch teilen werden. Dann ist jedoch schon eine Abänderung der Stellung der zwei älteren Zweige eingeleitet worden. Der eine verdrängt den anderen, wird etwas weiter als dieser, bildet allmählich die gerade Fortsetzung des Mutterstammes und schiebt den Schwesterzweig mehr und mehr zur Seite, wodurch dieser anscheinend in einen Seitenast monopodischen Ursprungs reduziert wird. Auf diese Weise wird in jeder Lunge ein Stammbronchus Glied um Glied durch aufeinanderfolgende Dichotomien gebildet. Die bekannten ep- und hyparteriellen Seitenbronchien entspringen von ihm. Peripher folgen stufenweise kleinere Zweige, welche immer Seitenzweige einer Achse nächst höherer Ordnung, selbst aber auch Achsen der Äste nächst niedrigerer Ordnung sind, bis endlich in der Peripherie die Dichotomien mehr und mehr angedeutet, schließich in ihrer reinen Symmetrie gefunden werden.

Das Gesetz ist also konsequente Dichotomie, aber das ungleiche Wachstum der Schwesterzweige und die sukzessive Verschiebung der Teilungsachsen ruft später das Aussehen der Monopodie hervor. Am schönsten tritt das Gesetz in den Alveolensystemen der erwachsenen Lunge hervor, wo Justesen es auch zuerst erkannte. His' Zeichnungen beweisen die Monopodie des Stammbronchus nicht. Wahrscheinlich sei die Bronchialverzweigung vom ersten Anfang an bis zum Schluß dichotomisch-sympodisch. Der Ausgangspunkt sei der Übergang vom luftleitenden zum respirierenden System. Ein bronchiolus simplex bildet dichotomisch zwei bronchioli respiratorii, welche dichotomieren. In jedem der so gebildeten Bronchioli respiratorii zweiter Ordnung entsteht eine Kavität (Atrium Millers), von hier gehen wieder kurze Schläuche (Sacci aërei M.) aus. Als typische Form der Alveolensysteme der Ochsen bezeichnet er: zwei Generationen Bronchioli respiratorii, von denen die letzte in ein Atrium ausmündet, woraus wieder vier Sacci aërei ausgehen, alle dicht mit Alveolen besetzt.

J. M. Flint [3] vertrat 1906 das monopodische Wachstum des Stammbronchus und seiner Hauptäste. Nach Bildung derselben kann das monopodische System für einige Generationen in den Seiten-

zweigen sistieren. Die Hauptteilungsart ist jedoch äquale und inäquale Dichotomie.

Schärfere Zweifel äußerte A. Narath im Jahre 1896 gegen die Hauptpunkte der Aebyschen Theorie, als er seine Untersuchungen über die Entwicklung der Lunge von *Echidna aculeata* bekannt gab. Seine Beobachtungen an *Echidna* lauten [11a]:

In der ersten Periode werden die beiden primitiven Lungensäckchen als zwei weite und dickwandige Gebilde von bedeutender Asymmetrie angelegt. In der zweiten Periode formiert sich der Stammbronchus mit seinen Seitenzweigen. Rechts werden fünf, links bis sieben Ventralbronchien gebildet nebst den entsprechenden ventralen und dorsalen Nebenbronchien, so daß z. Z. der Geburt der Stammbronchus bereits alle Äste besitzt. Die Astfolge ist monopodisch und gesetzmäßig. Alle Seitenzweige des Stammbronchus entstehen direkt oder indirekt aus seiner Scheitelknospe; das einmal gebildete Stammbronchusrohr hingegen hat nicht mehr die Fähigkeit, neue Triebe anzusetzen.

Mit der Verästelung der Stammbronchen steigt die Asymmetrie zwischen beiden Lungenflügeln. Daran ist besonders das excessive Wachstum des rechten Obergeschosses beteiligt. Anfangs hat die rechte Lunge das Übergewicht über die linke. Mit der Entfaltung des Bronchialbaumes ändert sich das Verhältnis in den unteren Lungenbezirken. Bei älteren Embryonen ist links das Ende des Stammbronchus reicher verzweigt als rechts.

Kurz vor der Geburt ist die Lunge noch sehr unvollendet; zwar sind alle Stockwerke angelegt, aber die einzelnen Bronchien besitzen nur kurze, kolbige Knospen, hingegen keine Spur von Alveolen. Mit dieser noch ganz embryonalen Lunge wird das Tier geboren. Bei dem ersten Atemzuge (dritte Periode) tritt eine gewaltige Aufblähung der Lunge ein. Aus den End- und Seitenknospen, sowie den kleinen Seitenbronchien werden geräumige, zellenartige Lufträume, welche die Stelle der Alveolen versehen müssen. Die Lungen besitzen daher ein sehr lockeres, schwammiges Gefüge und zeigen bei oberflächlicher Betrachtung eine gewisse Ähnlichkeit mit einer Reptilienlunge. Das ist die Folge der kurzen Uterinperiode, welche nicht ausreicht, die typische Säugetierlunge mit ihrem Bronchialgeäste und Alveolenreichtum auszubilden. Daher hilft sich die Natur durch Erweiterung der vorhandenen Lungenräume, um die zur Atmung notwendige Oberfläche herzustellen. In der vierten und letzten Periode vollzieht sich die Umwandlung der »aufgeblähten« Lunge in die definitive Form.

A. Narath folgerte aus diesen Studien, daß Aeby der Lungenarterie mit Unrecht einen bestimmenden Einfluß auf die Gestaltung des Bronchialbaumes zugeschrieben hat; die Art. pulmonalis spiele dabei eine höchst untergeordnete Rolle. Ferner nehme der »eparterielle« Bronchus keineswegs die Sonderstellung ein, welche Aeby für ihn gefordert habe. Er besitzt vielmehr eine ganze Anzahl von Artgenossen in der hyparteriellen Strecke des Stammbronchus, nämlich die »dorsalen« Bronchien (Aebys), mit welchen er eine Reihe formiert. Er schiebt sich nur als erstes apikales Glied derselben am weitesten nach oben vor und fußt annähernd dorso-lateral am Hauptstamme, die tieferen schieben (abgesehen von wenigen Ausnahmen) ihre Ansatzstellen immer etwas weiter medial vor, so daß sie in einer weit ausgezogenen Schraubenlinie am Stammbronchus sitzen. Sie alternieren mit den Ventralbronchien, die ihnen an Größe

überlegen sind. Die Größe der einzelnen Bronchien nimmt in der Reihe von oben nach unten allmählich ab. Die Astfolge ist bei ihren Verzweigungen fast dieselbe. Gewöhnlich wird dasselbe Seitenästchen in einer mehr oder weniger mediodorsalen oder medialen Richtung abgegeben. Je tiefer abwärts in der Reihe, desto rascher erfolgt die Astabgabe, wodurch das astlose Wurzelstückchen eines dorsalen Bronchus immer kürzer wird, bis endlich das mediale Seitenästchen als »Nebenbronchus« auf den Stammbronchus rückt. Gegen Aeby betonte A. Narath, daß das Verzweigungsgebiet des eparteriellen Bronchus (Aeby) rein dorsal liegt, und sprach ihn deshalb als ersten Dorsalbronchus an. Der von ihm versorgte Lungenbezirk bildet einen kurzen, hinter dem Ventrallappen liegenden Fortsatz, der direkt aus den dorsalen Anteilen des Lungenstammes aufwärts strebt und mit der Lungenspitze endet. Ferner bezieht der »eparterielle« Bronchus seine Ästchen aus der Art. pulm. in der gleichen Weise, wie die übrigen Bronchien. Deshalb ist er nichts anderes als ein wirklicher Dorsalbronchus und die ganze Theorie Aebys vom ep- und hyparteriellen Gebiet ist ein für allemal widerlegt. Narath wandte sich auch gegen die Vermutung Aebys, *Echidna* habe den eparteriellen Bronchus auf der linken Seite verloren. Die rechte Lunge besitzt ein Element mehr als die linke, so daß die beiden Lungenspitzen nicht gleichartig wären und die rechte dem eparteriellen, die linke dem hyparteriellen (dem 1. Ventralbronchus) angehöre.

Tatsächlich ist zwar am linken Stammbronchus kein erster Dorsalbronchus vorhanden. Doch folge nicht daraus, daß er zugrunde gegangen ist. Man findet ihn bloß an einer anderen Stelle, nämlich auf dem ersten Ventralbronchus, als dessen erster Seitenast er nahe der Einmündungsstelle in den Stammbronchus dorsal abgeht, nach oben biegt und direkt zur Lungenspitze eilt. Da dieser Zweig dem rechten apikalen Bronchus sehr auffallend gleicht und denselben Lungenbezirk versorgt, steht Narath nicht an, ihn als das Analogon des rechten apikalen Bronchus aufzufassen. Rechter und linker Apikalbronchus sind von gleicher Art, wenn man sie mit Narath als Seitenäste der ersten Ventralbronchen auffaßt. Dann gehören sie der Reihe der hinteren Seitenzweige an und bilden das erste und stärkste Glied derselben. Links behält der apikale Bronchus seine ursprüngliche Lage immer bei, rechts nur ausnahmsweise, da er meistens als Nebenbronchus auf den Stammbronchus rückt, doch entfernt er sich dabei nie von seinem Mutteraste. Narath zweifelte nicht daran, daß auch die tieferen Dorsalbronchien Nebenbronchen ventraler Bronchen darstellen.

Fünf Jahre später (1901) veröffentlichte A. Narath sein großes Werk über den Bronchialbaum der Säuger mit zahlreichen, vortrefflichen Abbildungen [11b]. Er suchte damit zu zeigen, daß die Einteilung der Bronchialäste nach dem eparteriellen und hyparteriellen Gebiet keine Berechtigung habe.

Das Bronchialgerüste jedes Lungenflügels weist einen Stammbronchus auf, dessen Wurzelstück außerhalb der Lunge liegt. Beim Hilus tritt er schräg in den Lungenflügel und verläuft darin caudal gegen den unteren Lungenpol. Selten sind die Stammbronchien geradlinig, in der Regel zeigen ihre mittleren und unteren Partien eine Krümmung nach einwärts. Der Stammbronchus ist eine durchaus einheitliche Bildung, er entsteht nur aus der terminalen Stammknospe. Selten sind beide Stammbronchien gleich stark, gewöhnlich übertrifft der rechte den linken mehr oder weniger an Stärke.

Dem Verhältnis der Art. pulmonalis zum Stammbronchus kommt keine große Bedeutung zu. Die Überkreuzung beider nahe dem oberen Ende des Stammbronchus hat nicht die grundlegende Wichtigkeit, um darauf die Einteilung der Seitenbronchen in die zwei prinzipiell verschiedenen eparteriellen und hyparteriellen Abschnitte zu gründen. Nach der Überkreuzung zieht die Art. pulm. gar nicht an der dorsalen Seite des Stammbronchus zwischen ventralen und dorsalen Bronchen abwärts, sie verläuft überhaupt anders als Aeby angab und hat keineswegs eine dorsale, sondern hauptsächlich eine laterale Lage. Eine typische laterale Kreuzung des Stammbronchus im Sinne Aebys an einer bestimmten Stelle existiert nicht. Man kann daher nicht von einem eparteriellen und hyparteriellen Abschnitt des Stammbronchus sprechen; ja selbst wenn die Kreuzung bestünde, wäre sie nur eine sekundäre Erscheinung von untergeordneter Bedeutung. Die A. pulm. hat keinen Einfluß auf Lage und Form des Stammbronchus, sowie seiner Seitenzweige, doch kann man am arteriellen System entsprechend den Stammbronchen die Stammarterien als Grundlage des arteriellen Gefäßsystems unterscheiden. Sie schließen sich eng an die Stammbronchen an und lassen sich bis ans untere Lungenende verfolgen.

Nach Verwerfung der Aebyschen Einteilung gliederte A. Narath die Lungenzweige der Luftröhre einfach in die Gruppe der ventralen Bronchen und der dorsalen Bronchen. Der eparterielle Bronchus Aebys erhielt den Namen Apicalbronchus oder 1. Dorsalbronchus.

Die ventralen Seitenbronchien verleihen als eine wohl charakterisierte, wichtige Gruppe den Säugerlungen typisches Gepräge. Sie sitzen in verschiedenen Abständen dem Stammbronchus auf. Der erste Ventralbronchus ist der erste Seitenast überhaupt. Er entsteht beim Kaninchen und bei anderen Säugern vom primären Lungensäckchen als ein stumpf-kegelförmiger, lateral ausgerichteter Buckel.

Jeder folgende ventrale Bronchus entsteht aus der jeweiligen Scheitelknospe des Stammbronchus, stets lateral auf dieselbe Weise. Typisch knickt der Stammbronchus gerade an der Abgangsstelle medial ab und krümmt sich nach außen. Anfangs treten alle Ventralbronchien lateral aus dem Stammbronchus und ziehen gegen die Seitenwand der embryonalen Lunge. Die Länge der Bronchien ist proportional der Entstehungszeit, d. h. sie nimmt (beim Kaninchen) von oben nach unten allmählich ab. Je tiefer am Stammbronchus, um so mehr neigen sich die Ventralbronchien abwärts. Allmählich ändern sich aber Abgang, Form und Größe der Ventralbronchien. Die ursprünglich geraden Äste krümmen sich nach vorne und umgreifen zum Teil von beiden Seiten das Herz, so daß ihre Konvexität gegen die Thoraxwand gekehrt ist. Die Biegung der Bronchien nimmt von oben nach unten ab. Zugleich verändert sich langsam ihre Abgangsrichtung. Je stärker ein Bronchus nach vorne wächst, um so mehr verschiebt sich seine Abgangsstelle am Stammbronchus nach vorne und um so mehr ventral wird seine Abgangsrichtung. Am weitesten geht der erste Ventralbronchus (rechts), welcher beim erwachsenen Tiere fast nie lateral, sondern ventro-lateral, selten rein ventral entspringt. Der zweite Ventralbronchus besitzt schon einen etwas mehr lateralen Ursprung und der dritte ist noch mehr verschoben. Gewöhnlich ist der vierte schon ganz lateral am Stammbronchus zu treffen, wie beim Embryo. Die tieferen Ventralbronchen (Kaninchen) bekommen eine dorsolaterale, manchmal entschieden dorsale Richtung. Die Ventralbronchien sitzen also in einer Schraubenlinie am Bronchus, welche rechts schöner ausgeprägt ist als links. Es macht den Eindruck, als ob der Bronchial-

baum torquiert wäre, die rechte Seite oben nach links und die linke oben nach rechts, unten umgekehrt. Die Zahl der Ventralbronchien läßt sich nicht immer genau bestimmen, da sie gegen das Lungenende hin sehr klein werden. Häufig hat die rechte Lunge einen oder zwei Ventralbronchien mehr als die linke. Die Enden der Ventralbronchien streben gegen den scharfen Zwerchfellrand der Lunge, der mit dem vorderen Pol beginnt und am unteren Lungenpol endigt und bei der embryonalen Lunge genau nach der Seite zu sieht. Die Ventralbronchien treten vor der Stammarterie aus dem Stammbronchus. Den infrakardialen Bronchus sprach Narath als ventralen Nebenbronchus zum ersten oder zweiten (vielleicht sogar dritten) Ventralbronchus an. Es gibt Lungen (Monotremen), die dem ersten Typus folgen, und solche (Primates, *Homo*), die dem zweiten huldigen, daneben Übergangsformen (*Dasypus*, *Myrmecophaga*), die beide Typen vereinigen. Die ontogenetische Entwicklung hat zwar keine Beweise für diese Deutung geliefert, doch sprach sie auch nicht dagegen.

Die dorsalen Bronchien stehen schraubenförmig am Stammbronchus in der Regel höher als die zugehörigen ventralen und diesen gewöhnlich an Stärke nach. Sie entstehen nicht alle rein dorsal, auch zeigen sie selten bei einer Spezies den gleichen Ursprung, sondern zeichnen sich durch eine gewisse Freiheit ihres Sitzes aus, welcher nur in den obersten Stockwerken der Lunge konstant ist. Der untergeordnete Rang der Dorsalbronchien offenbart sich auch in der Entwicklung, weil sie (beim Kaninchen) später als die Ventralbronchien und ohne Beteiligung der Stammknospe entstehen. Daher sprach Narath die Ansicht aus, ob nicht die Dorsalbronchien als die auf den Stammbronchus abgegebenen Seitenäste der Ventralbronchien aufzufassen seien, da sie eine unverkennbare Ähnlichkeit mit gewissen Seitenästen der Ventralbronchien zeigen. In bezug auf die dorsalen Nebenbronchien teilte Narath die Ansicht Aebys, daß sie ursprünglich Äste der dorsalen seien, welche auf den Stammbronchus abgegeben werden. Die dorsalen Nebenbronchien haben meist eine mediale Abgangsrichtung. Sie sitzen gewöhnlich in den unteren Stockwerken der Lunge und sind sehr variabel. Von den ventralen Nebenbronchien sind sie durch die Vena pulm. geschieden. Ihre arteriellen Äste bekommen sie von hinten her. Mit guten Gründen widerlegte A. Narath die Charakteristik, welche Aeby vom eparteriellen Bronchus gegeben hat. Er ist nicht immer in der Einzahl da, entbehrt nicht der Nebenbronchien, sitzt nicht oberhalb einer typischen Arterienkreuzung und versorgt nicht typisch dorsale und ventrale Gebiete. Gute Corrosionspräparate beweisen, daß der sog. eparterielle Bronchus, den Narath Apikalbronchus nannte, nichts anderes als ein dorsaler Bronchus ist. Der Meinung Aebys, daß der linke Oberlappen beim Menschen dem rechten Mittellappen entspricht, pflichtete er nicht bei. Er hält vielmehr die beiden Obergeschosse jeder Lunge (d. h. alles, was oberhalb des Hauptspaltes liegt) für homolog und innerhalb derselben die rechte und linke apikale Zone für einander homolog, sowie die rechte und linke ventrale Zone.

Narath verfolgte auch die Entwicklungsgeschichte der Lungen beim Menschen, Kaninchen, Meerschweinchen, Maus, Ratte und Schaf. Die erste Lungenanlage ist asymmetrisch. Die beiden primären Lungensäckchen, die ersten Anlagen der beiden Stammbronchien, entspringen mit weiter Lichtung aus der Bifurkation der Trachea und zeigen anfangs (12 Tage) ein gleichmäßig abgerundetes Ende. Die Säckchen wachsen caudal aus, das rechte mehr als das linke, so daß bei etwas älteren Embryonen beide den Ösophagus hufeisenförmig umgreifen. Jedes Säckchen schnürt sich distal von der Bifurkation etwas

ein und verliert seine gleichmäßige Rundung, indem sich die Epithelwand lateral in Form eines flachen, abgerundeten Kegels mit weit ausgebreiteter Basis (1. Ventralbronchus) vorwölbt. Während die Höhe des Kegels größer wird, wächst die Kuppe des Lungensäckchens weiter, aber nicht mehr in der Achse des Hauptbronchus, sondern etwas mehr nach innen und dorsal, so daß eine Achsenknickung des Rohres eintritt. Beim Kaninchen wird also der erste Ventralbronchus als erster Bronchus überhaupt angelegt. Der apikale Bronchus des rechten Bronchialbaumes kommt später als der erste Ventralbronchus zum Vorschein, ohne daß die Stammknospe dabei beteiligt ist. Der infracardiale Bronchus entsteht als der dritte Bronchus des rechten Baumes. Mit der Bildung dieser drei Bronchien ist die Anlage des oberen Stockwerks fertig. Es finden sich rechts: der erste Ventralbronchus, der apikale, der infracardiale Bronchus und die Endknospe, links hingegen nur: der erste Ventralbronchus und die Endknospe. In der gleichen Zeit hat die rechte Lunge drei, die linke Lunge einen Sproß hervorgebracht.

Später vergrößern sich die Knospen; als Ausbuchtung der Epithelwand tritt lateral die Anlage des zweiten Ventralbronchus auf, und zwar rechts früher als links, beide lateral aus der Stammknospe hervorgehend. Die Knospen des zweiten Dorsalbronchus werden später als die zweiten Ventralbronchien sichtbar. Die Anlage des dritten rechten Ventralbronchus tritt als kegelförmige Knospe auf; die des zweiten rechten Dorsalbronchus ist sehr deutlich zwischen der Abgangsstelle des zweiten ventralen und infracardialen Bronchus zu sehen, während links der zweite Ventralbronchus bedeutend kleiner ist und der dritte Ventralbronchus nur die erste Anlage zeigt. Wenn sich die dritten Ventralbronchien weiter entwickelt haben, lassen sich auch höher oben die Anlagen der dritten Dorsalbronchien nachweisen. Später zeigt sich der vierte Ventralbronchus links als geringe, rechts als stärkere Ausbuchtung der lateralen Seite der Stammknospe. Bei noch älteren Embryonen besitzt jede Seite vier Ventralbronchien, von denen die ersten zwei rein lateral den Stammbronchus verlassen; der dritte und vierte etwas mehr latero-dorsal. Der erste Ventralbronchus besitzt rechts zwei, links eine deutlich entwickelte Seitenknospe, der zweite rechts und links je eine Seitenknospe ventral nahe der Abgangsstelle. Der dritte und vierte sind noch astlos. Der rechte Apikalbronchus hat zwei Seitenäste, der linke Apikalbronchus bloß eine Seitenknospe. Der zweite rechte Dorsalbronchus verläßt den Stammbronchus latero-dorsal.

Bei noch älteren Embryonen (15 mm) ist auch der fünfte Ventralbronchus angelegt, rechts als größere Ventralknospe des Stammes als links. Die Anlage des sechsten Ventralbronchus ist bei einem Embryo vom 15. Tage zu sehen und zwar die linke Knospe vor der rechten. Alle ventralen Bronchien entstehen gleichartig als seitliche Auswüchse der Stammknospe. Das primitive Lungensäckchen ist als erste Stammknospe aufzufassen. Die Endknospen deutete NARATH als die wichtigsten Produzenten von Seitenknospen in jedem Stadium der Lungenentwicklung.

F. MOSER [10] betrachtete die Säugerlungen als das letzte Glied einer langen Entwicklungsreihe, die von den Amphibien aufwärts führt und ontogenetisch so verläuft, daß durch fortgesetzte Knospung des intrapulmonalen Bronchus in dem bindegewebigen Lungensack bronchifugal ein ganzes Kanalsystem nach Art einer Drüse entsteht.

Nach Narath reproduzierte sie einen Schnitt durch die Lunge eines kleinen Embryos und eines eben geborenen Jungen von *Echidna*, um zu konstatieren, daß diese zwei verschieden alten Lungen und auch ihre ganze Entwicklung eine auffallende Ähnlichkeit mit jungen Reptilienlungen hätten. Nach ihrer Auffassung gleicht die Struktur der embryonalen *Echidna*-Lunge in sehr hohem Grade der jungen Krokodillunge, mehr aber noch der Lunge von *Emys*. Narath hatte diese Ähnlichkeit auch schon wahrgenommen, aber nur als oberflächlich beurteilt und die wesentlichen Unterschiede gegenüber der Reptillunge darin gefunden, daß die weiten Lufträume, welche beiden gemeinsam seien, bei *Echidna* anders gebildet wären und auf ganz andere Weise durch Sprossenbildung des Stammbronchus in das dicke Lungensäckchen entstanden. F. Moser glaubte den Unterschied aufheben zu können, indem sie darauf hinwies, daß die Entstehungsweise der Lungen bei *Echidna* und den Reptilien durchaus übereinstimme. Sie stellte sich den phylogenetischen Entwicklungsgang der Lunge folgendermaßen vor:

Die Lunge (*Triton*) ist ein dünnwandiger Sack, der durch laterale Erweiterung und Ausbuchtung sehr vergrößert wird. Bei den übrigen Amphibien widerstehen immer zahlreichere Teile der Wand dieser lateralen Ausbuchtung und ragen als Leisten in den Lungenhohlraum, während die zwischen diesen festen Punkten liegende dünne Wand nach außen immer stärker vorgetrieben wird, so daß halbkugelige Erhöhungen der Außenfläche sichtbar werden. Damit beginnt die Sonderung in eine luftzuführende und eine respiratorische Innenfläche der Lunge. An die einfache Salamanderlunge reihen sich die kompliziertere Lunge vom Frosch und die schwammige Lunge von *Pelobates*. Bei Reptilien erhält die Lungenwand durch Vermehrung des Bindegewebes eine bedeutende Verdickung. Die Ausbuchtungen des intrapulmonalen Bronchus gewinnen mehr das Ansehen von weiten oder engen Kanälen, die in die dicke Wand hineingewachsen sind. Bei Vögeln und Säugern ist zur Verdickung der Lungenwand auch noch eine Verdichtung durch Bindegewebsvermehrung gekommen, so daß aus den weiten Ausbuchtungen des Bronchus enge Kanäle geworden sind, die die Wände nach allen Richtungen durchwachsen und der Lunge ein badeschwammartiges Aussehen verleihen.

F. Moser verteidigte gegen Narath die These, daß in der Säugerlunge ausschließlich ein typisches, einschichtiges, hohes Cylinderepithel vorkommt. Von den Amphibien an aufwärts herrscht die Tendenz des Epithels, sich zu verdichten, unter Verschiebung der Zellkerne. Bei den Amphibien handelt es sich ausschließlich um Plattenepithel; bei den niederen Reptilien ist im centralen Hohlraum ein Pflasterepithel, das bald zu einem Plattenepithel wird, während das hohe Cylinderepithel allein in den Knospen bei höheren Reptilien sogar schon im oberen Teil des centralen Kanals vorkommt; bei den Vögeln wird es erst im unteren Lungendrittel zum Pflasterepithel, bei den Säugern kleidet es das ganze Rohr aus.

Huttington [7] sah den Bronchialbaum von *Hystrix cristata* und *Taxidea americana* als ursprünglich an.

Er meinte, von diesem primär symmetrisch bilateral-hyparteriellen Typus ohne Bronchus cardiacus führe eine geschlossene Reihe der Arten: *Canis familiaris*, *Dicotyles torquatus*, *Myrmecophaga jubata*, *Auchenia glamo-pacos*, *Cebus capucinus niger* zum vollständig symmetrisch bilateral-eparteriellen Typus von *Phoca vitulina*. Die Bronchialverteilung der rechten und linken Lunge sei mor-

phologisch gleich. Wenn Asymmetrie vorkomme, hänge sie von einer vollständigen Trennung des rechten Truncus cephalicus in zwei Stücke und einer Wanderung kopfwärts ab. Nicht die Arteria pulmonalis, sondern die Wanderung des Truncus cephalicus bedinge die Veränderung der Lunge. Die Lappenbildung hänge von einer ungleichen Beweglichkeit der verschiedenen Segmente der Thoraxwand, nicht vom Typus der Bronchialverteilung ab.

Als Ergebnis der im Vorhergehenden kurz skizzierten wissenschaftlichen Diskussion muß eigentlich die Aufhebung der von Aeby ausgesprochenen Sätze bezeichnet werden. Trotz der staunenswerten technischen Vollkommenheit in der Herstellung von Ausgüssen und Präparaten, die sowohl Aeby als Narath erreicht haben, vermochte die Lehre von einer monopodischen Verzweigung oder die Einteilung der Bronchialäste in das eparterielle und hyparterielle Gebiet späterer Kritik nicht standzuhalten. Die im Jahre 1880 noch durchaus mangelhafte Kenntnis von der Entwicklungsgeschichte des Bronchialbaumes hat unterdessen eine genügende Erweiterung erfahren, aber andere Resultate erzielt, als Aeby erwartet hatte. Jedenfalls hat sich die Annahme der Monopodie in der Verästelung nicht bestätigt. Es wurde nur festgestellt, daß die Zweige allmählich nacheinander entstehen.

Der Versuch, im einzelnen Homologien zwischen den Zweigen der rechten und linken Lunge nachzuweisen, ist durch die Embryologie nicht gefördert worden. Hardiviller wagte zwar den Nachweis einer wirklichen Symmetrie beider Lungen, indem er die Anlage eines rechten und linken epartericllen Stammes beschrieb. Doch fand seine Annahme von anderer Seite keine Bestätigung. Narath suchte nun das Problem dadurch zu lösen, daß er dem vordersten Zweige der rechten Lunge seinen besonderen Wert als eparteriellem Ast absprach und die zur Lungenspitze strebenden Zweige rechts und links einfach als apikale Äste bezeichnete. Wer jedoch an Präparaten die große Verschiedenheit dieser gleichnamigen Äste beobachtet, wird sich nicht befriedigt fühlen.

Die Entwicklung der Katzenlunge.

Bei dieser Sachlage schien der Versuch nicht aussichtslos, ob sich durch embryologische Analyse ein tieferes Eindringen in das Verständnis ermöglichen ließe. Ich folgte daher gern dem Rate meines Lehrers A. Fleischmann und studierte unter seiner Aufsicht die frühen Entwicklungsstadien der Lunge bei der Hauskatze, welche von anderen Untersuchern nicht eingehend behandelt worden war.

Die mit Boraxkarmin gefärbten, in Paraffin eingebetteten Em-

bryonen wurden zunächst zur Orientierung in der Medianebene, später senkrecht zur Wirbelsäule dorso-ventral geschnitten. Aus den mit dem Projektionsapparat gezeichneten und in Wachsplatten ausgeschnittenen Serien fertigte ich mehrere Modelle an, die teils den entodermalen Bronchialbaum, teils seinen mesodermalen Mantel darstellen. Ausgewählte Schnitte der Modellserien wurden zum besseren Verständnis beigegeben (Taf. XIII).

Fig. 6.

Bronchialbaum der Katzenlunge, Ventralansicht nach Narath. Vergr. 1/1.

Bei all diesen Arbeiten fand ich gütig anleitende Unterstützung durch meinen Lehrer, Professor Dr. A. Fleischmann, der mich fünf Semester hindurch für entwicklungs-geschichtliche Studien in stets erhöhtem Maße begeisterte. Ich möchte nicht versäumen, auch an dieser Stelle meinen aufrichtigen Dank für seine Mühewaltung auszusprechen.

Aus der Beschreibung der fertigen Katzenlungen von Narath hebe ich folgende Punkte hervor. Dem schlanken Thorax der Katze

entspricht eine schlanke, lange Lungenform mit mächtig entwickelten, zu beiden Seiten der Trachea ziemlich weit hinaufreichenden Gebieten. Die rechte Lunge übertrifft die linke an Volumen. Das Obergeschoß ist vollständig vom Lungenstamm abgetrennt, der Infracardiallappen mächtig entwickelt und bleibt ganz frei. Die Stammbronchien treten unter spitzem Winkel auseinander und ihre Enden konvergieren wieder. Rechts kommen bis sieben, links bis sechs Seitenbronchien vor (Fig. 6). Aber nur die drei oder vier oberen sind stark entwickelt. Die tieferen nehmen rasch an Größe ab. Der erste rechte Ventralbronchus V_1 beansprucht als starker Zweig einen eigenen Lappen und endigt im vorderen Lungenpol. Die apicalen Bronchien *Ap* übertreffen die ersten Ventralbronchien. Der rechte apicale entsteht lateral vom obersten Stück des Stammbronchus, der linke apicale entspringt stets vom ersten Ventralbronchus. Von den Ventral-Nebenbronchien übertrifft der Bronchus infracardiacus *J* alle an Größe. Er erscheint so stark wie der erste ventrale Bronchus rechts. Links findet sich kein Analogon.

Über die Lungenentwicklung der Hauskatze (*Felis domestica*) liegt neben zerstreuten Bemerkungen nur ein kurzer Bericht von Narath vor [11 b], und dieser betrifft nur einige Entwicklungsphasen:

Die jüngsten Stadien bezogen sich auf Lungen, bei denen bereits die Trachea und die beiden primitiven Lungensäckchen entwickelt sind. Die Trachea erweitert sich allmählich gegen das untere Ende. Aus der Bifurkation gehen die beiden primitiven Lungensäckchen hervor in fast querer Richtung (unter einem Winkel von beinahe 180°). Sie biegen sich dorsal ab, so daß sie den Ösophagus umgreifen. Das rechte Säckchen scheint etwas größer zu sein als das linke. Dann folgen Stadien, bei denen bereits das erste Stockwerk der Lunge angelegt ist. Rechts die Knospe des apikalen (eparteriellen), ersten ventralen und infracardialen Bronchus, links die Anlage des ersten ventralen (hyparteriellen) Bronchus. Die apikale Knospe entsteht dicht unter der Bifurkation latero-dorsal vom Stammbronchus, dann folgt mit lateralem Ursprung der erste Ventralbronchus und schließlich mit ventro-medialem Abgange der infracardiale Bronchus.. Der linke erste ventrale Bronchus entspringt vom Stammbronchus lateral. In welcher Reihenfolge und wie diese Bronchien entstehen, konnte Narath nicht entscheiden. Alle Bronchien sind noch ohne Seitenknospen. Es kommen dann Stadien, bei denen das zweite Stockwerk bereits vorhanden ist. Bei einer Lunge sah man rechts und links die erste laterale Anlage des zweiten ventralen Bronchus, wie sie sich beim Kaninchen entwickelt. Bei einer zweiten Lunge bemerkte man dicht oberhalb die Vorwölbung der Knospe des zweiten Dorsalbronchus (Aeby: D_1), jedoch nur rechts, bei einer dritten Lunge beiderseits. Die Knospe von D_2 hing mit der Anlage des zweiten ventralen Bronchus zusammen. Alle übrigen Bronchien haben sich vergrößert. Der rechte apikale Bronchus biegt sich nach oben um gegen die Lungenspitze. Einen ganz ähnlichen Verlauf nimmt der linke 1. Ventralbronchus, indem sich auch sein Ende stark aufwärts gegen die Lungenspitze abbiegt. Später sieht man zwei

Knospen: die eine setzt ungefähr die Richtung des Bronchus fort, die zweite wendet sich direkt nach oben. Der erste linke ventrale Bronchus zeigt also wie beim Kaninchen die erste Verästelung. Der infracardiale Bronchus sitzt am Stammbronchus an einer höheren Stelle als D_2. Bei einer Lunge mit drei Ventralbronchien beiderseits fehlte D_3 links, während D_3 rechts vorhanden war (dorsaler Abgang). Eine Lunge mit vier Ventralbronchien hatte rechts und links bereits einen 4. Dorsalbronchus (dorsaler Abgang). In den beiden letzten Stadien haben sich die beiden apikalen Bronchien stärker entwickelt und streben mit ihren Enden nach oben gegen die Lungenspitze. Der linke hat einen mehr dorsalen Ursprung von V_1. Die Asymmetrie beider Lungenflügel ist eklatant, da der rechte den linken an Größe und Anzahl der Bronchien übertrifft. Die rechte Stammknospe steht tiefer als die linke.

I. Felis domestica, Embryo 0,7 mm Sstl., Fig. 7—12, 37, 40.

Das zur Auskleidung der später so außerordentlich voluminösen Lufträume in der Lunge notwendige Entodermepithel wird von einem bestimmten Bezirke des Pharynx der primitiven Darmanlage abgegeben durch Teilung der Zellen und Bildung einer kleinen ventralen Ausbuchtung oder eines epithelialen Blindsackes. Dieser Bezirk ist zeitlebens als Kehltor, der Rand als Schloßhügel kenntlich. Der Blindsack ist vom Mesoderm der Schlundregion umgeben und wächst dicht unter dem entodermalen Ösophagusrohr durch das Mesoderm der Halsregion in die Länge. An seinem Blindende entstehen frühzeitig die gabeligen Knospen der beiden Lungensäcke und divergieren in das Mesoderm rechts und links von der Medianebene. Von der Leibeshöhle her betrachtet, gibt sich ihre Anwesenheit in zwei rundlichen Vorwölbungen der Cölomwand kund, die bald größer werden und die erste Anlage der Lungen vorstellen. Von einem solch jungen Stadium eines Katzenembryos habe ich Wachsrekonstruktionen hergestellt und zwar die entodermalen und mesodermalen Teile in getrennten Stücken. Über das Aussehen des Mesodermmantels (Fig. 40) ist kein Wort zu verlieren. Er ist noch von sehr geringer Größe und entbehrt jeglicher Gliederung. Der entodermale, recht unbeholfen geformte Kern der Lungenanlage dagegen läßt die Spuren der künftigen Komplikation erkennen (Fig. 37). Das Entodermrohr der Trachea entsendet in das Lungenmesoderm je einen rechten und linken Epithelgang von asymmetrischer Form und Größe und zwar übertrifft der rechte wesentlich den linken Gang. Jener steht fast senkrecht zur Trachea, dieser etwas schräg caudal. Der ins Mesoderm eingegrabene entodermale Teil der Lungenanlage erscheint nicht als einfaches Rohr; es ist vielmehr ein hohles Epithelgebilde von unregelmäßiger Ge-

stalt, vergleichbar einem Sacke mit einer vorderen Kammer und mehreren kleinen nach verschiedener Richtung eingestellten Ausbuchtungen. Der Anblick des Modelles widerlegt die älteren Gedanken, daß die hohle Entodermmasse in der Lunge sich verzweige. Die offenkundige Asymmetrie steht der Annahme einer dichotomischen Gabelung entgegen. Nicht einmal die von der Trachea abgehenden Hauptäste sind symmetrisch und das hohle Lungenentoderm hat weder zylindrische Gestalt, noch erhält es gleich einem Pflanzensproß in regelmäßigen Abständen Verdickungen als Knospen künftiger Bronchialzweige. Das Zellmaterial für die später von Luft erfüllte Binnenhöhle ist vielmehr unregelmäßig gestaltet und bildet, wie His treffend sagt, einen primären Lungensack mit unregelmäßiger Binnenhöhle (Fig. 7—12). Seine Gestalt ist knorrig, seine Größe noch unbedeutend. Die unscheinbaren Seitenbuckel lassen schon jetzt die Lage und Richtung der späteren Seitenzweige ahnen. His hat sie als fünf »primäre Knospen« und deren Endabschnitte als »sekundäre Knospen« bezeichnet, denen er das innere Stück der Anlage als »Wurzelrohr« gegenüberstellte. Den caudalen Bezirk nannte er »primäre Endknospe«, um anzudeuten, daß vorerst nur ein Teil des künftigen Bronchialsystems geschaffen ist.

Schon in diesem jungen Stadium tritt die Asymmetrie der beiden Lungen, bzw. ihrer Entodermanlage markant hervor. Je weiter man die Ausbildung verfolgt, um so schärfer wird gerade diese Eigenschaft betont. Die entwicklungsgeschichtlichen Präparate zeigen also, daß die Lungen von vornherein asymmetrische Organe sind, und bestätigen das, was Braune 1886 über die Asymmetrie der Bronchialzweige ausgeführt hat. Die rechte Lunge ist an Volumen und Gewicht immer größer als die linke und der Bronchus rechts weiter als links; denn der zu jeder Lunge führende Bronchus hat einen so großen Querschnitt, daß dadurch die mechanischen Bedingungen erfüllt sind, um die Lunge in einer gewissen Zeit und bei einer durchschnittlich konstanten Saugkraft zweckentsprechend zu ventilieren.

Die schon jetzt sichtbare Asymmetrie bildet nach meiner Auffassung eine Schwierigkeit gegenüber dem Wunsche, die Hauptbronchialzweige der rechten Seite mit denen der linken so unbedenklich zu homologisieren, wie es frühere Autoren taten. Unzweifelhaft herrscht wohl eine gewisse Ähnlichkeit zwischen der rechten und linken Lunge, aber sie erstreckt sich nicht auf die einzelnen Zweige und läßt sich nicht im besonderen nachweisen. Die

hier gegebene Asymmetrie ist durch die asymmetrische, linksseitige Lage des Herzens verständlich. Dazu gesellt sich noch die asymmetrisch gelagerte Masse der Thymusdrüsen. Drei paarige Organe: Herz, Lunge und Thymus füllen den an und für sich symmetrisch gebauten Thorax aus, aber keines von ihnen ist wirklich symmetrisch durchgebildet. Je mehr das Säugetier wächst, um so schroffer tritt die Asymmetrie der rechten und linken Hälfte der Organe hervor.

Das Lungenentoderm hat an vielen Stellen (Fig. 7—9) einen prismatisch abgeplatteten Querschnitt, liegt nahe der Medianebene und reicht bis zum caudalen Ende der Lunge. Der von der Trachea ausgehende Abschnitt des rechten Lungensackes (Fig. 7, 8) ist ziemlich plump, dorsoventral abgeplattet, orocaudal breit. Er besitzt mehrere jetzt noch kurze, nach verschiedener Richtung schauende Divertikel. Oral wird ein dorso-lateraler Gang *e* mit einer kurzen oralen Ausbuchtung entsandt (Fig. 7, 8). Dahinter folgt eine eckige Lateralbucht *m* (Fig. 9) des in dieser Gegend transversal breiten Wurzelrohres. Eine dritte Aussackung *c* (Fig. 11, 12) zieht ventral und etwas median. Der linke, schräg geneigte Lungensack bildet nahe der Trachea eine verhältnismäßig große, unförmliche Seitenkammer *a* (Fig. 7—9) mit einer dorsalen und lateralen Blindecke *p*; hinter derselben steigt er im Mesoderm dorsal (Fig. 10—12) und reicht als ein zylindrisches Epithelrohr *k* bis zum caudalen Lungenende.

II. Felis domestica, Embryo 0,95 cm Sstl., Fig. 13—17, 38, 41.

Das embryonale Wachstum beseitigt die plumpe Form der ersten Anlage sehr rasch. Die mesodermalen (Fig. 41) und entodermalen (Fig. 38) Anteile der Lungenanlagen sind ungefähr auf das Doppelte vergrößert und zeigen schon mehrere Stellen mit kreisrundem Querschnitt, während andere Bezirke noch dorso-ventral abgeplattet und breit erscheinen (Fig. 13—17). Die Seitenbuckel sind ausgezogen und haben das Ansehen enger Gänge gewonnen. Infolge der Verlängerung sieht das Rekonstruktionsmodell des Entoderms viel zierlicher aus. Es macht nicht mehr den Eindruck des ungefügen Sackes, sondern gemahnt bereits an die Gliederung eines Bronchialbaumes, wie er in den prächtigen Ausgüssen von Aeby und Narath bekannt geworden ist. Der für das vorige Stadium zutreffende Vergleich mit einem Sacke hat jetzt seine Berechtigung verloren. Da die Ausbuchtungen in meßbar deutlichen Abständen voneinander stehen, tritt der Gegensatz zwischen den Seitenbuchten und den sterilen Abschnitten des ursprünglichen Lungenentoderms schärfer

hervor. Man denkt beim Anblick des Modelles unwillkürlich an ein Gewächs und betrachtet die medialen Abschnitte als Stamm, dem rechts drei, links zwei größere Seitenäste entsprossen sind. Folgerichtig werden zuerst die größten Zweige angelegt, später treten kleinere hinzu; die größten sind lateral gerichtet, die kleinen schauen dorsal. An den Querschnitten kommt das Verhältnis nicht so klar wie beim Modell zum Ausdruck. Doch illustrieren sie (Fig. 13—17) die transversale Ausdehnung der Lungenmasse und ihre geringe dorso-ventrale Entfaltung. In der rechten Lunge (Fig. 38) geht gleich an der Gabelung der erste Seitenast *e* (Epibronchus) lateral ab, er hat schon ein kanalähnliches Aussehen. In kurzen Abständen folgen die nächsten Zweige. Hinter und parallel dem ersten steht ein zweiter Seitenast *m* (Metabronchus), der aus der plumpen Ecke *m* des ersten Modelles entwickelt wurde. Caudal folgt ein kurzer, entgegengesetzt, d. h. schräg median gerichteter, hammerförmiger Auswuchs *c* (Cardibronchus), der am ersten Modell als kleiner Höcker angedeutet war. Hinter ihm setzt sich die Epithelwand als blindgeschlossener Gang *h* (Hypobronchus) bis zur Lungenspitze fort. Der ganze Abschnitt *h* ist neu entstanden; er zeigt, wie stark die ganze Lungenanlage und ihr Entodermkern in die Länge gewachsen ist. In der linken Lunge hängt weiter entfernt von der Gabelungsstelle an dem stark dorso-ventral komprimierten Hauptbronchus (Fig. 15) mittels eines Stieles der große Seitenzweig *a*, welcher zunächst noch kein kanalähnliches Aussehen hat, sondern ein dorso-oral gestrecktes Epithelbläschen von plumper Form vorstellt. Die gerundeten Blindecken an seinem entgegengesetzten oralen und caudalen Ende sind die Anlagen späterer, bald gut entwickelter Seitengänge. Der dahinterliegende Teil *k* des Hauptrohres hat sich gegenüber dem ersten Modelle mächtig in die Länge gestreckt, fast auf das Dreifache, ohne eine besonders ausgesprochene Modellierung zu erfahren, obwohl schon kleine Unebenheiten der Wand die dort vorbereiteten Seitengänge andeuten.

Die ungleichmäßige Anordnung der Seitenzweige prägt sich in der äußeren Gestalt durch die Lappung aus. Das Mesoderm entfaltet sich, wie die Querschnitte (Fig. 13—17) zeigen, entsprechend dem lateralen Wachstum der Hauptzweige, um die sterilen Stellen des Hauptbronchus aber bleibt seine Vermehrung schwach. Daher existiert hier je ein Reifen niedrigen Mesoderms, während oral und caudal davon die Entodermzweige schirmartig zur Seite drängen und die Mesodermmasse, sowie die Außenfläche der Lunge vorwölben.

III. Felis domestica, Embryo 1,37 cm Sstl., Fig. 18—28, 39, 42.

In der Zeit, während die Körperlänge des Embryos von 1 cm auf 1,37 cm Sstl. steigt, wächst die Lunge wieder fast um das Doppelte und gewinnt allmählich Ähnlichkeit mit dem definitiven Zustand. Das entodermale Hauptrohr ist freilich wenig in die Länge gewachsen. Man braucht nur die Figuren 38 u. 39 aufeinanderzulegen, um sich von der sonderbaren Tatsache zu überzeugen. Beim zweiten Modell maß es etwa 2 mm, hier 2,5 mm. Alle Bildungsenergie wurde eben zum Ausbau der Seitenzweige benützt. In der rechten Lunge (Fig. 39) geht nahe der Gabelung der quere Schenkel *e* lateral ab, sendet einen langen Ast apical, einen kurzen Ast dorsal und eine kleine Spitze lateral. Dicht hinter dem Schenkel *e* liegt der zweite Ast *m*, welcher sehr stark schräg lateral verlängert ist. Infolge der Kompression in dorsoventraler Richtung erscheint er in der Vorderansicht der Photographie ziemlich breit. Kurze, dorsal schauende Aussackungen beleben seinen oralen und caudalen Rand. Weiter geht der mediale Ast *c* ab, mit einigen kleinen Buckeln an der oralen Kante und einer längeren Seitenausbuchtung der caudalen Seitenkante. Der zum caudalen Lungenrand strebende Abschnitt *h* hat zwei laterale, drei dorsale und zwei kurze, rein ventrale Aussackungen angelegt. In der linken Lunge geht nahe der trachealen Gabel der quere Schenkel *a* ab, um sich bald in einen apicalen und caudalen (*p*) Schenkel zu teilen, auch eine kurze, dorsale Aussackung (Fig. 22) ist bereits gebildet. Der hintere Abschnitt *k* des Hauptrohres ist etwas dorsal aufgekrümmt und durch zwei laterale, sowie zwei dorsale Nebengänge ausgezeichnet.

IV. Schlußfolgerungen.

Die aus dem kontinuierlichen Flusse der Embryonalentwicklung herausgegriffenen Momentbilder des Lungenbaues illustrieren die dem Organe angeborene Neigung zur Asymmetrie. Je weiter die Ausbildung fortschreitet, um so mehr tritt eben diese Eigenschaft hervor. Wie die rechte Lunge größer ist als die linke, so eilt die embryonale Entwicklung der rechten Lunge voraus. Der kleinere Raum, welcher der linken Lunge zur Verfügung steht, wirkt eben auch auf den Ausbau des Organes und seinen Reichtum an Nebenzweigen. Indessen entfaltet die rechte Lunge ihren ersten und zweiten Seitenast in einem größeren Teile der Brusthöhle und sichert sich dadurch den Besitz des oberen und mittleren Lappens, der links nicht ausgebildet werden kann, weil die Thymus-Drüsen dem Vor-

dringen der Lungenspitze eine Grenze setzen. Überdies erlaubt die asymmetrische Lage des Herzens der rechten Lunge noch die Bildung des nur einseitig vorkommenden Cardiallappens. Ein besonders schlagendes Beispiel hat kürzlich Winiwarter [16] vorgeführt. Die hochgradige Asymmetrie der Lungen des Maulwurfes zeigt sich schon in den ersten Stadien. Sie äußert sich nicht nur in der frühzeitig einsetzenden Differenz von Größe und Form, sondern besonders in einer bedeutenden Verzögerung im Auftreten der einzelnen Bronchien der linken Seite. Zumstein (17) hatte schon im Jahre 1900 mitgeteilt, daß die Anlage der linken Lunge, speziell des linken Bronchus sowohl in der frühesten Anlage, wie in der weiteren Entwicklung hinter dem rechten Bronchus zurückbleibt. Der erste rechte Bronchus weist schon mehrere Seitenäste auf, bevor der linke Bronchus nur eine Andeutung von Verzweigung erkennen läßt.

Angesichts der an den ausgewählten Querschnitten dargestellten Tatsachen scheint es mir geboten, die in den topographischen Verhältnissen begründete Asymmetrie der Lungen rückhaltlos zuzugestehen und von einer Homologisierung der Bronchialzweige abzusehen, zumal bisher kein einziger Versuch von Erfolg gekrönt war. Denn Aebys Parallele zwischen dem linken Oberlappen und dem rechten Mittelgeschoß ist von Narath, wie mir scheint, mit vollem Rechte verworfen worden. Aber die Gleichstellung, welche Narath dem Apicallappen beider Seiten zugesprochen hat, verliert ebenfalls durch die offenkundige embryonale und anatomische Differenz ihrer Bronchialäste die sachliche Berechtigung. Es wird immer vom subjektiven Urteil jedes einzelnen abhängen, ob er sich der einen oder der anderen Ansicht anschließen will. Darum möchte ich mir den Vorschlag erlauben, wir wollen resignierend den Tatsachen Rechnung tragen und gar nicht mehr die Frage aufwerfen, welcher Lappen oder welcher Bronchus der einen Seite einem anderseitigen Gebilde homolog sei. Diese Erwägung hat mich bei der Bezeichnung der Bronchialäste geleitet, welche ungewohnt anmuten mag, aber die dem Wunsche nach gleichartigen Benennungen für die Lungenbeschreibung entgegenstehenden Hindernisse unverhüllt erkennen läßt. Vielleicht findet sich später eine Lösung dieser Frage, vorderhand sehe ich keinen Weg dahin. Die von mir versuchsweise eingeführten Termini sind gewählt auf Grund der Art, wie die Ausgestaltung der Lunge erfolgt, und charakterisieren die Lage der Zweige. Wie die Modelle und die Maße klar machen, wird zuerst ein centraler Hohlraum in dem Lungenmesoderm angelegt, von

dem neue Seitenräume in Form von Buckeln und Vorwölbungen hervorwachsen. Rechts sind vier, links zwei solcher Buckel angelegt, deren Lage durch Präpositionen einfach und ohne Präjudiz bezeichnet werden: In der rechten Lunge führt der vorderste Gang den Namen Epibronchus, der folgende heißt Metabronchus, der mediale Cardibronchus und caudal geht der später reich entwickelte Hypobronchus ab. Links sproßt der Anabronchus, der später einen caudalen Parabronchus abgibt, und caudal der Katabronchus. Dadurch ist der unleugbaren Eigenart der Bronchialverästelung rechts und links Ausdruck gegeben, ohne daß ich der Interpretation Aebys folge, welche Narath mit guten Gründen bekämpft hat. Die entwicklungsgeschichtlichen Tatsachen liefern keinen Anhalt dafür, daß der vermeintliche eparterielle Bronchus in Wahrheit ein auf den Bronchus ausgewanderter Zweig des hyparteriellen Astes sei; denn die frühzeitige Anlage und Entfaltung des Epibronchus ist an den Modellen deutlich zu erkennen. Ebensogut ist der Stamm des Ana- und Parabronchus der linken Lunge embryonal als frühzeitige Individualität angelegt. Infolgedessen entbehrt die Ansicht von His und Robinson jeglicher Grundlage, daß beim Menschen und bei der Ratte der eparterielle Bronchus links durch einen vom ersten hyparteriellen Bronchus nach oben wachsenden Zweig ersetzt werde.

Die Diskussion über den Verzweigungsmodus des Hauptbronchus ist im Sande verlaufen, obwohl Aeby Erfolg erntete, als er das sachlich unbegründete Vorurteil der dichotomischen Teilung zerstörte und die Behauptung aufstellte, daß der Hauptbronchus und seine Seitenäste sich monopodisch verzweigen. Aeby hat damals die Richtigkeit seiner Ansicht durch den Hinweis auf die Studien von Küttner über das Wachstum der Lungen verstärkt, welcher im Jahre 1876 folgende Gedanken geäußert hatte: So deutlich in einer ausgewachsenen Lunge das Prinzip der Dichotomie ausgeprägt ist, so ungerechtfertigt wäre es, auf ein dichotomisches Wachsen des embryonalen Epithelrohres, bzw. Bronchialbaumes, zu schließen. Das Wachsen ist monopodisch, d. h. das Epithelrohr wächst an seinem Scheitel ungeteilt fort, während seitliche Sprossen am Stamm desselben hervortreten und mit ihrer Längsachse zu der des erzeugenden Rohres rechtwinklig gestellt sind. Indem nun bestimmte Seitenachsen bald nach ihrer Entstehung kräftiger wachsen, sich reichlicher verzweigen als die Hauptachse, wird der ursprünglich monopodische Charakter verwischt; schließlich wird es schwer, in dem

vollendeten Bronchialbaum dessen monopodisches Wachsen wiederzuerkennen.

His wandte ein, daß Aebys Gesetz zwar für die ersten Zweige gelte, aber nicht mehr zutreffe, sobald zahlreichere Äste entstanden seien; denn die Zweige kämen dem Stamm an Kaliber näher und erschienen dadurch gleichwertig. Wenn man unbefangen die seitdem veröffentlichten Abbildungen der Lungenentwicklung von Hardiviller, Narath u. a. sowie die Figuren 37—39 betrachtet, sieht man überhaupt ein, wie wenig die Lehre der Monopodie auf Tatsachen beruht. Das entodermale Lungenrohr ist kein Gebilde, das nach den für die Pflanzen gültigen Gesetzen entfaltet wird, sondern ein Epithelraum im wachsenden Tierkörper, dessen Luftfassungsvermögen allmählich durch Bildung von Nebenräumen zunimmt. Die embryonalen Stadien lassen es mehr als zweifelhaft erscheinen, ob der Ausdruck »Bronchialbaum« glücklich gewählt ist, weil er immer wieder dazu verführt, die vor unseren Augen sich entwickelnden Vorgänge der Pflanzenwelt auf das Lungenwachstum zu übertragen. Dasselbe spielt sich aber nicht in der Weise ab, daß man darauf den Begriff »monopodisch« in der Definition Küttners anwenden könnte. Alle Rekonstruktionsmodelle zeigen die total andere Lage der primären Knospen, welche gar nicht in der vom Begriff geforderten regelmäßigen Reihenfolge, sondern in ganz verschiedener Entfernung von der Caudalspitze des Entodermrohres ungleichzeitig gebildet werden. Besonders schön ist dies an den Abbildungen von Winiwarter zu sehen (16, Taf. 42, Fig. 3 u. 5), der ausdrücklich hervorhob: Als erster Bronchus entsteht beim Maulwurf entgegen allen bisher untersuchten Tieren der infracardiale Bronchus, hierauf der erste ventrale und fast gleichzeitig der apicale Bronchus. Erst wenn sich die Infracardialknospe fast von dem Stammbronchus abgegrenzt hat, entsteht auf der linken Seite die erste Ventralknospe. Dieselbe wächst so langsam, daß sie bald von dem zweiten Ventralbronchus der rechten Seite, welcher sich nur langsam entwickelt, überholt wird.

Zum Zweck rationeller Beschreibung sind von Aeby und Narath Systeme der Bronchialzweige ausgedacht worden. Aeby hat einen Hauptbronchus angenommen, alle seine Zweige der linken Lunge, sowie die meisten Äste der rechten Seite »hyparteriell« genannt und ihnen einen symmetrischen Charakter beigemessen. Der vorderste Zweig der rechten Lunge schien ihm wegen der hochgradigen Asymmetrie und der Überkreuzung der Pulmonalarterie

ein Gebilde eigener Art, für welches er die Gruppe des »eparteriellen« Bronchus bildete. Huntington (7) entwickelte 1898 eine sonderbare Ansicht über den Bronchialbaum. Von einer Erweiterung (Bulla) am unteren Ende der Trachea entspringen in den primitiven Lungen (*Hystrix*, Taxidea) rechts und links dichotomisch zwei primäre, hyparterielle, je zum vorderen und hinteren Lungenende ziehende Bronchialstämme. Der Vorderstamm teilt sich wieder dichotomisch in einen apicalen und einen lateralen Zweig, der Hinterstamm in einen medialen und einen lateralen Zweig. Aus den vier sekundären Zweigen wachsen monopodisch die tertiären Zweige heraus. Narath sprach der Arteria pulmonalis den maßgebenden Einfluß auf die Verästelung des Bronchialbaumes ab. Die Überkreuzung des Stammbronchus durch die Arterie habe nur insofern eine Bedeutung, als sie die asymmetrische Verschiedenheit zwischen beiden Lungen um ein weiteres Moment bestätige. Er machte daher den Vorschlag, die scharfe Wesenstrennung der Bronchialäste aufzuheben, die Bronchien einfach nach ihrer Reihenfolge am Stamm zu numerieren und die Hauptnamen entsprechend der ventralen bzw. dorsalen Richtung zu wählen. Den rechten eparteriellen Bronchus führte er als ersten stark entwickelten Dorsalbronchus ein. Dadurch gewann er den Vorteil, daß er einfache Formeln des Bronchialbaumes schreiben konnte. Obwohl die bequeme Brauchbarkeit der Narathschen Einteilung außer Zweifel steht, mangelt ihr doch der streng morphologische Charakter. Die Zählung nach der räumlichen Folge ist ein am Beginn jeder wissenschaftlichen Untersuchung empfehlenswertes Mittel, um sich eine rasche Übersicht über eine Mannigfaltigkeit von Einzeldingen zu verschaffen, doch verzichtet man damit auf die feinere Gruppierung nach anderen Gesichtspunkten. Jedenfalls ist die Entwicklungsgeschichte des Bronchialbaumes in Naraths Einteilung nicht ausgiebig berücksichtigt worden, was sich aus dem damaligen Stande der embryologischen Kenntnis leicht erklärt.

Wenn man nun der Meinung beipflichtet, daß jenes frühe Stadium der Lunge, wo die zukünftigen Zweige eben erst gleich kleinen Buckeln angelegt sind, als Schema für die Einteilung der Bronchialzweige dienen kann, ergibt sich eine neue, vielleicht noch praktischere Gruppierung desselben, indem gemäß den oben (S. 440, 441) stehenden Bemerkungen über die Asymmetrie jeder Lungenflügel für sich betrachtet wird. Die Annahme eines Stammbronchus wird aufgegeben und an seine Stelle das primitive, entodermale Lungenrohr als centraler Abschnitt des später so reich verzweigten Systems

(Fig. 37—39) gesetzt. Der rechten Lunge kommen vier, der linken zwei Knospen zu. Rechts wachsen: apical der Epibronchus (eparterieller Br. Aeb., Apicalbr. oder I. Dorsalbr. Na.), lateral der Metabronchus (I. hyparterieller Ventralbr. Aeb., I. Ventralbr. Na.), medial der Cardibronchus (I. hypart. ventraler Nebenbronchus Aeb., ventraler Nebenbronchus des I. oder II. Ventralbronchus Na.), caudal der Hypobronchus (die übrigen hyparteriellen Ventral- und Dorsalbronchien Aeb., die übrigen Ventral- und Dorsalbronchien Na.) heraus. Links entstehen: lateral der Anabronchus (I. hyparterieller Ventralbronchus Aeb., I. Ventralbronchus Na.), hinten der Katabronchus (die übrigen hyparteriellen Ventral- und Dorsalbronchien Aeb., die übrigen Ventral- und Dorsalbronchien Na.). Der Anabronchus gibt sehr bald den Parabronchus als bedeutenden Nebenbronchus ab. Jeder dieser Hauptäste besitzt eine große Wachstumsenergie. Er wird zunächst zum cylindrischen Gang gestaltet und bildet im Laufe der Embryonalzeit eine sehr große Zahl von Nebengängen. Am reichsten entfaltet sich der Hypo- bzw. Katabronchus. Er erzeugt den größten Teil der als Ventral- und Dorsalbronchien (Aeby, Narath) bezeichneten Seitenäste. Schwach ist meist der Cardibronchus; die übrigen entwickeln sich teils stärker, teils schwächer, je nach der Art des Tieres, das gerade zur Beobachtung gelangt.

Diese Terminologie hat den Vorteil, daß sie der Eigenart der Hauptbronchialzweige, die natürlich im Präparate besser erkannt werden als an den besten Abbildungen, Rechnung trägt, während die einfache Numerierung immer eine gewisse Koordination vortäuscht und die Gruppierung in ventrale bzw. dorsale Bronchien die besondere Anordnung im Raume auch nicht erschöpft. Außerdem aber wird die Gliederung der Lungen in Lappen berücksichtigt, weil rechts der Epibronchus den Oberlappen, der Metabronchus den Mittellappen, der Cardibronchus den infracardialen, der Hypobronchus den Stammlappen, links der Ana- und Parabronchus den Vorderlappen, der Katabronchus den Hinterlappen versorgt. Aeby hatte eben unrecht mit der Behauptung, daß die Lappenbildung keine besondere Bedeutung habe und gegenüber der Bronchialverzweigung ganz in den Hintergrund trete. Man kann den von Aeby geprägten Satz: »der Typus des Bronchialbaumes wird durch die Lappenbildung nicht berührt«, in das Gegenteil umkehren: »die Lungenlappen spiegeln die typischen Zweige des Bronchialbaumes wieder!«

Literaturverzeichnis.

1) Chr. Aeby, Der Bronchialbaum der Säugetiere u. des Menschen. Leipzig 1880.

2) J. L. Bremer, On the Lung of the Opossum. Amer. Journ. of Anatomy 1904. V. p. 67—73.

3) J. M. Flint, The growth of the bronchial tree. Anat. Anzeiger 1905. Bd. XXVIII. S. 272—286.

4) —— The Development of the Lungs in the Pig. Anat. Anzeiger 1906. Bd. XXIX. S. 24—35.

5) D'Hardiviller, La ramification bronchique chez le lapin. Bibliographie anatomique Septembre-octobre 1896 et janvier-février 1897.

5a) —— Homologation des bronches chez le lapin. Bibliographie anatomique janvier-février 1897.

5b) —— Développement de la ramification bronchique et bronches épartérielles chez les Mammifères. Comptes rendus. Société de Biologie 1896. Sér. 10. Tom. III. p. 1095—1097.

5c) —— Les bronches épartérielles chez les Mammifères et spécialement chez l'homme. Comptes rendus. Académie des Sciences Paris 1897. Tom. CXXV. Juillet-Sept. p. 315—319.

5d) —— Origine des bronches lobaires du mouton. Comptes rendus. Soc. de Biologie 1897. sér. 10. Tom. IV. p. 1002—1003.

5e) —— Développement des bronches principales chez le mouton. Comptes rendus. Soc. de Biologie 1897. sér. 10. Tom. IV. p. 1040—1042 et 1054—1057.

5f) —— Développement et homologation des bronches principales chez les Mammifères (Lapin). Thèse, Lille 1897. sér. 5. No. 36.

6) W. His, Zur Bildungsgeschichte der Lunge beim menschlichen Embryo. Arch. für Anat. und Phys. 1887.

7) G. S. Huntington, The eparterial Bronchial System of the Mammalia. Annals New York Acad. of Science 1898. Vol. XI. p. 127—176.

8) P. Th. Justesen, Zur Entwicklung und Verzweigung des Bronchialbaumes der Säugetierlunge. Arch. f. mikr. Anat. u. Entwicklungsgesch. 1900, Bd. LVI, S. 606—650.

9) Küttner, Studien über das Lungenepithel. Virchows Archiv f. pathol. Anat. u. Physiol. 1876. Bd. LXVI. S. 12—15.

10) Moser, Beiträge zur vergleichenden Entwicklungsgeschichte der Wirbeltierlunge (Amphib., Rept., Vögel u. Säuger). Arch. f. mikr. Anat. Bd. LX. 1902. S. 587—668.

11) A. Narath, Vergleichende Anatomie d. Bronchialbaumes. Verhandlungen d. Anat. Gesellschaft auf d. 6. Versamml. zu Wien 7.—9. Juni 1892.

11a) —— Die Entwicklung der Lunge von Echidna aculeata. Denkschr. d. med. naturw. Gesellschaft Jena 1894—1897. Bd. V. S. 247—274.

11b) —— Der Bronchialbaum der Säugetiere u. des Menschen. Bibliotheca medica, Abt. Anatomie. Stuttgart 1901. Heft 3.

12) M. A. Nicolas et Z. Dimitrowa, Note sur le développement de l'arbre bronchique chez le mouton. Soc. de Biologie 1897, sér. 10. Tom. IV. p. 1019—1021, 1054—1057.

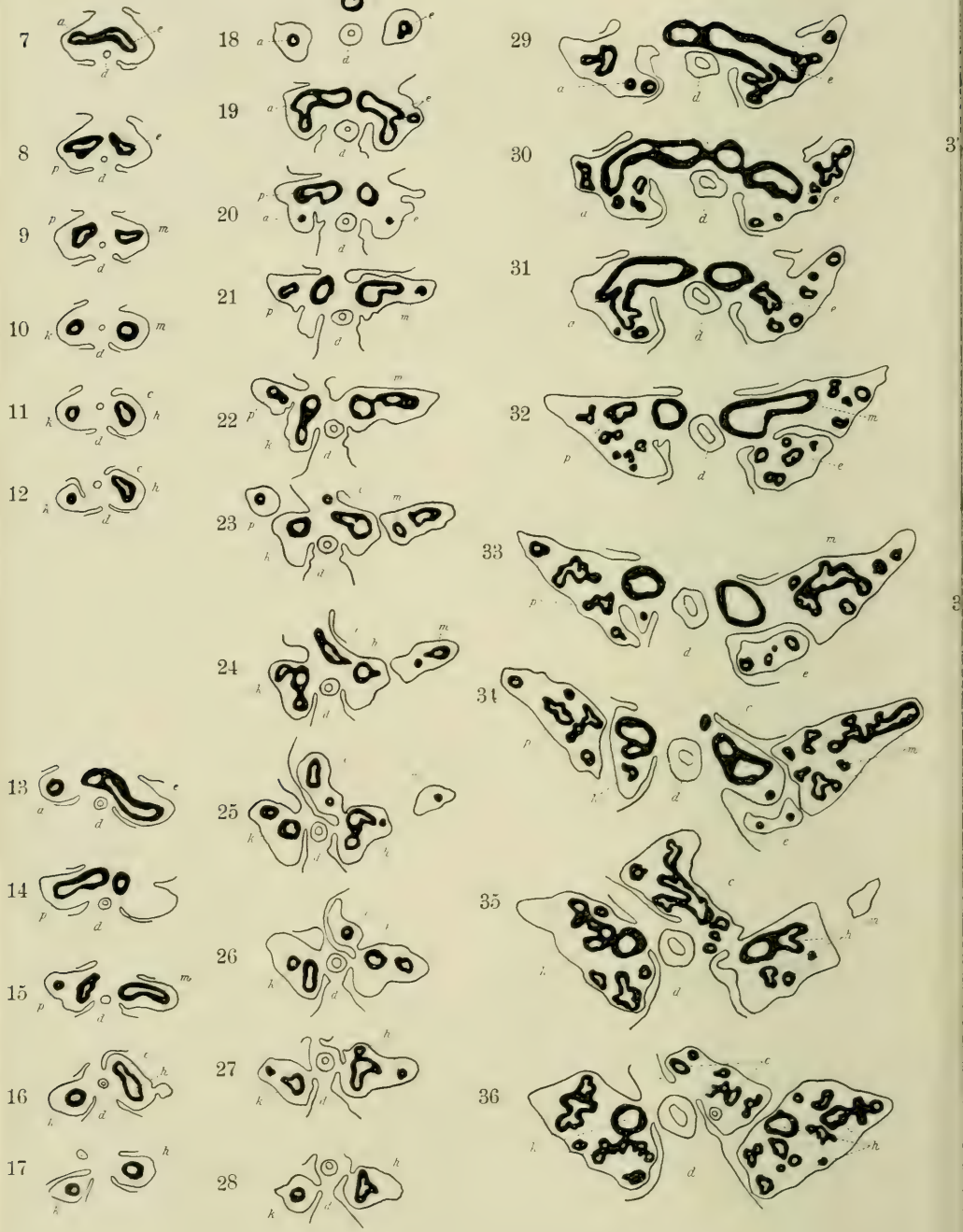
7
8
9
10
11
12
13
14
15
16
17
18
19
20
21
22
23
24
25
26
27
28
29
30
31
32
33
34
35
36

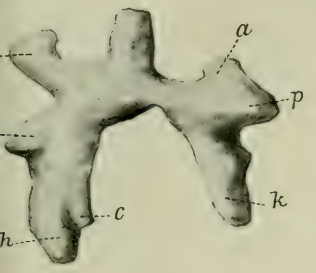

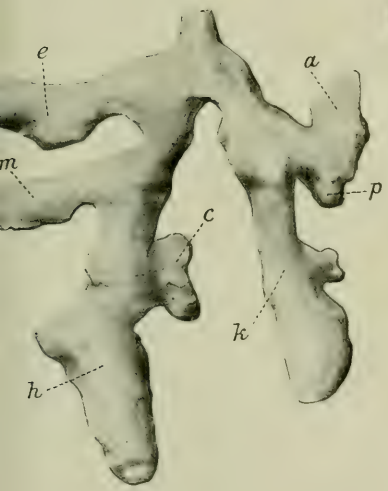

39

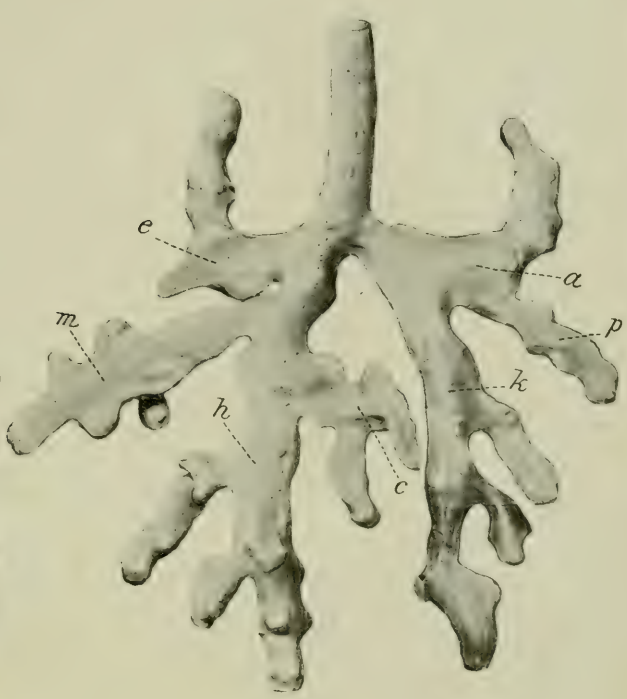

41

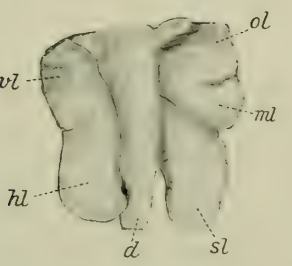

42

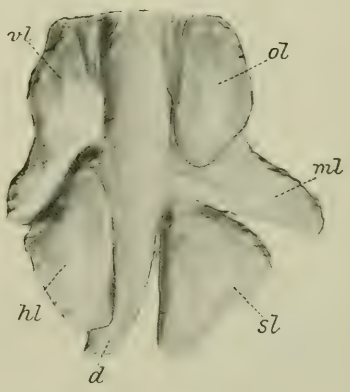

13) A. Oppel, Atmungsapparat in Merkel & Bonnet. Ergebnisse d. Anat. u. Entwicklungsgesch. 1900. Bd. X. S. 356—361.

14) Arth. Robinson, Observations on the earlier stages in the development of the lungs of rats and mice. Journ. of Anat. and Physiol. 1889. Vol. XXII. p. 224—241, Taf. XII.

15) P. Willach, Beiträge zur Entwicklung d. Lunge bei Säugetieren. Osterwieck a. Harz 1888. 8°. S. 23.

15a) —— Beitrag zur Entwicklung d. Lunge bei Säugetieren. 1. Osterwieck a. Harz 1888. 2. Rundschau auf d. Gebiete der Tiermedizin. Jahrg. IV. 1888. Nr. 9, 10, 11.

16) J. v. Winiwarter, Die Entwicklung d. Lunge bei Talpa europaea. Anat. Hefte. Bd. XXXIV. 1907. S. 383—399, Taf. 42—44.

17) Zumstein, Über den Bronchialbaum d. Säuger u. Vögel. Sitzungsber. d. Gesellsch. z. Beförd. ges. Naturw. Marburg 1900. S. 39—48.

Figuren auf Tafel XIII.

Buchstabenerklärung.

a	Anabronchus	*p*	Parabronchus
c	Cardibronchus	*t*	Trachea
d	Darm	*hl*	Hinterlappen
e	Epibronchus	*ml*	Mittellappen
h	Hypobronchus	*ol*	Oberlappen
k	Katabronchus	*sl*	Stammlappen
m	Metabronchus	*vl*	Vorderlappen

Fig. 7—36. Ausgewählte Querschnitte durch embryonale Katzenlungen verschiedener Größe.

Alle Schnitte sind so orientiert, daß die Ventralseite nach oben, die Dorsalseite nach unten liegt.

Fig. 7—12. Ausgewählte Schnitte durch die Lunge von *Felis domestica*. 0,7 cm Sstl.

Abstand 7—8 = 80 μ
- 8—9 = 120 μ
- 9—10 = 160 μ
- 10—11 = 120 μ
- 11—12 = 80 μ

Fig. 13 bis 17. Ausgewählte Schnitte durch die Lunge von *Felis domestica*. 0,95 cm Sstl.

Abstand 13—14 = 120 μ
- 14—15 = 120 μ
- 15—16 = 200 μ
- 16—17 = 260 μ

Fig. 18—28. Ausgewählte Schnitte durch die Lunge von *Felis domestica*. 1,37 cm Sstl.

Abstand 18—19 = 200 μ
- 19—20 = 80 μ
- 20—21 = 80 μ
- 21—22 = 120 μ
- 22—23 = 80 μ
- 23—24 = 80 μ
- 24—25 = 120 μ
- 25—26 = 120 μ
- 26—27 = 160 μ
- 27—28 = 160 μ

Fig. 29—36. Ausgewählte Schnitte durch die Lunge von *Felis domestica*. 2,0 cm Sstl.

Abstand 29—30 = 120 μ
- 30—31 = 120 μ
- 31—32 = 200 μ
- 32—33 = 160 μ
- 33—34 = 120 μ
- 34—35 = 280 μ
- 35—36 = 280 μ

Fig. 37—39. Modelle des entodermalen Lungenrohres. Ventralansicht ($^{50}/_{1}$).
Fig. 40—42. Modelle des mesodermalen Lungenrohres. Dorsalansicht ($^{25}/_{1}$).
Fig. 37 und 40. *Felis dom.* 0,7 cm Sstl.
Fig. 38 und 41. *Felis dom.* 0,95 cm Sstl.
Fig. 39 und 42. *Felis dom.* 1,37 cm Sstl.

II. Aves.

Die Entwicklung der Vogellunge.

Von

Dr. **Richard Mantel,** cand. med. aus Staffelstein.

Mit 5 Figuren im Text und Tafel XIV.

Nahezu hundert Jahre sind verflossen, seit RATHKE die Entwicklung der Vogellunge verfolgt hat. Bei der Lektüre der seither erschienenen Abhandlungen drängt sich aber unwillkürlich die Überzeugung auf, daß die Anatomie und Ontogenie der Vogellunge noch recht wenig Fühlung zueinander besitzen. Ein klares Bild, wie eigentlich die Architektur der pulmonalen Lufträume entsteht, vermag man aus den vorliegenden Schilderungen nicht zu gewinnen. Auch fehlen noch so gute Abbildungen, wie sie für die Säuger AEBY, HIS, HARDVILLER, NARATH geliefert haben. Daher habe ich den Versuch gewagt, die embryonale Struktur der Vogellunge zu studieren, um den fertigen Zustand bereits in der frühen Anlage zu erkennen.

Die Anregung zu der Arbeit gab mir Professor Dr. A. FLEISCHMANN. Möge es mir an dieser Stelle gestattet sein, meinem Lehrer, der mich in das interessante Studium der Entwicklungsgeschichte und vergleichenden Anatomie eingeführt hat, meinen aufrichtigen Dank für seine unermüdliche Unterstützung und das wohlwollende Entgegenkommen auszusprechen.

Das mir zur Verfügung stehende Material vom Huhn *(Gallus domesticus)* wie die kurze Zeit beschränkte mich auf die Untersuchung von Embryonen der ersten zehn Bruttage. Zur Färbung wurde Boraxkarmin, zum Einbetten Paraffin gebraucht. Um die günstige Schnittrichtung zu gewährleisten, wurden sämtliche Präparate mit dem Zeichenapparat im Verhältnis 10:1 gezeichnet. Durch

Aufeinanderlegen der Zeichnungen konnte bei durchfallendem Lichte die Schnittrichtung auf jedes neue Objekt genau übertragen oder nach Belieben geändert werden. Mit Hilfe dieser Methode war es möglich, die Embryonen nach einem Prinzip in das Mikrotom zu spannen und es ist nicht verwunderlich, daß bei gleich alten Embryonen mit derselben Schnittrichtung Serien erzielt wurden, die in ihren einzelnen Höhen zum Verwechseln ähnlich waren.

I. Historische Übersicht der Vorarbeiten.

A. Die ältern und neuern Ansichten über die Struktur der Lunge.

In der gegenwärtig herrschenden Lehre vom Lungenbaue der Vögel sind vielleicht mehr als in anderen Wissensgebieten die auf einer unzureichenden Technik gegründeten Ansichten tüchtiger Forscher vergangener Jahrzehnte enthalten. Es empfiehlt sich vorerst, eine gedrängte Übersicht derselben zu erwerben, damit erhelle, was von der Tradition ohne Schaden vergessen werden darf, und wo die neue Arbeit einzusetzen hat.

Am Anfang des vorigen Jahrhunderts war von hervorragenden Anatomen (Cuvier, Friedemann, Rathke) die Ansicht ausgesprochen worden, daß die Bronchien der Vögel sich ebenso teilen, wie bei Säugern und in den Lungenzellen blind endigen. Rudolfi, Colas und Fuld aber hatten Unähnlichkeiten gefunden. Um den Widerspruch zu klären, führte A. Retzius im Jahre 1830 eine genaue Untersuchung (10) der Vogellunge aus und gelangte zu folgenden Ergebnissen:

Die Luftröhrenäste treten in die Lunge nahe deren vorderem Ende. Dort werden die Knorpelringe unvollständiger und folgen der Röhre nur eine kleine Strecke weit an der inneren, dorsalen Seite; der übrige Teil jedes Luftröhrenastes bildet innerhalb der Lunge eine weite ovale Cavität, welche von einer Menge von Löchern durchbohrt ist. Aus dem unteren, äußeren Teile dieser Cavität führt eine der größten Kommunikationsöffnungen in die Luftzellen des Körpers. Im vordersten Teile der Cavität liegen zwischen den fünf bis sechs vordersten Knorpelbogen vier oder fünf ovale Öffnungen der größeren oberflächlichen Luftröhren, welche an der inneren und unteren Seite der Lunge verlaufen. Hinter diesen befindet sich eine Reihe anderer (sieben bis neun) hinten kleiner werdender Öffnungen der oberflächlichen Luftröhren. Die von den größeren Löchern ausgehenden Luftröhren bilden folglich zwei verschiedene (eine nach der Rücken-, eine nach der Bauchseite gerichtete) Lagen. Mehrere der größeren Zweige laufen auch radiär. Die Luftröhren, welche von ihnen ausgehen, liegen teils oberflächlich, teils in der Tiefe. Die oberflächlichen gehen fast ringsherum in den Lungen nach allen Seiten. Die äußeren Wände aller oberflächlichen Röhren sind sehr dünn und durchsichtig. Die tieferen

Röhren, welche cylindrischen Pfeifen gleichen und die Lungen nach vielen Richtungen durchlaufen, sind fast gerade und untereinander parallel. Sie sind am zahlreichsten und öffnen sich so in die oberflächlichen Röhren, daß sie von der oberen Seite der Lungen nach der unteren laufen und seitwärts miteinander kommunizieren; infolge ihrer Wanddicke stehen sie immer offen. Die Luftröhren und Pfeifen endigen nirgends blind, sondern gehen ineinander über. Der Zweck dieser Organisation war vermutlich, die Inspiration und die Strömung der Luft durch die Röhren aus den Pfeifen zu erleichtern, was bei Tieren ohne vollständiges Zwerchfell und phrenische Nerven notwendig war. Anderseits muß der Aufenthalt der Luft in den Lungen eine längere Dauer erhalten als bei den Säugetieren, bei welchen sie geradeswegs in die Endzellen gehen soll. Da nun die Röhren und Pfeifen nirgends blind endigen, so entsteht die Frage: wo die Teile der Lunge liegen, in welchen die eingeatmete Luft direkt auf die Capillaren der Lungenarterie einwirken kann? Wo sind die Gebilde, welche den Lungenzellen der Säuger entsprechen? Retzius antwortete, sie können sich nirgends anders als in den Wänden der Luftröhrchen und Pfeifen selbst befinden. Schneidet man diese auf, so findet man ihre Wände mit einem festen Netze kleiner Scheidewände, Höhlchen und Zellchen, meist von sechseckiger Form mit etwas hervorragenden Winkeln, bekleidet. In jeder Masche dieses Netzes entdeckt man ferner durch das Vergrößerungsglas ein feineres Netz mit noch feineren Öffnungen; diese führen endlich in die kurzen, fast sechsseitigen Räume, an denen sich die Capillaren der Lungenarterie ausbreiten. Die dickeren Wände der tiefen Pfeifen bestehen fast allein aus diesen Gebilden, welche nach innen durch ein feines Knorpelgerüst gehalten werden. Retzius verglich die Struktur mit dem Bau der Lunge von *Python bivittatus*, die er ein Jahr vorher untersucht hatte. Bei *Python* sind die Lungenwände (ausgenommen die hinteren Enden) mit Luftzellen besetzt und diese in gewisse, den kleinen Lappen der Säugetierlungen entsprechende Abteilungen geschieden, welche an der Oberfläche ein rautenähnliches Aussehen haben. Der Eingangsrand jeder Zelle ist von Knorpelmaschen gestützt, welche von den Rändern der rudimentären Bronchialäste wie ein feines Knorpelnetz abgehen, deshalb seien sie den Mündungsringen in den Bronchien der Säugetiere analog. In den Winkeln der Maschen befinden sich kleine weiche Knorpelknötchen bis zur Größe eines Senfkornes. Jede Abteilung der Luftzellen ist durch dünne häutige Dissepimente von den anliegenden getrennt. Sieht man in die Öffnungen der Knorpelmaschen hinein, so erscheint wieder eine Menge von Dissepimenten und Öffnungen, welche noch kleinere in sich fassen. Letztere führen in die eigentlichen Luftzellen und entsprechen den feinsten Luftröhrenzweigen der Säugetiere. Die Anordnung der Luftzellen in der Schlangenlunge hat eine offenbare Ähnlichkeit mit den Vogellungen, wenngleich die letzteren bei flüchtigem Anblick mehr denen der Säuger gleichen. Der Unterschied liegt nur darin, daß die Vogellungen aus mehreren Röhren und Pfeifen, hingegen die Schlangenlungen aus einem oder zwei cylindrischen Säcken bestehen. In beiden bekleiden die Zellen die Wände selbst, weshalb er sie Wandzellen (Cellulae pulmonales parietales) nennen, hingegen den Säugetieren Endzellen (Cellulae terminales) zuerkennen möchte. Im Gegensatz zu den Säugetieren sind die massenhaften feinen Röhren der Vogellunge an der inneren Seite mit Luftzellen besetzt, welche netzförmig gestellt sind und sich gruppenweise alle miteinander in die gemeinschaftlichen Röhren öffnen, so daß die Luft nicht durch feinere und immer feinere Äste geht, welche an ihren Enden mit Zellen aufhören, sondern sie tritt in die Zellen, während sie an ihnen vorüber-

strömt und eine Röhre nach der anderen durchstreicht. Aus diesen Gründen urteilte Retzius, die Lungen der Vögel stehen auf einer weit niedrigeren Bildungsstufe als die der Säugetiere und bilden einen Übergang zu den noch einfacheren Respirationsorganen der Amphibien.

E. Weber (16) hat 1841 die Lungen unter der Luftpumpe luftleer und durch Injektion mit erstarrender Masse den Verlauf der größeren Äste und Verzweigungen der Luftröhre samt den Luftsäcken sichtbar gemacht.

Er sah jeden Hauptast des Bronchus ästige Zweige in ein mannigfach anastomosierendes, die ganze Lunge durchziehendes Röhrennetz abgeben und entdeckte die Finalzweige (Rami finales). Diese liegen in den Zwischenräumen jenes gröberen Röhrennetzes, das die Grundlage der Lungen bildet, entspringen aus den Wänden der Röhren und sind höchst enge, ästige, mit geschlossenen Enden aufhörende, röhrenförmige Anhänge, viel enger als die Finalzweige an den Lungen der Säugetiere.

Die Überzeugung, daß die Ähnlichkeit des Lungenbaues in beiden Gruppen nicht so groß sei, als man zu Beginn des Jahrhunderts angenommen hatte, herrschte nun längere Zeit unter den Gelehrten. Eberth hob ein paar Jahrzehnte später (1862) den Kontrast scharf hervor und Fr. E. Schulze vertrat die gleiche Anschauung.

Eberth (5) betonte die eigentümliche Anordnung der Bronchien wie der feineren Lufträume. Bei den Säugern zerfallen die Stämme gegen die Peripherie dichotomisch in immer feinere Reiser. Bei den Vögeln dagegen ist die Ramifikation der Bronchien federförmig, indem sowohl der Haupt- wie der sekundäre Stamm einseitig Zweige abgeben. Von dem sekundären Stamme gehen die letzten und feinsten Bronchien ab, die als parallel verlaufende, überall gleichstarke Cylinder das Parenchym durchsetzen. Die Ramifikation der Bronchien ist sonach in der Vogellunge sehr beschränkt und erzeugt nie so feine Verästelungen wie in der Säugetierlunge. Um die feinsten Bronchien — die eigentlichen Lungenpfeifen — sitzen die Luftzellen und bilden mit jenen sechseckige, durch feine Septa voneinander getrennte Säulen. Eine isolierte Pfeife ist einem hohlen Cylinder vergleichbar, dessen Wände von vielen größeren rundlichen oder polygonalen Säcken durchbrochen werden, zwischen denen verschieden dicke Balken als Septa bleiben. Durch Injektion undurchsichtiger Massen (Chromblei) erkannte Eberth von den Pfeifen nach auswärts tretende, sich teilende Kanäle, deren feinste Ramifikationen in kleine geschlossene Anschwellungen münden. Es schien ihm, als ob die Bronchialröhren mit kleinen Träubchen oder Bläschen besetzt wären, doch überzeugte er sich, daß die Bilder nur unvollständig injizierten Partien angehörten.

F. E. Schulze (15) gab in Strickers Handbuch eine zwar kurze, doch sehr gute Zusammenfassung der damaligen Kenntnisse, gestützt auf sorgfältige eigene Analysen mikroskopischer Lungenpräparate.

Der als geradlinige Fortsetzung des freien Bronchus jede Lunge von vorn nach hinten durchsetzende und schließlich mit weitem Ostium in den Abdo-

minalluftsack mündende Hauptluftgang gibt seitlich Bronchialröhren ab, welche mit ihren einfach fiederförmigen Seitenzweigen an der Oberfläche der Lunge hinziehen und zum Teil in Luftsäcke übergehen. Während von den an der Lungenoberfläche liegenden membranösen Wandteilen dieser Bronchien nur einfache, niedrige, glatte Septa nach innen vorspringen, welche maschenartig ver-

Fig. 1.

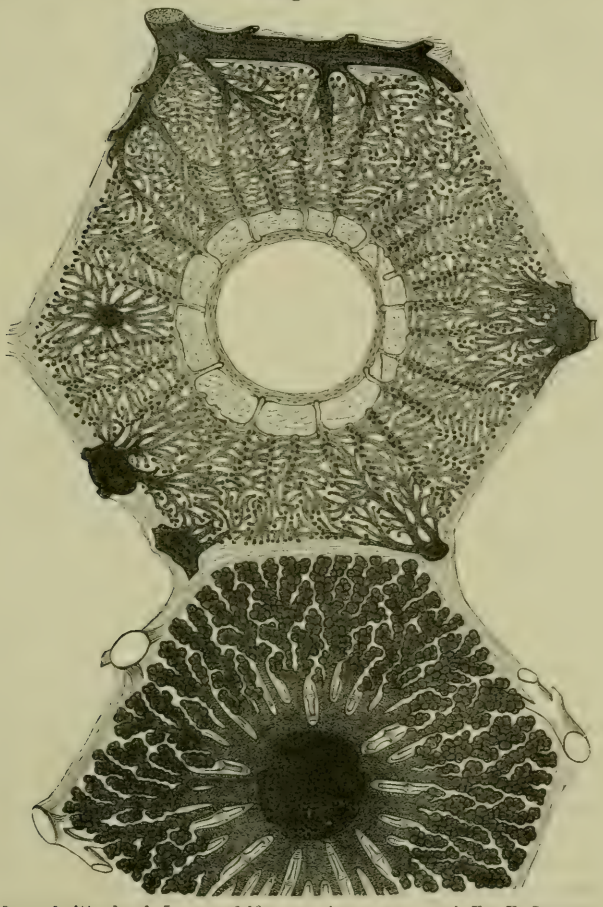

Querschnitte durch Lungenpfeifen von *Anas anser*, nach Fr. E. Schulze.

bunden alveoläre wabenförmige Räume umgrenzen, gehen von allen dem Lungenparenchym anliegenden Seiten derselben, sowie auch von einigen Seiten des Hauptluftganges unter rechtem Winkel die sog. Lungenpfeifen (Canaliculi aeriferi) ab, langgestreckte, auf dem Durchschnitt sechseckige Röhren, deren voluminöse Wandungen das eigentlich respirierende Gewebe enthalten und die Hauptmasse der ganzen Vogellunge ausmachen (Fig. 1). Sie ziehen parallel dicht nebeneinander, indem sie anfangs geradlinig, dann mehr wellig oder geknickt verlaufen, stehen aber vielfach in offener anastomotischer Verbindung. Ihr Binnenlumen wird markiert durch die freien Innenränder starker membranöser Ring-

leisten, welche vielfach durch schräge Anastomosen ineinander übergehen, sich in ziemlich gleichen Abständen folgen und durch zahlreiche längsgerichtete dünnere Zwischensepta verbunden werden. So entsteht ein Maschenwerk, welches wabenartige Räume umschließt, deren Grund durch das die voluminöse Wandung der Pfeifen darstellende Parenchym gebildet wird. In dieses letztere hinein führen aus jeder solchen wabenartigen Seitennische einige senkrecht und radiär zur Längsachse der Pfeifen gerichtete Gänge, welche anfangs einfach und gerade, sich alsbald baumartig und zwar vorwiegend spitzwinklig dichotomisch verzweigen und schließlich in kleine Blindsäcke auslaufen, welche bei starker Füllung durch Injektionsmassen noch mit zahlreichen buckelförmigen Vortreibungen besetzt erscheinen.

Zunächst wurde über die klare Schilderung von Fr. E. Schulze kein nennenswerter Fortschritt erzielt. Sie galt den späteren Bearbeitern der Vogellunge als solide Grundlage und klang mehr oder minder deutlich in den Schriften von E. Baer und G. Fischer wieder.

E. Baer (2) entwarf z. B. folgendes Bild des feineren Lungenbaues. Die Wände sämtlicher Bronchialäste sind siebartig von einer Unmenge dichtstehender kleiner gleichweiter Öffnungen der sog. Lungenpfeifen (Parabronchia Huxley) durchbohrt, welche aus den Bronchialästen unter rechtem Winkel entspringen und in radiärer oder auch fiederförmiger bzw. einseitig kammförmiger Anordnung unverzweigt bei ziemlich gleichbleibender Weite nach allen Richtungen der Lunge ziehen. Häufig von recht bedeutender Länge, verlaufen sie anfangs gerade, dann leicht geschlängelt und enden entweder blind oder führen in einen benachbarten Bronchus; einzelne sind durch schräge Anastomosen miteinander verbunden. Sie stellen verhältnismäßig dickwandige sechseckige oder polygonale Röhren vor. Ihre Wandungen werden von dem respiratorischen Lungenparenchym selbst gebildet. Auf der Innenfläche der Kanäle bemerkt man in ziemlich regelmäßigen Abständen eine Menge nach innen schwach vorspringender Ringleisten, verbunden durch zahlreiche, meist längs verlaufende Scheidewände. Beide zusammen bilden ein feinstes Fachwerk wabenähnlicher Nischen. In diese münden radiär zu den Lungenpfeifen selten einzeln, meist zu zwei oder drei vereint, die Ausführungsgänge der primären Lungenläppchen (Rami finales). Sie sind nach der Peripherie spitzwinklig, dichotomisch verästelt, dabei leicht geschlängelt und enden in seitlichen oder terminalen Blindsäcken (Alveolen vom Durchmesser 6—10 μ). Zwischen den Alveolen benachbarter Bronchien bestehen zahlreiche offene Kommunikationen. Infolge derselben und vor allem durch die offene Verbindung der einzelnen Lungenpfeifen kann die Atemluft nach jeder Richtung durchstreichen, ohne die großen Röhren zu passieren; sie ist daher nicht, wie in den Säugetierlungen, gezwungen, bei der Ausatmung den gleichen Weg einzuhalten, den sie bei der Einatmung benutzt hatte.

F. Supino (16) beschrieb 1898 die fiederige Konstitution der Vogelbronchien im Kontrast zur dichotomischen Teilung der Säugetiere.

Der Hauptbronchus erweitert sich in der Lunge und dehnt sich gegen den hinteren Teil des äußeren Randes aus, wo er sich in zwei Äste gabelt, welche

sich frei nach außen öffnen. Vom Hauptbronchus gehen elf Sekundärzweige ab, vier von der inneren Seite (Bronchi diaphragm. Sappey) nach der unteren Lungenfläche und sieben von der äußeren Seite gegen die dorsale Oberfläche der Lunge (Bronchi costales Sappey). Die Sekundärbronchien geben beiderseitig eine Reihe von Tertiärbronchien ab, wie der Bart einer Feder, und diese senden ihrerseits die Bronchien vierter Ordnung oder Bronchioli ab. Sie enden mit einer leichten Anschwellung, die er als Lungenalveole bezeichnete. Die Vogellunge zeigt keine großen Alveolen (Pancere), noch ein unentwirrbares Netz kommunizierender Bronchioli (Sappey), vielmehr zahllose Bronchioli, deren jeder sich in eine kleine Alveole erweitert. Während bei den Säugetieren der Bronchiolus im Infundibulum endet, das zahlreiche Alveoli besitzt, hat bei den Vögeln jeder Bronchiolus eine eigene Alveole.

E. Fischer (6) legte auf den Kontrast der Lungenstruktur besonderen Nachdruck. Während die Bronchien der Säugetierlunge sämtlich einen intrapulmonalen Verlauf einschlagen und rings von respiratorischem Lungengewebe umgeben werden, sind die Verhältnisse in der Vogellunge entgegengesetzt geartet. Die dendritische Verästelungsweise der Säugetierlunge steht einem meist kammartigen oder fiederförmigen, radiären Verzweigungssystem in der Vogellunge gegenüber.

Die größeren Bronchien überziehen vorzugsweise die Außenfläche der Lunge, die innere eigentliche Lungenmasse aber wird von zahlreichen, gleichweiten Lungenpfeifen (Bronchi fistularii Fischer = Parabronchia Huxley, Canaliculi aeriferi Schulze) durchsetzt, welche von den intrapulmonalen Bronchien allseitig, von den oberflächlich verstreichenden einseitig abgehen. Der Hauptbronchus selbst anastomosiert erst nach Erweiterung zum Vestibulum nur von seiner dorsalen Wand aus mit den Kanälen, seine mediale und ventrale Wand bleibt hingegen stets geschlossen. Unter rechtem Winkel ziehen die Lungenpfeifen meist parallel von außen-oben nach innen-unten. Sie bilden größtenteils die vermittelnden Kanäle zwischen der dorsalen und ventralen Lungenoberfläche, sowie die Verbindungsbrücken des hinteren medialen und distalen Lungenrandes und werden ungefähr in der Mitte der Lungensubstanz durch Seitengänge, die sämtlich in einer Ebene liegen und das Lumen der Pfeifen besitzen, miteinander vereinigt. Um das Lumen jeder Pfeife sind kurz gedrungene Bronchioli radiär angeordnet. Sie verästeln sich spitzwinklig dichotomisch und lösen sich allmählich in ein Luftcapillarnetz von zahlreichen gleichweiten Kanälen auf, welche mit den Blutcapillaren verflechten. Sämtliche Luftwege anastomosieren miteinander. Blindsäcke oder Alveolen scheint die Vogellunge nicht zu besitzen. Die Lungenpfeifen pflegen rechtwinklig von ihrem Stamm abzugehen und meist gerade Bahnen einzuschlagen. Bei den feinsten Luftwegen bleibt die Säugetierlunge mit ihren geschlossenen alveolären Bildungen zurück hinter dem überaus fein verteilten Luftcapillarnetz der Vogellunge. Trotzdem haben sich wesentliche Homologien erhalten. Wie in der Säugetierlunge ist auch beim Vogel der ventrale Bronchialbezirk an Kalibergröße dem dorsalen überlegen.

A. Oppel bestätigte in Merkel-Bonnets Ergebnissen der Anatomie und Entwicklungsgeschichte Bd. 15 (1905) die Existenz der

von Fischer beschriebenen letzten Endräume der Luftwege. Die in seinem Lehrbuche der mikroskopischen Anatomie Bd. 6, Fig. 157 und 158 mit *En* bezeichneten Räume sollen nicht mehr als Endräume gedeutet werden, sondern als Derivate der primären Atrien, von denen sich die Luftcapillaren abgegliedert haben.

B. Die gröberen Lufträume in der Lunge.

Th. Huxley (8) gab in dem Berichte über die Atemorgane von *Apteryx* im Jahre 1882 eine allgemeine Schilderung des Lungenbaues der Vögel und an Stelle der alten von ihm mit Recht verworfenen Nomenklatur eine bessere Terminologie der Lufträume. Dieselbe wurde von allen nachfolgenden Forschern angenommen und bildet heute noch die Grundlage unserer Kenntnisse. Deshalb mag ein kurzer Auszug hier folgen:

Unmittelbar nach seinem Eintritt in die Lunge erweitert sich der Bronchus in das Vestibulum. Aus dem hinteren Ende desselben geht das Mesobronchium zum oberen Ende des hinteren ventralen Lungenrandes (Ostium posterius des hinteren Abdominalluftsackes). In der Mitte seines Verlaufes gibt das Mesobronchium einen weiten Zweig ab, welcher rückwärts und nach unten zum hinteren ventralen Rande der Lunge zieht und sich durch ein weites Ostium in den Saccus intermedius posterior öffnet. Vier Entobronchien (Bronches diaphragmatiques Sappey) entspringen an weiten Öffnungen der Wand des Vestibulums. Das vierte ist am weitesten hinten, es geht meist direkt zum hinteren Ende der Lunge, endet blind und gibt nur von seiner ventralen Wand Äste ab. Das dritte Entobronchium zieht parallel mit dem zweiten und entsendet eine Zahl geschlossener Zweige an seiner dorsalen Seite, welche sich über die obere Facette verteilen. Dicht an seiner Wurzel im Bronchus zeigt es das weite Ostium für den Saccus intermedius anterior. Das zweite Entobronchium steigt direkt dorsal und verzweigt sich über die Mitte der oberen Facette. Ein weiterer Ast steigt zum subbronchialen Ostium. Das erste Entobronchium biegt sich scharf rund um den Eintritt des Bronchus und gibt von seiner konvexen Vorderwand Äste zum vorderen Teil der oberen Facette und zur vorderen inneren Facette. Einer dieser Zweige geht vorwärts zum Ostium des präbronchialen Sackes, während das untere Ende des Stammes sich in das Subbronchialostium öffnet. So ist das Mesobronchium mit den hinteren Luftsäcken (Saccus abdominalis und intermedius posterior), das erste Entobronchium mit dem Saccus subbronchialis und praebronchialis, das dritte Entobronchium mit dem Saccus intermedius anterior verbunden. Die letztgenannte Öffnung liegt dem Vestibulum so nahe, daß man sagen könnte, sie liege direkt im Vestibulum. Das Mesobronchium gibt zahlreiche (gewöhnlich sechs oder sieben) Ectobronchien ab, welche lateral und dorsal zur costalen Fläche der Lunge gerichtet sind. Die Wandbezirke der verschiedenen Bronchien und ihrer Äste, welche mit dem Lungenparenchym in Verbindung stehen, sind von kleinen runden Öffnungen durchbohrt. Diese führen in rechtwinklig zur Oberfläche der Bronchien gerichtete, oft anastomosierende Parabronchien (Lungenpfeifen). In die Lumina der Pfeifen ragen transversale Ringfalten von glatten Muskeln in regelmäßigen

Zwischenräumen hinein. Die Abschnitte zwischen diesen Falten sind durch Schräg- oder Längsfalten in Fossae geteilt und diese durch schmälere Ausbuchtungen (Fossulae), welche sich in die intercapillären Luftgänge öffnen.

Da die Schilderung, welche H. Gadow (7) in Bronns Klassen und Ordnungen des Tierreiches von der Beschaffenheit der Vogellungen 1891 gab, einen nachhaltigen Einfluß auf die zoologische Welt und besonders alle später über das gleiche Gebiet arbeitenden Forscher gewonnen hat, lasse ich zunächst einen knappen Auszug seiner Beschreibung folgen:

Die Bronchen treten medioventral an die Lungen; dadurch wird jede Lunge in einen vorderen oberen und in einen hinteren unteren größeren Abschnitt geteilt. Jeder Hauptluftgang (Mesobronchium) erstreckt sich vom Eintritt des Bronchus ziemlich gerade bis zum caudalen Lungenende und geht dort durch das weite Ostium posterius in den abdominalen Luftsack über. Das Mesobronchium verliert die Knorpelringe sehr bald und wird daher ganz membranös; gleich nach dem Eintritt in die Lunge erweitert sich der Gang zum Vestibulum. Ungefähr in der Mitte seines Verlaufes sendet das Mesobronchium einen weiten Gang zum ventralen Hinterende der Lunge, wo er durch das Ostium intermedium posterius in einen Luftsack führt. Außerdem gehen vom Mesobronchium Ectobronchien und Entobronchien aus; distal vom Vestibulum entspringen nacheinander ungefähr sechs Ectobronchien, um in lateraler und dorsaler Richtung zur Lungenoberfläche zu ziehen. Aus der Dorsalwand des Vestibulums entspringen mit weiten Öffnungen vier Entobronchien. Das erste Entobronchium biegt scharf um die Wurzel des Hauptbronchus und gibt von seiner vorwärts gekehrten Krümmung mehrere Zweige zum vorderen oder oberen Abschnitt der Lunge; einer derselben öffnet sich durch das Ostium praebronchiale in den gleichnamigen Luftsack; das distale Ende des Ganges führt unterhalb des Bronchus in das Ostium subbronchiale. Das zweite Entobronchium verzweigt sich im dorsalen Teile der Lunge und sendet einen Zweig abwärts, der sich im Ostium subbronchiale öffnet, also mit den vorigen kommuniziert. Das dritte Entobronchium läuft rückwärts, gibt Zweige zur dorsalen Lungengegend ab und hat ein Ostium intermedium anterius dicht neben der Wurzel des Hauptbronchus. Das vierte Entobronchium zieht rückwärts und endet blind, nachdem es ventrale Zweige abgeschickt hat. Alle Entobronchien geben in federförmiger Anordnung kleinere Parabronchien ab, welche zur Oberfläche der Lungen gehen und dort blind endigen. Ihre Eingänge sind wie die Öffnungen der Luftsäcke durch Knorpelbogen gestützt. Mit der anhängenden Gewebsmasse ist die einzelne Pfeife im Querschnitt meistens hexagonal; ihr Lumen kann mit den benachbarten Pfeifen anastomosieren, so daß die Luft ohne Vermittlung der größeren Röhren und der Bronchien aus einem Teile der Lunge in einen anderen gelangen kann. In das Lumen der Pfeifen springen ringförmige Leisten vor, die durch netzförmige bindegewebige Verbindungen und durch glatte Muskelfasern ein wabenförmiges Maschenwerk bilden. Die ziemlich dicken Wände der Pfeifen bilden die Hauptmasse der Lunge. Sie bestehen aus dem eigentlichen respiratorischen Gewebe. Aus jeder Wabe erstrecken sich nämlich feinste Röhrchen (Canaliculi aeriferi), zunächst rechtwinklig und gerade, dann wellig gebogen und dichotomisch, zuletzt traubig anschwellend, so daß die Wand

der Pfeife schwammig wird. Die Anschwellungen entsprechen den Alveolen der Säugetiere.

Durch eine Preisaufgabe der naturwissenschaftlichen Fakultät zu Tübingen angeregt, untersuchte M. Baer (2) im Jahre 1896 die Atmung der Vögel und gab zur Einleitung seiner Studie eine Übersicht über den Bau der Lungen.

Nach seiner Auffassung erweitern sich die Hauptbronchien unmittelbar nach dem Eintritte in die Lunge zu je einem ampullenförmigen Vestibulum und verlieren die Knorpelringe fast vollständig. Auf der dorsalen Wand des Vestibulums entspringen vier Entobronchien, auf der dorsalen Wand des Mesobronchium sieben bis zehn Ectobronchien nahe nebeneinander, so daß ihre Wurzelstellen nur durch schmale Brücken getrennt sind. Das erste Entobronchium öffnet sich in den interclaviculären Luftsack durch das Ostium claviculare. Ein größerer Zweig desselben zieht zur Lungenspitze an das Ostium des cervicalen Luftsackes. Das kurze zweite Entobronchium verzweigt sich im dorsalen Teil der Lunge und sendet häufig auch einen Zweig zum Ostium cervicale. Das kurze dritte Entobronchium führt am Ostium intermedium anterius in den vorderen diaphragmatischen Luftsack, gibt Zweige an die mittlere dorsale Lungenpartie, zuweilen auch einen Kanal zum clavicularen Sack ab. Das vierte Entobronchium und sämtliche Ectobronchien sind ausschließlich für die Lungen bestimmt und ohne Verbindung mit Luftsäcken. Sämtliche Bronchialzweige sind verhältnismäßig weit, dünnhäutig und sehr innig mit dem Lungenparenchym verbunden. Die Fünfzahl der Ostien ist allerdings nicht beständig, weil gleichzeitig mehrere pulmonale Zugänge in einen Luftsack führen können. Jenseits des Vestibulums teilt sich der Hauptbronchus in einen dorsalen inneren Kanal (Mesobronchium), welcher ebensoweit wie der Hauptbronchus gleichsam dessen gerade Fortsetzung zum abdominalen Luftsacke am inneren hinteren Lungenwinkel bildet, und in einen ventralen äußeren Kanal, welcher enger und kürzer als das Mesobronchium, etwas ventral und lateral von demselben gegen den äußeren Lungenrand zieht, den er gewöhnlich nicht erreicht, um am Ostium intermedium posterius in den hinteren diaphragmatischen Luftsack überzugehen. Sämtliche Ectobronchien und die nicht in Luftsäcke führenden Entobronchien ziehen in leicht geschlängeltem Verlauf unmittelbar nach der Lungenoberfläche und zwar entweder vollständig ungeteilt oder etwa im letzten Drittel ihrer ganzen Länge in zwei, höchstens drei gleichwertige Äste zerfallend. Hierbei verlieren sie allmählich ihre an sich schon dünnhäutige Wand, so daß sie von Lungenparenchym fast unmittelbar begrenzt, nichts anderes als große Lücken darstellen.

Unter Leitung von Boether in Hannover untersuchte Guido Fischer (6) im Jahre 1905 den feineren Bau der Vogellunge, ohne den groben Bronchialverlauf außer acht zu lassen. Nach Injektionspräparaten entwarf er in Bild und Wort folgende Schilderung des Bronchialsystems:

Der Bronchialbaum ist in einen unteren ventralen und oberen dorsalen Bezirk geschieden; denn von dem Hauptbronchus = Mesobronchium gehen 2 Bronchialbezirke aus, der ventrale auf der Innenfläche, der dorsale auf

der Außenfläche. Der Ventralbezirk ist sehr regelmäßig, aber großkalibrig und enthält stets 8 größere Luftwege.

Der aus der Bifurkation der Trachea hervorgehende Hauptbronchus (Mesobronchium Huxley) tritt jederseits an der ventralen Fläche in die Lunge ein und erweitert sich ampullenartig zu einem Vestibulum, von dem mehrere Bronchien abzweigen. Das Mesobronchium gibt kurz nach seinem Eintritt in die Lunge noch vor dem Vestibulum aus seiner medio-dorsalen Wand den 1. Ventralbronchus ab (Bronchus clavicularis = Entobronchium Gadow), welcher durch reiche Verzweigung das vordere ventrale Lungengebiet beherrscht; er biegt bald nach seinem Ursprung in kurzer nach dem lateralen Rande gerichteter Kurve um die Wurzel des Mesobronchium sowie um die lateral davon ziehende Pulmonalis und schickt seine Zweige über den cranialen und lateralen Rand hinweg nach der dorsalen Oberfläche. Vermittels des lateral von der Wurzel des Mesobronchium befindlichen Ostium claviculare versorgt er den gleichnamigen Luftsack und setzt seinen bogenförmigen Lauf rings um den Stammbronchus bis hinter denselben und die hier verstreichende Vena pulmonalis fort. Knapp vor der Lungenmitte endigt er mit einem kräftigen, nach dem lateralen Rand verästelten Zweig, der noch an seiner Abgangsstelle durch eine schmale Öffnung mit dem vorderen diaphragmatischen Luftsack in Verbindung steht. Der Hauptast (Bronchus cervicalis) des ersten Ventralbronchus setzt die anfänglich gerade Richtung seines Mutterstammes bis zur vorderen Lungenspitze fort und mündet kurz vor derselben in den Saccus cervicalis. Von der medio-dorsalen Wand des Mesobronchium etwas oberhalb von den vorigen entspringen gemeinsam, aber bald divergierend, der Bronchus clavicularis dorsalis (= 2. Entobronchium) und der von Fischer neu unterschiedene Bronchus medialis. Ersterer durchdringt genau parallel zu dem unter ihm ziehenden Bronchus clavicularis die innere Lungensubstanz, verästelt sich in derselben und gibt auch Zweige an den clavicularen Luftsack ab. Der Medialbronchus strebt geraden Weges zum medialen Rand, über den hinweg er seine Zweige dorsal sendet. Oberhalb des Ausgangspunktes dieser Luftwege, etwas mehr lateral als dorsal, geht der Bronchus diaphragmaticus anterior (= 3. Entobronchium) zur hinteren medialen Ventralfläche hinab, um in den vorderen diaphragmatischen Luftsack zu münden. Nach Abgabe dieser Kanäle dehnt sich der Hauptbronchus zum Vestibulum aus, das verschiedene kräftige, ausschließlich zur Ventilation der Lunge selbst bestimmte Äste entsendet. Von der unteren dorso-medialen Wand zieht der Bronchus caudalis (= 4. Entobronchium), weitaus der gewaltigste ventrale Stamm, längs des medialen Randes zum hinteren und mittleren Lungenende. Sein Lumen verengt sich allmählich, bis er sich in seine Ästchen auflöst. Medial sendet er mehrere parallel nach dem oberen dorsalen Rand aufsteigende und sich weiter verzweigende Kanäle ab, die nach dem Ende ihres Mutterbronchus entsprechend kleiner werden. Distal entspringt nur ein kräftiger von Fischer neu unterschiedener Bronchus lateralis. Unmittelbar nach seinem Ursprung gabelt er sich in zwei Stämmchen; der vordere läuft leicht gebogen hinter dem Mesobronchium und der Vena pulmonalis schräg nach außen und vorn, während der hintere parallel zum Caudalbronchus mit seinen lateral abgehenden Gängen die weitere Versorgung des hinteren ventralen Lungenabschnittes übernimmt. Aus der mediodorsalen Wand der intrapulmonalen Portion des Mesobronchiums gehen 6—10 fast gleichweite meist parallel verlaufende Bronchi dorsales zur dorsalen Lungenfläche. Sie füllen die mediale Lungenhälfte aus und besitzen ein

kleineres Kaliber als die dorsalen Zweige. Die beiden obersten entspringen vom Vestibulum selbst, die nachfolgenden vom Hauptbronchus. Auf der dorsolateralen Lungenhälfte anastomosieren die aus dem Lungeninneren hervortretenden Lungenpfeifen sowohl unter sich als mit sämtlichen umliegenden Bronchien. Unter allmählichem Verlust der Knorpelringe durchzieht das Mesobronchium die Lungensubstanz, um am hinteren lateralen Rande mit weiter Öffnung in den abdominalen Luftsack überzugehen. Der Hauptstamm entsendet verschiedene dorsal und ventral gerichtete Äste und teilt sich etwa zu Anfang seines zweiten Drittels in einen dorsal fortziehenden und in einen ventral absteigenden sehr kurzen, aber verhältnismäßig weiten Bronchus diaphragmaticus posterior, welcher die Luft durch das geräumige Ostium intermedium posterius in den hinteren diaphragmatischen Luftsack führt.

C. Gegenbaur vertrat in seinem letzten Werke über die vergleichende Anatomie der Wirbeltiere 1901 eine von den bisher besprochenen Gedanken abweichende Ansicht, indem er sich auf die älteren Untersuchungen von Retzius, Sappey und Selenka stützte.

Der an der ventralen Fläche jeder Lunge eintretende Bronchus setzt sich unter allmählichem Verluste der Knorpelringe in den lateral zum distalen Lungenrande verlaufenden, allmählich an Umfang abnehmenden Hauptbronchus fort (Fig. 2). Die von ihm in die Lunge abgezweigten Kanäle verlassen denselben als reihenweise Öffnungen, von denen die größeren in zwei Gruppen A und B angeordnet sind. Eine Reihe A von vier Öffnungen liegt proximal an der medialen Seite des Bronchus, eine zweite Reihe folgt distal mehr an der lateralen Seite. Aus der ersten Reihe entspringen vier Bronchien, die sich sämtlich an der ventralen Lungenfläche in divergentem Verlaufe verzweigen (Bronchi divergentes, Bronches diaphragmatiques Sappey). Diese Bronchien, welche ventral ihre Verbreitung nehmen, bieten in dieser Verteilung ziemlich regelmäßige Zustände. Die Äste des ersten Bronchus treten in drei Richtungen auseinander, ein Ast geht lateral, ein zweiter nach der Spitze der Lunge, ein dritter zum medialen Rand. Der letzte Ast kann auch den zweiten Bronchus dieser Gruppe vertreten, welcher in der Regel nur laterale Verzweigung besitzt. Der dritte Bronchus begibt sich längs der ventralen Lungenfläche zum Hinterrande der Lunge und schickt eine Reihe von Zweigen zum medialen Lungenrande. Lateral vom dritten und parallel mit ihm verläuft der vierte schwächste, welcher viele, aber dünne Zweige nach dem lateralen Lungenrande abgibt. Von der zweiten Reihe (B) lateraler Öffnungen des Stammbronchus, die an Umfang terminal abnehmen, gehen in der Regel 7 Bronchien hervor, welche sich zur dorsalen Oberfläche der Lunge begeben und hier an der medialen Lungenwand

Fig. 2.

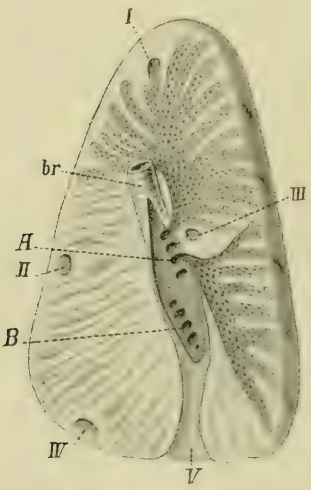

Mediale Fläche der Lunge von *Anas anser*, nach Gegenbaur.

verzweigen (»Bronches costales« Sappey), der oberste mächtigste auch zur Spitze der Lunge. Sie nehmen zur Ausbreitung auf der dorsalen Lungenfläche eine etwas divergente Bahn und entsenden wieder Reihen von Zweigen. Ihr Gebiet nimmt vom ersten zum letzten an Umfang ab. Außer diesen größeren Bronchien gehen vom Stammbronchus noch zahlreiche kleinere ab, die sich direkt in die Lungensubstanz einsenken, ohne vorher oberflächliche Bahnen einzuschlagen. In diesem Verhalten der Bronchialverteilung prägt sich das Typische der Vogellunge aus. Während an der der Oberfläche zugekehrten Seite aller Bronchien nur eine alveoläre Beschaffenheit der Wandung besteht und dadurch an Zustände der Reptilien erinnert wird, gehen von den der Lunge angelagerten Flächen rechtwinklig die dichtstehenden Lungenpfeifen (Parabronchia Huxley) ab. Solche entspringen auch direkt vom Stammbronchus an einer siebförmig durchbrochenen Stelle, welche lateral von der Mündungsreihe der hinteren Bronchien liegt. Die Lungenpfeifen bilden die Hauptmasse der Lungensubstanz. Es sind fast gerade verlaufende Röhren, die auch miteinander kommunizieren können, und deren Wandungen auf dem Querschnitte als sechsseitige Felder sich gegeneinander abgrenzen (Fig. 1). Das cylindrische Lumen der Röhre ist von einer dicken Wandschicht umgeben und entsendet in diese überaus zahlreiche radiäre Kanälchen, die auf dem Wege zur Peripherie der Wandschicht sich in verschiedener Art verzweigen und in diesen Verzweigungen alveolär gebuchtet sind. Die terminalen Blindsäckchen sind die Enden der Luftwege in den Lungen. An ihnen verteilt sich das respiratorische Capillarnetz. In der Anlage der Lunge stellt sich die Entstehung der vom primordialen Bronchus abgezweigten Bronchien durch Sprossung dar. Aber nur ein Teil dieser Bronchialsprossen hält sich in dem Umfange der Lunge. Eine bestimmte Anzahl von Bronchien, bzw. von deren Anlagen wächst über die Peripherie der Lunge und zwar an deren freier Vorderfläche hinaus und gewinnt, allmählich hohl werdend und durch die Kommunikation mit der Lunge mit Luft sich füllend, neue Beziehungen. Diese Sprosse werden zu luftführenden Räumen, welche teils in die Leibeshöhle sich entfaltend Eingeweide umhüllen, teils über das Cölom hinaus in Skeletteile sich fortsetzen oder subkutane Verbreitung nehmen.

Auffallenderweise fanden die Gedanken, welche Chr. Aeby (1) über die Lungenstruktur der Vögel 1881 geäußert hat, in den bisher besprochenen Aufsätzen keine Berücksichtigung, obwohl Aeby sich durch seine sorgfältige Analyse der Luftwege in den Säugerlungen einen Namen gemacht und die Studien auf dem Gebiete der menschlichen und Veterinäranatomie nachhaltig beeinflußt hatte. Nur der Anatom Zumstein in Marburg hat sich auf Aebys Ideen bezogen. Die überraschend einheitliche Entwicklung des Bronchialbaumes der Säugetiere hatte Aeby die Frage nahe gerückt, ob ihr nicht eine noch allgemeinere Bedeutung zukomme; daher untersuchte er Metallausgüsse von Vogellungen und erklärte, seine Ausführungen über die Säugerlunge bestätigend:

Von einer dichotomischen Teilung weiß der Bronchialbaum der Vögel noch weniger etwas, als derjenige der Säugetiere. Der Stammbronchus (Fig. 3) geht fast geradlinig bis an das freie Ende der Lunge. Dabei kreuzt sein oberer Abschnitt

sich gleichfalls mit der Lungenarterie *P*. Eparterieller (*A*) und hyparterieller (*B*) Abschnitt entsenden Seitenbronchien, jedoch in auffallendem Gegensatz zu Säugetieren, nach verschiedenen Richtungen. Die hyparteriellen (*B*) gehen zur Außenseite, die eparteriellen (*A*) zur Innenseite der Lunge, so daß ihre Substanz zwischen beide zu liegen kommt. Das hyparterielle System stimmt in allen wesentlichen

Fig. 3.

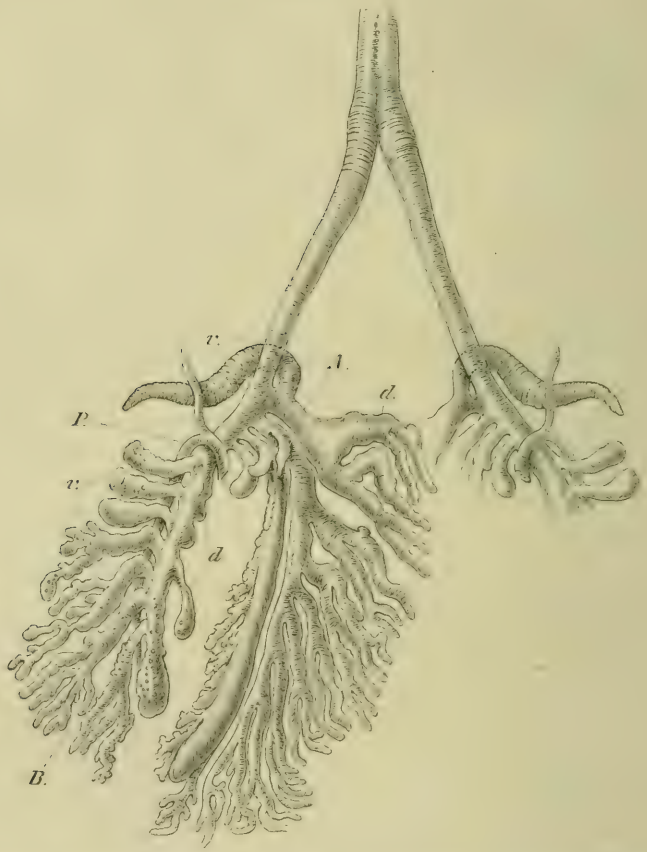

Rechter Bronchialbaum eines Vogels, nach Chr. Aeby. *P* Lungenarterie, *A* eparterielles, *B* hyparterielles System, *d* dorsale, *v* ventrale Zweige.

Punkten mit demjenigen der Säugetiere überein. Zwei Längsreihen von Seitenästen wachsen in entgegengesetzter Richtung aus dem Stammbronchus hervor, um sich in windschiefer Ebene von oben vorn nach hinten unten an die Außenseite der Lunge anzulehnen. Die hinteren oder äußeren Äste übertreffen die vorderen oder inneren bedeutend an Länge. In höchst eigenartiger, von der Regel bei Säugetieren abweichender Form tritt das eparterielle System (*A*) auf, dessen Zweige weniger zahlreich als im hyparteriellen System und niemals zu einer Doppelreihe, sondern zu einfacher Längsreihe geordnet sind. Die Zahl 4 scheint typisch zu sein. Die drei unteren eparteriellen Zweige halten sich ausschließ-

lich an die Innenfläche der Lunge; der oberste wird dadurch eigenartig, daß er gleich nach seinem Ursprunge in hakenförmiger Krümmung einen einfachen Seitenast um die Außenseite des Stammbronchus herum und über den Arterienstamm hinweg nach vorn in das Gebiet des hyparteriellen Systems schickt und sich somit gleich dem einfachen eparteriellen Bronchus der Säugetiere in dorsaler wie ventraler Richtung verästelt. Bei gleicher Entwicklung reichen beide bis an das andere Ende der Lunge; sie liegen dicht nebeneinander und lassen nach entgegengesetzten Seiten zahlreiche, einander parallele Seitenzweige spitzwinkelig hervortreten. Der vierte Bronchus ist klein, unansehnlich und offenbar in starker Rückbildung begriffen. Das eparterielle System (4) kommt dem hyparteriellen nach seiner peripheren Raumentwicklung mindestens gleich. Die Anlage beider Systeme ist in der Vogellunge entschieden schärfer ausgeprägt als bei Säugern. Der charakteristische Unterschied zwischen dem Bronchialbaum beider Klassen liegt also vornehmlich in der Ausbildung des eparteriellen Bezirks. Bei den Vögeln enthält er noch Elemente, die bei den Säugern spurlos verschwunden sind. Günstigsten Falles halten die Säugetiere den obersten der eparteriellen Zweige, wie sie bei Vögeln vorkommen, fest, doch ist sein Hauptgewicht statt auf die dorsale auf die ventrale Seite verlegt. Jetzt verliert seine Eigenart viel von ihrem Rätselhaften. Der Herkunft nach ist er eben von den übrigen Seitenbronchien verschieden. Mit ihm geht das letzte Überbleibsel einer untergegangenen Generation zu Grabe. Sein Verschwinden ist der Schlußakt eines Vorganges, der bei den Vögeln eingeleitet wird. Diesen Erfahrungen gegenüber kann es keinen Augenblick zweifelhaft sein, daß das Vorkommen eparterieller Zweige bei Säugetieren als ein Kennzeichen der primären, ihr teilweises oder vollständiges Fehlen als das Merkmal einer sekundären, durch fortschreitende Differenzierung entstandenen Form zu deuten sei. Mit der Rückbildung des eparteriellen Systems bei den Säugetieren vollzieht sich noch eine andere Änderung. Das hyparterielle System der Vögel liegt so, daß es den Lungenkörper von vorn und von außen umfaßt. Bei den Säugetieren hat es sich mit dem Stammbronchus um dessen Achse derart nach vorn und innen gedreht, daß die Hauptmasse der Lunge an seiner Außenseite liegt. Seine bisher nach hinten gerichteten längeren Zweige wenden sich jetzt ventral nach vorn und seine bisher vorderen werden hintere oder dorsale Äste. Gleichzeitig wächst die Lungensubstanz über sie hinweg und drängt sie in die Tiefe, doch nicht so sehr, daß sie auf die oberflächliche Lage verzichten müßten. Die bei Vögeln äußere Seite der Lunge ist bei Säugetieren zur inneren geworden und das hyparterielle Astsystem in die Ebene des eparteriellen verschoben. Die ausgesprochene Zweiteilung des Bronchialbaumes der Vögel ist bei den Säugetieren daher fast völlig verschwunden.

J. Zumstein (18) erklärte 1892 nach neuen Korrosionspräparaten die Darstellung Aebys über die Abgabe der Hauptäste aus dem Stammbronchus und die Unterscheidung der beiden gleichwertigen hyparteriellen und eparteriellen Systeme im allgemeinen für richtig.

Das hyparterielle System der Bronchien ist an die laterale Seite gerückt und die Bronchien erstrecken sich dorsal. Die eparteriellen Bronchien liegen an der medialen Seite der Lungen. Es sind aber Schwankungen von einer Species zur anderen vorhanden. Die Seitenbronchien sind nicht unabhängig, sondern kommunizieren vielfach miteinander. Die feinere Verästelung des Bronchialbaumes

zeigt nicht den acinös-alveolären Bau der Säuger, sondern ein Röhrensystem. Die lateralen und medialen Bronchien sind nicht unabhängig voneinander; denn sie senden sich gegenseitig die sog. Lungenpfeifen zu, wodurch die getrennten Zweiggebiete der lateralen und medialen Bronchien verbunden werden. Während die Arterienverzweigung der Säugetierlunge gewöhnlich ein getreues Bild des Bronchialbaumes gibt, verlaufen die Bronchien an der Außenfläche der Vogellunge an der lateralen und medialen Seite und die Arteria pulmonalis geht unabhängig zwischen sie hinein direkt zu der eigentlichen, respiratorischen Substanz der Lunge.

C. Die embryonale Entwicklung der Lunge.

Die Entwicklungsgeschichte der Vogellunge ist noch sehr wenig untersucht worden. Zuerst und in einer für die optischen Hilfsmittel seiner Zeit ganz ausgezeichneten Weise hat H. Rathke (10) darüber berichtet. Er schrieb im Jahre 1828:

Am 5. Bebrütungstage liegt dicht hinter der Stimmritze unter der Speiseröhre die kurze und niedrige Luftröhrenleiste, welche sich alsbald nach ihrem Ursprunge gabelförmig teilt. Ihre nur wenig schmäleren und dünneren Bronchien laufen eine ziemliche Strecke längs der Speiseröhre. Die Lungen erscheinen als kleine, seitlich etwas plattgedrückte Schleimklümpchen. Am 6. Tage enthalten sowohl der Stamm als die Äste der Luftröhre vielleicht noch nicht einmal einen Kanal in ihrem Innern. Die Lunge wird bald deutlicher hohl. Die wahrscheinlich einfache Höhlung befindet sich in der unteren Hälfte der Lunge, indes die obere kleinere Hälfte ganz dicht ist und aus formloser lockerer Gallerte besteht. In der Mitte, auf der Grenze beider Hälften ist die Substanz der Lunge am dichtesten; dieser dichtere Teil bildet einen die Lunge schräg von vorne unten nach hinten oben durchsetzenden Streifen, welcher späterhin zu dem an der inneren Seite der Lunge verlaufenden Hauptzweige des Luftröhrenastes wird. Der untere blasige Teil der Lunge aber bezeichnet den Anfang der Luftsäcke; der obere kleinere und nicht hohle Teil dagegen ist der Boden, in welchem sich an den folgenden Tagen die meisten Bronchien der Lunge entwickeln. Wahrscheinlich steht der untere blasige Teil noch in keiner Höhlengemeinschaft mit dem Luftröhrenast. Am 5. und 6. Tage fällt die in der Lunge befindliche Höhle eigentlich auf denjenigen Teil der Lunge, welcher sich späterhin in die Luftsäcke umbildet, und da in dieser Zeit noch keine Bronchien vorhanden sind, ist die angegebene Höhle früher vorhanden als die Bronchien. Daher meinte H. Rathke, die Lunge der Vögel stelle in einer gewissen Entwicklungszeit eine niedere Lunge analog der Lungenbildung der Amphibien vor; später trete allmählich eine höhere Bildung hinzu. Die Vögel hätten dann beide Formen, jede für sich besonders entwickelt und behalten sie innig miteinander verbunden zeitlebens bei. Die Höhlung in der unteren Hälfte der Lunge ist am 7. Tage größer geworden; in der oberen dichten Hälfte bemerkt man die Anfänge der Bronchien, welche sich als viele sehr dünne und kurze, noch nicht deutlich wahrnehmbare Röhrchen oder dichte Stäbchen von dem hinteren Teil des die Lunge der Länge nach durchsetzenden Luftröhrenastes nach oben in die Höhe begeben. Das Lungenwachstum macht vom 7. bis zum 12. Tage die größten Fortschritte. Nach diesem Zeitpunkte vergrößern sie sich nur gleichmäßig mit dem Rumpfe. Die Luftsäcke dagegen befinden sich

im größten Wachstum erst nach dem angegebenen Tage; sie dehnen sich aber mit raschen Schritten so bedeutend aus, daß sie schon einige Tage, ehe das Hühnchen das Ei verläßt, alle Eingeweide der Brust und des Bauches umgeben. Wer den inneren Bau der eigentlichen Vogellunge recht offen vor Augen sehen will, möge sie beim Hühnchen am 10. und den folgenden Bruttagen untersuchen. Von dem Luftröhrenaste, welcher hinter dem vorderen Rande in die innere Seite der Lunge eindringt, sieht man mehrere Zweige abgehen, welche zwei Schichten: eine obere dem Rücken zugekehrte und eine untere der Bauchhöhle zugekehrte Lage bilden. In jeder Schicht laufen von dem Ende des Luftröhrenastes die einzelnen Zweige wie die Radien eines Kreises auseinander; jeder Zweig teilt sich gabelförmig wieder mehrmals in noch kleinere Zweige. Von den Hauptzweigen sowohl als von den Nebenzweigen gehen dann in großer Menge lauter dünne kurze fadenförmige, aus einer zarten Haut bestehende Röhren aus, die sich nicht mehr verzweigen, sondern einfach bleiben und mit je einer kleinen, kugelförmigen Anschwellung endigen. Alle diese Röhren haben fast gleiche Länge; sie gehen von den Luftröhrenzweigen, aus denen sie hervorgewachsen sind, in die Tiefe der Lunge, so daß die knopfförmigen Enden der von der oberen Lage der Luftröhrenzweige abgehenden Röhrchen mit den Enden der von der unteren Lage der Luftröhrenzweige abgehenden Röhrchen in Berührung kommen. An späteren Tagen der Bebrütung ist der beschriebene Bau der Lungen nicht mehr so deutlich. Die allmähliche Entwicklung des Lungenbaues hat H. Rathke zwar nicht mit gehöriger Deutlichkeit beobachten können, jedoch schien es ihm, als bildete sich zuerst die innere Schicht bis zur Darstellung der in ihr vorkommenden, größeren Verzweigungen aus, und nachher entstände unter fortwährendem Absatze neuen Stoffes die äußere oder obere Schichte. Mit größerer Gewißheit konnte er angeben, daß die am Ende knopfförmig aufgetriebenen Röhrchen entstehen, nachdem die Hauptzweige der Luftröhrenäste aufgetreten sind, und daß von diesen Röhrchen zuerst die knopfförmigen Enden entspringen und später ihre Stiele als kleine Bläschen der den Luftröhrenzweigen aufsitzenden Teile nachwachsen. Es kam ihm so vor, als bildeten die Luftsäcke in jeder Seitenhälfte des Embryos ursprünglich nur eine einfache, mit einer einzigen kleinen Höhle versehene, verhältnismäßig dickwandige Gallertblase; später entstünden in dieser etwas langgestreckten Blase kleine Scheidewände, wodurch die immer größer gewordene Höhle derselben endlich in vier kleinere, miteinander nicht unmittelbar in Verbindung stehende Höhlen geteilt würde. Wenn sich später die vier Höhlen, von denen die drei vordersten in der Brusthöhle, die hinterste in der Bauchhöhle liegen, immer mehr vergrößern, wird die Wand, welche sie einschließt, allenthalben dünner und es kommen dann auf jeder Seite vier besondere Blasen zum Vorschein, die in der Nähe der Lungen miteinander verwachsen sind. Es war daher ein Irrtum, daß man die Luftsäcke der Vögel für eine besondere Bildung des Bauchfelles gehalten hat.

In einer kurzen Mitteilung (16) hat E. Selenka 1866 die Entwicklung der Luftsäcke geschildert und auch einige Bemerkungen über die Bronchialäste gemacht. Die damalige Technik verhinderte jedoch die befriedigende Einsicht in den eigentlichen Vorgang.

Die erste Anlage der Lungen erscheint am Ende des 3. Bebrütungstages als seitliche Höcker der Speiseröhre, welche im Verlauf des 4. Tages als zwei

nach vorn und hinten divergierende kurze Läppchen hervortreten. In ihrer Mitte ist ein dunkler Strich zu erkennen, der sich als eine dichtere Zellenlage von den übrigen blassen Bildungszellen abgrenzt. Am Ende des 5. Tages verdicken sich die dunklen Linien nach unten kolbig zur Anlage der beiden großen Abdominalluftbehälter. Zugleich bemerkt man dicht oberhalb der Endanschwellung eine knotige Verdickung der dunklen Linie, die erste Andeutung einer Verästelung des primordialen Bronchus, der sich aber noch nicht als hohles Rohr ausweist. In unregelmäßiger, meist unsymmetrischer und nicht konstanter Weise wachsen während des 6. Tages eine Anzahl von Ästchen aus ihm hervor, die teils an der Bauch-, teils an der Rückseite derselben verlaufen. Am 7. Tage (Fig. 4) werden die Verästelungen deutlicher und relativ weite Röhren. Im Verlaufe des 8. und 9. Tages treiben die Zweige des primordialen Bronchus neue dichotomische Verästelungen, aus welchen sich die letzten dünnen Ästchen des Bronchialsystems herausstülpen, die später mit Ästchen der gegenüberliegenden

Fig. 4. Fig. 5.

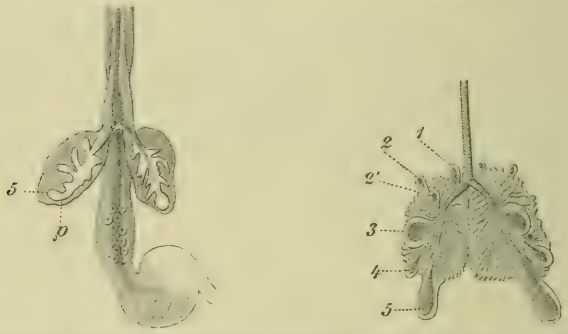

Fig. 4. Lungenanlagen eines Hühnchens vom 7. Bruttage. Nach Selenka. *p* Lunge; *5* Ende des Stammbronchus mit der Anlage des abdominalen Luftsackes.

Fig. 5. Lungen des Hühnchens vom 11. Bruttage mit den Anlagen sämtlicher Luftsäcke (*1*—*5*). Nach Selenka.

und benachbarten Zweige zusammentreten und so die zahlreichen Anastomosen bilden, welche die Vogellunge auszeichnen. Die unteren knopfförmigen Verdickungen sind während dieser Zeit aus dem Parenchym der Lunge als pralle Bläschen hervorgewachsen. Auch die Anlage der beiden Subcostalluftsäcke ist am Ende des 10. Tages nicht zu verkennen; der obere liegt als weniger deutliches Flachsäckchen der konkaven Bauchseite der Lunge auf, während der untere wie ein gestieltes Bläschen aus der äußeren und hinteren Ecke der Lunge hervorschaut. In der Mitte des 11. Tages (Fig. 5) treten aus der vorderen, dem Kopfe zugekehrten Lungenfläche noch drei Bronchien wie winzige Knöpfchen heraus. Somit sind um diese Zeit die Anlagen sämtlicher Luftsäcke schon mit schwacher Vergrößerung zu erkennen. In der weiteren Entwicklung eilen die unteren Bläschen allen übrigen voraus. Am 13.—15. Tage haben sie das hintere Ende der Leibeshöhle erreicht. Die übrigen Luftsäcke dehnen sich vom 14. Tage ab sehr rasch zwischen die Eingeweide der Brust aus und verwachsen mit diesen und der Körperwandung in einigen Tagen aufs innigste.

Erst 34 Jahre später hat sich J. Zumstein (19) mit der Entwicklung des Bronchialbaumes in der Vogellunge beschäftigt und

15 Lungenmodelle von Embryonen der Hausente angefertigt. Sonderbarerweise haben diese sehr guten Untersuchungen keine Beachtung und auch nicht Eingang in die Lehrbücher gefunden.

Nach ihm besitzt die Entenlunge einen Hauptbronchus, der in den abdominalen Luftsack übergeht. Ein ampullenförmiges Vestibulum ist aber nicht vorhanden. Der Hauptbronchus zeigt im Vergleich zu Säugern ein sehr starkes Längenwachstum in dorsolateraler Richtung caudalwärts, so daß er ungefähr die dreifache Länge des Stammbronchus der Maulwurfslunge erreicht, bevor die erste Verzweigung eintritt. Er teilt sich nicht in einen dorsomedialen und ventrolateralen Ast. Vielmehr gehen die zuerst auftretenden primären Zweige aus seiner dorsalen Wand hervor. Der 1. Seitenzweig erscheint als Knospe am Übergang der zweiten Strecke zum letzten Drittel und wächst dorsomedial kopfwärts. Bald folgen caudal zwei weitere dorsale Ausstülpungen, dann auch ventrale. Hinter den ersten Seitenzweigen wendet sich der Endabschnitt des Stammbronchus mehr caudal und erweitert sich zum abdominalen Luftsack. Die zweite primäre Knospe schickt je einen Fortsatz medial bzw. lateral um den Stammbronchus nach der ventralen Seite. Ein anderer Teil des zweiten Seitenastes schließt sich in dorsomedialer Richtung dem ersten primären Dorsalzweige an. Der dritte Primärzweig wächst kopfwärts, aber dorsolateral. Auch auf der ventralen und ventromedialen Seite treten Ausstülpungen auf, doch bleiben sie im Wachstum hinter den dorsalen zurück. Mit fortschreitender Entwicklung vermehrt sich die Zahl der dorsalen Knospen (= sekundäre Dorsalzweige *Z.*. Zwischen dem 2. und 3. Primärzweige drängen sich noch zwei kleinere Dorsaläste hinein und auf den 3. primären Ast folgen weiterhin in caudaler Richtung 8—9 dorsale Auswüchse, die hinteren immer kleiner und später auftretend als die vorderen. Aus der übrigen, d. h. nicht dorsalen Wand des Stammbronchus wachsen caudal hinter dem 3. Primärzweig kleine Seitenzweige, so daß der Hauptstamm ringsum befiedert erscheint. Der 1. primäre Seitenbronchus wächst gegen die Lungenspitze. Indem er sich reichlich dorsal und ventral verzweigt, bildet er den Hauptteil der medialen Lungenpartie, das 1. Entobronchium. Der 2. Primärbronchus und die zwei vor dem 3. Primärbronchus entspringenden Sekundärzweige bilden das 2.—4. Entobronchium; kleiner und weniger verzweigt als das 1. Entobronchium, verästeln sie sich hauptsächlich dorsal im caudalen Abschnitt der medialen Lungenhälfte. Sie senden röhrenförmige Auswüchse caudal. Aus den Zweigen der Entobronchien, welche häufig miteinander anastomosieren, wachsen die Lungenpfeifen lateral in das Innere des Lungenkörpers.

Aus dem dritten Primärbronchus und den folgenden 8—9 sekundären Zweigen entstehen die Ectobronchien im lateralen Teile der Lunge. Der am meisten verzweigte dritte Primärbronchus (= 1. Ectobronchium) bildet die Spitze der lateralen Lungenpartie. Er wird von der medialen Seite her durch das 1. Entobronchium kopfwärts überragt. Die caudal folgenden Ectobronchien werden nach hinten immer kleiner, vom 7. an mangelt ihnen die gröbere Verzweigung. Die Zweige der Ectobronchien, welche ebenfalls zahlreiche Anastomosen besitzen, senden Lungenpfeifen medial in den Lungenkörper, den Pfeifen der Entobronchien entgegen. Später verbinden sich die Lungenpfeifen beider Gebiete miteinander. Die ventralen Seitenäste des Stammbronchus erreichen keine große Ausdehnung. Sie sind zwar bei dem ältesten der Modelle

verhältnismäßig lange, caudal erweiterte Röhren, jedoch treten sie an den Korrosionspräparaten ausgewachsener Lungen sehr zurück.

Der abdominale Luftsack entsteht sehr früh als deutliche Auftreibung am caudalen Ende des Stammbronchus. Der hintere diaphragmatische Luftsack entsteht aus einem ventralen Seitenzeige des Stammbronchus. Offenbar gehen noch weitere ventrale Zweige in Luftsäcke über; denn die Enden der caudal auswachsenden Röhren sind häufig erweitert. Der vordere diaphragmatische Luftsack geht schon früh aus dem medial um den Stammbronchus herumlaufenden Fortsatze des 2. Primärbronchus hervor. Das Verbindungsstück aus dem Entobronchium zum Luftsack entwickelt außerdem auch Lungenpfeifen. Der interclaviculäre und cervicale Luftsack war an den Modellen nicht deutlich. An Korrosionspräparaten sah Zumstein, daß der cervicale Luftsack einem Aste des 1. Primärbronchus entstammt. Der interclaviculäre Luftsack hängt mit dem lateral um den Hauptbronchus herumgehenden Fortsatze des 2. Primärbronchus zusammen.

F. Moser (9) hat 1902 über die Entwicklung der Vogellunge folgende Angaben gemacht, welche im Vergleich zu der sorgfältigen Analyse Zumsteins recht unvollkommen erscheinen.

Die Lunge entsteht am Anfang des 3. Tages als eine paarige bzw. unpaare Ausstülpung des Vorderdarmes. Am Ende des 3. Tages erkennt man zwei deutliche Höckerchen aus dichtem Bindegewebe, die von einem, mit dem Ösophagus zusammenhängenden Epithelrohr durchzogen sind. Das Ende jedes Epithelrohres ist aufgetrieben als primäres Lungenbläschen, das sich nach Balfour und anderen zum abdominalen Luftsack entwickeln soll. Am 4. Tage sind beide Lungensäckchen größer geworden. Doch stehen sie noch in kontinuierlichem Zusammenhang mit dem Darm. Ein schräg verlaufender, mit dem primären Lungenbläschen endigender Kanal durchsetzt jedes Säckchen bis an dessen distales Ende, ohne Zweige abzugeben. Auf den ersten Blick scheint das den Lungenkanal d. h. den Mesobronchus bildende Entoderm aus mehrschichtigem hohen Cylinderepithel zu bestehen; genauere Untersuchung lehrt, daß es sich um ein einschichtiges Cylinderepithel handelt. Das Kanalsystem der Lunge entsteht ausschließlich durch den Prozeß der Knospung. Der Hauptkanal (Mesobronchus), die direkte Fortsetzung des extrapulmonalen Bronchus, wächst an seinem Ende ungeteilt fort und gibt dabei durch Knospung Seitenzweige ab, welche ihrerseits wieder durch Knospung sich verbreiten.

Am 5. Tage ist die Lunge komplizierter und größer geworden. Ungefähr in der Mitte des Mesobronchus befindet sich dorsal ein Zweig, der spätere erste Bronchus diaphragmaticus, der wie ein gestieltes Bläschen aussieht. Darunter ist eine Ausbuchtung, die erste Anlage des Vestibulum.

Am 6. Tage hat sich unterhalb des ersten am Mesobronchus befindlichen dorsalen Lungenbläschens ein zweites ganz gleiches gebildet, das zum zweiten Bronchus diaphragmaticus wird. Am Mesobronchus eines 7tägigen Embryos befindet sich schon eine ziemliche Anzahl dorsaler wie ventraler Zweige, von denen die proximalen und dorsalen die ältesten, die distalen die jüngsten sind. Dementsprechend sind erstere viel größer, ihre Stiele länger, so daß die Bläschen ziemlich weit vom Mesobronchus abstehen. Gerade über dem Vestibulum befindet sich am Mesobronchus noch ein proximal gerichtetes Bläschen. Im ganzen sind sechs primäre Lungenbläschen vorhanden.

F. Moser folgerte aus den Beobachtungen, daß das primäre Lungenbläschen keineswegs die Anlage des abdominalen Luftsackes ist, sonst müßte jedes primäre Lungenbläschen, deren Zahl fortwährend steigt, die Anlage eines Luftsackes sein. Das primäre Lungenbläschen ist überhaupt die typische Entstehungs- und Wachstumsform eines jeden Bronchus, einerlei welchen Grades.

Die Entwicklung der Lunge geht vom 7. Tage an in den beschriebenen Bahnen vor sich. Der Mesobronchus durchzieht als einheitliches Rohr unter Abgabe weiterer seitlicher Äste die ganze Lunge bis an ihr distales Ende, während der ventrale Seitenast, der zum hinteren diaphragmatischen Luftsack geht, als Seitenknospe entsteht. Am Ende des 8. Tages zeigt die Lunge im kleinen die Verhältnisse des ausgewachsenen Zustandes, jedoch fehlen noch Alveoli. Die fünf Luftsäcke sind in allen Graden der Entwicklung als Ausstülpungen, d. h. direkte Fortsetzungen der Bronchien angelegt. Jeder Bronchus besitzt die Fähigkeit, durch starke Vergrößerung seines Endes einen Luftsack zu bilden. Dieser unterscheidet sich in seiner Anlage und Entwicklung keineswegs von einem primären Lungenbläschen.

Kürzlich hat H. Rösler (13) ganz frühe Stadien von Vögeln untersucht und folgende Einzelheiten festgestellt:

Die erste Anlage der Lunge bei Sperling, Ente, Spyrschwalbe, Gans, Kiebitz und Huhn ist paarig und gehört den Seitenwandungen des Schlunddarmes als Ausbuchtung dieser Seitenwand an. Eine median gelagerte rinnenförmige Ausbuchtung des Schlunddarmes (Lungenrinne) konnte nicht beobachtet werden. Auch später tritt eine solche Rinne als Ausbuchtung des Schlunddarmes nicht auf, wohl aber beim Hühnchen, nur hat sie keinerlei Beziehung zur ersten Anlage der Lungen, sondern stellt die relativ früh auftretende Anlage von Larynx und Trachea dar. Während also bei den übrigen untersuchten Vogelarten die primitive Lungenanlage lange Zeit vor dem Auftreten der Trachealanlage ausgebildet ist, erscheint beim Hühnchen die fälschlich als Lungenrinne bezeichnete Laryngotrachealanlage zeitlich unmittelbar nach der primitiven Lungenanlage, die aber, wie bei den Embryonen anderer Vogelarten, in Form zweier sackartiger, beiderseits an der Grenze zwischen lateraler und ventraler Schlunddarmwand hervortretenden Ausbuchtungen in die Erscheinung tritt, wobei die sich in der Höhe der Lungenausbuchtungen gleichzeitig vorwölbende Ventralwand des Lungendarmes als Bifurcationswulst die beiden Lungenaussackungen miteinander verbindet.

II. Eigene Untersuchungen.

Meine allgemeine Darstellung des Lungenbaues belege ich jetzt durch die Beschreibung etlicher ausgewählter Schnittserien, zunächst von kleinen ungefähr fünf Tage alten Huhn-Embryonen. Wenn man die Serie von der Kehlspalte (Glottis) am Boden des Pharynx in orocaudaler Folge liest, folgt man dem Querschnitt der Trachea bis zur Gabelung am späteren Syrinx, welcher jetzt noch nicht differenziert ist. Die beiden Bronchialröhren ziehen im Mesoderm unter dem Ösophagus etwas nach rechts und links von der Medianebene,

weichen caudal mehr auseinander und dringen allmählich in die lateralen Mesodermhöcker ein, welche seitlich vom Ösophagusentoderm vorspringen, sobald die Schnitte das Cölom des Rumpfes treffen. Die Höcker sind die Anlagen des eigentlichen Lungenkörpers, und das in ihnen enthaltene Entoderm darf als Lungenrohr, d. h. die primitive Anlage des gesamten Lungenepithels bzw. -Höhlung bezeichnet werden. Das Lungenrohr ist nicht der verlängerte Bronchus, wenngleich es sich an den Bronchus direkt anschließt, sondern der im Lungenmesoderm befindliche Abschnitt des Entoderms. Der intrapulmonare und extrapulmonare Abschnitt des Entodermrohres sind eben vom Anfang an durch die topographische Lage unterschieden. Das entodermale Lungenrohr verändert sehr bald seine einfach cylindrische Gestalt, indem es ungefähr in der Mitte des Lungenhöckers medial nahe dem Ösophagus kleine Aussackungen bildet. Dadurch wird eine deutliche anatomische Grenze zwischen dem extrapulmonalen Bronchus und dem eigentlichen Lungenrohr *r* gezogen. In der orocaudalen Folge der Schnittserie (Fig. 6—19) trifft man: zuerst eine kleine dorsale Ausstülpung *a* (Fig. 7—9), die bis zur cervicalen Spitze der Lunge reicht, dicht dahinter eine zweite dorsale Ausbuchtung *b* (Fig. 9, 10), bald darauf eine dritte, mehr medial gestellte Aussackung *c* (Fig. 11—13). Hinter den Ausstülpungen schwillt das Entodermrohr etwas an und dringt in schwacher Krümmung dorsolateral (Fig. 13. 14). In den caudalen Lungenschnitten verjüngt es sich (Fig. 16—19) und endet blind im Mesoderm. Während in der oralen Hälfte der Lunge der Querschnitt des Hauptrohres *r* und der dorsalen Ausbuchtungen ziemlich gleichmäßig innerhalb des Lungenkörpers liegt, verschiebt er sich caudal zu excentrischer Lage. Um meine Angaben ganz sicherzustellen, habe ich ein Wachsmodell des Epithelrohres jeder Lunge rekonstruiert (Fig. 47). Dasselbe läßt die zwei mediodorsal dicht hintereinander liegenden Ausbuchtungen (*a*, *b*) sowie die dritte, mehr mediale Seitenbucht (*c*) deutlich erkennen. Dann biegt das verdickte Rohr *r* schwach in laterodorsaler Richtung, um parallel der lateralen Außenfläche der Lunge ziemlich gerade caudal zu ziehen. Von einer dichotomischen Verzweigung des Entodermrohres innerhalb des Lungenkörpers kann also keine Rede sein. Die drei kleinen Ausbuchtungen *a*, *b*, *c* und der angeschwollene Schenkel *r* hinter ihnen deuten bereits die Lungenarchitektur an, welche während des ganzen Lebens dauert. Die Anhänge besitzen noch eine plumpe Gestalt. Man kann sie mit einem gewissen Rechte Epithelhohlkugeln oder

Bläschen nennen, aber es wäre nicht begründet, wollte man sie als Endknospen bezeichnen und damit die Ähnlichkeit mit den primitiven Zweigen des Lungenrohres bei den Säugetieren behaupten; denn die Bläschen erfahren ein durchaus verschiedenes Formenschicksal.

Besonders charakteristisch ist der geschwungene Verlauf des entodermalen Lungenrohres (Fig. 47). Vom Lungenhilus zieht es eine kurze Strecke parallel der Medianebene und gerade. Dieser Teil ist durch die drei kleinen Dorsalblasen *a*, *b*, *c* ausgezeichnet. Dann biegt es fast senkrecht ab und bildet einen an der Fig. 47 sehr schön zu erkennenden Bogen, um weiter hinten wieder eine der Medianebene ziemlich parallele Richtung einzuschlagen und bis an das Hinterende des Lungenmesoderms zu reichen. Da die drei Dorsalblasen *a*, *b*, *c* die erste Anlage der Entobronchien sind, kann man den Abschnitt des Lungenrohres, dem sie entsprossen, den entalen Bezirk und den geraden Teil *r* hinter der Kurve, welcher später die Ectobronchien erzeugt, den ectalen Teil nennen. Die zwischen beide eingeschaltete Kurve ist eine typische Eigenart der Vogellunge, die bisher in keiner anderen Gruppe der Amnioten beobachtet wurde.

Die drei Ausbuchtungen vergrößern sich mit dem Wachstum der Lunge. An der isolierten und aufgehellten Lunge (Fig. 44) eines 7 Tage alten Hühnchens ist ihre Anordnung bei Betrachtung der Medialseite deutlich zu sehen, ferner der hintere angeschwollene und caudal verjüngte entale Abschnitt des Lungenrohres (*l*). Seine Kurve freilich liegt hinter den Aussackungen (quer zur Zeichenebene) und konnte nicht dargestellt werden.

Beim Huhnembryo von $7^1/_2$ Tagen sind die Grundzüge der Lungenarchitektur besser ausgeprägt (Fig. 20—29, 48). Die Grenze zwischen Bronchus und Lungenrohr liegt auf denjenigen Querschnitten, wo die drei Seitenbuchten des entalen Abschnittes sichtbar werden. Wie das nach der Serie (Fig. 20—29) rekonstruierte Modell (Fig. 48) zeigt, ist die Ausbuchtung *a* ein geräumiger Sack mit einem etwas gezackten Umrisse geworden. Die Ausbuchtung *b* ist kleiner und in weichen abgerundeten Formen gehalten. Die dritte Ausbuchtung läßt jetzt eine dorsale, etwa birnförmige Blase c_1 über einem ventralen (cylindrischen und wenig gekrümmten) Schenkel c_2 unterscheiden, der in nächster Nähe der Speiseröhre bzw. des Drüsenmagens liegt. Ferner hängt am entalen Abschnitte noch eine kleine rundliche Ausbuchtung *v*. Hinter der durch die

fünf Seitenräume ausgezeichneten Strecke biegt (Fig. 24—26) die Kurve des Lungenrohres, entsprechend dem Verhalten am 5. Tage (Fig. 47) schier rechtwinklig ab und läuft eine kurze Spanne transversal gegen die laterale Außenfläche der Lungenmasse; der hier anschließende angeschwollene Abschnitt ist noch mehr ausgedehnt und bildet jetzt einen weiten oral nahe der Oberfläche streichenden Epithelraum (*l*), welcher ungefähr parallel den medialen Ausbuchtungen zieht. Schon in dieser frühen Zeit weicht die Verteilung des Entoderms samt seiner Lichtung in der Lungenmasse von der Form der embryonalen Bronchialgänge bei Säugetieren so stark ab, daß die Vergleichung der Lungen beider Gruppen keine übereinstimmenden Merkmale auffinden kann. Denn statt des bekannten Bronchialgeästes (Taf. XIV, Fig. 37—39) sind in der Hühnchenlunge eine Gruppe von dorsalen der Medianebene parallel gestellten Erweiterungen des Entodermrohres vorhanden, ein einfacher aber geräumiger ectaler Sack (*l*) und fünf kleinere am entalen Bezirk hängende Epithelbläschen und zwischen beiden liegt die transversale Kurve des ursprünglichen Lungenrohres wie ein querer Verbindungsschenkel.

Am 8. Tage entfaltet sich das entodermale Hohlwerk noch reicher, indem alle Abschnitte mit der Volumzunahme der Lungen selbst an Weite und sekundärer Wandvergrößerung wachsen (Fig. 30—39). Die Ausbuchtungen *a*, *b*, c_1, c_2, *v* der künftigen Entobronchien haben die einfache rundliche Gestalt verloren und sind jetzt größere Anhänge des Lungenrohres geworden. Sie liegen gleich epithelial bekleideten Kammern mit relativ großem Lumen und unregelmäßig gebuchteter Wand im Mesoderm. Ihre Zahl sowie der Typus ihrer topographischen Anordnung ist unverändert, infolge der Vergrößerung aber klarer geworden, zumal die Schnittrichtung der Serie recht günstig war. Wir sehen in der Schnittfolge (Fig. 30—39) zunächst die beiden dorsomedialen Kammern *a b*, dann die dritte Kammer mit ihrem dorsomedialen (*c*) und dem ventromedialen Schenkel c_2. Letzterer ist ein weiter, glattwandiger Sack, der dorsale Abschnitt dagegen rohrartig mit sekundären Seitenbuchten. Dicht neben der dritten Kammer entspringt aus dem Lungenrohre die caudale Kammer *v*. Sehr weit ist auch die ectale Kammer *l* geworden, welche parallel der lateralen Oberfläche zieht und sich hauptsächlich dorsal entfaltet, ventral dagegen nur einen engen Seitengang abgibt.

Die Differenzierung des Entodermrohres vom 5.—8. Tage führt

also eine Erweiterung des Lumens herbei. Die anfangs minimal kleinen, ungefähr kugeligen Ausbuchtungen des medialen Abschnittes ändern mit der Vergrößerung ihre rundliche Gestalt und werden etwas größere Epithelräume, die ich eben Kammern nannte, weil sie sich nicht zu cylindrischen Hohlsträngen entfalten, denen z. B. in den embryonalen Säugerlungen (Taf. XIV, Fig. 37—39) die kurzen Bronchialzweige ähnlich sehen. Sie erfahren vielmehr eine ganz eigenartige Buchtung derart, daß aus den primitiven Bläschen zunächst kleine Zacken hervorwachsen. Diese werden bald cylindrische Hohlgebilde, welche in einer Ebene wie die Finger einer Hand nebeneinander stehen. Rathke hat den Zustand die fächer- oder radienartige Anordnung genannt, weil er die regelmäßige Reihenstellung der neugebildeten Nebenräume der Hauptkammern an den isolierten Lungen durchschimmern sah. In Fig. 45 habe ich die Umrisse des Entodermkernes in der Lunge eines 8^{d} 21^{h} alten Hühnchens wiedergegeben. Man sieht daran, daß einzelne Wandbezirke der ursprünglichen Ausbuchtungen a, b, c_1 gleich schmalen Hohlzungen vorgewachsen sind und zwar in transversalen Ebenen, so daß sie oft mit ihrer ganzen Länge in den Querschnitt der Lunge fallen. Zwei oder vier solcher Epithelanhänge stehen auf einem gemeinsamen Hohlsockel und gewähren wirklich den Anblick einer fiederartigen Anordnung. Besonders schön sind die Fiedersäckchen auf den ausgewählten Querschnitten durch die Lungenspitze zu sehen. In Fig. 30 liegen gleich fünf kreisrunde Querschnitte derselben nebeneinander. Je weiter man in der Serie vordringt, um so mehr nimmt die Zahl der Querschnitte ab, bis man die gemeinsame Hohlwurzel aller Teilsäcke einer Hauptkammer trifft. Die Bildung der Fiedersäcke wird bereits am 7. Tage eingeleitet. Am 8. Tage ist der Reichtum derselben schon sehr groß und es beginnt allenthalben an den zugekehrten Wänden der medialen Kammern und der großen Lateralkammer die Bildung kleiner cylindrischer Sprossen, der Pfeifen. Die feinere Ausformung der Fiedersäcke läßt die Querschnittsbilder zwar komplizierter erscheinen, jedoch der fundamentale Grundriß in der Verteilung der Hauptkammern wird dadurch nicht gestört. Wenn man Schnittserien durch Lungen vom 5., 7. und 8. Tage in mehreren nebeneinander gestellten Mikroskopen vergleicht (Fig. 6—35), ist die Zusammengehörigkeit der Hauptkammern zu zwei Hauptsystemen offenbar, die sich teils an der lateralen, teils an der medialen Seite entfalten und durch einen schräg median geneigten Mesodermstreifen geschieden werden. Medial liegen die Kammern a, b, c_1, c_2 und v

mit ihren reichen Differenzierungen, lateral die Produkte der Hauptkammer *l*. Embryonen des 10. Tages zeigen die eben geschilderte Komplikation der Höhlen am besten, später wird der klare Grundriß durch die üppig wuchernden Pfeifen verdeckt. Aus dem entalen Abschnitte gehen (Fig. 45) gleich am Lungenhilus die beiden dorsomedialen Hauptkammern *a*, *b* ab, welche längs der medialen Lungenfläche dorsal steigen, und die dritte mediale Hauptkammer, welche sich sofort in den ventralen Sack c_2 mit einfach weiter Höhle und glatter Wand und in die dorso-mediale Kammer c_1 mit den dorsalen Hohlzungen gabelt. Neben der dritten Kammer dringt die Caudalkammer *v* an der medialen Lungenfläche gegen den hinteren Rand. Lateral führt die Kurve des Entodermrohres in die große Lateralkammer (Fig. 46) nahe der Rippenfläche der Lunge, welche ihre Nebenzungen hauptsächlich dorsal entsendet, aber auch ventral einige Zungen abgibt. Alle Kammern sind jetzt ausgiebig vergrößert. Die Anordnung der Fiedersäcke läßt sich besonders an den drei dorsalen Hauptkammern *a*, *b*, *c* erkennen, die Zungen stehen ziemlich regelmäßig parallel hintereinander, so wie die Korridore eines mehrstöckigen Hauses in verschiedenen Etagen verlaufen. Die vordere Hauptkammer *a* besitzt jetzt drei dorsal und zwei ventral gerichtete Fiederchen. Die mittlere und hintere Kammer besitzen je zwei bis drei solcher Gebilde. An der lateralen Kammer haben sich sowohl dorsal wie ventral Fiedersäcke entwickelt. Bloß der ventrale Schenkel c_2 der dritten Medialkammer ist zu einer großen Blase erweitert und liegt in einer lockeren, ventralen Mesodermzone, die sich von dem übrigen Teil des dichten Lungenkörpers deutlich abhebt. Er schickt einen oralen Ausläufer bis zum Bronchuseintritt, wo er sich erweitert und etliche sekundäre Nebenräume produziert.

Wer sich rasch über die Entstehung der Luftsäcke unterrichten will, betrachtet am besten Lungen, welche aus den Embryonen herausgenommen und durchsichtig gemacht wurden (Fig. 44—46).

Am 8. Tage besitzt jede Lunge schon vier deutliche Anhänge, den Saccus intermedius anterior (c_1) und posterior (*sp*), Saccus abdominalis (*sa*) und an der Lungenspitze den Saccus cervicalis (*sc*). Von diesen Säcken gehört nur der Saccus intermedius anterior zu dem fundamentalen Gerüste des entodermalen Hohlwerkes, weil er allein zugleich mit den Ausbuchtungen der Hauptkammern auftritt als ventraler Schenkel der dritten aus dem medialen Abschnitte vorwachsenden Bucht *c*. Nahe dem Verbindungsgange mit dem Lungenrohr gibt der Saccus intermedius anterior c_2 einen Ast ab, der in

einen zweiten medialen Luftsack führt. Dieser ist sehr charakteristisch in seiner Form. Wenn man ihn von seiner Mündung oral verfolgt, strebt er ganz im Anfang auf den Ösophagus zu, macht aber bald eine scharfe Biegung ventral und zwängt sich zwischen der Speiseröhre und einer großen Vene durch, um dann nochmals im rechten Winkel lateral umzubiegen. Hierbei umlagert er den Hauptbronchus halbmondförmig und gibt kleine Seitenäste ab.

Die übrigen Luftsäcke gehen nur aus Fiedersäcken hervor. Die Schnittserien widerlegen mit aller Bestimmtheit die oft wiederholte Angabe, daß der Abdominalluftsack am Ende des die Lunge durchsetzenden Hauptbronchus entsteht. An den einfachen Verhältnissen embryonaler Lungen vom 8.—10. Tage kann man sich leicht überzeugen, daß er überhaupt nicht aus einer Hauptkammer entspringt. Um den 10. Tag ist er bereits eine längliche Blase (*sa*) im Lungenmesoderm und hängt — das zeigen die ganzen Lungen (Fig. 46) wie die Serien unzweifelhaft — mit ganz engen Fiedersäcken am hinteren Lungenrande zusammen, welche hier durch eine Bogenarcade kommunizieren. Die Anastomose besteht zwischen etlichen Fiedersäcken der lateralen Hauptkammer. Der Saccus intermedius posterior (*sp*) hängt an der gleichen Anastomose. Der Cervicalsack wächst aus der Spitze eines apikalen Fiederastes der Medialkammer *a* hervor (Fig. 45).

In mehreren Abhandlungen hat Bertelli (3) die Entstehung der Luftsäcke dargestellt, doch vermag ich seiner Schilderung nicht beizustimmen. Er beginnt mit einem Stadium, wo die Lungenanlagen zwei einfache Röhren sind, und gibt an, daß in der 72. Stunde die caudalen Enden derselben leicht anschwellen, um die Anlage der hinteren Luftsäcke im Ligamentum pulmonale-hepaticum zu liefern. Überhaupt entstehen nach seiner Meinung alle Sackanlagen direkt aus den einfachen Lungenröhren, ausgenommen der Interclavicularsack. Am 5. Tage sollen die Anlagen der Cervicalsäcke auf der dorsalen Hälfte der Wand der Lungenröhren, am 6. Tage die Anlagen des Saccus interclavicularis, der Sacci intermedii anteriores und posteriores erscheinen. Kaum nachdem die Anlagen der Cervicalsäcke von den Lungenröhren abgegangen seien, wachsen aus diesen die Anlagen der Sacci intermedii anteriores nahe der medialen Fläche der Lungenleberligamente heraus. An der ventralen Mitte der Wand der Lungenröhre entstehe ein laterales Bläschen als Anlage des Saccus intermedius posterior. Der einheitliche interclaviculäre Sack des erwachsenen Huhnes entstehe wie alle anderen vermittels paariger Anlagen, welche von den Cervicalsäcken ausgehen und anfangs (im Vergleich zum erwachsenen Zustand) mehr dorsal und lateral liegen. Sie rücken aber in den folgenden Stadien nach unten medial, um die definitive Lage einzunehmen. Am 8. Tage sind sie schon in eine tiefe, dem unteren Rande der Lunge entsprechende Falte gelangt, welche am 11. Tage mit dem Diaphragma verschmelze. Das Diaphragma liefere den Anlagen der vorderen intermediären Säcke die ventrale Wand und mit der unteren Oberfläche die dorsale Grenze. Von der ventralen Hälfte der Peripherie der Lungen-

schläuche entstehen die Anlagen der hinteren intermediären Säcke; diese finden sich am 8. Tage über dem unteren Rande der Lunge in einer tiefen Falte, am 10. Tage steige die Falte tiefer und verschmelze mit dem Diaphragma. Die ventrale Oberfläche der Lunge besitze keine Serosa, weil das Bindegewebe der Lunge und das Diaphragma in Kontinuität steht.

Bertelli hat seiner Abhandlung (3) Bilder von Lungenquerschnitten beigefügt, die nach meinen Erfahrungen nicht beweisend sind. Er bezeichnet auf ihnen bestimmte Querschnitte des entodermalen Lungengerüstes als Anlagen von Luftsäcken schon in ganz jungen Stadien, wo sie noch gar nicht gebildet sind. Seine Fig. 1, welche die Anlage eines Cervicalluftsackes bei einem Hühnchen von 5 Tagen illustriert, Fig. 5, 6 und 7, welche die Anlagen des interclavicularen Sackes zeigen, betreffen nur Querschnitte durch Hauptkammern, ebenso sind die in Fig. 13, 14, 15 und 16 als Anlage des Saccus intermedius posterior gedeuteten Epithelräume bloß Schnitte durch die Hauptkammer *a*. Die Fig. 3, 4 und 8 sind Schnitte durch wirkliche Luftsäcke. Fig. 9—12 gibt die Anlage eines Luftsackes richtig wieder, den Bertelli Saccus intermedius anterior nennt. Fig. 19 und 20 sind wirkliche Schnitte durch den Saccus posterior. Den Schnitt 17 halte ich für einen Querschnitt durch das Hinterende des Lungenrohres; zweifelhaft scheint mir, ob man den Epithelring der Fig. 18 als Abdominalsack deuten darf.

Meine Untersuchung embryonaler Stadien zeigt, daß sich die bisherigen Angaben über die Entwicklung der Lufträume in der Vogellunge nicht mit den wirklichen Vorgängen decken. Der Hauptbronchus erstreckt sich von seinem Eintritt in das Lungenparenchym nicht bis zum caudalen Ende der Lunge, um dort in den abdominalen Luftsack überzugehen. Letzterer hängt wenigstens beim Hühnchen überhaupt nicht mit der lateralen Hauptkammer zusammen, sondern an einer peripheren Anastomose ihrer caudalen Fiedersäcke. Allein der mediane Saccus intermedius anterior (c_2) kommuniziert mit dem Lungenrohr, weil er als dritte Seitenbucht bzw. ventraler Schenkel derselben entstanden ist.

Viele haben das Entodermrohr der Lunge als Verlängerung des extrapulmonären Bronchus bezeichnet. Obwohl dagegen an und für sich kein Einwand erhoben werden kann, scheint mir doch kein wissenschaftlicher Vorteil durch die Behauptung geboten zu werden. Da der ganze Komplex der Atemorgane aus dem Darmentoderm herauswächst, hängen die begrifflich unterschiedenen luftleitenden und luftatmenden Bezirke eng miteinander zusammen und der eine darf Verlängerung des anderen genannt werden; aber um die Verschiedenheit der topographischen Lage dieser Abschnitte im Wortklange auszudrücken, ist es besser, den intrapulmonären Teil der Gesamtanlage als Lungenrohr dem extrapulmonären Bronchus gegenüberzustellen.

Den typischen Charakter der Lungenarchitektur erblicke ich in den zwei Hauptsystemen von Lufträumen, welche sich teils an der medialen, teils an der lateralen Hälfte der Lunge entfalten (Fig. 6—35) und durch den Kurvenabschnitt des Entodermrohres zusammenhängen (Fig. 33—36). Der Zeit nach tritt das Lungenrohr als einfaches, etwas gekrümmtes Entodermgebilde im Lungenmesoderm zuerst auf. Daher enthält es das Bildungsmaterial für die Hauptkammern. Diese wachsen aus dem medialen Abschnitte des Entodermrohres an vier dicht nebeneinanderliegenden kreisförmigen Stellen hervor, um sich bald zu geräumigeren Epithelgebilden zu entwickeln. Das ist eine wichtige Tatsache für die Beurteilung der Lungenarchitektur. Der Vergleich mit dem Bronchialbaum der Säugetiere ist in der Literatur mehrfach gezogen und damit die Meinung von einer größeren Ähnlichkeit des Lungenbaues bestärkt worden. Allein schon die erste Embryonalform des pulmonaren Entoderms weicht durch die dichtgedrängte Stellung der Hauptbuchten prinzipiell von der Anlage des mammalen Bronchialgerüstes ab. Die weitere Ausgestaltung führt in ein ganz anderes Formgebiet. Daher habe ich den Ausdruck Bronchus für die größeren Luftgänge der Vogellunge ganz gemieden, um eben schon durch eine andere Terminologie die morphologische Eigenart des Lungenbaues zu kennzeichnen. Die Anordnung der Hauptkammern in der Vogellunge kann noch weniger als bei Säugern dem Astwerke einer Pflanze verglichen werden; denn die Hauptkammern gehen dicht nebeneinander vom Lungenrohr ab und ihre Erweiterung in die sekundären Fiedersäcke geschieht nicht stereometrisch nach verschiedenen Richtungen des Raumes, sondern vornehmlich in einer der Außenfläche parallelen Ebene. Darum darf man gar nicht sagen, die Entodermkammern verzweigen sich beim Vogel. Sie erzeugen vielmehr sekundäre Anhänge in Form von flach komprimierten Taschen, welche nur dadurch interessanter und mannigfaltiger erscheinen, weil ihr Rand gekerbt und durch Vorwölbung der zwischen den tiefen Einschnitten befindlichen Bezirke stärker gelappt wird, so daß bald zwei bis vier Fiedersäcke an einer gemeinsamen Basis hängen. Da die Fiedertaschen sich parallel der äußeren Lungenfläche ausbreiten, sind sie einseitig (vornehmlich nach der dorsalen bzw. ventralen Lungenkante) gerichtet. In Hinsicht auf die Längsachse der Lunge stehen sie etagenweise hintereinander, wie die Zacken eines Elchgeweihes. Überhaupt ist die einseitige Sprossung für die Fiedertaschen ein charakteristisches Merkmal im Gegensatz zur Bildung dorsaler, ventraler, innerer und äußerer Bron-

chialzweige bei Säugetieren. Das Lungenrohr unterscheidet sich vom Hauptbronchus der Säugetiere auch dadurch, daß es in der Vogellunge eine lateral geschwungene Kurve bildet. Aus dem kurzen Abschnitte vor der Kurve sprossen im engen Abstande die medialen Hauptkammern in einer zur Achse des Hauptrohres senkrechten Ebene und entfalten sich in sagittalen Ebenen, welche der medianen Ebene nicht ganz parallel stehen, weil ihre Lage von der gekrümmten Außenfläche der Lunge etwas gestört wird. Dorso-Ventralschnitte (Fig. 6—39) treffen daher das Lungenrohr im Querschnitt, die Hauptkammern im Längsschnitt. Der dicke Schenkel des Lungenrohres, lateral von der Kurve treibt gleichfalls eine große Zahl von lateralen Nebentaschen.

Die Hauptkammern des medialen Systems (Entobronchien) entfalten sich hauptsächlich dorsal in Abhängigkeit von der Form der Lungen, welche im dorsalen Raum der Brusthöhle liegen, weil das große Herz den meisten Platz beansprucht. Die Hauptkammern sind nur in der ersten Anlage einfache Säckchen. Bald kompliziert sich ihre Wand, indem an bestimmten Stellen Blindbuchten des Epithels vorgetrieben werden, welche sich zu Fiedersäcken ausgestalten und durch kurze enge Strecken mit ihrer Hauptkammer zusammenhängen. Die Komplikation geschieht in peripherer Richtung. Man kann sich vorstellen (Fig. 45), daß die Kammer vom Ursprungsrande am Lungenrohr dreieckig verbreitert wird, aus der peripheren Wand neue Ausstülpungen heraustreibt, welche durch nochmalige Vortreibungen gelappt und in geweihähnlich gefranste Zungen oder Fiedertaschen zerschlissen werden. Infolgedessen besitzt jede Hauptkammer mehrere Seitenlappen, welche mit enger Basis entspringen, jenseits ihres kurzen Stieles sich distal erweitern und in einer Anzahl von Fiedersäcken enden. Auf diese Weise werden die Haupttaschen durch sekundäre Ausweitung ihrer Wand allmählich vergrößert und nehmen je ein ansehnliches Feld der Lungen ein. In typischer Weise verbreiten sie sich dicht an der (medialen oder lateralen) Außenfläche der Lunge und stellen selbst ein flächenhaftes, vielfach gelapptes Hohlwerk vor. Die einzelnen Fiederlappen sind niedrig, nicht sehr breit und nicht abgeflacht, weil die mediale und laterale Wand jedes Lappen etwas konvex gewölbt ist, so daß Querschnitte das Bild eines mehr oder minder gedrückten Kreises geben. Durch das allgemeine Lungenwachstum wird die Lappung augenfälliger. Die Fiedersäcke wachsen stärker als der einheitliche Abschnitt jeder ursprünglichen Kammer nahe dem Vestibulum. Später strecken sie

sich mächtig in die Länge und erhalten das Aussehen von blindgeschlossenen Gängen, doch bleiben sie stets flächenhaft entfaltet, wenngleich die Fiedersäcke zu Fiedergängen geworden sind. Infolge der geschilderten Eigenart entfaltet sich das Fiederwerk der Hauptkammern nur nahe den beiden (medialen und lateralen) Außenflächen der Lunge, wirklich wie RATHKE sagte, zu einem fächerartigen Höhlensystem, das senkrecht zur Achse des Lungenrohres in je einer etwas gekrümmten Sagittalebene liegt, während die Kurve zwischen dem medialen Schenkel und der Lateralkammer in einer Transversalebene verläuft.

Aus den zerschlissenen Hauptkammern entstehen später tertiäre Produkte, die Lungenpfeifen, wieder durch Auswachsen kleiner Epithelbezirke an ringförmig begrenzten Stellen und zwar in transversaler Richtung. Da die Bildung der Pfeifen an der der Außenfläche abgekehrten Wand erfolgt, sind die Pfeifen der beiden Hauptsysteme einander zugewendet. Die periphere Wand der Fiederzungen und Hauptkammern bleibt glatt. Also stehen sämtliche Hohlräume der Vogellunge fast senkrecht in zwei verschiedenen Hauptebenen, die Kurve und die Pfeifen in transversalen, die Hauptkammern mit den Fiedergängen in sagittalen Ebenen.

III. Literaturverzeichnis.

1. AEBY, CHR. Der Bronchialbaum der Säugetiere und des Menschen nebst Bemerkungen über den Bronchialbaum der Reptilien und Vögel. Leipzig 1880. S. 93—96.
2. BAER, MAX. Beiträge zur Kenntnis der Anatomie und Physiologie der Atemwerkzeuge bei den Vögeln. Z. f. wiss. Zool. 1896. Bd. LXI, S. 420—498.
3. BERTELLI, D. Svilluppo dei Sacchi aeriferi del pollo. Atti della Società Toscana di Sc. nat., resid. in Pisa. Memorie. 1900. Vol. XVII. p. 145—166.
4. CAMPANA. Recherches d'Anatomie, de Physiologie et d'Organogénie pour la détermination des Lois de la Génèse et de l'Evolution des Espèces animales. I. Mémoire: Physiologie de la Respiration chez les oiseaux. Anatomie de l'appareil pneumatique pulmonaire, des faux diaphragmes, des séreuses et de l'intestin chez le poulet. Paris, Masson 1875. (Nicht zugänglich.)
5. EBERTH. Über den feineren Bau der Lunge. Z. f. wiss. Zool. 1863. Bd. XII, S. 427—454.
6. FISCHER, G. Vergl. anat. Untersuchungen über den Bronchialbaum der Vögel. Zoologica 1905—1907. Bd. XIX. Heft 45 (1905).

7. Gadow, H. Vögel in: H. G. Bronn, Klassen u. Ordnungen des Tierreiches. Bd. VI, Abt. 4. Anat. Teil 1891. S. 746—756.

8. Huxley, Th. On the Respiratory Organs of Apteryx. Proceedings Zoological Society of London 1882. p. 560—569.

9. Moser, F. Beiträge zur vergleichenden Entwicklungsgeschichte der Wirbeltierlunge (Amphibien, Reptilien, Vögel, Säuger). Arch. f. mikr. Anat. 1902. Bd. LX, S. 587—668.

10. Rathke, H. Über die Entwicklung der Atemwerkzeuge bei den Vögeln und Säugetieren. Nova Acta phys., med. Acad. Caes. Leop. Car. Nat. Cur. T. 14. P. 1. S. 159—216.

11. Retzius, A. Anatomische Untersuchungen über verschiedene Teile des Python bivittatus, nebst vergleichenden Bemerkungen. Isis 1832. S. 511 bis 531. Verhand. Akad. Wiss. für Jahr 1830. Stockholm 1831.

11a. —— Einige Worte über den wahren Bau der Vogellungen. Froriep's Notizen. 1832. Bd. XXXV. S. 1—9.

12. Roché, G. Contribution à l'étude de l'anatomie comparée des réservoirs aériens d'origine pulmonaire chez les oiseaux. Ann. sc. nat. Zool. Ser. 7, tom. 11. 1891. p. 1—120.

13. Rösler, H. Über die erste Anlage der Lungen und der Nebengekröse einiger Vogelarten. Anat. Hefte 1911. Bd. XLIV. S. 525—622.

14. Sappey, C. Recherches sur l'appareil respiratoire des oiseaux. Paris 1847. (Nicht zugänglich.)

15. Schulze, F. E. Die Lungen der Vögel. Stricker's Handbuch der Lehre von den Geweben. 1871. Bd. I. S. 477—480.

16. Selenka, E. Beitrag zur Entwicklungsgeschichte der Luftsäcke des Huhnes. Z. f. wiss. Zool. 1866. Bd. XVI. S. 178—182.

17. Supino, F. Ricerche sulla struttura del polmone negli uccelli. Atti d. Società Veneto-Trentina d. Sc. nat. resid. in Padova. 1898. Ser 2. Vol. III, fasc. 2, p. 306—315. Padova 1899.

18. Weber, E. Über den Bau der Lungen und den Mechanismus des Atmens bei Vögeln. Bericht 19. Vers. deutsch. Naturf. u. Ärzte. Braunschweig. Sept. 1841. S. 75—78.

19. Zumstein, J. Über Corrosionspräparate. Sitz.-Ber. Ges. z. Beförd. d. ges. Naturw. Marburg 1892. Nr. 3, S. 77—79.

19a. —— Über den Bronchialbaum der Säuger und Vögel. Sitz.-Ber. Ges. z. Beförd. d. ges. Naturw. Marburg 1900. Nr. 4, S. 37—48.

Verzeichnis der Abbildungen.

Textfig. 1. Querschnitte durch Parabronchien von *Anas anser*, nach Fr. E. Schulze.
- 2. Mediale Fläche der Lunge von *Anas anser*, nach Gegenbaur.
- 3. Rechter Bronchialbaum eines Vogels, nach Chr. Aeby.
- 4. Lungenanlagen des Hühnchens vom 7. Bruttage, nach Selenka.
- 5. Lungen des Hühnchens vom 11. Bruttage, nach Selenka.

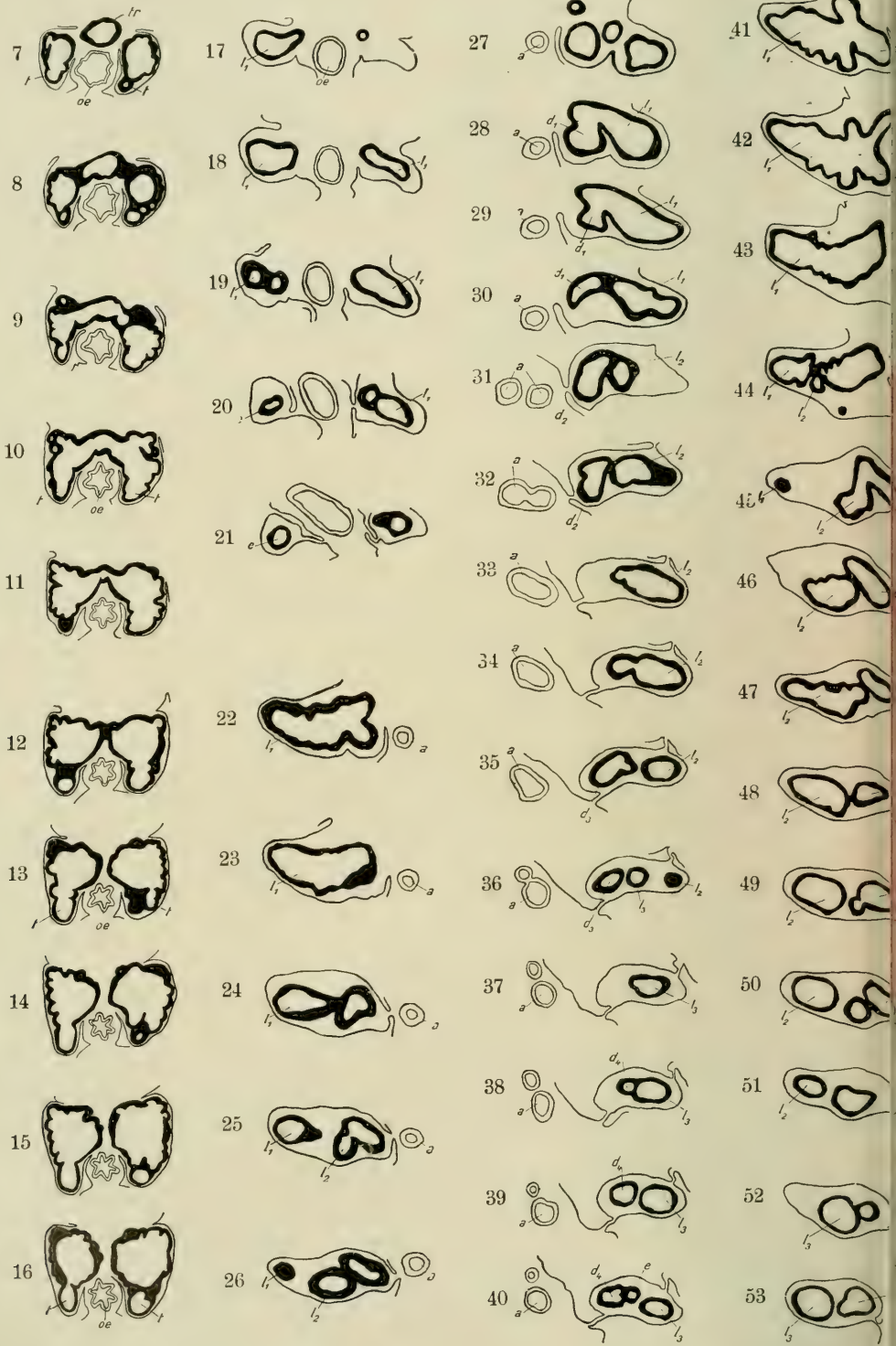

Verlag von Wilhelm

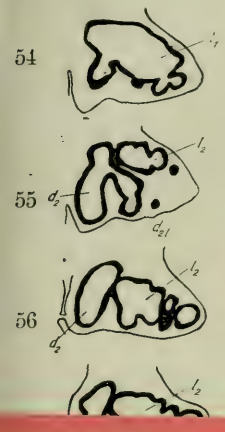

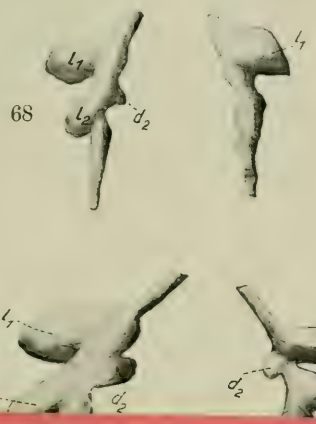

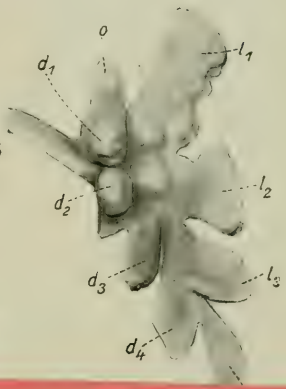

Berichtigung.

Infolge eines Versehens sind die Nummern der Tafeln zu den Arbeiten der Herren Dr. Mantel und Dr. Heilmann verwechselt worden. Die mit Nummer XIV bezeichnete Tafel gehört, wie auch am Fuße angegeben, zur Arbeit des Herrn Dr. Heilmann und die mit Nummer XV bezeichnete Tafel zur Arbeit des Herrn Dr. Mantel.

LEIPZIG

Wilhelm Engelmann
Verlagsbuchhandlung

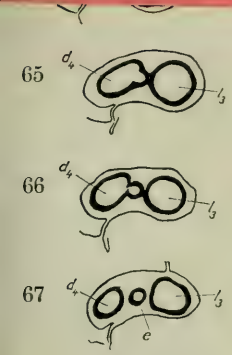

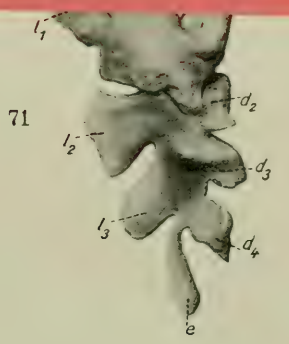

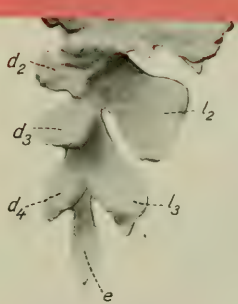

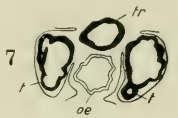
7
tr
oe

8

9

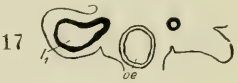
17
oe

18


19

20


27

28


29

30

31

41

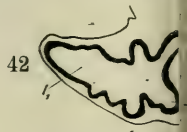
42

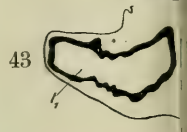
43

15

16
oe

25

26

38

39

40


51


52


53

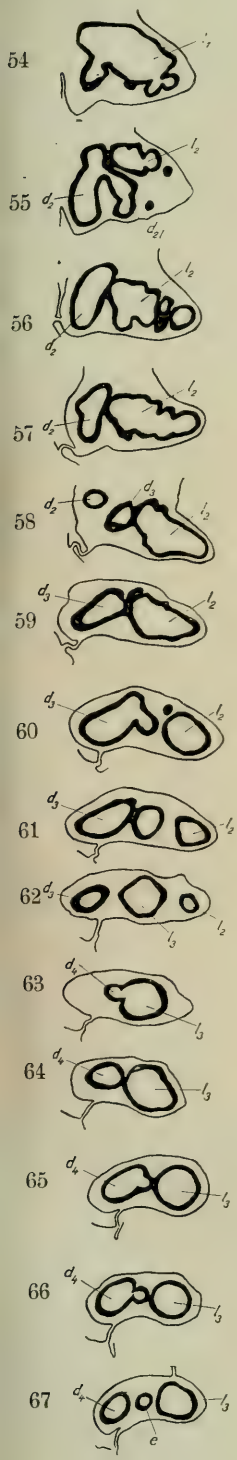
54
55
56
57
58
59
60
61
62
63
64
65
66
67

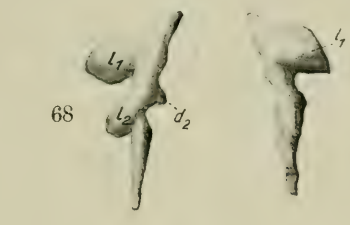
68

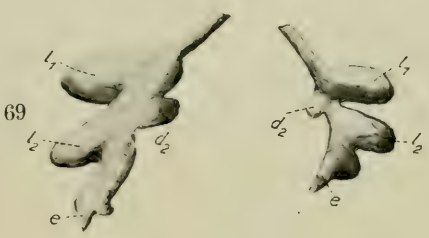
69

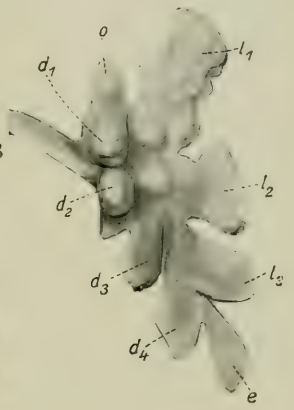
73

70

72

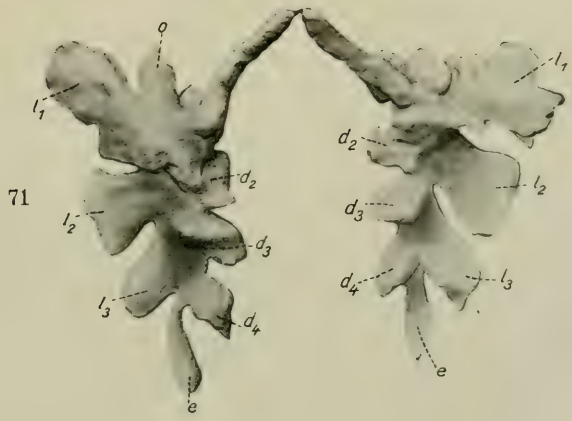
71

Buchstabenerklärung.

a, b, c_1	Hauptkammern d. Lungenrohres.	s	Nebenluftsack des S. intermed. ant.
br	Bronchus.	sa	Saccus abdominalis.
c_2	Saccus intermedius anterior.	sc	Saccus cervicalis.
l	Lateralkammer.	sp	Saccus intermedius posterior.
oe	Ösophagus.	v	Hauptkammer des Lungenrohres.
r	Lungenrohr.		

Tafel XIV.

Fig. 6—19. Ausgewählte Querschnitte durch die Lunge eines Hühnchens von 5 Tagen. Vergr. 18/1.

Abstand der Schnitte: 6—7 = 160 μ
7—8 = 80 μ
8—9 = 40 μ
9—10 = 60 μ
10—11 = 40 μ
11—12 = 20 μ
12—13 = 20 μ
13—14 = 40 μ
14—15 = 40 μ
15—16 = 40 μ
16—17 = 60 μ
17—18 = 60 μ
18—19 = 140 μ

Fig. 20—29. Ausgewählte Querschnitte durch die Lunge eines Hühnchens von $7^1/_2$ Bruttagen. Vergr. 18/1.

Abstand der Schnitte: 20—21 = 120 μ
21—22 = 80 μ
22—23 = 40 μ
23—24 = 80 μ
24—25 = 40 μ
25—26 = 40 μ
26—27 = 120 μ
27—28 = 120 μ
28—29 = 80 μ

Fig. 30—39. Ausgewählte Querschnitte durch die Lunge eines Hühnchens von 8 Tagen. Vergr. 12/1.

Abstand der Schnitte: 30—31 = 150 μ
31—32 = 50 μ
32—33 = 50 μ
33—34 = 50 μ
34—35 = 50 μ
35—36 = 100 μ
36—37 = 100 μ
37—38 = 150 μ
38—39 = 300 μ

Fig. 40—43. Kombinierte Sagittalschnitte durch die Lunge eines Hühnchens von 10 Tagen. Vergr. 33/1.

Fig. 44. Medialansicht der Lunge eines Hühnchens von 7 Bruttagen. Vergr. 40/1.

Fig. 45. Medialansicht der linken Lunge eines Hühnchens von 8 Tagen 21 Stunden. Vergr. 18/1.

Fig. 46. Lateralansicht der rechten Lunge eines Hühnchens von 8 Tagen 21 Stunden. Vergr. 18/1.

Fig. 47. Dorsalansicht des Lungenrohres eines Hühnchens von 5 Bruttagen. Rekonstruktionsmodell. Vergr. 33/1.

Fig. 48. Medialansicht der Seitenbuchten des Lungenrohres eines Hühnchens von 7 Bruttagen 12 Stunden. Vergr. 33/5.

III. Reptilia.

Die Entwicklung der Reptillungen.

Von

Dr. **P. Heilmann,** cand. med. aus Staffelstein.

Mit 6 Figuren im Texte und Tafel XV.

Die Lungen der Saurier, Schildkröten und Krokodile sind oftmals untersucht und beschrieben worden, weil die Reptilien als die einfachste Gruppe unter den höheren Wirbeltieren gelten und man gerade durch die Erforschung ihres Körperbaues einen Aufschluß über die anatomischen Gesetze und die Entwicklung der Vögel und Säuger zu gewinnen hoffte. Daher sind verschiedene Meinungen über die Struktur der Lungen ausgesprochen worden.

Die bis vor wenigen Jahren herrschende Ansicht über den Bau der Reptilienlungen wird am besten durch die Darstellung charakterisiert, welche Fr. Eilh. Schulze in Strickers Handbuch 1871 gegeben hat. Dieselbe blieb lange Jahrzehnte hindurch ganz unbestritten und erhielt dadurch fast den Wert einer dogmatischen Lehre.

Fr. Eilh. Schulze (8) urgierte die große Übereinstimmung des Lungenbaues bei den Reptilien und Amphibien. In der kontinuierlichen Reihe, welche sich bei diesen Tieren hinsichtlich des Baues der Lufträume ergibt, nehmen die Tritonen und einige Perennibranchiaten (*Proteus*, *Menobranchus*) die niedrigste Stufe ein, indem jede Lunge nur eine einfache, sackartige, innen völlig glattwandige Erweiterung des zuleitenden Luftröhrenastes darstellt. Die übrigen Amphibien besitzen an der Innenwand jeder auch hier noch sackförmigen Lunge ein Netzwerk leistenartiger, ungleich hoher Erhebungen (Fig. 1). Die durch die höchsten Leisten gebildeten polygonalen, meist viereckigen Hauptmaschen werden durch ähnliche Leisten geringerer Höhe in kleinere Abteilungen gebracht, diese wieder durch noch niedrigere Wälle in neue Abschnitte zerlegt und so fort, bis schließlich eine Menge abgerundet polygonaler und zwar meistens 4- oder 5-eckiger Nischen oder Alveolen entsteht, welche mit ihrem flachen

Grunde der Wand des Lungensackes selbst anliegen und mit ihrer Öffnung in den allgemeinen Luftraum des Lungensackes schauen. An der langgestreckten schlauchförmigen Lunge der Schlangen und *Amphisbaena* zeichnet sich der vordere dickwandige Abschnitt durch Tiefe und komplizierten Bau der Maschenräume aus. Die der Lungenwand senkrecht aufstehenden Hauptleisten sind nämlich nicht glattwandig, sondern tragen auf ihren Seitenflächen sekundäre Leistennetze, durch welche Alveolen umgrenzt werden, die mit ihrem Grunde nicht mehr der Lungenwand selbst, sondern der Leistenwandung anliegen und mit ihrer Öffnung gegen den von den betreffenden Hauptleisten umschlossenen Maschenraum gekehrt sind. Nahe dem hinteren Ende wird das Leistennetz einfacher, nimmt an Höhe ab und schwindet so vollständig, daß die Lunge mit einem glattwandigen, einfach membranösen Blindsacke endigt. Bei den Chamäleoniden wird das bisher gemeinsame Lumen jedes Lungensackes durch Erhebung einer oder mehrerer von der Lungensackwandung gegen die Bronchusmündung vorragender großer Scheidewände, welche mit Alveolen umgrenzenden Leisten besetzt sind, in zwei oder mehrere nicht vollständig geschiedene Hauptabteilungen gebracht. Bei den Schildkröten treten solche Septen in größerer Zahl auf, durchsetzen das ganze Binnenlumen und verschmelzen vollständig mit der röhrenartigen Verlängerung des in den Lungenraum hineinragenden Bronchus, so daß jede Lunge in eine Anzahl nebeneinander liegender, nur von der Bronchusfortsetzung aus zugängiger, in zwei Reihen angeordneter Blindsäcke geteilt ist. Das die Innenwand dieser einzelnen Abteilungen bedeckende Alveolenparenchym zeigt einen etwas komplizierteren Bau als bei den Schlangen. Durch reichlichere Entwicklung und noch weitergehende Komplizierung des Alveolenparenchyms werden endlich bei den Krokodilen die sackartigen Hauptlufträume zu rundlichen Gängen eingeengt, ohne daß es zur Bildung wirklicher, solidwandiger Bronchien komme, wie sie den Säugetieren eigentümlich sind.

Fig. 1.

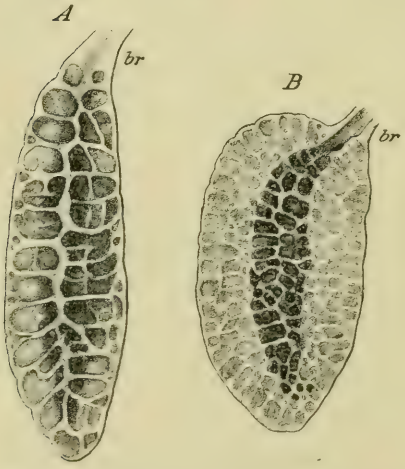

A Lunge von *Salamandra maculosa* und *B Bufo vulgaris*, Durchschnitte in der Länge. *br* Bronchus. (Nach Gegenbaur.)

Chr. Aeby (1) hat in seinem großen Werke über den Bronchialbaum den Reptilien wenige Zeilen gewidmet, da er nur die Lungen von *Crocodilus sclerops*, *Testudo tabulata*, *Megachelys Temminckii* untersuchen konnte.

Doch erkannte er, daß die Vögel und Reptilien einander in der allgemeinen Gliederung des Bronchialbaumes außerordentlich nahe stehen. Die dichotomische Verzweigung des Stammbronchus ist für Reptilien nie behauptet worden. Er zeichnet sich durch gestreckten Verlauf und ein die Umgebung

entschieden beherrschendes Kaliber aus. Wie bei Vögeln fand Aeby dieselbe Kreuzung zwischen Stammbronchus und Arterie, dieselbe Erweiterung des eparteriellen Systems nach abwärts, nur noch ausgiebiger, so daß es teilweise neben dem hyparteriellen liegt. Bei den Reptilien geht der sonst überall so bestimmt ausgesprochene Typus einer eparteriellen und hyparteriellen Bronchialreihe in die Form einer zur Lungenarterie medialen und lateralen Reihe über. Beide wären demnach als ursprünglich einander parallele Längsreihen aufzufassen, deren eine später allmählich bis auf das die andere nach oben überragende Kopfstück verschwindet und vielfach gänzlich verloren geht. Beim Krokodile sah er, wie bei den Vögeln, einen Ventralzweig des 1. eparteriellen Seitenbronchus um den Stammbronchus herum nach vorn verlaufen.

Auf der Ansicht von Fr. Eilh. Schulze fußend gab Milani im Jahre 1894 seine unter Leitung von W. Spengel gereiften Gedanken über die phylogenetische Entwicklung der Lungen bekannt. Insbesondere erörterte er die Frage, auf welchem Wege aus den einfachen Lungenformen der Lacertilier die komplizierten entwickelt wurden, ferner wie sich die auf der primitivsten Stufe stehenden Lacertilierlungen von den Lungen der höheren Amphibien ableiten lassen und ob Übergänge zu den Lungen der Vögel vorhanden sind. Die Lösung suchte er durch die anatomische Beschreibung verschiedener Lungentypen (*Sphenodon, Lacerta, Iguana, Varanus*) zu gewinnen.

Fig. 2.

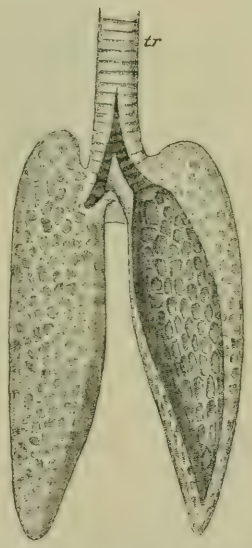

Lunge von *Hatteria*. Beide Bronchi sind geöffnet; ebenso die linke Lunge der Länge nach. (Nach Gegenbaur.)

Die Lungen des *Sphenodon*-Typus stellen Säcke dar, deren Innenseite entweder vollständig oder teilweise (d. h. den hinteren Abschnitt ausgenommen) mit Alveolen und Krypten bedeckt ist (Fig. 2) z. B. bei Hatteriden (*Sphenodon punctatus*), Tejiden (*Tupinambis teguixin, Ameiva surinamensis*), Scinciden (*Chalcides ocellatus, Eumeces algeriensis, Mabuia aurata*). Sie unterscheiden sich von den Lungen der Amphibien nur dadurch, daß stets eine Trachea vorkommt.

Weil an der ventralen und dorsalen Seite einige kleine Septen nach dem Innern vorspringen, bildet *Ameiva surinamensis* ein Übergangsglied zum *Lacerta*-Typus der Scinciden (*Tiliqua seincoides*), Geckoniden (*Gecko verticellatus* und *rittatus, Tarentola mauritanica* und *annularis, Gymnodactylus platurus, Thecadactylus rapicaudus, Hemidactylus turcicus*), Zonuriden (*Zonurus giganteus*), Lacertiden (*Lacerta ocellata, agilis, viridis, muralis*) und Agamiden (*Calotes jubatus*), welcher durch eine größere Anzahl wohlausgebildeter Septen entweder an der ventralen und dorsalen Seite oder nur an der dorsalen Seite charakterisiert

ist. Hier ist ein Zusammengehörigkeitsverhältnis zwischen dem Alveolensystem und den Septen vorhanden, derart daß die Septen sich in ihren der Lungenwand zunächst liegenden Teilen gleichzeitig als Alveolenwände darstellen. Ferner ist die in den Septenrändern verlaufende Muskulatur die direkte Fortsetzung der Muskeln der Alveolenwände. Milani meinte, die Septen seien in der Weise entstanden, daß mehrere nebeneinanderliegende Alveolenwände über das Niveau der übrigen erhoben und verschmolzen wurden; daher sei der 2. Typus nur graduell, nicht essentiell von dem *Sphenodon*-Typus verschieden. Er nahm an, die Lacertilier, deren Lunge dem *Lacerta*-Typus folge, seien aus

Fig. 3.

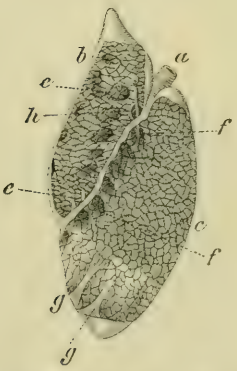

Fig. 4.

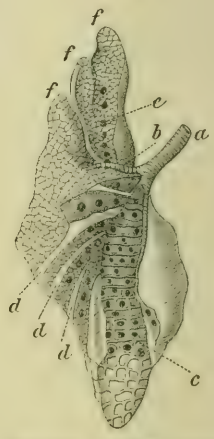

Fig. 3. Linke Lunge von *Iguana*. *a* Bronchus; *b* hinterer kleinerer, *c* vorderer größerer Lungensack. Durch die Kommunikation *h* an der Mündung des Bronchus in der schrägen Scheidewand ist eine Nadel geschoben dargestellt. *e* Alveolen längs der Scheidewand im vorderen, *f* im hinteren Sacke. *g* Unvollkommene Scheidewände im unteren Teile des vorderen Sackes. (Nach Gegenbaur.)

Fig. 4. Rechte Lunge eines *Varanus* (*Monitor*). *a* Bronchus; *b* oberer kleinerer Ast, geöffnet; *c* unterer Ast (Stammbronchus), geöffnet; *d* von ihm abgewendete Äste; *e* von *b* abgehende Äste, welche sich in weite Säcke *f* öffnen. (Nach Gegenbaur.)

solchen Arten hervorgegangen, deren Lungen noch auf der Stufe des *Sphenodon*-Typus gestanden haben. In beiden Typen finden sich Lungen mit einer äußerlichen Einschnürung an der Bronchus- oder Tracheamündung, welche auf die an dieser Stelle über die Lungen hinwegziehende Arteria und Vena pulmonalis zurückzuführen ist. Im Innern wird durch eine Verdickung ein kleinerer vorderer Abschnitt gegen den hinteren Raum der Lunge abgesetzt. Bei weiterem Fortschreiten dieser Verdickung würde eine Zwischenwand entstehen, die den Lungenhohlraum in zwei Kammern sondert.

Solche Verhältnisse (Fig. 3) bilden das Charakteristikum des (III.) *Iguana*-Typus (*Uromastix*, *Agama*, *Iguana*, *Ctenosaura* usw.). Er weist Septen in beträchtlicher Zahl und weit ansehnlicherer Größe auf. Bei *Iguana tuberculata* erreicht das Alveolensystem eine besondere Ausbildung, indem die durch die kleineren Septen gebildeten Nischen zu gangartigen Säcken eingeengt werden.

Mit dem Fortschritt des Lungenbaues geschieht zugleich eine fortschreitende Ausbildung der Luftwege. Bei einer größeren Zahl der den beiden ersten Typen angehörigen Arten spaltet sich die Trachea nicht in gesonderte Rohre,

sondern mündet mit zwei Bronchialöffnungen unmittelbar in die Lunge. Bei anderen kommt es zur Bildung von wirklichen, freilich sehr kurzen Bronchien. Längere Luftröhrenäste treten erst bei den Agamiden und Iguaniden auf. Bei *Iguana tuberculata* und *Polychrus marmoratus* setzt sich ein Teil der Bronchialknorpel in Gestalt einer auf der Vorderseite der großen Zwischenwand verlaufenden Rinne in die Lunge fort. Dieses Vorkommen deutet Verhältnisse an, die in der Lunge der Vögel und Säugetiere eine besonders charakteristische Entwicklung erlangt haben.

Ein Zwischenglied, das die Lacertilier mit den warmblütigen Amnioten verbindet, ist im *Varanus*-Typus (IV) gegeben (*Varanus bengalensis*, *niloticus*, *varius*, *griseus*, *salvator*, *exanthematicus*, *albogularis*). Hier (Fig. 4) setzen sich die Bronchien, deren extrapulmonaler Teil größer ist als bei allen übrigen Lacertiliern, nicht nur als geschlossene Rohre in das Innere der Lungen fort, sondern spalten sich darin in je zwei Äste. Der eine begibt sich nach dem vorderen, der andere nach dem hinteren Abschnitte der Lunge. Von beiden Bronchialästen und deren Verlängerung strahlen zahlreiche, das Innere der Lunge durchziehende und mannigfach verzweigte Gänge aus. Die Entstehung der größeren Gänge des intrapulmonalen Röhrensystems, das vollständig an das der Vogellunge erinnern soll, erklärte Milani durch gesteigerte Fortbildung der Septen und ihres Alveolenbezuges, deren Anfänge beim *Lacerta*- bezw. *Iguana*-Typ festgestellt seien. Hierdurch werde der Lungenhohlraum auf einen in der Verlängerung des Bronchus liegenden Gang reduziert, der durch den Mangel des Knorpels vom Bronchus unterschieden ist. Innerhalb der größeren Gänge wiederhole sich der Prozeß der Septenbildung und eine entsprechende Entwicklung des Alveolensystems, woraus sich die Entstehung der kleineren Kanäle erkläre. Die Tatsache, daß in der *Varanus*-Lunge die intrapulmonale Bronchusfortsetzung in einen vorderen und hinteren Ast gespalten wird, weise darauf hin, daß sie aus einer ursprünglich zweikammerigen Lunge, z. B. des *Iguana*-Typus hervorgegangen seien.

Im Jahre 1897 besprach A. Milani auch die Phylogenie der Chelonierlungen, speziell die Fragen, auf welchem Wege die einfachsten Chelonierlungen aus noch einfacheren Lungenformen entwickelt wurden und wie die komplizierten Chelonierlungen aus den einfacheren entstanden.

Da er in der Lunge von *Emys orbicularis* Wände (Fig. 5) sah, welche gleich den Septen an der ventralen und dorsalen Wand der Lacertilier mehr oder weniger parallel laufen, hielt es Milani für wahrscheinlich, daß die Septen, aus denen die lateralen, dorsalen und ventralen Querwände entstanden gedacht werden können, den Septen der Lacertilierlungen homolog sind, und glaubte dadurch das Recht gewonnen zu haben, die Struktur der einfachsten Chelonierlungen aus den einfacheren Verhältnissen bei Lacertiliern abzuleiten. Mit der Verbreiterung und Abflachung des Schildkrötenkörpers habe sich die Lunge derart um ihre Längsachse gedreht, daß ihre ventralen Teile in die laterale, die dorsalen in die mediale Lage gerückt seien. Das beweise die Eintrittsstelle des Bronchus in die Lungen; denn sie befindet sich bei den Lacertiliern an der medialen, bei den Schildkröten an der ventralen Lungenwand. Daher wäre die *Emys*-Lunge von einer Lunge abzuleiten, an deren ventraler und dorsaler Wand Septen vorsprangen wie bei *Calotes jubatus*. Der Umstand, daß

in der Lunge von *Emys orbicularis* drei laterale und je vier (medio-, ventrale und (medio-) dorsale Querwände vorhanden sind, weise darauf hin, daß die *Emys*-Lunge sich aus einer Lunge entwickelt habe, von deren lateraler (ursprünglich ventraler) Wand drei und von deren medialer (ursprünglich dorsaler) Wand vier Septen vorsprangen. Bei der weiteren Annahme, es seien in der Lunge, aus der sich die *Emys*-Lunge entwickelt habe, Wände parallel zur

Fig. 5.

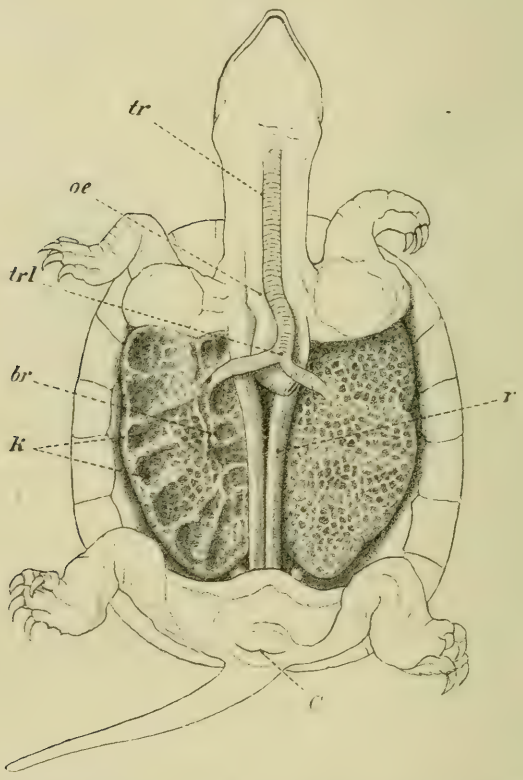

Luftröhre mit den Lungen von *Emys* in situ. Ventrale Ansicht. *tr* Trachea, *trl* Teilung der Trachea in die beiden Bronchi. Der rechte ist in die ventral geöffnete Lunge verfolgt (*br*). *k* Kammern der Lunge; *oe* Ösophagus; *r* Muskel; *C* Cloake. (Nach Gegenbaur.)

Mittelebene aufgetreten und zwar nur zwischen je zwei Septen der medialen (ursprünglich dorsalen) Seite, aber nicht auf der lateralen Seite, wären auf der lateralen Seite eine, auf der medialen zwei dorsoventral übereinander liegende Nischenreihen gebildet worden. Da Milani früher ausgesprochen hatte, daß mit der fortschreitenden Komplikation der Lacertilierlunge, d. h. mit der Vergrößerung der Septen in der Regel eine Entfaltung des Alveolenbezuges eintrete, so erkläre sich, wie zwischen den zu Querwänden gewordenen Septen Wandstücke (»Längswände« Milani) entstehen konnten, die parallel der Längsachse der Lunge verlaufen, und wie damit aus den zu Säcken gewordenen

Nischen die lateralen, ventralen und dorsalen Kammern gebildet werden konnten, d. h. wie im Anschluß an die Bronchusöffnung ein in der Lunge von vorn nach hinten verlaufender, enger Centralkanal zustande kam, in dessen Wand sich Öffnungen befinden, die in die zu Kammern gewordenen Säcke hineinführen.

Milani glaubte ferner für die Lacertilier festgestellt zu haben, daß mit der Entstehung und Vergrößerung der Septen und der Entfaltung des Alveolenbezuges eine fortschreitende Entwicklung des Bronchus parallel gelaufen sei. Bei den einfachsten Formen geht die Trachea bloß mit zwei Bronchialöffnungen in die Lunge über, später treten extrapulmonale Bronchien auf, zunächst kurz, um in dem Maße länger zu werden, wie der Lungenbau sich kompliziere. Bei den kompliziertesten Formen endlich setzen sie sich in die Lunge hinein fort. Den intrapulmonalen Bronchus der *Emys*-Lunge erklärte Milani durch die Annahme, es sei zunächst der centrale Kanal gebildet und in dessen Wand vom extrapulmonalen Bronchus Knorpelstücke eingelagert worden.

Fig. 6.

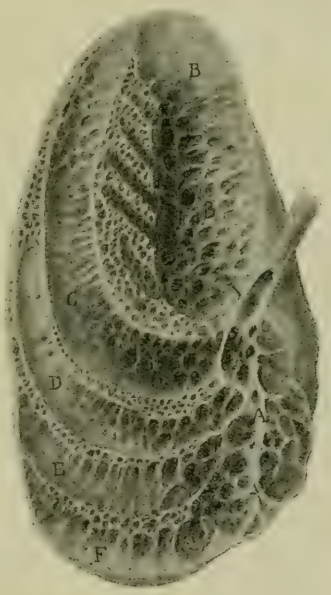

Lunge von *Alligator* in einem die Anordnung der Luftwege darstellenden Schnitte. (Nach Gegenbaur.)

Milani trat auch dafür ein, die Krokodilierlungen von jener gemeinsamen Stammform abzuleiten. Die in der Lunge von *Alligator mississippiensis* vorhandenen Wände (Fig. 6) könnten aus Septen entstanden sein, die von der ventralen und dorsalen Lungenwand vorsprangen und nach dem Lungeninnern gewachsen sind. Wenn die Entfaltung des Alveolenbezuges gleichen Schritt mit dem Wachstum dieser Septen gehalten habe, mußten naturgemäß die von den Septen gebildeten Nischen zu Gängen eingeengt werden. Verlaufen die von der ventralen und dorsalen Lungenwand sich erhebenden Septen nicht parallel, sondern gegeneinander verschoben, so könnte es beim weiteren Wachstum dieser Septen und bei fortschreitender Entfaltung des Alveolenbezuges zur Ausbildung von Gängen wie bei *Alligator mississippiensis* kommen.

Die dem Lungeninnern zugewandten Öffnungen der Gänge konnten sehr stark eingeengt werden, so daß zwischen den Gängen ein enger centraler Kanal entstehen mußte, der von der Eintrittsstelle des Bronchus die Lunge durchzog und Öffnungen für die verschiedenen Gänge erhielt. In den vorderen Abschnitt dieses Ganges konnten sich vom extrapulmonalen Bronchus her Knorpelstücke einlagern und damit einen intrapulmonalen Bronchus zustande bringen.

Beim Vergleich der Vogellunge mit der Lunge von *Thalassochelys caretta* homologisierte Milani die von Knorpel gestützte Strecke des Hauptluftganges in der Vogellunge dem intrapulmonalen Bronchus in der *Thalassochelys*-Lunge, die vom Hauptluftgange abgehenden Bronchialröhren den lateralen und medialen

Gängen, die in der *Thalassochelys*-Lunge vom Bronchus abgehen. Von den Bronchialröhren der Vogellunge gehen ebenso wie von den entsprechenden Gängen der *Thalassochelys*-Lunge Gänge 2. Ordnung (= Lungenpfeifen der Vögel ab, welche in beiden Gruppen Gänge 3. Ordnung abgeben, die wieder Äste aussenden können. Endlich sind hier wie dort die Wände sämtlicher intrapulmonaler Gänge mit Alveolen und Krypten überzogen. Während jedoch in der *Thalassochelys*-Lunge jeder vom Bronchus abzweigende Gang mit seinen Verzweigungen ein geschlossenes System bildet, sind die Bronchialröhren der Vogellunge untereinander verbunden, weil die Lungenpfeifen benachbarter Bronchialröhren unmittelbar kommunizieren. Milani setzte den Fall, es fände in der Vogellunge keine Kommunikation der Lungenpfeifen statt, und in der *Thalassochelys*-Lunge fehlten die Knorpeleinlagerungen am Anfang der vordersten vom Bronchus abgehenden Gänge, so wären zwischen den beiden Lungentypen ausschließlich graduelle Unterschiede vorhanden. Man könnte also die Vogellunge ohne Schwierigkeit aus einer Lunge von der Komplikationsstufe einer derartigen noch auf einer niederen Stufe stehenden *Thalassochelys*-Lunge hervorgegangen denken, dadurch daß das System der Alveolen und Krypten noch weiter entfaltet, die Gänge eingeengt und die Alveolen kleiner wurden.

Mit der Abhandlung von F. Moser im Jahre 1902 begann eine neue Periode. Die Tatsache, daß die Embryonalentwicklung der Säugerlunge kein Beispiel für das Einwachsen der Septen in die ursprünglich einfache Lungenhöhle bot, veranlaßte R. Hertwig, durch F. Moser die Frage untersuchen zu lassen, ob bei den Sauropsiden bronchipetales oder bronchifugales Wachstum vorliegt, d. h. ob das Epithel des centralen Hohlraumes durch die Wucherung des Bindegewebes streckenweise unter Bildung von Septen vorgetrieben wurde oder ob das Epithel streckenweise in die laterale Lungenwand unter Verdünnung derselben zur Bildung von Ausbuchtungen eingewachsen ist. Durch das Studium von Querschnitten embryonaler Lungen stellte F. Moser fest, daß keine Septenbildung, sondern ein Prozeß der Knospung stattfindet.

Die ungleich großen Lungensäckchen eines 4 mm langen Embryos von *Anguis fragilis* ließen ein gleichmäßiges Maschenwerk von mehr rundlichen »Ausbuchtungen« erkennen. Der centrale Hohlraum besitzt regelmäßige Ausbuchtungen bzw. kleine Septen, die proximal am größten, distal niedriger sind und schließlich ganz verschwinden. Das Ende der Lunge stellt ein glattes Rohr vor, das an seiner Spitze eine kleine Auftreibung zeigt, die an das primäre Lungenbläschen am Mesobronchus des Hühnchens erinnert.

Bei Stadien von 5, 5,25 und 7 cm ist der centrale Hohlraum sehr erweitert und eine allmähliche Verdünnung der Wand erfolgt, d. h. der centrale Hohlraum hat sich auf Kosten der Wand vergrößert. Die Ausbuchtungen am distalen Ende der Lunge sind tiefer und weiter, die Septen zwischen ihnen schlanker geworden. In die am meisten ausgebildeten Ausbuchtungen (»Nischen«) springen kleinere Septen vor, bzw. die Nischen haben sich sekundär zu den Krypten der fertigen Lunge ausgebuchtet. An Schnitten durch eine solche Ausbuchtung wird das Bestreben der Epithelzellen deutlich, sich unter Erweite-

rung des Lumens und Zusammendrängen des Bindegewebes in der Fläche auszudehnen. Der Vorgang ist im centralen Hohlraum bis zum Plattenepithel gediehen, in der untersten, vorgeschrittenen Ausbuchtung hingegen erst bis zum Pflasterepithel. Das gleiche Bestreben hat F. Moser beim primären Lungenbläschen des Hühnchens beobachtet. Dort nahm aber die Masse des Bindegewebes mit dem Wachstum der Lunge zu und der centrale Hohlraum wie die primären Lungenbläschen konnten sich relativ nur wenig in ihrem Querdurchmesser ausbreiten, so daß aus ihnen enge, lange Kanäle wurden, zwischen welchen starke Bindegewebsmassen, d. h. dicke Septen übrigblieben. Bei *Anguis* jedoch hält die Vermehrung des Bindegewebes nicht Schritt mit dem Wachstum der Lungen, — das Bindegewebe wird spärlich, locker, die Ausbuchtungen können sich daher nach allen Richtungen (auch in ihrem Querdurchmesser) als weite Hohlräume ausdehnen, zwischen welchen nur schmale Septen bleiben. Daher erklärte F. Moser mit vollem Rechte: Die Entwicklung der Lunge spielt sich ausschließlich durch den Prozeß der Knospung ab wie beim Hühnchen. In beiden Fällen treibt der centrale Kanal infolge starker lokaler Vermehrung seiner Epithelzellen hohle Sprossen in das dicke Bindegewebe der Lungenwand. Sowohl bei *Anguis* wie beim Hühnchen müssen die ersten Ausbuchtungen des centralen Kanals als primäre Lungenbläschen bezeichnet werden. Sie sind stets die primäre Erscheinung bei Bildung eines neuen Kanals.

Der große centrale Hohlraum ist die direkte Fortsetzung des extrapulmonalen Bronchus und durch starke Erweiterung des in den ersten Stadien als enges Rohr auftretenden extrapulmonalen Bronchus entstanden. Somit entsprechen sich centraler Hohlraum von *Anguis* und Mesobronchus des Hühnchens. Die ersten Stadien der Lungenentwicklung von *Anguis* gleichen denen vom Hühnchen auffallend, weil bei beiden ein dickwandiges, bindegewebiges Säckchen mit einem relativ engen, centralen, von Epithel ausgekleideten Hohlraum erscheine, der am Ende ein primäres Lungenbläschen, an den Seiten eine größere Anzahl derselben aufweist, die durch dicke Septen voneinander getrennt sind. Je älter aber die Lunge von *Anguis* und *Gallus* wird, je mehr verliert sich die Ähnlichkeit. Also sind die Septen der ausgebildeten Lunge von *Anguis* nur vorgetäuscht. Das kommt daher, daß beim Hühnchen die Vermehrung des Bindegewebes mit der Vergrößerung der Lunge Schritt hält, bei *Anguis* hingegen mehr und mehr abnimmt. Beim Hühnchen ist ferner die Zahl der Sprossen des Mesobronchus relativ gering; bei *Anguis* außerordentlich groß; daher sind bei ersterem die zwischen den Sprossen übrig bleibenden Wandteile breit, bei *Anguis* schmal und schlank. — Die Masse des Bindegewebes ist ein sehr großer Faktor im Verlaufe der Entwicklung.

Bei Embryonen von *Lacerta muralis* und *vivipara* fand F. Moser den Entwicklungsverlauf ähnlich. Anfangs ist die Lunge ein dickwandiges Säckchen, in welches der Bronchus wenig erweitert bis zum distalen Ende vordringt. Ventral unterhalb der ersten Knospe folgen weitere Knospen, die schon gut ausgebildet sind, ehe die dorsalen Knospen angelegt werden. Letztere treten also zu einer Zeit auf, wo die dorsale Lungenwand durch Ausdehnung des centralen Hohlraumes schon ziemlich verdünnt ist, während die ventralen Knospen in die dicke Wand hineinwachsen und darin immer weiter vordringen, um schließlich große ventrale Nischen zu werden. Bei älteren Stadien von *Lacerta vivipara* ist die ganze Lunge unter Verdünnung ihrer Wand vergrößert, die Muskulatur außerordentlich verstärkt; die Nischen und Krypten sind sehr vertieft. So hat die Lacertilierlunge eine etwas höhere Entwicklung erreicht als bei

Anguis, *Gehyra* und *Hatteria*. Die primären Lungenbläschen haben sich mehr und tiefer entwickelt und die Wandreste als ein System sehr langer Septen zwischen sich gelassen, wodurch die Lunge schon ein ziemlich schwammiges Aussehen erlangt hat.

Bei Schildkröten und bei Krokodilen dehnt sich der centrale Hohlraum in seiner Gesamtheit nur wenig aus und bleibt auf der Stufe eines schmalen Kanals, die Septen werden dementsprechend außerordentlich lang.

Bei *Emys lutaria* tritt der extrapulmonale Bronchus medial in die Lunge ein, dringt horizontal dorsal vor und gibt von seiner proximalen Wand einen Sproß lateralwärts ab, biegt dann caudal um und geht in senkrechtem Verlauf bis an das distale Ende des Lungensäckchens als durchaus einheitliches Gebilde. Nachdem die Knospe der ersten großen Lateralkammer (L_1) eine gewisse Größe erreicht hat, gibt der intrapulmonale Bronchus direkt unter dieser lateral eine zweite Knospe, die Anlage der zweiten Lateralkammer (L_2), ab. Die Stadien waren nicht jung genug, um sicher die Reihenfolge der Entstehung der Knospen festzustellen. Dicht bei L_1 scheinen nun zwei Knospen von der proximalen Wand des horizontalen Bronchus abzugehen, die zur ersten Ventralkammer (V_1) und ersten Dorsalkammer (D_1) werden. Alle drei (V_1 L_1 D_1) kommunizieren direkt mit dem Bronchus, sind somit wahre Knospen desselben. Nacheinander treten nun die Kammern L_3, dann V_2 und D_2, V_3 und D_3, V_4 und D_4 an der Medialseite des längsverlaufenden Bronchus so dicht nebeneinander auf, daß man fast eine einzige Öffnung zu sehen glaubt. Dieser Eindruck wird durch die zunehmende Verdünnung der trennenden Wand erhöht, besonders im Vergleich mit der lateral ganz für sich liegenden Öffnung der Lateralkammern. Die Abgangsstellen der Lateralkammern liegen mehr cranial als die entsprechenden Dorsal- und Ventralkammern.

Anlage und Wachstum jeder einzelnen Knospe kann man sehr gut verfolgen. Auf den nächsten Stadien 1,3 und 1,6 cm ist die ganze Lunge größer. Der intrapulmonale Bronchus hat sich etwas, sein Endteil hingegen sehr stark erweitert, wodurch er zur Endkammer geworden ist. Die Lunge zeigt buckelartige Auftreibungen ihrer Oberfläche, entsprechend den nun kolossal erweiterten Kammern, die ihrerseits wieder Knospen für die Nischen getrieben haben, welche ebenfalls Knospen der zukünftigen Krypten aufweisen.

Mit der Endkammer sind nun zwölf Kammern vorhanden (4 ventrale Kammern, 4 dorsale Kammern, 3 laterale Kammern, 1 Endkammer), von denen die zuerst angelegten Kammern am größten sind. Durch die kolossale Ausdehnung der Kammern sind die zwischen ihnen übriggebliebenen Teile der Lungenwand immer schmäler und dünner geworden und scheinen nun als lange Septen von der Wand her bronchipetal in den Lungenhohlraum vorgewachsen zu sein, obwohl die Succession der Bildungen in der Lunge gerade umgekehrt und der centrale Kanal primär angelegt ist.

Wie bei den Lacertiliern und beim Hühnchen hat also der Bronchus in das früher kompakte Lungensäckchen durch Sprossung ein ganzes System von Kanälen getrieben, die allein durch ihre große Weite und dünne Wand von der Regel beim Hühnchen abweichen. Wie bei letzterem haben wir einen Bronchus 1. Ordnung = intrapulmonaler Bronchus, ferner Bronchi 2. Ordnung = Kammern, Bronchi 3. Ordnung = Nischen und schließlich die Krypten, welche den Alveolen in der ausgewachsenen Hühnerlunge entsprechen. Sogar die terminale Erweiterung des Bronchus (Endkammer) läßt sich mit dem abdominalen Luftsack der Vögel vergleichen.

Die *Emys*-Lunge nähert sich den Vögeln, insofern die Zahl der Knospen des intrapulmonalen Bronchus sehr gemindert ist, und unterscheidet sich durch die bedeutende Weite sowohl des centralen Kanals wie aller übrigen Räume. Die Krokodilier zeigen eine noch größere Ähnlichkeit mit den Vögeln, indem zu der geringen Zahl der Knospen die geringe Weite der Räume kommt. Bei einem 6 cm langen Embryo von *Crocodilus biporcatus* tritt der intrapulmonale Bronchus als enges Rohr an der medialen Seite ungefähr in der Mitte der Lungenlänge in das sehr dicke bindegewebige Säckchen ein, dringt bis an sein distales Ende vor und gibt Knospen ab. Auf dem nächsten Stadium von *Crocodilus madagascarensis* (10,3 cm) reicht der intrapulmonale Bronchus als durchaus einheitliches Gebilde bis an das distale Ende des Lungensackes. Die primären Lungensäckchen haben sich unter Austreibung der Lungenwände sehr verlängert und an ihrem Ende erweitert, während ihr eng gebliebener Anfangsteil den Eindruck eines Kanals macht. Diese Kanäle mit ihrem erweiterten Ende sind die Bronchi 2. Ordnung, entsprechend den Kammern der Schildkröten; sie haben ihrerseits wieder Sprossen, die Bronchi 3. Ordnung, getrieben, welche sich zu weiten Nischen entwickelt haben. Also ist auch bei den Krokodiliern das die ganze Lunge durchziehende, an seinem Ende zur Endkammer erweiterte Rohr ein einheitliches Gebilde. Die Längs- und Querwände sind primäre Bildungen, d. h. die zwischen den Kanälen übriggebliebenen Wandteile.

F. Moser faßte die Resultate in folgenden Sätzen zusammen:

1. Die Lunge der Reptilien entwickelt sich genau so wie beim Hühnchen
   a) durch allgemeine Vergrößerung der Länge, infolge Vermehrung ihrer Gewebe,
   b) durch typische Sprossenbildung des intrapulmonalen Bronchus in dem dicken bindegewebigen Säckchen, wodurch ein bronchifugales Kanalsystem entsteht, dessen einzelne Kanäle aber durch ihre bedeutende Weite das Aussehen solcher mehr oder weniger verloren.

2. Der centrale Hohlraum ist die direkte Fortsetzung des extrapulmonalen Bronchus, ein durchaus einheitliches Gebilde = intrapulmonaler Bronchus.

Er wächst sowohl bei den Amphibien wie bei Reptilien und Vögeln durchaus ungeteilt bis an das distale Ende des Lungensäckchens und treibt monopodial seitliche Knospen, die bei Reptilien zu Nischen oder kammerartigen Bronchien 2. Ordnung werden. Die Entstehung dieser Knospen setzt sich immer weiter bis zur distalen Spitze des intrapulmonalen Bronchus fort. Die Bronchien 2. Ordnung treiben nun ihrerseits wieder laterale Knospen, die zu Bronchien 3. Ordnung werden (Krypten bei niederen Reptilien, — Nischen bei höheren Reptilien, — Lungenpfeifen bei Vögeln).

3. Der bei den niederen Reptilien im Laufe der Entwicklung sich immer mehr verstärkende Unterschied von der Vogellunge hat als Ursache vor allem die große Zahl der Bronchi 2. Ordnung, die vom intrapulmonalen Bronchus abgehen.

4. Wie bei den Vögeln kann man Bronchen 1., 2. und 3. Ordnung unterscheiden, wobei die als Krypten bezeichneten letzten Endigungen den Alveolen bei Vögeln entsprechen.

5. Wie bei den Vögeln besitzt wohl jeder Bronchus die Fähigkeit, durch starke Erweiterung seines Endes zu einem Luftsack zu werden.

6. Bei den höheren Reptilien findet Annäherung an die Vogellunge statt vor allem durch Reduktion der Zahl der Sprossen, die immer mehr das Aus-

sehen von Kanälen erhalten. Hierin stehen die Krokodilier den Vögeln näher als die Schildkröten.

Der Bericht von F. Moser wurde bald darauf (1905) durch die Studien von C. Hesser über die Entwicklung der Reptilienlungen in den Schatten gestellt, da Hesser an einem besseren Material gründlicher und mit der exakteren Methode der Rekonstruktion arbeiten konnte. Ich lasse daher ein ausführliches Referat über seine Ergebnisse folgen.

Die erste Anlage der Trachea und der Lungen tritt bei Eidechsen in Form einer ventralen Ausstülpung bzw. Falte des Vorderdarmes unmittelbar caudal von der letzten Kiementasche auf und wird in caudo-cranialer Richtung vom Darm abgesondert. Die Anlage der Bronchien, d. h. laterale Ausbuchtungen im caudalen Teile der Falte wachsen in zwei enge Röhren aus, zunächst noch ohne deutliche Grenze zwischen dem extrapulmonalen Bronchus und der künftigen Lunge. Sie beginnen gleichzeitig an Länge und Umfang zuzunehmen. So entstehen zwei Säcke, welche unter tracheopetaler Abnahme ihrer Weite ohne Grenze in die Bronchien übergehen. Die Erweiterung macht sich vor allem auf der lateralen Seite des cranialen Teiles der entodermalen Lungenanlage bemerkbar, erstreckt sich jedoch nur bis zu einem gewissen Punkte der Bronchien, welche cranialwärts davon ihr röhrenförmiges Aussehen behalten. Dadurch tritt eine scharf markierte Grenze zwischen dem extrapulmonalen und dem pulmonalen Bronchus auf. Weil die Erweiterung fast ausschließlich die laterale Wand trifft, mündet der Bronchus in die mediale Seite des primitiven Lungensackes an dessen cranialem Ende ein. Der craniale Teil des Lungensackes nimmt schneller an Umfang zu und wird hier am weitesten, nach seinem caudalen Ende hin allmählich enger; der glattwandige Lungensack wird bald komplizierter, indem eine hohle warzenartige Knospe aus dem cranialen Ende des primitiven Lungensackes, dorso-lateral von der Einmündungsstelle des Bronchus hervorwächst. Sie ist die erste Anlage des Seitenbronchus.

In rascher Folge wird eine ganze Menge solcher Zapfen ausgebildet, indem gewisse Partien der Wand nach dem Prinzip der Knospenbildung zentrifugal schneller wachsen als andere. Bei einem 8,5 mm langen *Tarentola*-Embryo ist der ganze rechte primitive Lungensack gleichsam übersät von ihnen. Die erste Blase ist zu einem großen länglich runden Sack angewachsen, der durch einen sehr kurzen, ziemlich dicken Stiel der dorsalen Seite des Lungensackes nahe dessen Übergang in den Bronchus aufsitzt. Der Stiel zeigt einige Ausbuchtungen der Wand. Durch die Entstehung und den Zuwachs dieser Blase erhält die Lunge eine craniale Spitze, welche den vorderen Teil der Körperhöhle einnimmt. Von den übrigen Blasen des primitiven Lungensackes fallen einige der dorsalen Seite wegen ihrer bedeutenden Größe besonders auf. Sie stehen in einer längs der Dorsalseite des Stammbronchus laufenden Reihe in ziemlich regelmäßigen Abständen.

Das sackartige Gebilde ist die erste Blase, ihr folgen rechts dreizehn andere. Sie sind im allgemeinen kleiner, je mehr caudalwärts sie sitzen. Indes erfolgt die Größenabnahme nicht kontinuierlich von der einen Blase zur anderen, z. B. die siebente ist etwas größer als die nächste mehr cranial sitzende. Sie bilden kleine, rundliche in caudo-cranialer Richtung etwas ausgezogene, kolbenartige Säcke. Kleinere Blasen sind in transversalen Reihen rings um den

Lungensack geordnet und erwecken den Eindruck einer in der mittleren Partie der Lunge am deutlichsten ausgeprägten Segmentierung. Die transversalen Reihen alternieren ungefähr mit den großen dorsalen Blasen, so daß eine solche Reihe dem Zwischenraum zwischen zwei Blasen entspricht. Im cranialen Teile der Lunge gibt es auf der ventralen Seite zwei bis drei Blasen, die nach Form und Größe den größeren dorsalen verglichen werden können. Die linke Lunge ist in der Knospenentwicklung etwas zurück, ihre Dorsalreihe (11) großer Blasen unterscheidet sich von denen der rechten Lunge nur hinsichtlich der Größe, indem die Blasen der linken Lunge die der rechten ansehnlich an Umfang übertreffen. Dies dürfte mit der Größendifferenz der beiden Lungen überhaupt zusammenhängen, indem die linke Lunge viel weiter als die rechte ist. Die Komplikation der inneren Fläche der Lunge fährt auf dem eingeschlagenen Wege fort. Bei einem 9 mm langen *Tarentola*-Embryo haben die Lungen bereits einen recht komplizierten Bau erhalten. Sie haben an Umfang zugenommen und jede Einzelblase ist größer und tiefer geworden. Besonders sind die Blasen der dorsalen Reihe vergrößert, hauptsächlich in bronchifugaler Richtung, wodurch sie zu dicken, von Seite zu Seite etwas zusammengedrückten Röhren verwandelt sind, die an ihrem Ende sich in zwei oder mehrere sehr kurze Zweige gabeln und gleichzeitig sekundäre Blasen nach den Seiten entsenden. Diese letzteren sind im allgemeinen länger, mehr röhrenförmig ausgezogen, je näher sie an der Basis des Mutterstammes sitzen und die längsten von ihnen, d. h. diejenigen, welche sofort abgehen, nachdem die Mutterblase den Stammbronchus verlassen hat, sind ihrerseits mit kleinen Nebenblasen versehen. Die dorsalen Blasen sind also zu dorso-ventral ausgezogenen Gängen verwandelt worden, die seitwärts hohle Zapfen aussenden, welche die Form entweder kleiner Röhren oder seichter Blasen zeigen, je nachdem sie näher oder weiter vom Stammbronchus sitzen. Die im vorhergehenden Stadium noch einfache Blase ist so zu einem ganzen System kurzer Gänge und kleinerer Blasen umgewandelt, deren zusammengelegter Umfang den der primären einheitlichen Blase an Größe bedeutend übertrifft. Auch die kleinen in transversalen Reihen sitzenden Blasen haben sich vergrößert und vertieft und in Haupt- und Nebenblasen geteilt.

Die ersten Knospen werden durch Ausstülpung von den Seiten des Stammbronchus, also monopodisch gebildet, während dessen caudales Ende ungeteilt weiter wächst. Zuletzt kommen Sprossen auch am Ende des Stammbronchus selbst heraus, das sich in zwei (oder mehrere kleinere) Abteilungen trennt; folglich tritt später auch eine dicho- bzw. polytomische Verzweigung auf. Ähnliches Verhalten zeigt jede der großen dorsalen Bronchus-Anlagen bei *Tarentola*, welche anfangs mit ihren Enden ungeteilt wachsen und sekundäre Knospen aus den Seiten treiben und später sich an den Enden spalten.

In der zweikammerigen Eidechsenlunge ist die craniale Abteilung nichts anderes als der zuerst angelegte Seitenast, während die caudale die direkte Fortsetzung des extrapulmonalen Bronchus bildet, also allein den Stammbronchus repräsentiert.

Der Stammbronchus der Schildkröten und Krokodile bleibt ein Rohr von verhältnismäßig kleinem Umfang, abgesehen vom caudalen Ende selbst, welches ein geräumigeres Lumen erhält. Die engen Bronchien erreichen eine bedeutende Länge. Die Komplikation schreitet in beiden Gruppen ausschließlich auf dem Wege der Knospenbildung fort, indem gewisse Partien der Bronchuswand sich hernienartig ausbuchten.

Während der ersten Stadien werden ausschließlich monopodische Knospen gebildet, später kommt auch Dichotomie vor. Die Knospen des Stammbronchus werden meist in einer medialen und lateralen Reihe angelegt. Die lateralen Äste eilen den medialen in der Entwicklung voraus. Innerhalb jeder Reihe treten die Knospen wahrscheinlich in orocaudaler Ordnung auf.

Bei *Chrysemys* werden die zwei lateralen Äste vor den beiden medialen sichtbar. Der große ventrale Nebenast des ersten lateralen Seitenbronchus ist der 2. Ast in der Anlage.

Die Knospen des Stammbronchus wachsen bei Landschildkröten zu voluminösen Blasen, später werden sie in weite und lange Gänge ausgezogen, deren jeder einer Eidechsenlunge vergleichbar ist. Die Komplikation seiner inneren Fläche beginnt an der Basis des Seitenbronchus. Bei Landschildkröten werden die Nebenäste auf gewissen Seiten der Seitenbronchien kräftiger entwickelt als auf anderen. Bei den Seeschildkröten wachsen die Knospen des Stammbronchus zu schmalen nur an den Enden etwas erweiterten Gängen aus; die von diesen Seitenbronchien abgehenden sekundären Äste nehmen gleichfalls Rohrform an. Die Lunge ist ursprünglich frei und wird sekundär durch Festlötung aneinander liegender Flächen (Bromann) fixiert. Die Lungenarterien verlaufen ungefähr parallel der Trachea auf der Dorsalseite der Stammbronchien. Ihr Verhalten zu dem ersten Seitensproß ist ungleich. Bei einigen Arten gehen sie auf der lateralen, bei anderen auf der medialen Seite desselben hin. Die Arterien des entwickelten Tieres kreuzen die Bronchien auf der lateralen Seite. Die Venen gehen mit einem gemeinsamen Stamm vom Herzen aus und ziehen an der Ventralseite der Bronchien. Alle Schildkrötenlungen folgen dem einheitlichen Grundplan, daß ein Stammbronchus sie durchsetzt und zwei Reihen Seitenbronchien abgibt. Jeder Seitenbronchus teilt sich kurz nach dem Abgang in einen dorsalen und ventralen Ast. Die spezifischen Formen entstehen dadurch, daß die Seitenbronchien in verschiedener Zahl angelegt werden, sich zu verschiedenem Umfang erweitern, sowie ungleiche ventrale und dorsale Äste entwickeln. Die cranio-caudale Verschiebung der Einmündungsstelle des extrapulmonalen Bronchus in die Lunge hängt vom Entwicklungsgrade und der Richtung des erst angelegten Seitenbronchus im cranialen Ende der Lunge ab. Je länger und je mehr cranial er gerichtet ist, desto größer wird die Entfernung der cranialen Lungenspitze von der Eintrittsstelle des Bronchus. Die einfachste Amphibienlunge entspricht dem Stammbronchus der höher organisierten Lungen. Die Ontogenese der Lunge einer Tierspecies ist als eine im Detail modifizierte Rekapitulation ihrer Phylogenese zu betrachten.

Von den Bronchien der embryonalen Krokodillunge gehen mehrere Seitenknospen aus. Darunter sind jederseits drei dorsale Knospen den übrigen an Größe bedeutend überlegen; die erste sitzt an der Grenze zwischen dem 2. und 3. Fünftel der Entfernung zwischen der Bifurkation der Trachea und dem caudalen Ende des Stammbronchus, die zweite unmittelbar hinter der ersten, die dritte in etwas größerer Entfernung hinter der zweiten. Sie haben die Form von kurzen, verhältnismäßig weiten Gängen und strecken sich cranio-lateral vom Stammbronchus aus. Außerdem gibt es einige kleinere Knospen. In der linken Lunge sitzt eine solche kleinere Knospe dorso-lateral am Stammbronchus zwischen l_{II} und l_{III} und eine andere dorsal unmittelbar hinter l_{III}. Die übrigen gehen von der dorso-medialen Seite aus: eine zwischen l_I und l_{II}, die übrigen vier zwischen l_{II} und l_{III}. Sie können im Gegensatz zu den drei lateralen mediale genannt werden. Die rechte Lunge zeigt nur eine dorso-mediale blasenförmige

und ziemlich voluminöse Knospe des Stammbronchus zwischen *lII* und *lIII*. Sie dürfte den vier medialen Knospen entsprechen, welche sich in der linken Lunge zwischen *lII* und *lIII* vorfinden. Von der Wurzel von *lII* ragt am Übergange zum Stammbronchus rechts noch eine kleine Knospe hervor, welche möglicherweise das Gegenstück der medialen Knospe zwischen *lI* und *lII* links ist. Endlich ist in der rechten Lunge noch eine kleine Knospe zu erwähnen, welche an der Wurzel von *lIII* oder vielleicht eher an der Grenze zwischen *lIII* und dem Stammbronchus sitzt.

Ohne Zweifel werden bei den Reptilien die ersten Äste des Stammbronchus monopodial angelegt. Die Bronchien sind ansehnlich lang, bevor Seitenäste auftreten. Die erste Knospe tritt aus der Seite des Bronchus in bedeutender Entfernung vom caudalen Ende hervor. Die nächstfolgenden Seitenbronchien werden in derselben Weise angelegt. Von Dichotomie kann für die Anfangszeit keine Rede sein. Auf späteren Stadien wird die Entfernung zwischen den neu angelegten Knospen und dem caudalen Ende des Stammbronchus immer geringer. Die Zahl der Knospen nimmt schneller zu als der Bronchus in die Länge wächst, so daß die Knospen endlich die Spitze des Bronchus einholen. Wenn die letzte Knospe in einem gewissen Stadium am Ende des Bronchus sitzt, ist schwer zu entscheiden, ob sie durch Herauswachsen aus der Seite des Rohres oder durch Zweiteilung der Spitze entstand. Dies gilt auch von vielen Seitenbronchien. Die großen dorsalen Äste bei *Tarentola* und ebenso die primären Seitenbronchien bei *Chelone* schicken seitliche Äste, zweifelsohne monopodialen Ursprungs aus und sind zugleich an der Spitze gespalten. Während also die Monopodie in den ersten Entwicklungsstadien allein vorkommt, ist in späteren Stadien die Dichotomie bzw. Polytomie nicht ausgeschlossen. Der Unterschied beider Verzweigungsweisen scheint kaum prinzipieller Natur zu sein. Wenn das Lungenwachstum der Äste nicht proportional zur Vermehrung der Anzahl der Knospen ist, geht die Monopodie allmählich in Dichotomie über. In beiden Fällen werden auf einem begrenzten Gebiete des Bronchus Neubildungscentren für Knospen erzeugt. Wird die Entfernung derselben vom caudalen Ende des Bronchus mit jeder neuen Knospe vermindert, so fällt das Neubildungscentrum zuletzt mit der apicalen Wachstumszone des Mutterastes zusammen und die Anlegungsweise wird dichotomisch. Also besteht zwischen Monopodie und Dichotomie nur ein gradueller Unterschied.

Nach der kurzen gedrängten Übersicht der bisher veröffentlichten Ansichten will ich über meine Studien berichten. Die Anregung dazu verdanke ich meinem Lehrer, Professor Dr. Fleischmann, der mich auf die Notwendigkeit einer Zusammenfassung und kritischen Beleuchtung des seit 1905 nicht mehr bearbeiteten Themas hinwies und mir ein reiches Untersuchungsmaterial von *Lacerta vivipara* und *agilis*, *Platydactylus guttatus*, *Seps chalcides*, *Chamaeleon pumilus*, *Chelydra serpentina*, *Crocodilus acutus* und *Alligator florida* zur Verfügung stellte. Für die liebenswürdige Überlassung der Präparate sowie für die allseitig fördernde Unterstützung während der Arbeit spreche ich auch an dieser Stelle Herrn Professor Dr. Fleischmann meinen herzlichsten Dank aus.

A. Lacerta.

Die Lungen der Eidechsen entstehen am Kehlspalt des Schlundes durch Ausbuchtung der ventralen Wand in Form einer entodermalen Blindbucht, welche vom Mesoderm der Schlundgegend umgeben wird. Bald wächst die Blindbucht als cylindrisches Trachealrohr mit dem Mesoderm des Halses in die Länge. Das Ende gabelt sich in die beiden primitiven Lungengänge, welche die Cölomwand unterhalb der Speiseröhre vorwölben und so die erste Anlage der entomesodermalen Lungenschläuche liefern.

Hesser hat instruktive Abbildungen (2 Fig. 1—8, Taf. 19—20) dieser Stadien veröffentlicht und mich dadurch der Mühe überhoben, meine Studienmodelle abzuzeichnen. Das entodermale Hauptrohr, sowie die mesodermale Hülle desselben bleibt eine Zeitlang glatt und einfach. Es nimmt nur proportional dem Körperwachstum zu. Allmählich aber entsteht am oralen Ende des Lungensackes eine kurze, blindsackartige Verlängerung. Hesser hat ein Modell der Lunge von einem *Chemidophorus*-Embryo 20,2 mm (2 Fig. 9, Taf. 21) im Bilde wiedergegeben, das die rundlich plumpe Form des Blindsäckchens zeigt. An meinem Rekonstruktionsmodell der Lunge von *Lacerta vivipara*, 3,8 mm Kopflänge, erscheint es zierlicher, d. h. konisch zugespitzt. Vom Lumen betrachtet, sieht man, daß der orale Blindsack durch einen engen Isthmus von der Haupthöhle abgesetzt ist. Zugleich mit der Abkammerung der oralen Spitze wird der rundliche Querschnitt der Entodermschicht verändert, dadurch, daß an einzelnen Stellen seichte rundliche Auswölbungen des Entoderms bzw. Lumens auftreten, so daß der Querschnitt jetzt durch zahlreiche bogenförmige Krümmungen des Epithels belebt wird. Diese Buchten sind im allgemeinen sehr klein. Während ihres Erscheinens nimmt der Längs- und Querdurchmesser der Lunge langsam zu und das ganze Organ gewinnt die Form eines länglich ovalen Sackes. Beim genaueren Studium der Querschnitte ist mir gleich Hesser aufgefallen, daß einzelne Ausbuchtungen größer sind als die an der übrigen Peripherie des Lungenquerschnittes bemerkbaren Buchten. Rekonstruktionsmodelle bestätigten dieses Verhalten und es zeigte sich am Modelle sehr klar, daß an der Dorsalseite jedes Lungenrohres eine regelmäßige Reihe hintereinander liegender dorsal gerichteter Taschen gebildet wird, welche die übrigen Seitenbuchten des Lungenschlauches an Größe übertreffen. Freilich ist der Unterschied nicht sehr bedeutend, weil alle an der Eidechsenlunge auftretenden Wanddifferenzierungen in kleinen Dimensionen befangen

sind. Jedoch läßt sich die Vorherrschaft der dorsal gerichteten Ausbuchtungen nicht verkennen. Ich zähle ungefähr sieben größere und fünf kleinere dorsale Ausbuchtungen. Hesser hat übereinstimmende Verhältnisse bei *Tarentola* beobachtet und durch Abbildungen (2 Fig. 10, 11, Taf. 21, 22) von zwei Rekonstruktionsmodellen belegt. Mein Modell einer Eidechsenlunge zeigt große Ähnlichkeit mit dem einen Modell Hessers (2 Fig. 11, Taf. 22), so daß ich daraus auf ein allgemeines Gesetz in der Entwicklung der Saurierlunge schließe und das Vorkommen kleiner Dorsaltaschen für die Saurier überhaupt vermute. In den anatomischen Beschreibungen der fertigen Saurierlungen werden sie oft genug erwähnt und an den photographischen Figuren von Milani (5 Fig. 5, 6, 10, 11, Taf. 30) sind ihre Eingänge deutlich zu sehen. Die Differenzierung des Lungenentoderms führt also zur Bildung von ungleich weiten und verschieden geformten Abschnitten. Der größere Teil der Rohrwand bildet um die relativ große Binnenhöhle einen dichtgeschaarten Haufen kleiner Ausbuchtungen; nur ein dorsaler Streif derselben produziert die Reihe dorsaler Nebentaschen, welche mehr der Länge als der Breite nach entwickelt sind und auffallenderweise sehr dicht hintereinander stehen, so daß ihr Abstand die Dicke von 40—80 μ nicht überschreitet.

Gegen den caudalen Pol des Lungenrohres nehmen die Dorsalkammern an Größe ab. Während z. B. nahe der Bronchusmündung die sagittale Länge einer Kammer 400, 320, 280, 240 μ betragen kann, messen die hinteren Kammern nur 160 oder 120 oder 80 μ. Die größeren Dorsalkammern finden sich daher stets in der oralen Hälfte der Lunge. Die Figuren 7—16 geben zehn aufeinanderfolgende Schnitte einer Serie wieder, um die wohlcharakterisierte Form der Dorsalbuchten (*t*) und ihre dichtgenäherte Anordnung zu demonstrieren. Diese Taschen sitzen wie die Zähne eines Kammes einem dorsalen Streifen der Lunge auf und sind parallel der Medianebene gegen die Wirbelsäule gerichtet, so daß sie den Ösophagus (*oe*) rechts und links flankieren. Sie bilden durch Form und Anordnung einen scharfen Kontrast zu dem ventralen größeren Abschnitt des Lungenrohres, der nur zur Bildung kleiner, runder, manchmal auch etwas länglicher Nebenbuchten befähigt ist. Es machte mir wohl manchmal den Eindruck, als ob die in den dorsalen Kammern sich aussprechende Gliederung auch in entsprechenden seichten Einschnürungen der ventralen Hälfte zum Ausdruck käme. Jedoch sind die Formen an dem Modell viel zu unbestimmt gewesen, als daß

ich darauf eine entschiedene Behauptung stützen möchte. Hesser hebt aber für *Tarentola* hervor, daß die Bläschen in regelmäßigen transversalen Reihen rings um den Lungensack stehen und in dessen mittlerem Abschnitte den Eindruck einer Art Segmentierung machen. Die transversalen Reihen alternieren im großen und ganzen mit den großen Dorsalblasen, indessen ist diese Beziehung ihm auch nicht sehr deutlich erschienen.

Nachdem ich über meine Beobachtungen, die vollständig mit Hessers Erfahrungen übereinstimmen, kurz berichtet habe, wende ich mich der theoretischen Deutung der Tatsachen zu. Hesser hatte, angeregt durch die Mitteilung von F. Moser, die Frage prüfen wollen, ob die bläschenförmigen Ausbuchtungen des Stammbronchus durch bronchifugale Ausstülpung (Moser) oder durch centripetales Einwachsen zwischenliegender Teile (Schulze, Milani) zustande kommen und entschied sich mit Recht dafür, daß in der Eidechsenlunge eine Sprossung stattfindet. Die ersten Knospen werden monopodisch durch Ausstülpung des Stammbronchus gebildet, während dessen caudales Ende ungeteilt weiter wächst. Zuletzt aber kommen Sprossen auch am Ende des Stammbronchus selbst, der sich dichotomisch in zwei oder polytomisch in mehrere kleinere Abschnitte gliedert, vor. Die von Moser begründeten Zweifel sind als durchaus berechtigt erwiesen worden. Das Einwachsen der Septen in die ursprünglich einfache Lungenhöhle war ein altes Vorurteil und ist jetzt endgültig beseitigt.

Eine andere Frage ist es, ob wirklich eine so große Ähnlichkeit in der Lungenentwicklung aller Amnioten herrscht, insbesondere ob die Knospen des Stammbronchus bei den Sauriern den Anlagen der Hauptbronchialäste bei Säugetieren entsprechen. Moser und Hesser haben beides unbedenklich angenommen; aber wenn wir mit ihnen alle Seitenbuchten als primäre Lungenbläschen betrachten, so wird uns durch die Tatsachen die weitere Konsequenz aufgenötigt, daß die Zahl der Sprossen in der Hühnchen- und Säugetierlunge gering, bei Sauriern dagegen enorm groß ist. Ich kann jedoch keinen Grund einsehen, weshalb gerade bei Sauriern, deren Atembedürfnis so viel geringer ist als der Sauerstoffhunger der warmblütigen Vögel und Säugetiere, eine üppige Produktion von Seitenzweigen herrschen sollte, während aus dem Lungenrohr der Säuger rechts bloß vier, links bloß drei Hauptknospen hervorgehen, welche sich durch Weiterbildung von Seitenzweigen in ein kompliziertes Gangsystem entwickeln. Die Bildungsvorgänge in der Eidechsen-

lunge verlaufen auch ganz und gar nicht im Stile der Lungenbildung bei Säugern. Denn von den zahlreichen Knospen des primitiven Lungenrohres entfaltet sich keine einzige zu einer ansehnlichen Größe. Sie bleiben vielmehr lange Zeit sehr klein und werden erst proportional dem späteren Körperwachstum nach Abschluß der Eizeit auf eine mit bloßem Auge sichtbare Stufe gehoben. Ich bin daher der Meinung, daß die Knospen der Saurierlunge im Sinne von Moser und Hesser den Knospen für die Hauptzweige der Säugerlunge gar nicht entsprechen, mit anderen Worten, daß solch primäre Hauptzweige überhaupt nicht gebildet werden. Meine Deutung deckt sich nicht mit den Erwägungen von Hesser, dessen Gedanken im folgenden kurz wiederholt sein mögen:

Bei *Anguis*, *Chemidophorus* und *Tarentola* beginnt auf einem bestimmten Stadium der glattwandige Lungensack sich zu komplizieren, zuerst an seinem cranialen Ende, wo ein hohler warzenartiger Zapfen dorsolateral von der Einmündungsstelle des Bronchus zum Vorschein kommt. Da der Zapfen einer Knospe gleicht, wie sie in der Entwicklung der Säugetier- und Vogellunge beobachtet wird, betrachtete ihn Hesser als die erste Anlage des Seitenbronchus. Darauf wird in rascher Folge eine ganze Menge solcher Zapfen ausgebildet. Das Rekonstruktionsmodell eines *Tarentola*-Embryos von 8,5 mm zeigt, daß der Lungensack ringsum mit Zapfen übersät ist. Die erste Blase wächst zu einem großen länglich runden Sack an, der mit einem kurzen dicken Stiele der dorsalen Seite des Lungensackes aufsitzt und dessen Lumen durch eine weite Öffnung mit der Lungenhöhle kommuniziert. Sie bildet die craniale Spitze der Lunge. Ihr folgen eine größere Zahl rechts 13, links 11) kolbenartiger Säcke längs der Dorsalwand der Lunge in regelmäßigen Entfernungen und um so kleiner, je mehr caudal sie sitzen. Die Blasen der dorsalen Reihe werden in bronchifugaler Richtung vergrößert und dadurch in dicke, seitlich komprimierte Rohre verwandelt, die an ihrem Ende in zwei oder mehr kurze Zweige geteilt sind.

Wie aus dem vorstehenden Wortlaute hervorgeht, hat Hesser zugunsten seiner Deutung als Seitenbronchen nur anführen können, daß der erste hohle Zapfen am Vorderrande der Lunge einer sog. Knospe in der Vogel- oder Säugetierlunge ähnlich sieht. Die übrigen dorsalen Zapfen hat er aus dem gleichen Grunde als Knospen bezeichnet. Ich bestreite jedoch die Ähnlichkeit der von ihm verglichenen Embryonalgebilde, weil ich an den ganzen Zyklus ihres Formschicksals denke und nicht bloß die Phase der ersten Anlage, sondern aller darauffolgenden übereinstimmen sehen will, wenn von wirklicher Homologie gesprochen werden soll. Gerade in den folgenden Stadien aber werden die Knospen der primären Hauptbronchen einerseits und die Zapfen der Saurier anderseits in scharf dissonierender Formrichtung entfaltet. Die Übereinstimmung der allerfrühesten Form einer embryonalen Anlage und der Gleich-

klang des dafür verwendeten Namens »Knospe« bedeutet daher eine mehr zufällige und keine wirkliche Ähnlichkeit. Ich glaube den Tatsachen besser Rechnung zu tragen, wenn ich die Behauptung aufstelle: das Lungenrohr der Saurier bildet überhaupt keine großen Seitenäste, die den Hauptbronchen der Säuger homolog sind. Auch den vordersten Blindsack an der oralen Lungenspitze schätze ich nicht als Seitenast ein; die kleinen Seitenausbuchtungen sind nur den späteren Differenzierungen des Bronchialbaumes, nämlich den eigentlichen respiratorischen Abschnitten oder Alveolarbäumchen (Schulze) zu vergleichen, wenn man sich vorstellt, daß dieselben nicht durch Vermittlung von Hauptbronchien mit dem Hauptlungenrohr zusammenhängen, sondern direkt letzterem aufsitzen. Obwohl die feineren Gesetze ihrer Anordnung am Hauptgange jetzt noch nicht entdeckt sind, darf man ihre Herrschaft sicher vermuten, weil die eigenartige Ventilation der Lunge einen ganz bestimmten Verlauf der rings- und längsstreichenden glatten Muskeln im Mesoderm der Lunge und darum wieder eine bestimmte Anordnung der respiratorischen Gruben notwendig macht.

B. Chelydra serpentina.

Die ersten Entwicklungsstadien der Lungen von *Emys lutaria* (Mars.) hat Hochstetter 1909 eingehend beschrieben.

An dem Schlunddarmmodell eines Embryos (1,48 mm Kopflänge) ist die Anlage der Lungen paarig. Eine ventrale Pulmonarrinne existiert nicht. Deutlich tritt die Asymmetrie in der stärkeren Ausbildung der linken Lungenausbuchtung zutage. An dem nächsten Stadium von 1,6 mm Kopflänge sind die beiden Lungenausbuchtungen durch den queren Bifurkationswulst der Schlunddarmwand verbunden, dem innen eine seichte Querrinne entspricht. Die linke Lungenausbuchtung ist bereits caudal ausgewachsen. Mit der Querwulstbildung setzt der zur Abschnürung der Lungenanlagen vom Schlunddarm und zur Bildung der Trachea führende Prozeß ein. Das nächste Modell 1,82 mm zeigt die Lungenausstülpungen noch mächtiger, die linke größere caudal verlängert, während die rechte schwächere ziemlich rein lateral sieht. Der Bifurkationswulst hat sich aus der ventralen Schlunddarmwand noch weiter herausgehoben und gegen den caudalen Darmrohrabschnitt durch eine Furche abgegrenzt, die dorsal von den beiden Lungenausbuchtungen jederseits bogenförmig in eine an der Seitenwand des Schlunddarmes hinaufziehende Rinne übergeht. Man kann jetzt am Schlunddarm eine dorsale und eine ventrale Abteilung mit der Trachealrinne unterscheiden. Im nächsten Stadium (1,86 mm Kopflänge) hat die rechte Lungenausstülpung beinahe die Länge der linken Lunge erreicht. Der ventrale Schlunddarmraum, in den die beiden Lungenräume münden, ist auch in unmittelbarer Nachbarschaft der Lungen noch nicht vom dorsalen Raum gesondert. Bald wächst die rechte Lunge rascher als die linke und übertrifft sie an Länge. Im Stadium 2,04 mm Kopflänge ist die den Bifurkationswulst abgrenzende Rinne

wesentlich vertieft, auch ihre cranialen Ausläufer sind tiefer geworden, so daß die Bifurkationsstelle der Trachea vom Ösophagus vollständig gesondert ist. Mit dem weiteren Auswachsen der Lungen schreitet die Abschnürung der Trachea vom Ösophagus fort; sie scheint sich ähnlich abzuspielen wie bei den Säugetieren. Bei Schildkrötenembryonen dankt, wie Hesser zeigt, die Trachea tatsächlich einem am Schlunddarm caudocranial fortschreitenden Abschnürungsprozeß ihre Entstehung.

Die erste Anlage der Lungen bei *Emys* ist also paarig und die Verhältnisse gleichen denen, welche Greil an Embryonen der Anuren und Urodelen festgestellt hat. Auch die weitere Entwicklung der Lunge, die Art und Weise, wie die beiden Lungenanlagen miteinander in Verbindung treten und wie sich die Bifurkationsstelle der Trachea vom Schlunddarm abschnürt, erinnert lebhaft an die Vorgänge bei Anuren.

Bei *Anguis* und *Tropidonotus* ist die Anlage der Lungen paarig, aber nicht wie bei *Emys* gleich von Anbeginn eine paarige sackartige Ausbuchtung, sondern in Form zweier an der Grenze zwischen lateraler und ventraler Schlunddarmwand befindlicher Rinnen, deren caudaler Teil sich allmählich sackartig ausbuchtet, während sich in der Regel gleichzeitig an dem zwischen diesen Ausbuchtungen befindlichen Teile der Schlunddarmwand wie bei *Emys*-Embryonen zwischen den beiden Lungenaussackungen die Bifurkationsrinne bildet. Ebenfalls paarig ist die Lungenanlage bei *Lacerta*; sie erscheint in Form von zwei kurzen symmetrischen Rinnen zwischen der ventralen und den seitlichen Wänden des caudalen Schlunddarmabschnittes, welcher dem Sinus venosus anliegt. Aus den caudalen Enden der Lungenrinnen buchten sich später beide Lungenaussackungen vor. Bei den untersten Reptilienformen ist also die Lungenanlage paarig. Von einer unpaaren Lungenrinne, welche der Bildung paariger Lungenausstülpungen vorausgehen würde, kann nicht gesprochen werden. Sicherlich liegen bei den *Emys*-Embryonen insofern primitivere Verhältnisse vor, als hier die Lungenanlagen als paarige Ausbuchtungen der seitlichen Schlunddarmwand auftreten, während bei den anderen untersuchten Reptilienformen die erste Anlage der Lunge, die sog. Lungenrinnen, schon von vornherein mehr der ventralen Wand des Schlunddarmes angehören, indem sie zwischen dieser und den Seitenwandungen auftreten.

Die Abhandlung von W. S. Miller über die Entwicklung der Lungen von *Chrysemys picta* habe ich leider nicht im Original einsehen können, sie ist mir bloß durch das Referat von W. Oppel in den Ergebnissen der Anatomie und Entwicklungsgeschichte 1905 bekannt geworden, dessen wesentlichen Inhalt ich hierher setze.

W. S. Miller unterscheidet in der Lunge von *Chrysemys picta* sieben distinkte Abteilungen oder »Luftsäcke«, vier größere und drei kleinere. Vom vorderen zum hinteren Ende der Lunge werden die Luftsäcke kleiner und weniger kompliziert. Ebenso verhält es sich in der Entwicklung. Je weiter vorn der Luftsack liegt, desto komplizierter ist sein Bau. Der vierte oder caudale Luftsack, obwohl er früher als der fünfte, sechste und siebente erkannt werden kann, ist einfacher im Bau. Bei den jüngsten untersuchten Embryonen bestehen zwei primäre Lungenknospen, welche den ersten oder vordersten Luftsack bilden. Vom caudalen Ende derselben entsteht eine Knospe, welche allmählich caudal wächst und einen Schlauch bildet, der allmählich Er-

weiterungen zeigt, die zuletzt den zweiten, dritten und vierten Luftsack bilden. Um diese Zeit entsteht der fünfte Luftsack von der medialen Seite des Bronchus zwischen erstem und zweitem Sack. Rasch folgen sechster und siebenter Luftsack, der sechste vom Bronchus zwischen zweitem und drittem, der siebente vom Bronchus zwischen drittem und viertem Luftsack. Während dieser Teilungen bilden sich verschiedene Septa in den einzelnen Säcken und das charakteristische Aussehen der erwachsenen Lunge ist erreicht.

C. Hesser hat die Entwicklung der Schildkrötenlunge nach vier Embryonen von *Chrysemys* 4,5—5,5—6,6—7 mm und einem entwickelten Tiere geschildert.

Bei den zwei kleinen Embryonen fand er in der Lungenanlage cylindrische Entodermröhren, links etwas länger als rechts, die er als »Bronchien« bezeichnete.

In einem 6,6 mm langen *Chrysemys*-Embryo beschreiben die Bronchien erst einen medial und etwas dorsal-konvexen Bogen, gehen in latero-dorsaler Richtung, machen eine recht scharfe Biegung und laufen unter kleineren Krümmungen fast parallel der Mittelebene in einer dorsal vom Darm liegenden Ebene. Gerade an der Umbiegungsstelle zu einem mehr longitudinalen Verlauf ist aus der lateralen Wand des Bronchus eine große, runde Blase, der erste Sproß oder die Anlage des ersten Seitenzweiges, ausgebuchtet. Es sieht aus, als ob der craniale Teil des Bronchus auf der medialen Seite eines geräumigeren Behälters einmünden sollte, von dem der caudale Teil dann seinen Anfang nimmt. Wie bei *Tarentola* schwillt der Sproß unmittelbar nach dem Abgang vom Bronchus erheblich und erhält die Form einer voluminösen Blase, die durch eine ziemlich weite mediale Öffnung mit dem Bronchus kommuniziert. Der Unterschied gegenüber den Sauriern besteht darin, daß sich der Bronchus der *Tarentola*-Lunge, bevor der erste Sproß angelegt wird, zu einem sackförmigen Gebilde erweitert, bei *Chrysemys* aber ein schmales, feines Rohr bleibt, selbst nachdem die Entstehung der Sprossen begonnen hat. Doch zeigt auch bei *Chrysemys* der Teil des Bronchus, welcher sich caudal vom Sproß fortsetzt, ein etwas geräumigeres Lumen als der cranial davon befindliche, dessen Lumen ebenso unbedeutend ist wie das der Trachea. Der rechte Seitensproß ist etwas größer als der linke. Jeder sendet je einen sekundären Sproß wie einen kleinen Zapfen aus dem dorso-medialen Umfang hervor und zwar im cranialen Teile, gleich nach Abgang vom Stammbronchus.

Die ziemlich symmetrischen Lungen eines *Chrysemys*-Embryos von 7 mm zeigen drei primäre Seitensprossen. Der erste Seitensproß ist nicht erheblich verändert. Rechts zeigt er nur einen einzigen sekundären Sproß. Von den beiden neu hinzugekommenen Sprossen springt der eine lateral, der andere medial aus dem Stammbronchus vor. Beide sitzen caudal von dem erst entwickelten, der laterale mehr caudal als der mediale. Der letztere liegt also zwischen den beiden lateralen. Der laterale neue Sproß bildet eine blasenförmige Ausstülpung der lateralen Bronchuswand. Die mediale Knospe ist wenig entwickelt, rechts als schwache Ausbuchtung der medialen Seite des Stammbronchus, links nur als eine Erhöhung des Epithels an der entsprechenden Stelle. Der Stammbronchus streckt sich caudal ein gutes Stück von der zweiten lateralen Knospe (der rechte weiter als der linke).

Daran reihte Hesser die Beschreibung einer entwickelten *Chrysemys*-Lunge.

Der intrapulmonale (Stamm-) Bronchus dringt erst schräg dorsal vor, biegt dann caudal um, geht parallel mit der medialen Seite der Lunge, erhält ein größeres Lumen und sendet Seitenäste aus. Bei Beginn des 4. Fünftels der Lungenlänge erweitert er sich plötzlich sackartig (Endkammer, Milani). Er besitzt zwei laterale und zwei mediale Seitenbronchien, deren verhältnismäßig enge Abgangsstellen vom Stammbronchus miteinander alternieren. Der erste laterale Ast geht am meisten cranial ab und verzweigt sich in der cranialen Partie der Lunge, wogegen die drei anderen rein transversal verlaufen. Alle vier Seitenäste haben ein im Verhältnis zu ihrer Länge ansehnliches Lumen. Die beiden medialen Seitenbronchien sind in einen dorsalen und einen ventralen Ast geteilt, entsprechend der dorsalen und ventralen Kammer in der *Emys*-Lunge (Milani). Der erste laterale Ast teilt sich dichotomisch in einen cranialen und einen caudalen Ast und jeder spaltet sich wieder in je einen äußerst kurzen, aber weiten cranialen und caudalen Gang. Außerdem schickt der erste laterale Seitenbronchus unmittelbar, nachdem er den Stammbronchus verlassen, zwei größere Nebenzweige aus, welche cranial vom ersten medialen Seitenbronchus liegen, einer auf der dorsalen, der andere auf der ventralen Seite der Lunge (erste dorsale und ventrale Kammer, Milani). Der zweite laterale Seitenbronchus teilt sich, kurz bevor er den lateralen Rand der Lunge erreicht, in je einen kurzen cranialen und caudalen Ast. Das erweiterte caudale Ende des Stammbronchus (Endkammer, Milani) ist in zwei größere, sackförmige Äste geteilt. Diese Beschreibung gilt auch für die *Emys*-Lunge, nur mit der Veränderung, daß die *Emys*-Lunge drei mediale und drei laterale (oder auch vier) Seitenbronchien anstatt zwei hat. Sachlich stimmt die Beschreibung mit Milanis Schilderung überein, ist aber einfacher. Milani hat nämlich nicht die Seitenbronchien (»Kammern«), sondern die Grenzwände beschrieben, wodurch die Beschreibung unnötigerweise umständlich geworden ist.

Hesser folgerte aus diesen Beobachtungen, daß bei *Chrysemys* die entodermale Lungenanlage ausschließlich auf dem Wege der Sprossenbildung komplizierter wird und daß die Bildung von Blasen am Bronchus durch Faltenbildung undenkbar ist. Ebensowenig kann die erste Seitenblase durch dichotomische Teilung des Endes des Stammbronchus, der sog. Stammknospe entstanden sein, denn sie wird wirklich von den Zellen in der lateralen Wand des Bronchus und nicht von den Zellen in der Spitze selbst produziert. Er belegte das durch zwei Modelle ganz früher Stadien der *Emys*-Lunge.

Während der Stammbronchus abgesehen vom sackförmig angeschwollenen caudalen Ende ein enges Rohr bleibt, vergrößern sich die Seitensprossen zu voluminösen Blasen, von denen jede dem primären Luftsack der Eidechsen verglichen werden kann. Denn die schlichtwandige Blase, welche den ersten Anfang eines primären Seitenbronchus bildet, folgt in der weiteren Entwicklung demselben Gesetze, wie die Eidechsenlunge. Wir müssen uns also vorstellen, daß nach dem ersten Sproß, welchen der erste laterale Seitenbronchus in den beiden älteren embryonalen *Chrysemys*-Lungen zeigt, eine ganze Menge rings um die Blase folgt, an der Basis des Muttersprosses beginnend und nach der Spitze fortschreitend.

Für die weitere Verzweigung der Seitenbronchen stellte Hesser folgendes Gesetz auf. In allen Fällen gehen zwei Reihen primärer Seitenbronchien vom Stammbronchus aus und teilen sich sofort in je einen ventralen und einen dorsalen Ast. Im einzelnen aber werden die Seitenbronchien in verschiedener

Zahl angelegt, erweitern sich zu verschiedenem Umfang und ihre ventralen und dorsalen Äste entwickeln sich in verschiedenem Grade.

Bei *Emys* und *Chrysemys* erhalten die beiden Äste der medialen Seitenbronchien ungefähr dieselbe Größe, während der dorsale Ast der lateralen Seitenbronchien bedeutend hinter dem ventralen zurückbleibt. Bei *Testudo* entwickeln sich die beiden Äste der lateralen Seitenbronchien kräftig, während von den Ästen der medialen Seitenbronchien nur der ventrale an Größe zunimmt und den dorsalen als einen Nebenast erscheinen läßt. Bei *Chelone* geht die Entwicklung der dorsalen und ventralen Äste nach derselben Norm wie bei *Emys*, nur wachsen sie zu schmalen Röhren aus. Während bei Amphibien der extrapulmonale Bronchus, wo ein solcher vorhanden ist, zum cranialen Ende der Lunge tritt, wird bei den Reptilien die Verbindung des Bronchus mit der Lunge immer weiter nach dem caudalen Ende desselben verlegt. Die Lunge wird mit einer cranialen Spitze versehen. Diese Verschiebung hängt vom Entwicklungsgrade des zuerst angelegten immer in das craniale Ende der Lunge eindringenden Seitensprosses ab.

Da die frühen Phasen der Lungenentwicklung von Hochstetter sorgfältig untersucht worden sind, habe ich meine Aufmerksamkeit den etwas fortgeschrittenen Stadien zugewendet. An Hand von drei Rokonstruktionsmodellen will ich die wesentlichen Vorgänge darlegen.

1. Modell: Chelydra serpentina 11,6 mm.

Durch das Lungenmesoderm zieht das Hauptentodermrohr ziemlich gerade zur hinteren Lungenspitze (Taf. XV, Fig. 17—21, 68). Nur im hinteren Teil ist es gleichmäßig cylindrisch, die vordere Hälfte zeigt asymmetrische Divertikel von plumper, sackförmiger Gestalt. Auf der rechten Seite erweitert sich gleich hinter dem Lungenhilus das Hauptrohr durch einseitiges Wachstum seiner lateralen Wand und erzeugt einen flachen ovalen Sack l_1, der ausschließlich lateral gerichtet ist, so daß sein lateral-konvexer Kontur weit von dem medialen Rande des Hauptrohres entfernt ist. Er ist dorso-ventral abgeflacht und sehr geräumig. Hinter ihm zeigt das Hauptrohr eine kleine, anscheinend mediale, aber bald dorsal entfaltete Erweiterung d_2. Dann folgt eine zweite laterale Aussackung l_2, deren Längsachse zur Medianebene schräg oro-caudal gerichtet ist. Die linke Lunge ist weniger modelliert als die rechte, überhaupt fällt die Asymmetrie der Lungen an allen Modellen auf. Nahe dem Bronchus ist das Hauptrohr zum vorderen großen Seitensack l_1 lateral ausgebuchtet. Die zweite Aussackung ist erst durch allgemeine Erweiterung des Hauptrohres angedeutet, das von hier konisch in das cylindrische Endstück übergeht. Während bei der Eidechse das Hauptrohr gleichmäßig erweitert wird, so daß es im allgemeinen einen cylindrischen

Raum einschließt, führt bei der Schildkröte das ungleichmäßige Wachstum einzelner hintereinander liegender Abschnitte zur Bildung von großen, lateralen Seitenräumen, die gleich Flügeln oder Bruchsäcken am Hauptrohr hängen. Der formative Prozeß setzt lebhaft am vorderen Ende des Hauptrohres ein, während hinten noch einfache Verhältnisse herrschen.

2. Modell: Chelydra serpentina 13,8 mm.

Mit dem andauernden Körperwachstum sind die Lungenanlagen wesentlich vergrößert worden (Taf. XV, Fig. 69). Die ungleichmäßige Erweiterung einzelner Abschnitte des Hauptrohres ist fortgeschritten. Neben den großen lateralen Erweiterungen sind kleine Dorsalbuckel an der medialen Wand des Hauptrohres entstanden. Sie sind die erste Spur von der weiter eilenden Ausgestaltung der großen Kammern und bleiben während der ganzen Entwicklung kenntlich.

In der rechten Lunge ist die erste Kammer (l_1) spitz oval geworden und ungefähr auf die doppelte Breite im Vergleich zum 1. Modell angewachsen. Die 2. Lateralkammer (l_2) ist etwas transversal gestreckt, hat aber dieselbe Schrägneigung behalten wie im 1. Modell. Das dort noch cylindrische Endstück ist angeschwollen und hat einen kleinen lateralen und einen etwas größeren medialen Buckel getrieben. Die medialen Teile der 1. und 2. Lateralkammer liegen dicht aneinander, bloß die lateralen Hälften weichen auseinander, so daß sich ein dreieckiger Keil von Mesodermgewebe zwischen beide einschiebt. Nach der dorsalen Seite sind rundliche Nischen aus der 1. und 2. Kammer vorgebuchtet worden. Im Bilde ist nur die 2. Dorsalnische (d_2) sichtbar, die 1. verdeckt. Wenn man nach Kenntnisnahme des 2. Modells die dorsale Wand des 1. Modells betrachtet, sieht man auch an ihr schwache Spuren der Auswölbung, durch welche die beiden Dorsalkammern vorbereitet werden.

Während das rechte Lungenentodermrohr etwa in gerader Fortsetzung des Bronchus zieht, erfährt es links eine ziemlich starke Ventralabknickung. Die 1. Lateralkammer (l_1) ist entsprechend größer geworden und hat auch eine rundliche gewölbte Dorsalnische erzeugt. Die 2. Lateralkammer (l_2) ist im Vergleich zu Modell (Fig. 68) auffallend stark gewachsen und hat ebenfalls eine Dorsalnische (d_2) gebildet. Dahinter verjüngt sich das birnenförmig aufgeblähte Hauptrohr in das kurze Endstück *e*.

3. und 4. Modell Chelydra serpentina 14 und 16 mm.

Da mein Embryonenmaterial gerade in den Größen zwischen 13 und 16 mm ausließ, klafft eine Lücke in der Reihe der Modelle, doch läßt sich aus dem 3. und 4. Modell die in der Zwischenzeit erfolgende Umbildung mit ziemlicher Sicherheit ableiten.

Die Fig. 22—67, 70—73 zeigen, wie lebhaft in der zwischen Modell 2 und 4 liegenden Embryonalzeit die Produktion neuer Epithelzellen war und wie reich die erst angelegten Erweiterungen des Hauptrohres modelliert werden. Jede Seitenkammer ist nicht bloß ausgiebig vergrößert, sondern auch durch sekundäre Buchten feiner gegliedert worden. Daher gewähren die Modelle einen viel schöneren Anblick. Die Dorsalkammern sind besser ausgeprägt als in den früheren Stadien. Wir unterscheiden rechts drei hintereinanderliegende Erweiterungen (d_1—d_3) des Hauptrohres, deren Größe in caudaler Reihenfolge abnimmt. Die orale Kammer ist am mächtigsten, weniger die mittlere, am schwächsten die dritte. Hinten folgt das Endstück (*e*) des Hauptrohres als ein birnenförmiges ungleichmäßig gerundetes Hohlgebilde. Die hintereinandergereihten Kammerweitungen sind transversal bedeutend ausgedehnt, daß sie wie breite Flügel mit einer oralen Spitze zur Seite ragen. Die erste Kammer (l_1) hat mehrere rundliche Ausbuchtungen erzeugt und medial zwei auffallend große Blasen, von denen eine oral, die andere rein dorsal schaut. Die zweite Kammer (l_2) weist eine größere Dorsalblase näher der Medianebene und eine kleinere lateral davon auf. Die Dorsalblase der dritten Kammer (l_3) ist schräg geneigt und die entsprechende Aussackung des Endstückes erscheint dorsoventral gedrückt. Die Dorsalblasen der drei ersten Lateralkammern stehen in einer ziemlich geraden Reihe hintereinander.

An der linken Lunge sind ebenfalls drei breit entwickelte Lateralkammern (l_1—l_3) vorhanden und vier dorsale Nischen (*d*) fast in derselben Anordnung wie auf der rechten Seite, bloß mit dem Unterschied, daß sie wie alle Differenzierungen der linken Seite kleiner sind. Das Modell des linken Lungenentoderms läßt im Zusammenhalt mit den beiden anderen Modellen sehr deutlich erkennen, daß die Kammern wirklich nur aufgeblähte Teile des primitiven Lungenrohres sind. Das vierte Modell (Fig. 71—73) zeigt ein weiteres Stadium, die Lateralkammern sind vergrößert und reicher gebuchtet. An Dorsalkammern sind jetzt vier vorhanden (Fig. 72, 73). Die erste derselben besitzt eine oral gerichtete Nebenbucht (*o*). Die

weiteren Fortschritte der Lunge konnte ich mangels geeigneten Materials nicht verfolgen.

Ich muß nun wieder die Frage aufwerfen, ob die eben beschriebenen Kammern den Bronchialzweigen der Säugetiere vergleichbar sind. Moser und Hesser haben sie als »Knospen« bezeichnet und damit eine bejahende Antwort gegeben. Ich kann mich aber ihrem Urteil nicht anschließen; denn wenn man die Modelle unbefangen mit den Rekonstruktionen der Säugerlungen (Taf. XIII, Fig. 37—39) vergleicht, treten eigentlich nur Unterschiede entgegen. Mir macht es gar nicht den Eindruck, als ob Zweige aus dem primitiven Lungenrohr hervortreiben, besonders die Modelle des linken Entodermrohres (Fig. 68, 69) zeigen, daß das Lungenrohr seine ursprüngliche, durch die Abbildungen von Hesser (2 Fig. 16, 17, Taf. 24) bezeugte cylindrische Gestalt durch Erweiterungen des Lumens verliert. Es sind also nicht »Seitensprossen«, sondern Aufblähungen des Entodermmaterials, welche an einzelnen hintereinanderliegenden Bezirken erfolgen, so daß weite Kammerabschnitte und enge Stellen, welche den kleinen Durchmesser der ursprünglichen Anlage bewahrt oder nur wenig vergrößert haben, aufeinander folgen. Statt der kleinen, bald als langgestreckte und konisch sich verjüngende Gänge auswachsenden Buckel, die am primitiven Lungenrohr der Säuger erscheinen, liegen hier hintereinandergereiht bruchsackartig erweiterte Teile des Entodermrohres vor.

Ich habe die Beschreibung meiner Modelle in der konventionellen Unterscheidung von »Kammern« vorgenommen, weil das einfacher war. Aber beim Anschauen der Präparate sind mir Zweifel gekommen, ob auf diese Weise das embryonale Geschehen richtig dargestellt wird. Möglicherweise wird künftighin eine andere Betrachtungsart vorgezogen werden, die ich jetzt in allgemeinen Umrissen skizzieren möchte. Wenn man die jungen Stadien betrachtet, welche Hesser abgebildet hat (2, Taf. 25, Fig. 18, 19; Taf. 26, Fig. 21), so sieht man das Lungenrohr nahe seinem trachealen Ende blasenförmig zur sog. ersten Lateralkammer erweitert, hinter dieser Zone ist es eng, cylindrisch und wenig gekrümmt. Also sind in jungen Stadien zwei morphologisch wohl charakterisierbare Abschnitte des Lungenrohres zu unterscheiden. Hesser hat nun angenommen, daß in späteren Stadien aus dem cylindrischen Lungenrohr hinter der ersten Kammer weitere sackartige Ausbuchtungen in regelmäßiger Folge entstehen, wodurch die Reihe der medialen und lateralen Seitenkammern geschaffen wird. Auch ich habe dieser Auffassung

lange Zeit beigepflichtet, bis ich allmählich den Umstand, daß eine weite und eine enge Zone des Lungenrohres vorhanden ist, als bedeutungsvoll zu schätzen anfing. Denn als ich das erste und zweite Modell (Fig. 68, 69) oftmals nebeneinander anschaute, fiel mir auf, daß der cylindrische Abschnitt hinter der ersten Hauptkammer im ganzen modelliert wird, d. h. es treten nicht so wie unsere Zählung vermuten läßt, die lateralen Kammern nacheinander auf. Besonders die genaue Analyse von Modell 2 und 3 (Fig. 69, 70) legte uns immer wieder den Gedanken nahe, daß der laterale Sack l_2 des Modells 2 (Fig. 69), welcher durch einen großen dreieckigen Mesodermkeil von der vorderen Kammer l_1 getrennt ist, nicht dem Sack l_2 entspricht, welcher im Modell 3 und 4 direkt auf die vordere Kammer folgt, sondern der dritten Ausbuchtung l_3, welche durch die Breite des zweiten Sackes l_2 von der ersten Lateralkammer l_1 entfernt ist. Der zweite Sack wäre daher, soviel sich aus den vorliegenden Modellen schließen läßt, erst später entstanden und das Modell 2 würde nicht die Anlage der ersten und zweiten, sondern die Anlage der ersten und dritten Kammer zeigen, etwas später würde zwischen beide die zweite Kammer eingeschoben. Wenn sich diese Auffassung durch künftige Untersuchungen bestätigen ließe, könnte man sagen, jede Lunge der Schildkröten ist in zwei Hauptbezirke gegliedert; aus dem vorderen entsteht eine einzige verhältnismäßig große Lateralkammer mit zwei dorsalen Nebenblasen (*o*, *d*, Fig. 72, 73), aus dem hinteren lange Zeit cylindrischen Abschnitte bilden sich die übrigen sog. Kammern. Dann wäre es nicht berechtigt, die einzelnen Unterabteilungen des hinteren Abschnittes als laterale oder mediale Kammern der vorderen Hauptkammer gleichzustellen. Man müßte sie vielmehr als kleine Nebenräume des hinteren Lungenabschnittes bezeichnen, die wohl ein kammerähnliches Aussehen haben, jedoch der vorderen Kammer nicht homolog sind. Der hintere Abschnitt würde sich dann von dem vorderen dadurch unterscheiden, daß er eine stärkere Neigung zur Bildung von Seitenzweigen hat. Freilich muß der endgültige Entscheid späteren Studien vorbehalten bleiben.

Literaturverzeichnis.

1. Aeby, Chr. Der Bronchialbaum der Säugetiere und des Menschen. Leipzig. 1880.
2. Hesser, L. Über die Entwicklung der Reptilienlungen. Anatom. Hefte 1905. Bd. XXIX. S. 215—310.
3. Hochstetter, F. Beiträge zur Entwicklungsgeschichte der europäischen Sumpfschildkröte (*Emys lutaria*). 2. Die ersten Entwicklungsstadien der Lungen. Denkschr. Akad. Wien. Mat. nat. Kl. 1909. Bd. LXXXIV. S. 111—161.
4. Hoffmann, C. K. in: H. G. Bronns Klassen und Ordnungen des Tierreiches. Leipzig 1890. Bd. VI. Abt. III, 3. Reptilien.
5. Milani, A. Beiträge zur Kenntnis der Reptilienlunge I und II. Zoolog. Jahrb. Abt. für Anat. und Ontog. 1894. Bd. VII. S. 545—592; 1897 Bd. X. S. 93—156.
6. Miller, S. W. The development of the Lung of Chrysemys picta. American Journ. of Anat. 1904. V, 3. No. 1. p. 15—16. (Proc. Assoc. American Anat.)
7. Moser, F. Beiträge zur vergl. Entwicklungsgeschichte der Wirbeltierlunge. (Amphibien, Reptilien, Vögel, Säuger). Archiv f. mikr. Anatomie und Entw.-Gesch. 1902. Bd. LX. S. 587.
8. Oppel, A. Atmungsapparat in Merkel u. Bonnet, Ergebnisse der Anatomie und Entw.-Geschichte. 1902. Bd. XII. S. 134. 1905. Bd. XV. S. 309.
9. Schulze, F. E. Die Lungen. Strickers Handbuch der Lehre von d. Geweben. 1871. Bd. I. S. 480—484.

Figurenerklärung.

A. Textfiguren:

Fig. 1. A) Lunge von *Salamandra maculosa* und B) *Bufo vulgaris*, Durchschnitte in der Länge. (Nach Gegenbaur.)

Fig. 2. Lunge von *Hatteria*. Beide Bronchi sind geöffnet; ebenso die linke Lunge der Länge nach. (Nach Gegenbaur.)

Fig. 3. Linke Lunge von *Iguana*. (Nach Gegenbaur.)

Fig. 4. Rechte Lunge eines *Varanus* (*Monitor*). (Nach Gegenbaur.)

Fig. 5. Luftröhre mit den Lungen von *Emys* in situ. Ventrale Ansicht. (Nach Gegenbaur.)

Fig. 6. Lunge von *Alligator*. (Nach Gegenbaur.)

B. Tafelfiguren.

Buchstabenerklärung:

a Aorta,	l_1—l_3 1.—3. Lateralkammer,
t Dorsaltasche,	*o* orale Kammer,
d_1—d_4 1.—4. Dorsalkammer,	*oe* Ösophagus,
d_{2l} laterale 2. Dorsalkammer,	*tr* Trachea.
e Endkammer,	

Tafel XV.

Fig. 7—16. Zehn aufeinanderfolgende Schnitte durch die Lunge von *Lacerta agilis* 4,4 mm Kopflänge. Abstand jedes Schnittes 40 μ. Vergr. 12/1.

Fig. 17—21. Ausgewählte Querschnitte durch die Lunge von *Chelydra serpentina*. 11,6 mm Sstl. Vergr. 33/1.

Schnittabstand 17—18 = 80 μ
- 18—19 = 120 μ
- 19—20 = 80 μ
- 20—21 = 160 μ

Fig. 22—40. Ausgewählte Schnitte durch die Lunge von *Chelydra serpentina*. 14 mm Sstl. Vergr. 33/1.

Linke Lunge Fig. 22—26.

Schnittabstand 22—23 = 80 μ
- 23—24 = 120 μ
- 24—25 = 40 μ
- 25—26 = 120 μ

Rechte Lunge Fig. 27—40.

Schnittabstand 27—28 = 120 μ
- 28—29 = 120 μ
- 29—30 = 120 μ
- 30—31 = 120 μ
- 31—32 = 40 μ
- 32—33 = 80 μ
- 33—34 = 80 μ
- 34—35 = 120 μ
- 35—36 = 80 μ
- 36—37 = 80 μ
- 37—38 = 40 μ
- 38—39 = 80 μ
- 39—40 = 120 μ

Fig. 41—67. Ausgewählte Schnitte durch die Lunge von *Chelydra serpentina*. 16 mm Sstl. Vergr. 33/1.

Linke Lunge Fig. 41—53.

Schnittabstand 41—42 = 80 μ
- 42—43 = 200 μ
- 43—44 = 120 μ
- 44—45 = 200 μ
- 45—46 = 160 μ
- 46—47 = 160 μ
- 47—48 = 280 μ
- 48—49 = 160 μ
- 49—50 = 120 μ
- 50—51 = 280 μ
- 51—52 = 120 μ
- 52—53 = 320 μ

Rechte Lunge Fig. 54—67.

Schnittabstand 54—55 = 320 μ
- 55—56 = 160 μ
- 56—57 = 80 μ
- 57—58 = 240 μ
- 58—59 = 120 μ
- 59—60 = 160 μ
- 60—61 = 160 μ
- 61—62 = 200 μ
- 62—63 = 120 μ
- 63—64 = 160 μ
- 64—65 = 120 μ
- 65—66 = 80 μ
- 66—67 = 160 μ

Fig. 68—73. Modelle der Lungen von *Chelydra serpentina*. Vergr. 20/1.

Fig. 68. *Chelydra serpentina*. 11,6 mm Sstl. Ventralansicht.
Fig. 69. *Chelydra serpentina*. 13,8 mm Sstl. Ventralansicht.
Fig. 70. *Chelydra serpentina*. 14 mm Sstl. Ventralansicht.
Fig. 71. *Chelydra serpentina*. 16 mm Sstl. Ventralansicht.
Fig. 72. *Chelydra serpentina*. 16 mm Sstl. Rechte Lunge. Medialansicht.
Fig. 73. *Chelydra serpentina*. 16 mm. Rechte Lunge. Dorsalansicht.

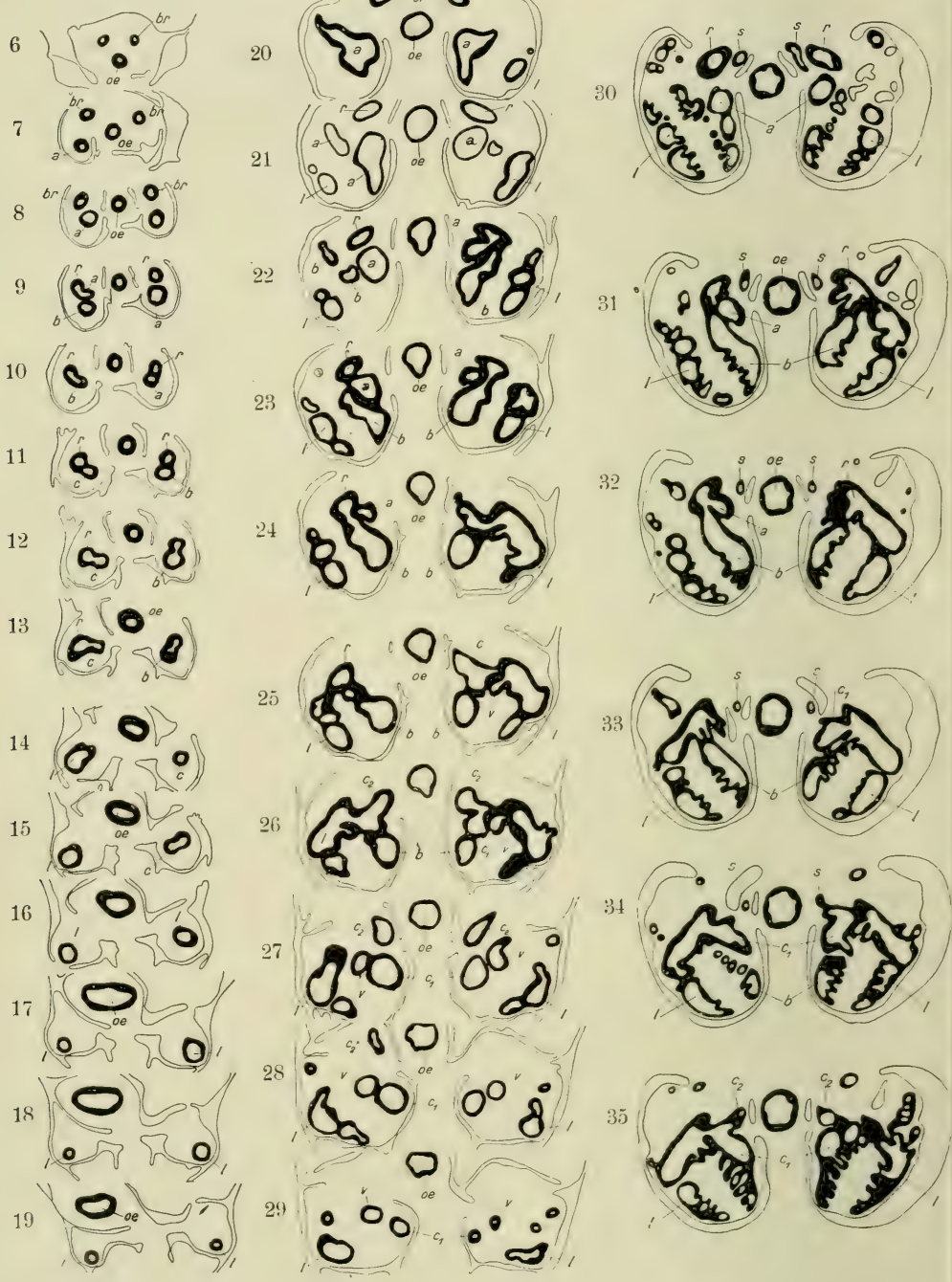
6
7
8
9
10
11
12
13
14
15
16
17
18
19
20
21
22
23
24
25
26
27
28
29
30
31
32
33
34
35
br
oe
a
b
c
r
s
l
v

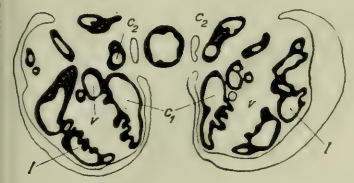
c_2
c_2
v
c_1
l
l

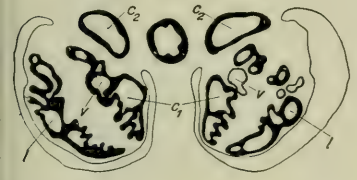
c_2
c_2
v
c_1
l
l

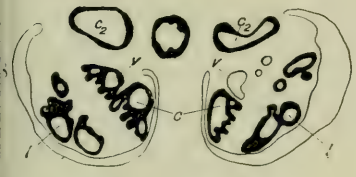
c_2
c_2
v
v
c
l
l

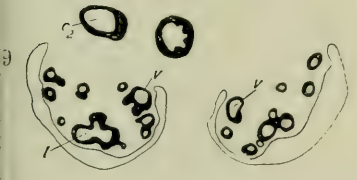
c_2
v
v
l

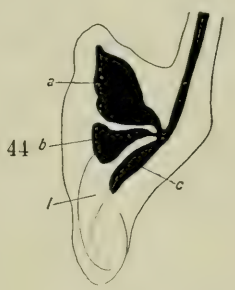
44
a
b
c
l

46
c_1
sp
sa

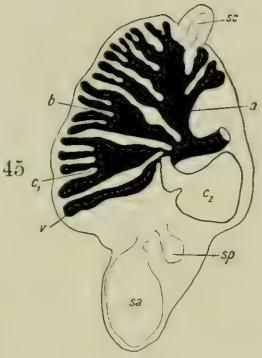
sc
b
a
45
c_1
c_2
v
sp
sa

47
br
b
c

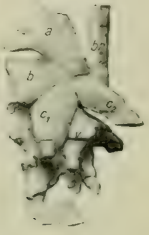
48
a
br
b
c_1
c_2

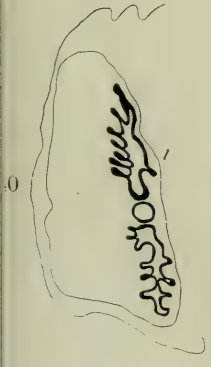
0
l

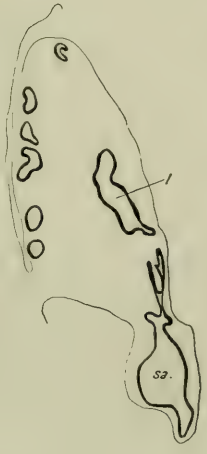
41
l
sa.

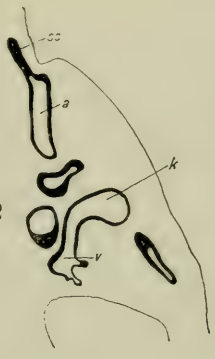
cc
a
42
k
v

a
43
c_2
v
sp

Aus dem Anatomischen Institut zu Heidelberg.

Über das Wurzelgebiet des Nervus hypoglossus und den Plexus hypoglosso-cervicalis bei den Säugetieren.

Von

Einar Fieandt,

Magister Philosophiae. Helsinki, Finnland.

Mit 93 Textfiguren und 18 Tabellen.

A. Historischer Überblick.

1. Einleitendes. Allgemeine Zusammensetzung des Nervus hypoglossus der Säugetiere.

Schon sehr früh erkannte man die spinale Natur des Nervus hypoglossus. C. Mayers (1832, S. 743) Befunde veranlaßten Johannes Müller (1837, S. 275 u. 278) und Carl Gegenbaur (1859, S. 496), den Hypoglossus für einen in den Schädel aufgenommenen Cervicalnerven zu erklären. August Froriep (1882, S. 279—300) entdeckte aufs neue die schon früher von J. D. Santorini (1775, Tab. II, S. 28), C. Mayer (1832, l. c. und 1836, S. 330), A. W. Volkmann (1840, S. 501) u. a. gefundenen dorsalen, mit Ganglien versehenen Wurzeln des Hypoglossus und gelangte durch seine diesbezüglichen vergleichend-entwicklungsgeschichtlichen Untersuchungen (1882, 1883, 1885, 1886, 1887, 1892 *a* und *b* und 1895) zu der Überzeugung, daß der Säugetier-Hypoglossus durch Verschmelzung von mindestens drei spinalen Nerven entstanden sei. Eine detaillierte Untersuchung von W. Beck (1895, S. 251—341), gleichwie verschiedene schon früher unternommene embryologische Arbeiten, wie z. B. G. Chiarugi (1889, S. 149—255 und 1892, S. 57—60), W. Zimmer-

MANN (1891, S. 107—114 und 1893, S. 216), W. His (1885 und 1888), P. MARTIN (1891, S. 228—232), CH. S. MINOT (1892, S. 656), bestätigten dies.

Wie bekannt, stand GEGENBAUR 1871 (S. 521) dieser letzteren Auffassung gegenüber. Es war ihm klar, daß man den Säugetier-Hypoglossus nicht ohne weiteres aus den spinalen Nerven der niederen Wirbeltiere ableiten könne[1]; er ahnte mit seinem Scharfblick, daß man es in bezug auf den Hypoglossus der Vertebraten mit heterogenen Elementen zu tun habe. Eine rationelle Auffassung des Säugetier-Hypoglossus war erst dann möglich, nachdem die Homologie des betreffenden Gebietes durch die ganze Vertebratenreihe klargelegt worden war. Diese Arbeit unternahm MAX FÜRBRINGER. In seinem großen Werke über die spino-occipitalen Nerven (1897, S. 351—788) hat er gezeigt, daß einige von den am meisten cranial gelegenen spinalen Nerven (occipitale und occipito-spinale Nerven) früher oder später in den Schädel aufgenommen werden, ihre dorsalen Wurzeln teilweise oder ganz verlieren und zu einem einheitlichen Nerven zusammentreten, der bei den Reptilien und Säugetieren als der N. hypoglossus erscheint. Ohne die Fülle von Tatsachen und Gedanken dieses Werkes referieren zu können, wollen wir nur einen Passus wörtlich wiedergeben, in welchem FÜRBRINGER über die Konstitution des Säugetier-Hypoglossus folgendes sagt (S. 527 f.):

»Der N. hypoglossus der Säugetiere setzt sich somit auf Grund der bisherigen Untersuchungen in seinem typischen postembryonalen Verhalten aus den drei occipito-spinalen Nerven *a*, *b* und *c* zusammen, von denen *a* lediglich seine ventrale Wurzel bewahrt hat, während *b* ausnahmsweise, *c* aber nicht so selten außer den gut entwickelten ventralen Wurzeln auch in wechselndem Grade reduzierte Elemente dorsaler Wurzeln bzw. Ganglien noch aufweist. Bei verschiedenen Abteilungen der Säugetiere, tiefer und höher stehenden, kann mit dem totalen Schwunde der dorsalen Wurzelelemente auch eine Rückbildung der ersten ventralen Wurzel ein-

[1] Dies eben deswegen, weil schon die Selachier eine Anzahl in den Schädel aufgenommener Nerven haben, die zweifelsohne einen Hypoglossus repräsentieren, die aber zu seiner Zeit ohne dorsale Wurzeln beschrieben waren, während wieder der Teleostier- und Amphibien-Hypoglossus noch ganz und gar ein freier Spinalnerv ist, der Hypoglossus der Säugetiere aber schließlich als ein in den Schädel aufgenommener Spinalnerv mit dorsalen Ganglienwurzeln erschien. Aus diesen Gründen brachte er den Selachier-Hypoglossus mit dem Vagus in Verbindung.

treten. Der N. hypoglossus besteht dann nur aus b^v und c^v[1]. Es ist jedoch, wie schon oben (S. 517)[2] bemerkt, in den Fällen, wo nur zwei oder eine Durchtrittsöffnung in der Dura mater sich findet, mit den bisherigen Materialien (ohne ontogenetische Untersuchung) nicht immer möglich zu unterscheiden, ob es sich hierbei um den Zusammenfluß zweier ursprünglich getrennter Wurzeln ($a^v + b^v$) oder um eine Reduktion der vorderen (a^v) handelt. Für die erstere Alternative wird man sich gern da entscheiden, wo die vordere Wurzel dicker als die hintere ist; doch ist auch hier Vorsicht geraten, da sekundäres Wachstum der Zungenmuskulatur die ursprünglichen Größenverhältnisse verändern kann.

Zwischen den beiden Extremen in der Ausbildung der Hypoglossuswurzeln (a^v, b^{vd}, c^{vd} und b^v, c^v) finden sich alle möglichen Zwischenstufen, wobei, wie schon Beck hervorhebt, keine direkte Parallele zur systematischen Stellung der betreffenden Säugetiere besteht.

Außer diesen occipito-spinalen Elementen haben die ontogenetischen Untersuchungen verschiedener Autoren das embryonale Auftreten bald wieder verkümmernder Nerven ergeben, welche ich nur den occipitalen Nerven der niederen Vertebraten vergleichen kann; y^v und x^v scheinen mir gesichert zu sein, während ich bezüglich der wirklichen Existenz der anderen Gebilde, die man mit noch mehr vorn liegenden Occipitalnerven (x^v, w^v) oder mit dorsalen Wurzeln der Occipitalnerven homologisieren müßte, noch weitere bestätigende Untersuchungen abwarten möchte« (S. 527—28).

[1] »Ob auch die Reduction von b^v vorkommt, wonach der Hypoglossus dann nur noch aus c^v bestehen würde, ist mir, wie schon erwähnt, sehr zweifelhaft.«

[2] Dies lautet: »Nach meiner Nomenklatur deute ich alle drei Wurzeln wie bei den Sauropsiden als occipito-spinale Nerven und bezeichne sie als a, b und c. Existieren bloß zwei Wurzeln, so kann es sich entweder um $a+b$ und c oder nur um b und c handeln, wobei jedoch die Angaben der Autoren nicht ausreichen, um zu entscheiden, wo die erste Wurzel der Summe von $a+b$ oder wo sie, unter Rückbildung von a, lediglich b entspricht; wahrscheinlich ist ersteres bei den Vorkommnissen, wo die erste Wurzel so dick oder dicker als die letzte ist, womit jedoch nicht gesagt sein soll, daß eine schwächere erste Wurzel bloß b repräsentiere. Da, wo nur eine Wurzel, d. h. ein einheitlicher Durchtritt durch eine Öffnung der Dura mater beobachtet wird, mag es sich in der Regel um einen Zusammenhang von $b+c$, in einzelnen Fällen vielleicht auch um einen solchen von $a+b+c$ (z. B. individuell bei *Ovis*, wo Beck (p. 288) auch einen gemeinsamen Durchtritt der Hypoglossuswurzeln durch die Dura mater beobachtete) handeln; aber auch hier genügen die vorliegenden Materialien nicht zur Entscheidung. Die Existenz von c allein dürfte höchst fraglich sein.«

Fürbringer gibt folgende den Hypoglossus erwachsener Säugetiere zusammensetzende Nerven an:

Tabelle I.

z (?)	a^v	b^v	c^v	*Echidna* (indiv.)
	a^v	b^{vd}	c^{vd}	*Sus*
	a^v	b^v	c^{vd}	*Delphinus (?), Sus, Equus caballus, E. asinus, Cervus capreolus, C. elaphus, Ovis aries, Bos taurus*
	a^v	b^v	c^v	*Echidna*, *Phascolarctos* (indiv.), *Trichosurus, Manis, Tapirus*, *Auchenia* (?) *Capra*, *Tragulus*, *Galeopithecus*, *Satyrus*, *Homo* (indiv.)
	(a^v)	b^v	c^{vd}	*Cavia* (einmal)
	(a^v)	b^v	c^v	Marsupialia, *Aepyprymnus*, *Phascolarctos* (indiv.), *Halmaturus*, Cetacea, *Dasypus*, *Equus* (indiv.), ganz vereinzelte Ruminantia, *Oryx, Cavia*, Rodentia, *Felis concolor, Talpa*, Prosimiae, mehrere Chiroptera, mehrere Simiae, *Homo*
	(a^v)	b^v+c^v		*Echidna*, Insectivora, Carnivora, Pinnipedia, verschiedene Affen[1].

(Vgl. Fürbringer S. 528—29.)

Hier seien auch nach Fürbringers Muster die in der Literatur angegebenen embryonal auftretenden spino-occipitalen Nerven bei den Säugetieren tabellarisch wiedergegeben.

Tabelle II.

Die embryonale Zusammensetzung des Säugetier-Hypoglossus.

Cavia cobaya . . .	$w^v(?)$	$x^v(?)$	y^v	z^v	a^v b^{vd} c^{vd}	Chiarugi 1889 und 1892
Lepus cuniculus				z^v	a^v b^{vd} c^{vd}	
Lepus cuniculus		$x^v(?)$	y^v	z^v	a^v b^{vd} c^{vd}	Zimmermann 1891 und 1893
Homo		$x^v(?)$	y^v	z^v	a^v b^{vd} c^{vd}	
Homo				(z^v)	a^v b^v c^v	Froriep 1882—1886
Bos				$z^v(?)$	a^v b^{vd} c^{vd}	
Ovis				$z^v(?)$	a^v b^{vd} c^{vd}	

[1] In dieser Tabelle ist die Bezeichnungsweise von Fürbringer entlehnt. Ein ? hinter dem Buchstaben bedeutet, daß die Existenz der Wurzel noch nicht ganz sicher festgestellt ist. (a) bezeichnet, daß diese Wurzel vielleicht noch vorhanden, vielleicht auch reduziert ist. b^v+c^v soll ausdrücken, daß diese beiden Wurzeln noch während des Durchtritts durch die Dura mater zusammenfließen.

Homo	c^d	His 1885—1888
Felis domestica	$y^{vd?}$ $z^{vd?}$ $a^{vd?}$ b^{vd} c^{vd}	Martin 1890 und 1891
Bei den Säugetieren (wahrscheinlich)	z^v $a^{vd?}$ b^{vd} c^{vd}	Minot 1892.

2. Zentraler Ursprung.

Auch in seinem zentralen Ursprung offenbart der N. hypoglossus seine spinale Natur. Der motorische Hauptkern ist der Stillingsche Kern, der die Fortsetzung der medialen Gruppe der Vorderhornzellen des Rückenmarks bildet. Ob der Hypoglossus ein partiell gekreuzter Nerv sei, ist noch nicht gesichert. Wallenbergs (1897) Untersuchungen sprechen für eine Kreuzung, die van Gehuchtens (1903) wieder dagegen. Vincenzi (1903) hat gefunden, daß einige Hypoglossus-Wurzelfasern bei der Maus die Mittellinie überschreiten; sie waren aber nicht in den kontralateralen Kern zu verfolgen, sondern schlossen sich nach dem Autor immer dem hinteren Längsbündel an. Marinesco (1898) hatte schon früher gefunden, daß nach Ausreißen des N. hypoglossus sämtliche Nervenzellen im unteren (spinalen) Anteile des gleichseitigen Hypoglossuskerns vollständig zugrunde gehen, während sie in den cerebralen Teilen des Kernes zwar auch deutlich atrophiert erscheinen, dabei aber ihre gewöhnliche Form erhalten haben. Schließlich fanden Kosaka und Yagita (1902), daß der kleinzellige Kern von Roller, der Nebenkern von Duval, der Schaltkern von Staderini, der Atmungskern von Misslawski und der dorsale Vaguskern mit dem Hypoglossus in keiner direkten Verbindung stehen, und daß keine Kreuzung der Wurzelfasern des N. hypoglossus stattfindet.

Verschiedene Forscher haben sich auch Mühe gegeben, die feinere Lokalisation im Hypoglossuskern zu erforschen. Nach Zerreißung des Ramus descendens hypoglossi sahen C. Parhon und M. Goldstein (1899), daß beim Hunde eine kleine dorso-laterale Zellengruppe im Hypoglossuskerne degeneriert war, während das Halsmark sich intakt zeigte, van Gehuchten (1906) fand aber ganz im Gegenteil, daß beim Kaninchen nach Durchschneiden des Hypoglossus dort wo er schon den Ramus descendens abgegeben hat, alle Zellen des Ursprungskernes chromolysiert waren, was dafür spricht, daß der Ramus descendens nicht vom Hypoglossuskern abstammen kann. — Kosaka und Yagita (1902) sahen wieder im Gegensatz dazu beim Hunde nach Resection des Ramus descendens

spärlich degenerierte Zellen in der dorso-lateralen Ecke des Hypoglossuskernes und zwar im unteren Drittel derselben. Außer diesen 15—22 Zellen war bei einem Hunde noch eine Anzahl veränderter Zellen in der oberen Fortsetzung des Vorderhornes zu finden. Bei einem Affen bewirkte die Resektion des Ramus descendens keine Veränderungen im Hypoglossuskerne, wohl aber im Vorderhorne bzw. in dessen oberer Fortsetzung. Beim Kaninchen sahen die Verfasser (1903) aber den Ursprung des Ramus descendens im unteren Teile des eigentlichen Hypoglossuskernes, während das Vorderhorn nichts mit dem Ramus descendens zu tun hatte[1]. Angesichts dieser Diffe-

[1] Wörtlich fassen die beiden japanischen Forscher K. Kosaka und K. Yagita am Ende ihrer Untersuchung: »Über den Ursprung des Ramus descendens nervi hypoglossi beim Kaninchen« (1903) ihre Ansichten in folgender Weise zusammen.

»In unserer früheren Arbeit (Experimentelle Untersuchungen über die Ursprünge des N. hypoglossus und seines absteigenden Astes 1902) konnten wir folgendes feststellen:

1. Bei Vögeln besteht der Hypoglossuskern der Hauptsache nach aus den Ursprungszellen des R. laryngeus n. hypoglossi, welcher dem R. descendens der Säuger entspricht. Die Ursprungszellen des eigentlichen Hypoglossusstammes, der bei Vögeln durch den R. laryngo-lingualis repräsentiert ist, sind nicht zahlreich und beschränken sich fast auf das obere Gebiet des Kerns.

2. Bei Hunden sind spärliche degenerierte Zellen nach Resektion des R. descendens in der dorso-lateralen Ecke des Hypoglossuskerns, und zwar etwa im unteren Drittel desselben zu sehen. Außer diesen Zellen, deren Zahl im ganzen 15—22 beträgt, findet sich noch eine Anzahl veränderter Zellen in der oberen Fortsetzung des Vorderhorns.

3. Bei Affen ist am Hypoglossuskern keine Veränderung infolge der Resektion des R. descendens zu sehen, wohl aber in dem Vorderhorn resp. dessen oberer Fortsetzung, und zwar in der Höhe der Pyramidenkreuzung.

Daraus schlossen wir, daß die Ursprungszellen des R. descendens n. hypoglossi bei Säugern vom Hypoglossuskern mehr oder weniger zurücktreten und sich auf das Vorderhorn resp. dessen obere Fortsetzung verschieben.

Als wir später bei einem Kaninchen, welches am 13. Tage nach Resektion des R. descendens n. hypoglossi getötet wurde, das verlängerte Mark und Halsmark auf frontalen, lückenlosen Serienschnitten nach der Nissl'schen Methode untersuchten, fanden sich 96 veränderte Zellen im Hypoglossuskern der operierten Seite, und zwar ausschließlich im unteren Drittel des Kerns, nur daß drei von ihnen im mittleren bzw. oberen Drittel desselben gefunden wurden. — — — — — — — — — — — — — — — — —

Die obere Fortsetzung des Vorderhorns zeigt keine Veränderung.

Was das Halsmark anbetrifft, so unterzogen wir das Gebiet des ersten, zweiten und dritten Halsnerven der Untersuchung. Auf den ganzen lückenlosen Serienschnitten dieser Gegend, deren Zahl sich im ganzen auf 1005 beläuft, ist keine einzige veränderte Zelle im Vorderhorn nachweisbar.

Wie aus der oben erwähnten Angabe ersichtlich, entspringt der R. descendens n. hypoglossi des Kaninchens nur aus dem Hypoglossuskern, während das

renzen in den Ergebnissen der experimentellen Untersuchung werden weitere diesbezügliche Arbeiten zur Notwendigkeit.

Einige genauere Lokalisationen im Hypoglossuskerne konnten Kosaka und Yagita (1902) beim Hunde bestimmen. Die motorischen Zellen des Nerven für den M. genio-glossus liegen hauptsächlich im mittleren Drittel der ganzen Länge des Hypoglossuskernes und zwar zwischen dem lateralen Eindrittel und dem medialen Zweidrittel desselben. Die motorischen Zellen für den M. genio-hyoideus befinden sich in der ventralen Ecke des oberen Drittels des Hypoglossuskernes und diejenigen für den M. hyoglossus in der unteren Hälfte des genannten Kernes, mit Ausnahme des unteren Endes desselben. Die Kerne für die Muskulatur der Zungenspitze und des oberen Teiles der Zunge liegen zerstreut in verschiedenen Teilen des Kernes.

Nach Parhons Untersuchungen kann man im XII-Kerne eine Anzahl distinkter Zellgruppen unterscheiden; die laterale Zellgruppe dürfte mit großer Wahrscheinlichkeit die obere äußere Partie der Zunge innervieren: Mm. pharyngo-amygdalo- und palatoglossus.

Weitere Lokalisationen gibt Hudovernig (1907) an. Nach ihm ist der klassische Stillingsche Kern der einzige Ursprungskern des N. hypoglossus; er ist beim Menschen 8—10 cm lang und läßt eine im wesentlichen laterale und eine mediale, sowie eine bloß seiner Mitte angehörige 2—3 cm lange ventrale Zellsäule auseinanderhalten. Letztere bildet das Zentrum für die Muskeln der Zungenwurzel; die zwei mittleren Vierteile der lateralen Zellgruppe innervieren die Muskeln der äußeren und unteren Zungenpartie, die laterale Zellsäule scheint in ihren mittleren Abschnitten mit den eigenen Muskeln der Zunge in Zusammenhang zu stehen.

Vorderhorn bei diesem Tier mit dem Ast gar nichts zu tun hat, ein Verhältnis, welches auch bei Vögeln anzutreffen ist. Nur so viel ist das Kaninchen von diesen zu unterscheiden, daß die Ursprungsstellen des R. descendens beim Kaninchen der Dünnheit des genannten Astes im Vergleich zum dicken Hypoglossusstamm entsprechend im Hypoglossuskern nur eine untergeordnete Rolle spielen. Somit ist das Verhältnis beim Kaninchen als ein Übergangstypus zwischen dem Hund und den Vögeln zu betrachten, und es bestätigt aufs neue unsre Ansicht, daß die Lokalisation der Ursprungszellen des R. descendens n. hypoglossi im Hypoglossuskern phylogenetisch die ursprüngliche ist.

Bei diesem Versuch haben wir Veränderungserscheinungen in manchen Zellen des dorsalen Vaguskerns und Nucleus ambiguus gefunden; sie sind aber nicht als Folge der Resektion des R. descendens, sondern höchstwahrscheinlich als eine der zufälligen Vagusschädigungen anzusehen.«

Goldstein und Minea fanden beim Menschen, 1. daß der Ursprung des Ramus descendens hypoglossi nicht im XII-Kern zu suchen sei, sondern in dem Cervicalmark. Gegen Kosaka und Yagita und Parhon fanden sie, 2. daß die motorischen Zellen des M. genioglossus in der ventromedialen Gruppe des XII-Kernes liegen, 3. daß die dorsomediale Gruppe mit dem M. genio-hyoideus, 4. daß die laterale Gruppe in derselben Höhe wie die erstgenannten mit dem M. hyoglossus und 5. daß die cerebralwärts liegenden lateralen Zellen, eine selbständige Gruppe bildend, mit den Mm. stylo- und palatoglossus in Zusammenhang gebracht werden müssen.

3. Abgang von der Medulla oblongata.

Der N. hypoglossus tritt bei den Säugetieren mit äußerlich sichtbarer Olive zwischen dieser und der Pyramide oder bei den anderen seitlich von der Pyramide in der Verlängerung der ventralen Wurzellinie der Cervicalnerven zutage. Seine Wurzelreihe reicht fast von den cranialsten Wurzeln des Cervicalis I mehr weniger weit nach dem Pons varoli. Sagemehl (1885) hebt schon hervor, daß der Hypoglossus während der embryonalen Entwicklung rostralwärts im Vorrücken ist. Fürbringer (1897) findet dies vergleichend-anatomisch bestätigt, indem der dreiwurzelige Hypoglossus ein relatives Vorrücken von den Marsupialia, Edentata und Ungulata bis zu den Anthropomorphen nebst *Homo* zeigt. Der zweiwurzelige Hypoglossus der niederen Marsupialia, Rodentia und Insectivora zeigt auch eine mehr caudale Lage als derjenige der höherstehenden Carnivoren (S. 531). Die am meisten rostrale Lage des Hypoglossus fand F. bei einem Exemplar von *Echidna*, wo genannter Nerv ventro-rostral von dem Vagusursprung aus der Medulla trat. Bei einer anderen *Echidna*, sowie bei *Ornithorhynchus*, *Pithecus* und *Homo* befand sich der Hypoglossus-Abgang auch nach Fürbringer in dem gleichen rostrocaudalen Niveau wie die ersten Wurzelfäden des Vagus. Somit schienen die tiefsten und die höchsten Säugetiere sich in dieser Hinsicht zu gleichen. Diese Ähnlichkeit würde nach dem genannten Forscher sich vermindern, wenn angenommen würde, daß der Hypoglossus bei den Monotremen aus *z*, *a*, *b* und *c*, bei den Anthropomorphen aus *a*, *b* und *c* bestehe[1].

[1] Über den Hypoglossusabgang bei den Monotremen sagt Fürbringer (S. 528) folgendes: »Hier zeigten die einzelnen dem Hypoglossus angehörenden Wurzelfäden eine wechselnde Gruppierung zu Bündeln, von denen bei beiden Gattungen drei (Taf. VIII, Fig. 17), bald aber auch vier gezählt werden konnten;

Wir wollen hier noch die verschiedenen Angaben der Autoren betreffs des Hypoglossus-Abganges aus der Medulla nach FÜRBRINGER tabellarisch zusammenstellen:

Tabelle III.

Abgang des N. hypoglossus im Verhältnis zu dem N. vagus.

Autoren	Ventral vom Vagus	Im Niveau der hinteren Vagushälfte	Im Niveau des Vagusendes	Etwas hinter dem Ende des Vagus	Noch etwas weiter nach hinten
TIEDEMANN 1821 . .	*Rhesus nemestrinus*	*Dasyprocta*	*Lemur mongoz*	*Nasua*	*Phoca* *Felis leo*
LEURET et GRATIOLET 1839—1857 .	*Equus* *Felis domestica* *Homo*	*Lutra* *Canis vulpes* *Felis leo*	*Ovis* *Cervus capreolus* *Cynocephalus sphinx* *Ursus arctos*	*Bos* *Mustela furo* *Canis familiaris* *Felis pardus*	*Phocaena* *Lepus* *Hystrix*
GANSER 1882	—	—	—	—	*Talpa*
KÜKENTHAL u. ZIEHEN 1889 . . .	—	*Hyperoodon* *Phoca*	—	*Beluga leucas*	—
BECK 1895	*Homo*	*Sus*	*Phalangista*	*Ovis* Carnivora fissipedia *Orang* *Macacus*	*Equus* *Lepus* *Talpa*
FÜRBRINGER 1897 .	*Echidna* *Ornithorhynchus* *Pithecus* *Homo*	—	*Trichosurus* *Phascolarctos* *Tapirus* *Equus* *Sus* *Auchenia* *Bos* *Phoca*	Carnivora fissipedia	*Phascolarctos* *Aepyprymnus* *Macropus* *Talpa* *Erinaceus* Rodentia

und zwar fand ich hierbei einmal *(Echidna)*, daß das erste dieser Bündel stärker als das darauffolgende war. Man könnte somit daran denken, daß hier bald *a*, *b*, *c*, bald *z*, *a*, *b*, *c* zur Beobachtung kommen.«

4. Anzahl und Größe der Wurzeln.

Die Wurzelfäden des N. hypoglossus vereinigen sich nach dem Austritt aus der Medulla zu Wurzelkomplexen, deren Anzahl zwischen 1 und 3 wechselt. Da eben diese Wurzelkomplexe, kurz als Hypoglossuswurzeln bezeichnet, sehr wichtig für die Beurteilung der spinalen Elemente des betreffenden Nerven sind, so haben frühere Autoren, besonders FÜRBRINGER und BECK, genau auf ihre Selbständigkeit, Anzahl, Dicke usw. achtgegeben. Wir geben auch hier der Übersichtlichkeit halber, was bis jetzt über die Wurzelanzahl des Säugetier-Hypoglossus bekannt ist, tabellarisch wieder.

Tabelle IV.

Die Anzahl der Hypoglossuswurzeln nach FÜRBRINGER tabellarisch zusammengestellt:

Autoren	III Wurzeln	II Wurzeln	I Wurzel	Bemerkungen
TIEDEMANN 1821 .	*Canis* *Felis leo* *Felis pardus* *Homo*	—	*Phocaena* *Phoca* *Nasua* *Canis* *Dasyprocta* *Rhesus nemestrinus*	BECK und FÜRBRINGER berichten über wiederholte Beobachtungen von antimerem Wechsel der Wurzelanzahl. Auch kam individuelle Variation oft vor, so daß z. B. *Equus caballus* ausnahmsweise auch 2 Wurzeln hatte, *Homo* nur eine usw.
SWAN 1837	—	Gibt im allgemeinen 2 Wurzeln an	—	
LEURET et GRATIOLET 1839—1857	*Equus caballus* *Canis* *Felis leo* *Felis pardus* *Homo*	*Bos* *Fel. leo* *Fel. domestica* *Lepus cuniculus*	*Phocaena* *Phoca* *Nasua* *Canis* *Dasyprocta* *Rhesus nemestrinus*	
OWEN 1866—1868	—	Gibt im allgemeinen 2 Wurzeln an	—	
SCHWALBE 1881 .	—	*Homo*	—	
GANSER 1882 . . .	—	*Talpa*	—	
GEGENBAUR 1883—1895 . . .	—	*Homo*	—	

Autoren	III Wurzeln	II Wurzeln	I Wurzel	Bemerkungen
Leisering u. Mueller 1885	*Equus caballus*	—	—	
Kükenthal u. Ziehen 1889 . .	*Hyperoodon*	*Beluga leucas*	—	
Beck 1895.	*Sus* *Equus caballus* *E. asinus* Ruminantia *Dasypus* *Galeopithecus*	Marsupialia Cetacea *Dasypus* 9-*cinctus* *Equus* Ruminantia *Talpa* *Felis concolor* Rodentia Prosimiae Chiroptera Simiae *Homo*	*Echidna* Carnivora pinnipedia Insectivora einige Affen *Homo*	
Fürbringer 1897.	*Phascolarctos* *Trichosurus* *Manis* *Tapirus* *Auchenia* *Echidna* *Ornithorhynchus*	*Aepyprymnus* *Halmaturus* *Dasypus* *Oryx* und die meisten anderen untersuchten Placentalier	—	

5. Dorsale (sensible) Wurzeln und Ganglien.

Die dorsalen, sensiblen, mit Ganglien versehenen, hie und da auftretenden Hypoglossuswurzeln hat besonders Beck (1895) eingehend bei den Säugetieren studiert. Von seinen Ergebnissen ist hervorzuheben, daß die Reduktion der ventralen und der dorsalen Wurzeln nicht den gleichen Schritt hält. Diese sind bei den meisten Säugetieren schon verkümmert und verschwunden, während jene gut ausgebildet zu sein scheinen. Beck hebt noch hervor, daß das Vorkommen dorsaler Wurzeln, welches einen primitiven Zustand bekundet, nicht immer ein primitives Verhalten im bezug auf die ventralen Wurzeln voraussetzt. Er sagt: »Das Endresultat des gesamten Reduktionsprozesses würde sein: einheitlicher Austritt des schon innerhalb der Schädelhöhle verschmolzenen ventralen Stammes und spurlose Abwesenheit aller dorsalen Wurzeln«.

»Und da zeigt sich nun, daß weder in diesen Extremen, noch in den zwischenliegenden Übergangsstufen der ventrale und der dorsale Umbildungsvorgang in allen untersuchten Formen gleichen Schritt hält. In einigen allerdings. So könnte man die Paarhufer an den Anfang der Reihe stellen, wo dorsal wie ventral primitive Anordnung sich erhalten hat; die Insectivoren dagegen an das Ende, wo ventral und dorsal weitgehende Reduktion herrscht. Aber im allgemeinen sind die Befunde mannigfach durcheinander geworfen und bezeugen gerade durch die hochgradige Variabilität recht eindringlich den rudimentären Zustand der ganzen Anlage.« (S. 330).

Bei adulten Tieren kommen gelegentlich dorsale Wurzeln nur bei der hinteren und mittleren Ursprungswurzel des Hypoglossus vor. Obgleich man eine erheblich größere Anzahl Spino-occipital-Nerven auch bei den Säugetierembryonen gefunden hat, konnte man jedoch auch hier nur höchstens zwei dorsale Wurzeln konstatieren. Um eine weitgehende Wiederholung der diesbezüglichen geschichtlichen Tatsachen zu vermeiden, geben wir hier tabellarisch die Angaben, die in der Literatur über die Anzahl der dorsalen Wurzeln bei den Säugetieren zu finden sind, wieder.

Tabelle V.

Dorsale Wurzeln des N. hypoglossus bei Säugetieren.

Autoren	$_{c}d$	$_{b}d$
Santorini 1775	*Homo?*	—
Mayer 1832	*Sus*, *Equus*, *Bos*, *Canis*, *Homo?*	—
Remak 1837	*Canis*	—
Volkmann 1840	*Bos* (juv.)	—
Luschka 1856	*Sus*, *Bos*, *Canis*, *Lutra*	—
Vulpian 1862	*Homo*, *Bos*, *Canis*, *Felis*	*Canis*
Chiarugi 1888	*Homo*	—
Kazzander 1891	*Homo*, *Bos*, *Canis*	—
Beck 1895	*Sus*, *Cervus elaphus*, *C. capreolus*, *Bos*, *Ovis*, *Equus caballus*, *Eq. asinus*, *Cavia cobaya*, ziemlich regelmäßig bei Carnivoren, *Delphinus delphis*	*Canis*
Fürbringer 1897	*Sus*, *Bos*, *Ovis*	*Sus* (ältere Embryonen)

6. Durchtritt des Nervus hypoglossus durch den Schädel.

Nachdem die Wurzelfäden des Hypoglossus sich zu Gruppen vereinigt haben, treten sie durch die Dura mater. Es kommen hier ein bis drei Öffnungen vor, davon abhängend, wie weit die Vereinigung der den Hypoglossus zusammensetzenden Elemente vorgerückt ist. Dann geht der Nerv durch den Schädel durch ein bis drei Löcher (den Canalis bzw. die Canales hypoglossi). Nur die Monotremen machen hier eine Ausnahme. Der Hypoglossus tritt bei ihnen gemeinsam mit dem Vago-accessorius und Glossopharyngeus aus dem Schädel aus. Bei der Beurteilung der Zusammensetzung des Hypoglossus sind die Löcher in der Dura und in dem Schädel wichtig, da es an diesen ersichtlich ist, aus wievielen selbständigen Elementen der betreffende Nerv zusammengesetzt ist. Niemals hat die Dura für den Hypoglossus weniger Löcher als die Schädelwand. Bis jetzt hat man die Anzahl der Hypoglossuselemente ausschließlich nach den Duralöchern beurteilt. Es ist aber hervorzuheben, daß die Literaturangaben über dieselben sehr abweichend sind. Diese Verhältnisse werden wir später genauer durchmustern; zunächst geben wir hier die Angaben der verschiedenen Autoren in chronologischer Reihenfolge wieder (siehe Tabelle VI).

7. Anastomosen des Nervus hypoglossus mit Gehirnnerven und mit dem Sympathicus.

Sowohl die mehr oder weniger verkümmerten dorsalen Wurzeln des Cervicalis I als auch die ganz rudimentäre dorsale Wurzel (bzw. die rudimentären dorsalen Wurzeln) des Hypoglossus gehen dorsolateral über den Vago-accessorius hinweg. Dabei treten sie oft in innige Verbindung mit demselben, so daß einige Autoren wie Remak (1837), Kazzander (1891) und Beck (1895) sogar von einem nervösen Zusammenhang der erwähnten Nerven sprechen. Fürbringer (1897) meint aber im Gegenteil, daß die innige Beziehung durch minutiöse Präparation entwirrt werden könnte und daß der Zusammenhang bzw. die angenommene Abstammung der dorsalen Hypoglossuswurzeln mit bzw. von dem N. vago-accessorius sich doch bloß als eine Adhärenz entpuppen würde (S. 532)[1].

Mit dem Nervus vagus steht der Hypoglossus oder richtiger

[1] Diese Anastomosen faßt Bolk (1898) etwas anders auf und erklärt durch sie die später zu erwähnenden Arkaden zwischen dem Nervus hypoglossus und den ersten Cervicalnerven.

Tabelle VI. Die Anzahl der Foramina hypoglossi im Schädel.

Autoren	I Foramen	II partiell zusammenfließende Foramina	II Foramina innen, I Foramen außen	II Foramina	III Foramina innen, II außen	III Foramina
Owen 1866—1868	Bei den meisten Säugetieren	—	—	Bei manchen Marsupialia	—	—
Giebel 1874	*Ornithorhynchus*	—	—	—	—	—
Westling 1889	*Echidna*	—	—	—	—	—
Ellenberger u. Baum 1891	—	—	*Canis familiaris*	—	—	—
Beck 1895	*Echidna, Hypsiprymnus, Phocaena, Sus, Ovis, Bos, Phoca, Felis, Cynocephalus mormon, Macacus*	—	*Hypsiprymnus, Cervus, Lemur, Cynocephalus mormon* (r)	*Didelphys, Trichosurus, Capra, Ovis, Procyon, Galeopithecus, Cercopithecus*	Antilope	*Equus* (Foetus), *Capra Ovis, Tragulus*
Debierre 1895	*Homo* (in der Regel)	—	—	*Homo* (15—21 %)	—	*Homo* (nicht selten)
Fürbringer 1897	*Ornithorhynchus, Echidna, Bradypus, Dasypus, Myrmecophaga, Manis, Delphinus, Phocaena, Halicore, Hyrax, Tapirus, Rhinoceros, Equus, Sus, Cervus, Ovis, Bos, Lagostomus, Coelogenys, Cavia, Hystrix, Mus, Castor, Sciurus, Talpa, Centetes, Erinaceus, Phoca, Viverra, Lutra, Mustela, Procyon, Ursus, Canis, Hyaena, Felis, Vespertilio, Tarsius, Stenops, Nycticebus, Otolicnus, Lemur, Lichanotus, Callithrix, Cebus, Mycetes* (l), *Macacus, Cercopithecus, Semnopithecus presbytis, Pithecus* (1 mal), *Troglodytes* (3 mal), *Gorilla* (1 mal), *Homo* 80—90 %	*Camelus* (l) *Homo* (ind.)	*Hypsiprymnus* (r), *Dasypus, Beluga, Dasyprocta, Cavia, Mustela, Canis, Lemur*	*Didelphys, Perameles, Trichosurus, Aepyprymnus, Halmaturus, Macropus, Dasypus, Manis, Tursiops, Camelus* (l), *Cervus, Oryx, Capra, Ovis, Bos, Lepus, Cavia, Mycetes* (r), *Cynocephalus, Cercopithecus, Pithecus* (5 mal), *Troglodytes* (1 mal), *Gorilla* (3 mal), *Homo* 19—20 %	*Thylacinus* (r)	*Thylacinus* (l), *Trichosurus, Phascolarctos*

der mit ihm verbundene Cervicalnervenkomplex oft in interessanter Verbindung. Besonders beim Menschen sind viele solche bekannt, von denen einige hier erwähnt werden mögen. Die Verbindungen werden einerseits so gebildet, daß Fasern des Vago-accessorius sich an den R. descendens cervicalis anschließen, den sie bald als Rr. vasculares oder als R. cardiacus oder R. cardiacus hypoglossi sive descendens verlassen. Andererseits kommt eine Verbindung zwischen den erwähnten Nerven auf die Weise zustande, daß der R. descendens sich an den N. vagus anlegt und sich mehr oder weniger innig mit demselben verkittet oder sogar in dessen Scheide hineingeht, um eine längere Zeit mit ihm zu verlaufen, weshalb es aussieht, als ob der Vagus selbst die Innervation der subhyoidalen Muskulatur besorgen würde. Von Lippmann (1910) hat sich wohl auch durch einen ähnlichen Befund verleiten lassen, von einem wirklichen Ursprung des Ramus descendens aus dem N. vagus im Gegensatz zu den früher beschriebenen scheinbaren zu sprechen. Wir kommen aber später noch auf diesen Punkt zurück.

Bezüglich der Verbindung des Hypoglossus mit dem N. glossopharyngeus, dem R. lingualis trigemini und dem N. sympathicus verweise ich auf die diesbezügliche Literatur (vgl. besonders Fürbringer 1897 S. 513, 523, 525 und 532).

8. Das peripherische Gebiet des N. hypoglossus; Plexus hypoglosso-cervicalis s. lat.

Wie bekannt, vereinigen sich die ersten Cervicalnerven mit dem Hypoglossus plexusartig. Auf diese Weise entsteht der s. g. Plexus hypoglosso-cervicalis. Vgl. die umstehende Tabelle VII, wo die Zusammensetzung des Plexus nach den Angaben verschiedener Verfasser angegeben worden ist.

An dem Plexus hypoglosso-cervicalis im weiteren Sinne unterscheidet man zwei Teile: a) zarte Nervenschlingen (Arkaden), welche zwischen den an der Plexusbildung teilnehmenden Nerven ausgespannt sind und die auch die axiale Muskulatur der betreffenden Myotome innervieren, und b) den eigentlichen Plexus hypoglosso-cervicalis s. str., der die hypobranchiale Muskulatur innerviert.

a) Die Nervenfaser-Arkaden zwischen den drei obersten bzw. vordersten Cervicalnervenstämmen und dem Hypoglossus. Solche Verbindungen sind konstant bei den Säugetieren beobachtet. Arnold (1831), Remak (1837), Bischoff (1865) und besonders Hyrtl (1863, S. 95) faßten diese Verbindungen als sog. »endlose

Tabelle VII.

Die Zusammensetzung des Plexus hypoglosso-cervicalis der Säugetiere nach verschiedenen Autoren[1].

Autoren	XII C I	XII C I—II	XII C I—III	XII C I—IV
F. Meckel 1826[2] . .	—	—	*Ornithorhynchus*	—
W. Vrolik 1841[2] . .	—	—	*Troglodytes*	—
A. Mayer 1847	*Elephas*	—	—	—
A. F. de Gumoens 1847[3]	—	*Sciurus*	—	—
J. Hyrtl 1855[2] . . .	—	—	*Chlamydophorus*	—
P. Schneider 1867 . .	—	*Lepus*	—	—
G. Pouchet 1874 . . .	—	*Myrmecophaga*	—	—
A. Macalister 1875 .	*Myrmecophaga*[4]	—	—	—
M. Holl 1876	—	—	*Homo*	—
W. Krause 1884[2] . . .	—	—	*Lepus*	—
Leisering und Mueller 1885	—	*Equus*	—	—
J. Rotgans 1886 . . .	—	—	*Macacus sinicus*, *Homo*	—
Ellenberger und Baum 1891	*Canis*	—	—	—
M. Fürbringer 1897	—	*Lemur*, *Erinaceus*, *Canis*[6], *Nasua*[6], *Coelogenys*, *Lepus*, *Bos*, *Cephalolophus*[7], *Macropus*[7], *Petaurus*, *Didelphys*, *Ornithorhynchus*	*Homo*, *Pithecus*, *Rhesus*, *Ateles*, *Tarsius* (?)[5]	—

[1] Mit den drei ersten Cervicalnerven des Plexus hypoglosso-cervicalis treten noch gelegentlich der vierte und sogar der fünfte Cervicalnerv in Verbindung, aber nur um eine Strecke lang gemeinschaftlich mit ihnen zu verlaufen. Diese in den Pl. hyp.-cerv. s. str. eingehenden Nerven (Cerv. IV und V) sind abnorm verlaufende Fasern der Nn. supraclaviculares und des N. phrenicus. (Vgl. hierzu Chr. E. Bach 1834 S. 15, G. Valentin 1841 S. 521, F. A. Longet 1849 S. 411, J. Rotgans 1886 S. 40, M. Fürbringer 1897 S. 522 und nach Rotgans zitiert: S. Th. Sömmerring 1791—1796 samt Ph. C. Sappey 1874. Seite nicht angegeben.)

[2] Hierbei wird von Vrolik der erste, von Meckel, Hyrtl und Krause der erste und zweite nicht erwähnt.

[3] XII mit cervicalen Ästen.

[4] Wohl unvollständig.

[5] Nach Fürbringer ist der Befund bei *Tarsius* nicht ganz gesichert; ein vom Cervicalis III abgehender feiner Nerv für die infrahyoidale Muskulatur wurde aber unzweifelhaft gefunden. (Vgl. Fürbringer 1897 S. 534 Fußnote.)

[6] Bei den Carnivoren gab der Cervicalis II nach Fürbringer nur sehr feine Fäden an den Plexus.

[7] Bei *Cephalolophus* und *Macropus* war der von dem Cervicalis I abgegebene Teil nach Fürbringer recht schwach und leicht zu übersehen.

Autoren	XII C I	XII C I–II	XII C I–III	XII C I–IV
P. Eisler (nach Bolk zitiert)	—	*Gorilla*	—	—
L. Bolk 1898	—	*Homo*	—	*Homo*
L. Bolk 1902	—	*Simia satyrus, Hylobates Müll-leri, Cebus hypo-leucus, Chryso-thrix sciurea, Midas rosalia, Lepilemur mu-stelinus*	*Troglodytes, Se-mnopithecus na-sicus, Colobus ur-sinus, Macacus niger, Cercopithe-cus albigularis, Mycetes senicu-lus, Lemur maca-co, Perodicticus, Potto*	*Cynocephalus mormon, Ate-les Belzebuth, Propithecus diadema*[1]

Schlingen«, d. h. zwei Stellen des Zentralnervensystems verbindende Faserbündel auf. Valentin (1841) lehnt das Vorkommen solcher Schlingen ab, während Henle (1879) sie sogar anatomisch wie physiologisch paradox nennt. Volkmann (1840), der die Aufmerksamkeit zuerst auf dieselben gelenkt hat, meint, daß es höchst wahrscheinlich ist, »daß viele von den Fasern, welche allerdings aus dem Zungenfleischnerven herstammen, statt im absteigenden Ast zu bleiben, vielmehr durch einen Ast des obersten Halsnerven dem Rückenmark zuströmen«. Er erklärt weiter die Arkaden zwischen den Cervicalnerven für sensibel. Sie führen nach ihm Empfindungen von dem Rückenmarke zu dem Rückenmarke: »die Nervenverbindung in den Anastomosen geht vor sich in der Richtung des Kreislaufes. Die motorischen Schlingen wieder bringen vielleicht die übrig gebliebene Muskelbewegungssubstanz dem Zentralorgane zurück« (S. 510—532). — Bischoff meint, daß diese Arkaden sympathische Verbindungen wären (1865, S. 32). — Holl (1876, S. 88), der eine solche Schlinge oder Arkade zwischen dem Cervicalis I und dem Hypoglossus näher untersucht hat, sah, daß der Ast, der von dem Cervicalis I zentral in den Hypoglossusstamm sich begab, ein Ästchen für den M. rectus capitis ant. min., später ein gleiches für den Ramus cerv. desc. sup. abgab und erst dann mit dem Hypoglossusstamm sich verband, um mit ihm zentralwärts durch den Canalis hypoglossi zu gehen. Holl glaubt, daß dieses Ästchen ein echter Cervicalast ist, der aus der Medulla mit dem Cervicalis I tritt, sich in den Hypoglossusstamm begibt, mit ihm durch das Foramen geht

[1] Bei *Propithecus* gibt Bolk nur den Cervicalis IV an, ob die Cerv. I—III zerschnitten oder sonst verunglückt waren, erwähnt er nicht.

und wieder mit dem Cervicalis I aus dem Schädel heraustritt[1]. — Rotgans (1886, S. 37) hat auch die oben beschriebene Verbindung beim Menschen genauer untersucht. Er fand, daß der Ast des Cervicalis I, nachdem er die Muskelästchen abgegeben hatte, zentral in den Hypoglossusstamm sich begab und sich in drei Zweige teilte. Von diesen drei Ästchen ging ein jedes in eine der drei Wurzeln des Hypoglossus; sie wurden aber allmählich so dünn, daß es etwa 3 mm von der Medulla entfernt unmöglich war, sie weiter auszupräparieren. — Bolk (1898) konstatierte auch die Existenz solcher Arkaden zwischen dem Cervicalis III und II, II und I, I und dem Hypoglossus, verfolgte sie aber nur bis zu dem Foramen. Er spricht die Vermutung aus, daß die Arkaden aus Nervenfasern bestehen, die von den vorderen Nerven stammen und in den hinteren zentralwärts hineingehen, um vielleicht wieder mit dem N. accessorius herauszutreten.

Kohlbrugge (1898) hat den Plexus cervicalis bei verschiedenen Säugetieren untersucht und abgebildet, erwähnt jedoch nichts Näheres darüber, wie die von ihm wahrgenommenen Arkaden aufzufassen seien. Bei *Cuscus orientalis* fand er keine Arkade zwischen dem Cervicalis I und dem Hypoglossus.

b) Der Plexus hypoglosso-cervicalis s. str. ist von vielen Forschern untersucht worden. Tabelle VIII zeigt, wie sich die verschiedenen Autoren die Zusammensetzung des Ramus descendens hypoglossi (autorum) und die Innervation der infrahyoidalen und suprahyoidalen Muskulatur gedacht haben[2].

Die Tabelle VIII gibt eine deutliche Vorstellung über die betreffenden Verhältnisse; es wird sonach unnötig sein, dies noch einmal in Worten zu wiederholen. Nur was Bolk durch seine sehr genaue Untersuchung (1898) erzielt hat, wollen wir wörtlich wiedergeben. Er sagt S. 509—510: »Fassen wir einmal kurz die Ergebnisse unserer Dissektion des Plexus hypoglosso-cervicalis zusammen, so hat sich folgendes gezeigt. Der N. hypoglossus innerviert nur suprahyoidale Muskeln. Fraglich, aber wahrscheinlich war es, daß Hypoglossusfasern zum M. genio-hyoideus gelangten. Die Cervicalnerven innervieren alle subhyoidalen Muskeln, den M. genio-hyoideus und außerdem mittels des N. comitans unbekannt gebliebene Zungenmuskulatur. Die spinalen Elemente für die Zungenmuskeln kommen aus dem

[1] Fürbringer 1897 gibt diese Hollschen Angaben etwas anders wieder. (Vgl. Fußnote 3 S. 522—3.)

[2] Vgl. Fürbringer 1897 S. 524.

Tabelle VIII.

Die Zusammensetzung des Ramus descendens hypoglossi und die Innervation der Hyoidalmuskulatur.

Autoren	Ramus descendens	Unterzungenbein-Muskulatur	Hyo-thyreoideus	Genio-hyoideus	Stylo-glossus	Hyo-glossus	Genio-glossus	Lingua
Arnold 1831 . . .	XII, Cerv.	—	—	—	—	—	—	—
Bach 1834	Cerv. I—II	—	—	—	—	—	—	—
Volkmann 1840 . .	XII, Cerv.	XII, Cerv.	XII, Cerv.	XII, Cerv.	XII	XII	XII, Cerv.	XII, Cerv.
Valentin 1841 . .	XII, Cerv.	—	—	—	—	—	—	—
Luschka 1856 . . .	Cerv.	Cerv.	Cerv.	XII	XII	XII	XII	XII
Bischoff 1865 . .	XII, Cerv.	—	—	—	—	—	—	—
Rüdinger 1868 . .	XII, Cerv.	—	—	—	—	—	—	—
Sappey 1874	XII, Cerv.	—	—	—	—	—	—	—
Holl 1876	Cerv.	Cerv.	Cerv.	Cerv.[1]	XII	XII	XII, Cerv.	XII
Henle 1879	—	—	—	XII	—	—	—	—
Krause 1884. . . .	—	—	—	XII	—	—	—	—
Rotgans 1886. . .	Cerv.	Cerv.	Cerv.	XII, Cerv.[1]	XII	XII	XII, Cerv.	XII, Cerv.
Bolk 1898 und 1902	Cerv.	Cerv.	Cerv.	XII, Cerv.	XII, Cerv.?	XII, Cerv.?	XII, Cerv.?	XII, Cerv.?

ersten Cervicalnerven, jene für den M. genio-hyoideus aus dem ersten und zweiten. Der N. comitans spaltet einen Fasciculus descendens ab, welcher jenen Teil der subhyoidalen Muskulatur innerviert, der oberhalb der Inscriptiones tendineae oder der Zwischensehne im Omo-hyoideus sich befindet. Sein Fasciculus anterior innerviert Zungenmuskeln, den M. genio-hyoideus und M. thyreo-hyoideus. Der N. descendens e plexu cervicali innerviert mittels seines Fasciculus ascendens alle subhyoidalen Muskeln und den M. genio-hyoideus. Der Ramus descendens hypoglossi ist aus dem Fasciculus descendens des N. comitans und dem Fasciculus ascendens des N. descendens e plexu cervicali zusammengesetzt«.

[1] Vgl. die Fußnote [2], Seite 530!

Zugleich gibt er an, daß die Plexus cervicalis und brachialis auch bei den Primaten getrennt auftreten, indem eine intermediale Zone von oft beträchtlicher Größe zwischen beiden existiert. Es ist aber zu bemerken, daß diese Zone bei den höheren Affen schmäler wird, während sie auch zugleich nach vorn rückt, was einerseits durch die cranialwärts gehende Ausdehnung des Plexus brachialis, andererseits durch die Einschränkung des caudalen Gebiets im Plexus hypoglosso-cervicalis zustande komme.

B. Eigene Untersuchungen.

I. Einleitung. Ziel der Untersuchung.

Aus der geschichtlichen Zusammenfassung wurde ersichtlich, daß manches betreffs des N. hypoglossus noch unklar ist. Fürbringer hat die Homologisierung der spino-occipitalen Nerven in der Vertebratenklasse durchgeführt, aber zurzeit hat noch keine strenge und minutiöse Homologisierung des Säugetier-Hypoglossus stattgefunden, denn immer noch ist es unsicher, ob genannter Nerv aus den Nerven *b* und *c*, oder aus *a*, *b* und *c*, oder aus *z*, *a*, *b* und *c* besteht, weil eben die Wurzeln des Hypoglossus in dieser Klasse ungenügend untersucht sind.

Weiter sind die Beziehungen des Hypoglossus zu den Gehirnnerven noch einigermaßen unklar. Obgleich wohl mit Unrecht, so haben doch einige Forscher behauptet, daß die dorsalen sensiblen Wurzeln des Hypoglossus aus dem motorischen N. accessorius hervorgingen, was noch nicht durch eine Spezialuntersuchung widerlegt worden ist[1]. Ebenso unaufgeklärt sind die Nervenfaserarkaden zwischen den obersten Cervicalnerven und dem Hypoglossus, denn weder Holls noch Rotgans' und Bolks Ansichten sind anatomisch oder physiologisch bewiesen worden.

Auch in dem peripherischen Gebiete des Hypoglossus gibt es dunkle Punkte, die auf ihre Erklärung harren. Die Zusammensetzung des Plexus hypoglosso-cervicalis aus mehr oder aus weniger als drei Cervicalnerven unterliegt wohl großen Schwankungen und ist deswegen für nicht so wichtig zu halten. Dasselbe kann aber nicht für die Konstitution des sog. Ramus descendens hypoglossi, ob aus

[1] Fürbringer 1897 verwirft diese Annahme als paradox.

lauter Hypoglossusfasern oder ob nur aus Cervicalisfasern oder ob aus beiderlei Fasern, gelten, denn dies scheint einerseits eine prinzipielle Frage, andererseits von großer Tragweite für ganz andere Erwägungen zu sein. Die richtige anatomische Beurteilung dieses Astes ist nämlich nicht nur für die reine Anatomie so sehr wichtig, sie muß auch als Basis für die physiologischen Untersuchungen angesehen werden, welche durch Degenerationsversuche die motorischen Anfangspunkte der verschiedenen Hypoglossusäste in dessen Ursprungskern studieren und aufsuchen wollen.

Nur wenn die diesbezüglichen Resultate der anatomischen Bestrebungen in voller Harmonie mit den physiologischen Ergebnissen stehen, sind beide zuverlässig.

Bolk (1902) hat den Plexus cervicalis bei den Primaten und Prosimiern genau untersucht und ist zu gewissen interessanten Resultaten besonders in bezug auf die Segmenteinteilung des betreffenden Gebietes gekommen. Da aber die anderen Säugetiere[1] gar nicht in Betracht gezogen worden sind, scheint eine weitere Vergleichung dieser Plexus wichtig, ja sogar nötig zu sein, um die schon ausgesprochenen Ansichten bestätigen, oder aber um vielleicht neue Gesichtspunkte auffinden zu können.

Obgleich also der N. hypoglossus schon zahlreichen genauen Untersuchungen unterzogen worden ist, finden wir doch, wie schon angeführt, viele wichtige Fragen vor, die noch nicht zur Genüge gelöst worden sind.

Der Zweck dieser Arbeit ist, durch eine vergleichend-anatomische Untersuchung einer Anzahl von Säugetieren aus verschiedenen Ordnungen einigen von diesen Fragen näher zu treten, in der Hoffnung, dieselben beantworten zu können.

Ich will erstens versuchen zu zeigen, aus welchen Nerven (occipitalen oder nur occipito-spinalen) der Säugetier-Hypoglossus zusammengesetzt ist, denn hier kann schon eine genaue minutiöse makroskopische Untersuchung (d. h. höchstens mit Präparierlupe) die Sache entscheiden, wenn nur die ganze Säugetierklasse in Betracht gezogen und dabei eine genügend große Individuenanzahl untersucht wird.

---

[1] Wohl hat Kohlbrugge 1898 verschiedene Säugetiere in bezug auf den Pl. cervicalis beschrieben und abgebildet; da aber seine Untersuchung gänzlich andere Fragen zu lösen beabsichtigt, so ist in seiner Arbeit sehr wenig, was für diesbezügliche Fragen wichtig wäre.

Zweitens liegt mir ob, die strittigen Resultate der Degenerationsuntersuchungen miteinander in Einklang zu bringen oder wenigstens zu zeigen, welche Ergebnisse mutmaßlich richtig sein müssen. Dies geschieht wieder durch Auffaserung und Entwirrung des Ramus descendens hypoglossi, der bis jetzt nur beim Menschen genauer untersucht worden ist.

Drittens werde ich die Entwirrung auf den ganzen Plexus hypoglosso-cervicalis im weiteren Sinne (die Verbindungsarkaden zwischen den ersten zwei Nervi cervicales und dem Hypoglossus mitgerechnet) ausdehnen. Das Enträtseln des Arkadenproblems ist für diese Untersuchung sehr wichtig, denn erstens wird damit dazu beigetragen, die paradoxen »endlosen Schlingen« aus der Wissenschaft zu entfernen, zweitens wird man diese Arkaden nicht mehr fälschlich für die Erklärung der Zusammensetzung des Ramus descendens gebrauchen können, was immer noch zurzeit für möglich gehalten wird. Endlich bildet die genaue Kenntnis des peripheren Gebiets des N. hypoglossus und der Nn. cervicales I, II und III—IV eine der wichtigsten Aufgaben dieser Untersuchung.

Dies alles ist viel und fordert vielleicht mehr, als geleistet werden kann. Es ist nämlich einleuchtend, daß für eine vielseitige Ventilierung dieser Fragen ein sehr reichliches Material untersucht werden muß. Leider ist dies in der vorliegenden Untersuchung nur unvollkommen der Fall gewesen, denn, wie aus dem Materialverzeichnis hervorgeht, ist die Anzahl der Individuen verhältnismäßig gering, ebenso auch die der Vertreter der verschiedenen Ordnungen. Da mir aber völlig bewußt war, daß eine vergleichend-anatomische Untersuchung doch nicht unzweideutig und endgültig das ganze große Problem des Nervus hypoglossus enträtseln kann, sondern daß dazu noch parallele Untersuchungen auf dem Gebiete der Physiologie und Embryologie erforderlich sind, so wollte ich zunächst die Ergebnisse meiner anatomischen Arbeit, die als eine kleine spezielle Untersuchung schon abgeschlossen war, veröffentlichen, um sie später bei günstiger Gelegenheit physiologisch und experimentell fortzusetzen. Sollte sich dieser Wunsch nicht realisieren, so hoffe ich doch, daß diese bescheidene Arbeit wenigstens etwas für die Sicherung der Basis künftiger anatomischer und experimenteller Untersuchungen beitragen wird.

II. Beschreibender Teil.

1. Monotremata. (Fig. 1—10.)

Echidna aculeata Shaw. (Fig. 1—7.) Der Abgang der Wurzelfäden des Hypoglossus aus der Medulla erfolgt oral-ventral vom N. accessorius, genauer so, daß die caudalen dicksten Wurzelfasern hinter den am meisten oralen dünnsten Accessoriusfasern heraustreten, die dünnste orale Wurzel aber etwas oral vom Accessorius. Dann vereinigen sich die Ursprungsfäden des Hypoglossus zu 4 bis

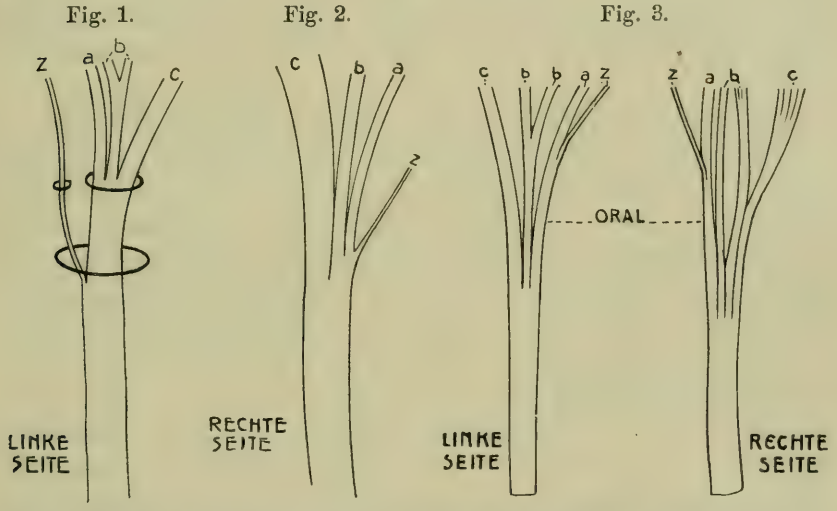

Fig. 1. Präparat I. Die Hypoglossuswurzeln der linken Seite bei *Echidna aculeata.* Sowohl die Dura-Löcher als das Schädel-Loch sind durch ovale Ringe angedeutet. Größe 7:1.
Fig. 2. Präparat II. Die Hypoglossuswurzeln der rechten Seite bei *Echidna aculeata.* Größe 7:1.
Fig. 3. Präparat III links u. rechts. Die Hypoglossus-Wurzeln der linken und rechten Seite bei *Echidna aculeata.* Größe 5:1.

5 Wurzelstämmen, die gemeinsam oder durch zwei Löcher die Dura mater durchsetzen, um später gemeinsam mit dem N. vago-accessorius durch das Foramen hypoglosso-jugulare den Schädel zu verlassen. Von diesen Nerven hat der Vagus eigentlich zwei Löcher im Schädel, indem ein Ästchen des genannten Nerven medio-oral vom Hypoglossus den Hauptstamm verläßt und in einen gebogenen Kanal hineingeht. Das genannte Ästchen vereinigt sich aber bald (schon intracranial) mit dem Vagus, weil das kleine Kanälchen in den Canalis jugularis ausmündet. Hervorzuheben ist, daß die von dem Canalis jugularis durchsetzte Schädelwand sehr dick und

fest verknöchert ist, so daß das Austrepanieren Schwierigkeit verursacht und erst durch mühevolle Arbeit gute Resultate gibt.

Da das Ursprungsgebiet des Hypoglossus sehr variabel ist, sogar antimere Verschiedenheiten darbietet, so beschreiben wir genauer jedes wichtige Präparat für sich.

1. Präparat I links (Fig. 1). In oro-caudaler Richtung erscheinen vier an Größe zunehmende Wurzeln, von denen die dritte zweigabelig ist. Die letzten drei vereinigen sich bald, um gemeinsam durch die Dura zu gehen, während die erste, am meisten orale und zugleich zarteste Wurzel gesondert durch ein Duraloch geht. Sie zeigt gegenüber den drei folgenden Wurzeln auch darin ihre große Selbständigkeit, daß sie lange allein verläuft und erst beim Eintritt in den Canalis hypoglosso-jugularis mit dem Hauptstamm verschmilzt.

2. Präparat II rechts (Fig. 2). In oro-caudaler Richtung erscheinen vier an Größe zunehmende Bündel, von denen das am meisten orale, erste durch seine Zartheit und Selbständigkeit leicht übersehen werden kann. Sonst wie die folgenden Präparate.

3. Präparat III links (Fig. 3, links). Die Ursprungsfäden des Hypoglossus gruppieren sich in vier caudalwärts an Größe zunehmende Bündel. Das erste, zweite und vierte sind einfach, das dritte gabelig. Sonst verhält sich das Wurzelgebiet wie das zuletzt sub 4 zu beschreibende Präparat.

4. Präparat III rechts (Fig. 3, rechts). Der Nerv verläßt die Medulla und fließt alsbald in fünf Hauptbündel (Wurzeln) zusammen, die bezüglich ihrer Dicke sehr verschieden sind. Die letzte Wurzel (in oro-caudaler Richtung) ist die dickste; an ihr sieht man noch deutlich die ursprünglichen zusammengeflossenen Faserzüge. Oral vor ihr befinden sich zwei fast gleich dicke Wurzeln, die gut voneinander getrennt zu sein scheinen. Oral vor diesen findet sich eine ein wenig dickere Wurzel als die vorletzte. Die erste, am meisten orale Wurzel ist sehr zart und dünn und vereinigt sich schnell mit der zweiten. Alle diese Bündel gehen durch ein gemeinsames Duraloch, um gemeinsam in den Canalis hypoglosso-jugularis zu gelangen, wobei sie ihre Selbständigkeit lange bewahren. Nur der am meisten orale erste Ast konnte wegen seiner Zartheit innerhalb des Canalis nicht von dem zweiten unterschieden werden.

Diese voneinander recht abweichenden Verhältnisse werden bei genauerer Betrachtung und Beurteilung verständlich, auch wird die Diskrepanz vermindert, wenn wir die Präparate in eben angeführter

Reihenfolge behandeln. Am einfachsten liegen die Verhältnisse in dem zuerst beschriebenen Präparate (Fig. 1). Die in oro-caudaler Richtung bemerkbare Zunahme der Größe der drei letzten Wurzeln bestimmt uns, in ihnen die üblichen occipito-spinalen Nerven *a*, *b* *c* zu sehen. Neben diesen existiert aber das zarte orale Ästchen, das durch seine Selbständigkeit (eigenes Duraloch und solitärer Verlauf) nicht zu *a* gerechnet werden kann, sondern als ein selbständiger Nerv angesehen werden muß. Nach diesem wäre dieses selbständige, weit oral austretende Bündel zweifellos als das von FÜRBRINGER (1897) zuerst wahrgenommene Ästchen, welches er als einen occipitalen Nerv deutete, also als *z*, anzusehen. Somit wäre klargelegt, daß *Echidna* wirklich die spino-occipitalen Nerven *z*, *a*, *b* und *c* besitzt.

In dieser Beleuchtung ist es auch nicht schwer, den zweiten Fall (Fig. 2) zu verstehen: Hier haben wir wieder *z*, *a*, *b* und *c*. Nur ist *z* hier nicht mehr so selbständig, indem es des eigenen Duraloches entbehrt; sonst läuft es von *a* ebenso getrennt wie die übrigen *b* und *c*. Aber auch in dem übriggebliebenen dritten und vierten Fall (Fig. 3) können wir *z* wiederfinden. Es ist aber noch inniger mit *a* verbunden, übrigens nicht mehr reduziert als sonst. Der vierte Fall (Präp. III, r.) mit den fünf Wurzeln läßt sich gut verstehen, wenn wir bemerken, daß *b* gewöhnlich gabelig ist; hier ist die Gabelung weit distal gegangen und ein fünfwurzeliger Hypoglossus wird auf diese Weise vorgetäuscht.

Nachdem der Hypoglossus eine Zeitlang einheitlich verlaufen ist, tritt er in Beziehung zu dem ersten Cervicalnerven, der zwei später zu beschreibende Äste in seine Scheide sendet. Selbst gibt der Hypoglossus zwischen den erwähnten Ästen, oder höher, einen mehr oder weniger zarten Ramus descendens hypoglossi ab (Fig. 4*D*), der sich später mit dem Ramus cervicalis descendens inferior, der die Innervation der Unterzungenbeinmuskeln versorgt, vereinigt. Der erste Cervicalnerv, der in Beziehung zu dem Plexus hypoglossocervicalis tritt, teilt sich in zwei Äste, von denen der orale wieder sich in zwei teilt (*A*, *B*). Der obere (*A*) strebt recurrent hinauf und tritt in die Hypoglossusscheide ein, um aber in dieser nicht zentralwärts hinaufzulaufen, sondern er geht quer über die Hypoglossusfasern, kreuzt sich chiasmatisch mit ihnen und strahlt fächerförmig aus; in diesem Fächer biegen die oberen (centralen) Fasern deutlich etwas nach unten, d. h. peripherwärts (vgl. Fig. 5). Weiter konnten diese Fasern nicht verfolgt werden. Dieser Faserzug ist die ge-

wöhnliche Arkade, welche zwischen Cerv. I und Hypoglossus ausgespannt ist, und deren Auffaserung mir bei anderen Tieren vollständig gelungen ist. Der zweite ventrale Ast (*B*) geht allein oder mit dem Ramus cervicalis descendens des zweiten Cervicalnerven verbunden in der Hypoglossusscheide erst recurrent hinauf, kehrt aber dann fast rechtwinklig nach unten, um peripherwärts in dem Hypoglossusstamm weiter zu verlaufen. Der zweite Hauptast des Cerv. I (*C*) wendet sich in einem Bogen caudalwärts, vereinigt sich mit dem Ram. descendens hypoglossi (*D*) und später mit einem Ast

Fig. 4.

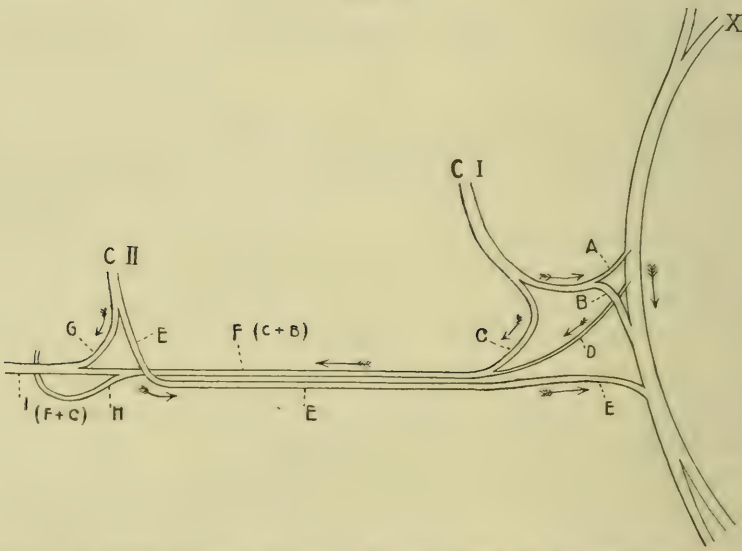

Präparat I. Der Plexus hypoglosso-cervicalis bei *Echidna aculeata*. Die Erklärungen der Bezeichnungen sind im Text zu finden. Größe $2^1/_4$: 1.

des Cerv. II (*G*) und besorgt die Innervation der Unterzungenbeinmuskeln. Der Teil des zweiten Cervicalnerven, der in Verbindung mit dem genannten Plexus steht, teilt sich auch in zwei; der orale (*E*) läuft lose mit dem Ram. desc. verbunden in umgekehrter Richtung dem Hypoglossus zu. Hier angelangt, geht er entweder allein oder mit dem Ast des ersten Cervicalnerven in die Hypoglossus-Scheide hinein, um in derselben peripherwärts weiter zu verlaufen und auszustrahlen.

Übrigens kommen hier große Verschiedenheiten vor, denn das periphere Gebiet des Hypoglossus scheint ebenso variabel zu sein wie seine Wurzeln. Ich will deswegen die drei von mir gefundenen Typen des Pl. cervicalis anführen.

1. Präparat (Fig. 5). Wie das oben beschriebene. Der Cerv. I sendet einen Ast in die Scheide des Hypoglossus, der centralwärts zu gehen scheint. Etwas ventral von der Stelle, wo dieser Ast hineingeht, tritt der Ramus descendens hypoglossi heraus, etwas mehr ventral geht der Ast des Cerv. I peripherwärts in den Hypoglossus-Stamm hinein. Noch tiefer vereinigt sich der Ast des Cerv. II mit diesem.

Fig. 5.

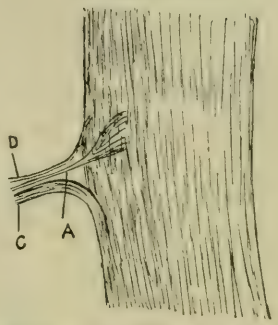

Präparat III. Die Austrittsstelle des Ramus descendens hypoglossi aus dem N. hypoglossus bei *Echidna aculeata*. *A* aus dem N. cervicalis I in den Hypoglossusstamm ziehende Fasern, die eine periphere Arkade bilden; *D* der Ramus descendens hypoglossi; *C* peripher in den Hypoglossus verlaufende Fasern vom N. cervicalis II. Größe 30:1.

2. Präparat (Fig. 6). Der Nervus hypoglossus sendet einen verhältnismäßig dicken R. descendens ab und empfängt nur zwei peripherwärts sich biegende Äste: einen von dem ersten, einen anderen von dem zweiten Cervicalnerven. Ein ähnliches Präparat ist auf Fig. 4 wiedergegeben. Hier ist nur der Ram. descendens hypoglossi (*D*) sehr dünn. Der mittlere und untere Ast gehört zu dem Ramus cervicalis I descendens inferior. Hieraus ersehen wir, daß der R. desc. hyp. sehr variabel sein kann.

3. Präparat (Fig. 7). Hier sendet der Hypoglossus einen sehr dicken R. descendens ab, der allein für die Innervation der infrahyoidalen Muskulatur bestimmt ist, denn ich fand keine Fasern von

Fig. 6.

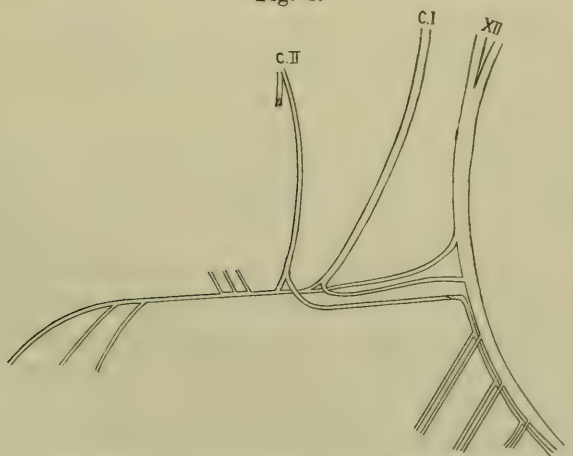

Präparat III. Der Plexus hypoglosso-cervicalis bei *Echidna aculeata*. Größe 1½:1.

dem Cerv. I zu diesem Ast kommen. Sonst ist hervorzuheben, daß nur der Cerv. I mit dem Plexus cervicalis verbunden ist. Ein Plexus in gewöhnlichem Sinne wird aber nicht gebildet, da der erste Cervicalnerv ungeteilt in die Hypoglossusscheide sich begibt, um peripherwärts auszustrahlen, ohne die gewöhnliche Verbindungsarkade zu bilden.

Ornithorhynchus anatinus Shaw. (Fig. 8—10). Die Verhältnisse bei *Ornithorhynchus* haben viel Ähnlichkeit mit denen bei *Echidna*, nur scheinen sie viel konstanter zu sein, indem ich in drei Präparaten die Wurzeln gleich sah. Auch stimmen meine Ergebnisse mit FÜRBRINGERS Zeichnung ganz überein, wenngleich ich bei genauerer Untersuchung zu einer etwas abweichenden Beurteilung des Wurzelgebietes gekommen bin.

Fig. 7.

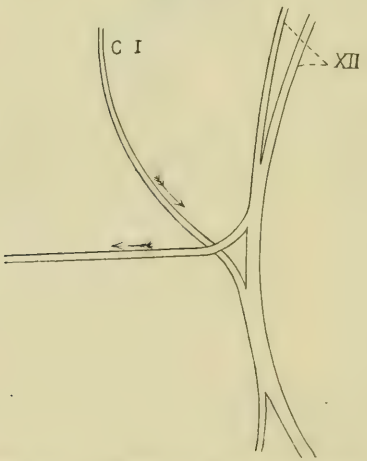

Präparat I. Der Plexus hypoglosso-cervicalis bei *Echidna aculeata*. Größe $1^1/_2$:1.

Der Hypoglossus verläßt die Medulla in fünf Wurzelbündel geteilt, von denen die vier letzten (in oro-caudaler Richtung) immer je zwei sich bald zu zwei ungleich dicken Wurzelbündeln verbinden (Fig. 8). Diese Verbindung ist aber, was das zweite Paar betrifft, nur scheinbar, denn die Wurzelelemente behaupten bis zur Vereinigung sämtlicher Bündel, mit Ausnahme der am meisten oralen, ihre Selbständigkeit. Betrachtet man die drei auf diese Weise entstandenen Bündel, so erscheinen sie wie bei *Echidna* von vorn nach hinten in zunehmender Größe. Der am meisten orale Ast ist sehr zart, stammt sehr weit oral aus der Medulla, legt sich infolge der weit caudaleren Lage des Austrittsloches dicht an die folgenden Wurzeln an, so daß er mit ihnen durch ein gemeinsames Duraloch hindurchgeht, hierbei jedoch durch eine unvollständige Durabrücke von ihnen getrennt. Dieser Ast behauptet lange seine Selbständigkeit und vereinigt sich erst nach dem Austritt des Nerven aus dem Schädel mit dem Hauptstamm. FÜRBRINGER hat die fünf Ursprungswurzeln folgenderweise aufgefaßt: Die zwei letzten (in oro-caudaler Richtung) bilden nach ihm *c*, die zwei vorhergehenden *b* und der zarte orale Ast *a*. Da aber die zweite und dritte Ursprungswurzel lange mit

deutlicher Trennungsfurche selbständig verlaufen, und da sie zusammen fast so dick wie die Summe der zwei letzten Wurzeln sind, so müssen sie als selbständige Nerven beurteilt werden. Der letzte dickste Ast, der aus den beiden letzten Wurzeln zusammengesetzt ist, muß also, wie schon auch FÜRBRINGER meint, als *c* angesehen werden. Die dritte Wurzel, die etwas dünner ist, wird dann *b*, während die zweite noch dünnere Wurzel *a* darstellt. Die am meisten

Fig. 8.



Fig. 9.

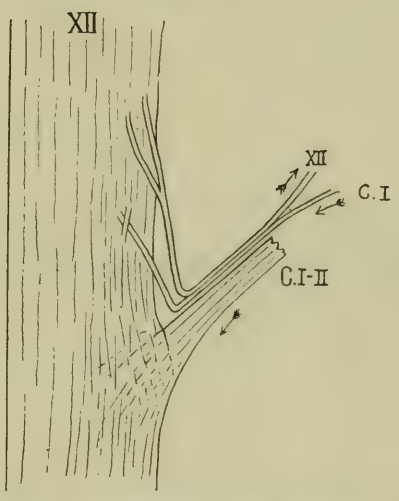

Fig. 8. Das Wurzelgebiet des Hypoglossus bei *Ornithorhynchus anatinus*. Größe 6:1.
Fig. 9. Die Austrittsstelle des Ramus descendens bei *Ornithorhynchus anatinus*. Die nähere Erklärung ist im Text zu finden. Größe 15:1.

orale selbständige erste durch eine fast selbständige Durascheidewand ausgezeichnete Wurzel stellt danach unzweideutig *z* dar.

Der Plexus hypoglosso-cervicalis von *Ornithorhynchus anatinus* ist fast identisch mit dem von *Echidna* (vgl. Fig. 9 und 10 mit Fig. 4). Der Hypoglossus sendet einen verhältnismäßig dicken Ast zu der Ansa, welche dazu noch aus Fasern der beiden ersten Cervicalnerven (*C I* und *C II*) besteht (Fig. 9 und 10). Wie bei *Echidna* versieht der Cervicalis I auch hier den Plexus hypoglosso-cervicalis mit einem Ast, welcher sich in zwei Zweige teilt. Der orale Zweig spaltet sich in ein unteres und ein oberes Fascikel, von

denen das letztere recurrent hinauf strebt und in die Hypoglossusscheide eintritt, also einer Verbindungsarkade zwischen *C* I und XII entspricht. Diese Arkade konnte ich nicht vollständig entwirren; doch kann ich so viel mit Sicherheit behaupten, daß ihre Fasern oral-dorsal quer über die abwärts (peripherwärts) ziehenden XII-Fasern gehen, um sich mit diesen dicht zu verfilzen; die Auspräparierung weiter zu führen, gelang mir nicht. Das untere Fascikel des oralen Zweiges von Cervicalis I verläuft peripherwärts gemeinsam mit den Fasern von Cervicalis II in dem Hypoglossus-

Fig. 10.

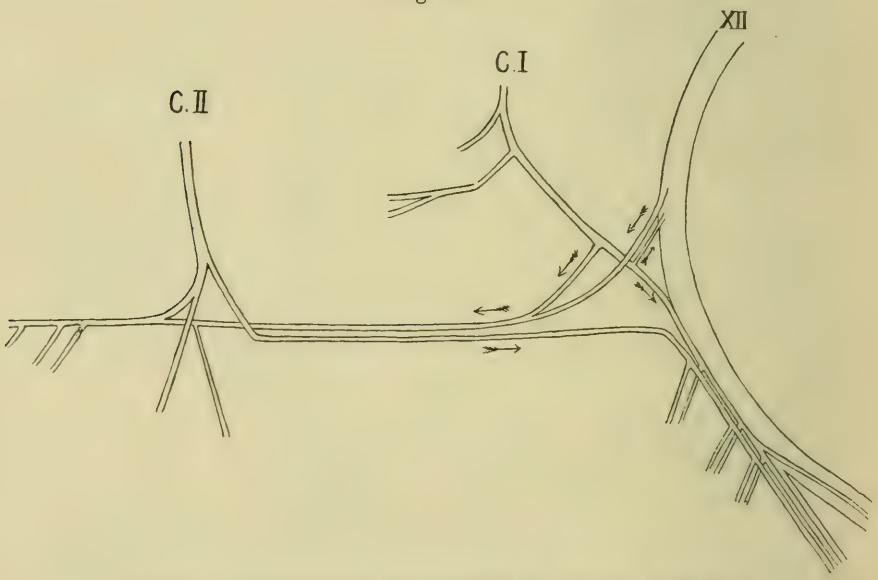

Der Plexus hypoglosso-cervicalis bei *Ornithorhynchus anatinus*. Größe 2¼:1.

stamm weiter, geradeso, wie bei *Echidna*. Da die Muskulatur des *Ornithorhynchus* genauer untersucht wurde, so teile ich hier meine diesbezüglichen Erfahrungen mit (vgl. Fig. 9 und 10).

Der N. hypoglossus innerviert gemeinschaftlich mit den zwei ersten Cervicalnerven die Mm. omo-hyoideus, sterno-hyoideus superficialis und Sterno-thyreoideus. Ein M. thyreo-hyoideus kommt noch nicht als gesonderter Muskel vor. Seine Elemente sind noch in den tieferen longitudinalen Sterno-Hyoidal-Muskeln (M. sterno-hyoideus profundus) zu suchen. — Genannte Nerven innervieren noch den M. genio-hyoideus, Cerv. II und Hypoglossus den M. hyo-glossus ventralis, während Hypoglossus allein den Hyo-glossus dorsalis zu ver-

sorgen schien. Sonst gelang es mir, die cervicalen Elemente bis in die obere und untere Zunge zu verfolgen, und zwar ging Cerv. I in die beiden, während es mir nicht gelang, den Cerv. II in der Vorderzunge zu finden.

Nebenbei sei erwähnt, daß ein Ast des N. glosso-pharyngeus sich mit dem Hypoglossus verbindet.

Zusammenfassung. Der Hypoglossus tritt bei den Monotremen etwas vor dem Vago-accessorius aus der Medulla und wird aus vier Ursprungswurzeln gebildet, die ich als *z*, *a*, *b* und *c* gedeutet habe. Der Plexus hypoglosso-cervicalis wird in der Regel von dem Hypoglossus und den zwei obersten Cervicalnerven gebildet und enthält sowohl cervicale als hypoglossale Fasern, weil der Hypoglossus einen absteigenden Ast aussendet. Die suprahyoidalen Muskeln werden gemeinsam von dem Hypoglossus und Cerv. I und II innerviert. Eine Verbindungsarkade kommt in der Regel zwischen dem Hypoglossus und Cervicalis I vor.

2. Marsupialia (Fig. 11—23).

Die Verhältnisse bei den verschiedenen Vertretern der Beuteltiere scheinen voneinander erheblich abzuweichen. Die verschiedenen Gattungen, sogar die Species, sind in dieser Beziehung einander ungleich; dazu kommt noch eine sehr große individuelle Variation bei einigen Arten. Für Gehirnuntersuchungen war das sonst reichhaltige und schöne Material nicht gut geeignet, da die centralen Teile des Nervensystems teilweise ganz faul waren. Die peripherischen Verhältnisse konnten dagegen um so viel besser untersucht werden, da die Muskulatur locker und dunkel war, während die Nerven sich schön weiß, ohne allzu reichliches Fettgewebe gegen den dunklen Grund abzeichneten.

Phascolomys ursinus Shaw., linke Seite. Am deutlichsten und schönsten zeigten sich die Verhältnisse bei einem jungen, 12 cm langen, gut konservierten Wombatweibchen. Da dies sehr ursprüngliche anatomische Charaktere zeigte, fangen wir mit der Beschreibung desselben an. (Fig. 11, 12 und 13.)

Der Abgang der acht ungleich dicken Wurzelfäden des Hypoglossus aus der Medulla erfolgt oral-ventral vom N. accessorius (Fig. 11). Alsbald gruppieren sich diese zu drei Hauptstämmen, die an Stärke oro-caudal zunehmen und durch drei Duralöcher austreten. Der orale, dünnste Stamm setzt sich aus drei, der mittlere aus zwei, der caudale, dickste aus drei Ursprungsfäden zusammen. Von diesen

zuerst genannten drei Wurzelfäden zeichnet sich der am meisten orale durch seine außerordentliche Zartheit und relative Selbständigkeit besonders aus. Da diese Wurzel frei für sich, durch eine schmale Durabrücke von dem Hauptbündel getrennt, durch die Dura geht, um erst nach dem Austritt sich mit demselben zu verbinden, halte ich sie für einen selbständigen verkümmerten Nerven,

Fig. 11.

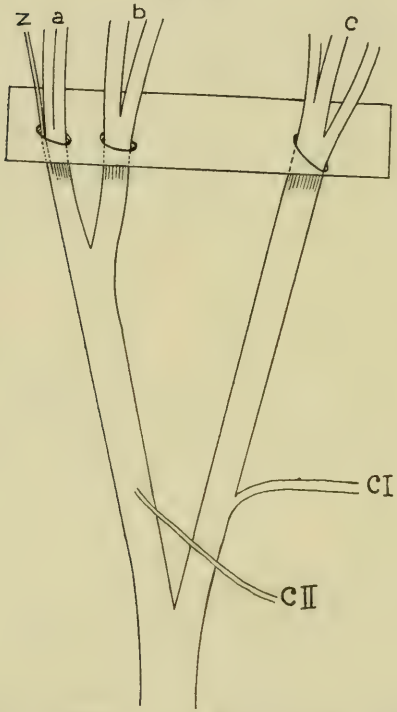

Fig. 12.

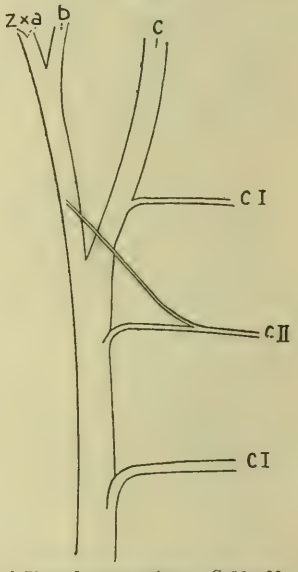

Fig. 11. Präparat II. Das Wurzelgebiet des Hypoglossus bei *Phascolomys ursinus*. Größe 33 : 1.
Fig. 12. Präparat II. Die zwischen den zwei ersten Cervicalis-Nerven und dem Hypoglossus ausgespannten Cervicalis-Arkaden bei *Phascolomys ursinus*. Größe 18 : 1.

der nichts anderes als ein Occipitalnerv sein kann, hier also als z gedeutet werden muß. Die übrigen Äste sind a, b und c. Nachdem die Hauptstämme die Dura durchsetzt haben, vereinigen sich $z+a$ und b, um gemeinsam in den oralen Canalis hypoglossi zu gehen. Durch den zweiten caudalen Hypoglossuskanal verläuft c allein (Fig. 11 und 12). Erst nach dem Austritt aus dem Schädel vereinigen sich die zwei Stämme $z+a+b$ mit c, um den einheitlichen Hypoglossusstamm zu bilden. Dieser empfängt aber noch vor seiner Vereinigung Äste von Cervicalis I und II und zwar

so, daß *c* allein einen dickeren Ast von Cerv. I bekommt, der peripherwärts sich wendet und in den gemeinsamen Hypoglossusstamm sich begibt. Das äußerst zarte[1] Ästchen von Cerv. II steigt centralwärts auf und geht in den Hauptstamm, der aus *z*, *a* und *b* gebildet ist. Wegen der Zartheit dieses Ästchens konnte nicht festgestellt werden, welche Richtung es weiterhin nahm. Daß es sich hier um eine gewöhnliche Verbindungsarkade zwischen dem Hypoglossus und Cervicalnerven handelte, ist wohl sicher. Später soll

Fig. 13.

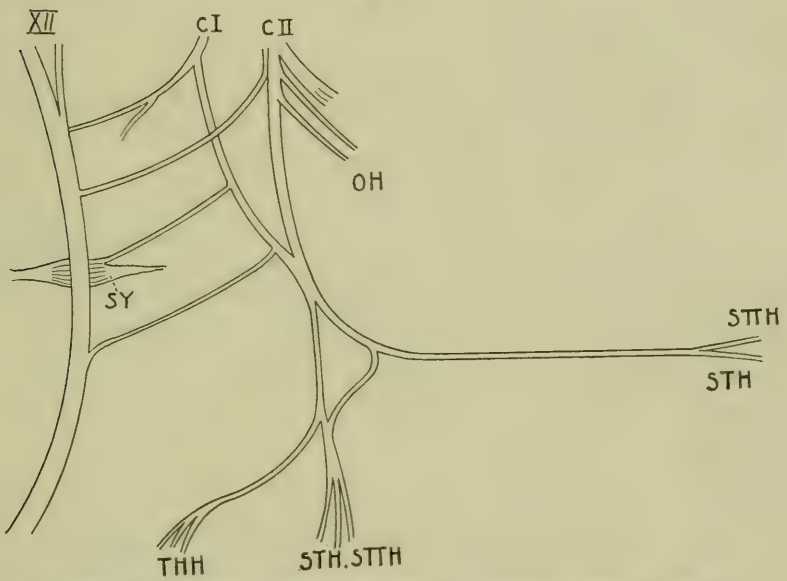

Präparat II. Der Plexus hypoglosso-cervicalis bei *Phascolomys ursinus*. Größe 5 : 1.

auch gezeigt werden, wie diese Arkaden aufgefaßt werden müssen. Mehr peripher empfängt der gemeinsame Hypoglossusstamm den dickeren Teil des Astes aus Cervicalis II und noch weiter einen noch dickeren Ast aus Cerv. I, die beide auch peripherwärts ausstrahlen.

Der Hypoglossusstamm ist also reichlich mit Cervicalelementen vermengt. Welche Muskeln diese innervierten, konnte nicht festgestellt werden. Von den Unterzungenbeinmuskeln kann aber mit Sicherheit gesagt werden, daß sie ausschließlich Cervicalnerven

[1] Auf der Figur konnte dasselbe nicht zart genug dargestellt werden.

empfangen. Cerv. I und II versorgen nämlich gemeinsam die Mm. thyreo-hyoideus, sterno-thyreoideus und sterno-hyoideus. Dagegen innerviert Cerv. II allein den M. omo-hyoideus, der zwei gleich dicke Äste von ihm bekommt, die wohl den beiden, hier nicht durch eine deutlichere Zwischensehne getrennten Muskelbäuchen entsprechen.

Etwas abweichend fand ich die Verhältnisse bei einem anderen Exemplar von Wombat, die hier auch mitgeteilt werden sollen,

Fig. 14.

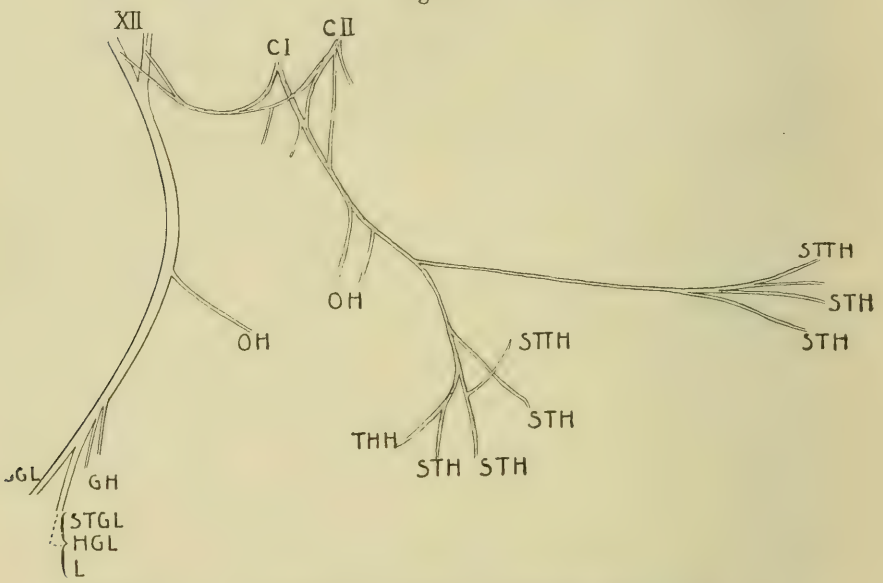

Präparat I. Der Plexus hypoglosso-cervicalis bei *Phascolomys ursinus*. Größe $1^1/_2 : 1$.

um zu zeigen, wie groß die Variationen bei den Beuteltieren sein können.

Phascolomys ursinus Shaw., junges Männchen, 25 cm lang (Fig. 14). Bei diesem Tiere wurde nur das peripherische Gebiet untersucht. Prinzipiell weicht dasselbe nur darin von dem oben beschriebenen Exemplar ab, daß hier der M. omo-hyoideus außer von Cerv. I und II vielleicht auch Äste vom Hypoglossus bekommt. Auch existiert nur eine sich gabelig teilende Verbindungsarkade zwischen dem Hypoglossus und den Cerv. I—II. Hieraus ist ersichtlich, daß die erwähnte Verbindungsarkade wenigstens zum größten Teil Elemente peripherwärts sendet. Ausgeschlossen ist es nicht, daß auch der zu dem M. omo-hyoideus ziehende Ast reine Hypoglossusfasern enthalten dürfte; da aber bei dem zuerst beschriebenen Exemplare der

M. omo-hyoideus nur Nervenfasern von Cerv. II bekommt, so ist dies wenig wahrscheinlich.

Didelphys marsupialis L. var. azarae Temm. (Fig. 15—18). (Präparat I, erwachsenes Weibchen) (Fig. 15). Der Hypoglossus verläßt

Fig. 15.

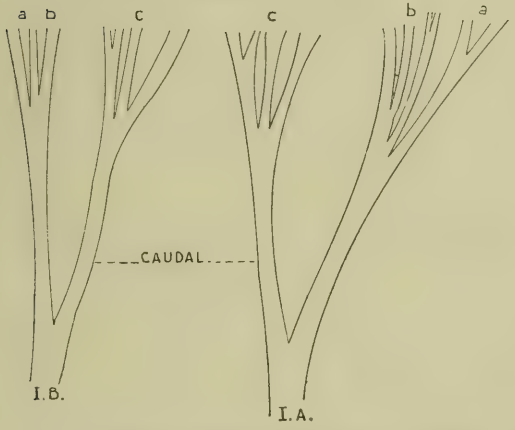

Fig. 17.

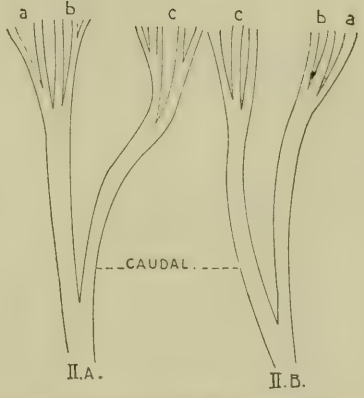

Fig. 15. Präparat I links und rechts. Das Wurzelgebiet des Hypoglossus bei *Didelphys marsupialis* var. *azarae*. Größe 4:1.

Fig. 17. Präparat II links und rechts. Das Wurzelgebiet des Hypoglossus bei *Didelphys marsupialis* var. *azarae*. Größe 4:1.

Fig. 16.

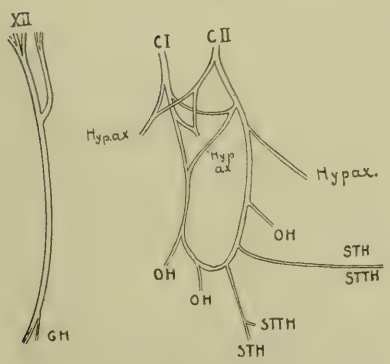

Fig. 18.

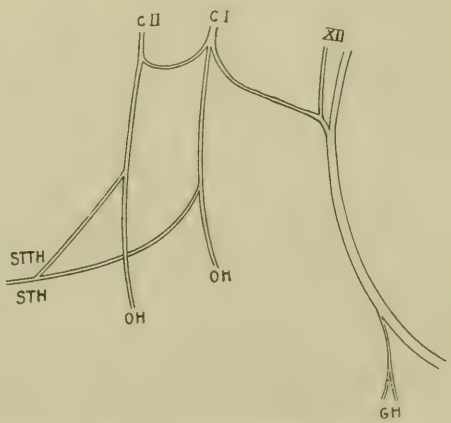

Fig. 16. Präparat I links. Der Plexus hypoglosso-cervicalis bei *Didelphys marsupialis* var. *azarae*. Größe 1:1.

Fig. 18. Präparat II rechts. Der Plexus hypoglosso-cervicalis bei *Didelphys marsupialis* var. *azarae*. Größe 1:1.

die Medulla mit sechs oder sieben Ursprungswurzeln, die sich bald zu zwei Hauptstämmen vereinigen. Die drei bis vier oralen bilden

den etwas dickeren vorderen, die zwei bis drei caudalen den schwächeren hinteren Ast. Diese zwei Äste treten isoliert durch zwei Foramina durch den Schädel, um sich ziemlich spät zu dem einheitlichen Hypoglossusstamm zu vereinigen. Da der orale Stamm dicker als der caudale ist, muß ersterer aus wenigstens zwei Nerven zusammengesetzt sein. Ich möchte deswegen den oralen Ast für eine Fusion der Wurzeln *a* und *b* (vielleicht dazu noch *z*) erklären. Der caudale Ast würde danach allein *c* repräsentieren. Diese Auffassung wird durch die Verhältnisse bei *Wombat* gestützt. Dort ging *c* auch allein durch den Schädel, während *z*, *a* und *b* zu einem etwas dickeren Stamm verbunden den Schädel verließen (vgl. Fig. 15).

Die peripherischen Verhältnisse wichen beiderseits voneinander darin ab, daß links keine Arkade zwischen dem Hypoglossus und den Cervicalnerven vorhanden war. Rechts war sie dagegen deutlich sichtbar und ihre Fasern konnten bis zu dem M. genio-hyoideus verfolgt werden. Der M. omo-hyoideus empfängt drei oder zwei Äste von Cerv. I und II. Einen Ast für den M. thyreo-hyoideus konnte ich trotz mühevoller Untersuchung nicht finden (Fig. 16[1]).

Das zweite Exemplar vom *D. azarae* ergab wegen schlechter Konservierung auch keine genaueren Resultate über das Wurzelgebiet. Die Figuren zeigen am deutlichsten die kleinen Verschiedenheiten (Fig. 17 und 18).

Macropus ruficollis Desm. var. Bennettii Waterh. (Fig. 19), kleines Männchen. Die Wurzeln des Hypoglossus verhielten sich im großen und ganzen wie bei *Didelphys*. Auch das peripherische Verhalten war ziemlich ähnlich. Links kam eine gabelige Verbindungsarkade zwischen dem Hypoglossus und dem ersten Cervicalnerven vor; rechts (Fig. 20) war der N. hypoglossus aber ganz von diesem unabhängig, wie einmal bei *Didelphys azarae* (Fig. 16). Der Ast für den M. thyreo-hyoideus kam links allein von dem Cerv. I, rechts von dem Cerv. II.

[1] Da *Didelphys* ein sehr tiefstehendes Beuteltier ist, sogar tiefer als *Phascolomys*, ist es auffallend, daß *z* bei ihm nicht gefunden wurde. Die cerebrale Verbindung des XII war wegen schlechter Konservierung (Maceration) bei der Präparierung nicht erhalten geblieben. Vielleicht ist auch das Nichtvorhandensein des *z* auf Rechnung der Maceration zu schieben. Die fehlende Arkade zwischen den Cervicalnerven und dem Hypoglossus (Präparat I, Fig. 16) möchte ich aber nicht der Maceration zuschreiben, erstens weil rechts eine deutliche Verbindung vorkommt, zweitens weil die Nerven in der Peripherie gut konserviert waren und drittens, weil ein Ausfall der Arkadenbildung bei den Beuteltieren gelegentlich vorkommt.

Die Verbindungsarkade konnte ich nicht vollständig entwirren. Der axiale Ast schien centralwärts auszustrahlen, wurde aber bei der weiteren Präparierung so dünn, daß ich nicht zu entscheiden ver-

Fig. 19.

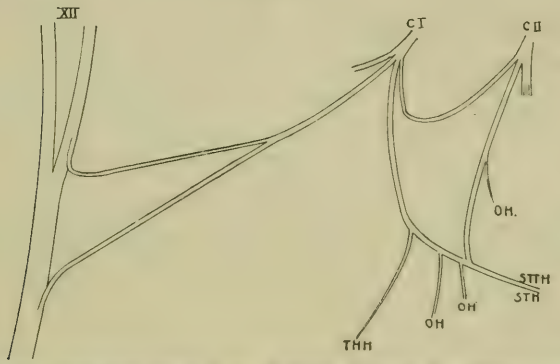

Der linke Plexus hypoglosso-cervicalis bei *Macropus ruficollis* var. *Bennettii*. Größe 2:1.

Fig. 20.

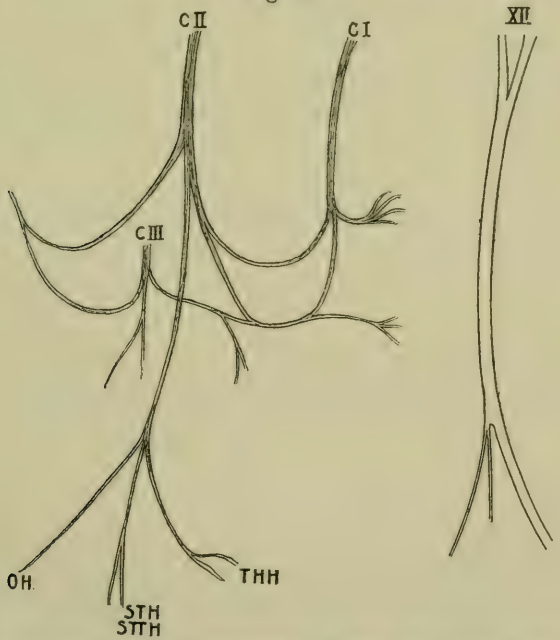

Der rechte Plexus cervicalis und der N. hypoglossus bei *Macropus ruficollis* var. *Bennettii*. Größe 2:1.

mochte, ob er in den Canalis hypoglossi ging oder nicht. Ich glaube aber mit gutem Grunde, wie die spätere Erörterung ergeben wird, behaupten zu können, daß er sich peripherwärts zurückwendet. Die

distale Gabelung strahlt größtenteils peripherwärts aus, sendet aber einzelne zarte Fasern centralwärts längs des einheitlichen Hypoglossusstammes, die aber nicht weiter verfolgt werden konnten.

Rechts versuchte ich die Verbindungsarkade zwischen Cervicalis I und II zu entwirren und bemerkte, daß dieselbe aus Cervicalis I stammte. Sie ging, ohne Äste peripherwärts zu entsenden, centralwärts bis zu dem Ganglion. Dort angelangt, war es unmöglich, die Fasern weiter zu verfolgen, weil hier eine innige Kreuzung stattfand. Diese Verhältnisse wären gar nicht zu verstehen, hätte ich nicht ein fast ähnliches Verhalten bei einer neugeborenen Katze beobachtet. Die später zu beschreibenden Erfahrungen, die ich bei jener erwähnten Katze machte, lassen mich vermuten, daß der Cervicalis I hier Fasern für die infrahyoidale Muskulatur dem zweiten Cervicalisstamm überliefert.

Was die Innervation betrifft, so unterscheiden wir zwei Möglichkeiten:

I. das regelmäßige Verhalten: Die infrahyoidale Muskulatur von Cervicalis I und II, die suprahyoidale Muskulatur von XII, Cervicalis I und II;

II. als individuelle Variation vorkommend: Die infrahyoidale Muskulatur von Cervicalis II (wenn die Verbindungsarkade richtig erklärt ist, auch von Cervicalis I). Die suprahyoidale Muskulatur von XII.

Macropus giganteus Zimm. (Fig. 21). Bei diesem Tiere waren die Verhältnisse ganz ähnlich wie bei dem vorigen. Die Verbindung

Fig. 21.

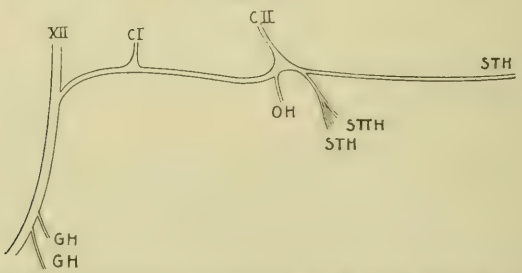

Der Plexus hypoglosso-cervicalis der linken Seite bei *Macropus giganteus*. Größe $1^1/_2$:1.

zwischen XII und Cervicalis I war einfach, und letzterer sandte alle seine Fasern peripherwärts. Der M. genio-hyoideus, der in zwei Portionen gesondert war, empfing zwei Nervenäste, von denen der obere aus lauter Cervicalisfasern zu bestehen schien. Die infra-

hyoidalen Muskeln wurden ausschließlich von Cervicalis I und II versorgt. Ganz ähnlich verhielt sich dies Gebiet bei **Bettongia penicillata Gray.**

Perameles nasuta E. Geoffr., erwachsenes Männchen, weicht nicht viel von dem oben beschriebenen ab. Eine Verbindungsarkade ist links vorhanden, die sich in zwei Äste teilt, von denen der eine peripher-, der andere centralwärts in den Hypoglossus-Stamm eingeht. Rechts stand der Hypoglossus in keinem Zusammenhang mit den Cervicalnerven. Er sendet auch keinen abgehenden Ast, verhält sich also ganz wie der solitäre Hypoglossus bei *Didelphys* und *Macropus*, die oben beschrieben und abgebildet sind (Fig. 16 u. 20).

Fig. 22.

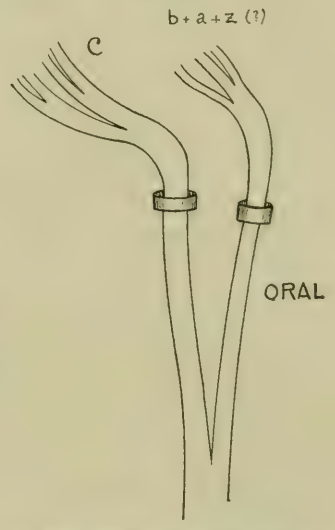

Das Wurzelgebiet des Hypoglossus der rechten Seite bei *Didelphys murina* (?). Größe 20 : 1.

Didelphys murina L. (?)[1]. Der Hypoglossus verläßt in 7 Wurzeln geteilt die Medulla. Diese sammeln sich zu zwei Stämmen, von denen der orale etwas schlanker zu sein scheint. Der Cervicalis I legt sich dem Hypoglossus dicht an, sendet einige Fasern quer über dessen Stamm, so daß dieser stark mit cervicalen Elementen vermengt ist. Die infrahyoidalen Muskeln und der M. genio-hyoideus sind reine Cervicalmuskeln. Der M. omo-hyoideus bekommt nur einen Ast von dem Cervicalis II (Fig. 22 und 23).

Zusammenfassung. Der Hypoglossus verläßt bei den Beuteltieren die Medulla oral-ventral von dem Vago-accessorius (*Phasco-*

[1] Das hier untersuchte, aus alten Vorräten stammende Tier (von etwa 12 cm Länge) war als *Cladobates murinus* etikettiert und so zerschnitten, daß es nicht mehr bestimmt werden konnte. Zu *Cladobates* kann es jedoch nicht gehören. *Cladobates javanicus* (siehe unten) hat ein wohlentwickeltes Zungenbein. Das Cornu hyale besteht aus den vier Teilen: Hypo-, Kerato-, Stylo- und Tympanohyale; zwischen den zuletzt genannten findet sich wie gewöhnlich die Synchondrosis tympano-styloidea. Bei dem vorliegenden Tiere war das Zungenbein ganz anders gebildet. Ein Cornu hyale fehlte ganz. Die Cornua branchialia I bildeten mit dem Körper einen Knochenbogen, der mit dem Kehlkopf verbunden war. Diesen sonderbaren Verhältnissen entsprechend sah die Muskulatur auch sehr eigentümlich aus. Der M. hyo-pharyngeus begann von

lomys) und besitzt drei oder vier Ursprungswurzeln, die ich als *a*, *b* und *c* bzw. *z*, *a*, *b* und *c* gedeutet habe. Die Wurzel *z* scheint bei Beuteltieren sehr verkümmert, oder vielleicht auch fest mit *a* ver-

Fig. 23.

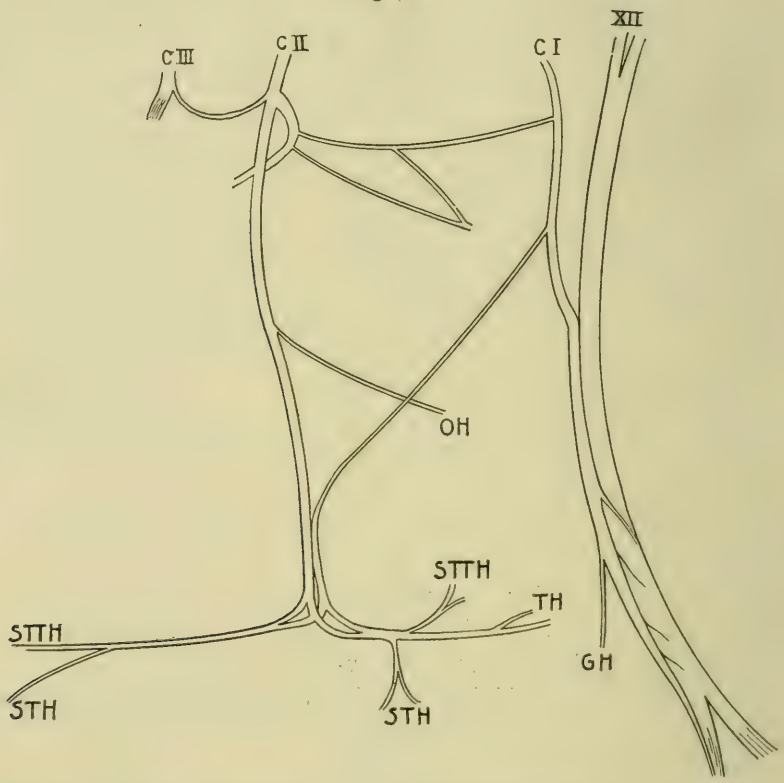

Der Plexus hypoglosso-cervicalis der rechten Seite bei *Didelphys murina* (?). Größe 4:1.

dem Schädel hinter der Bulla ossea. Der M. stylo-glossus aber war kurz und breit und entsprang von der Rachenschleimhaut, den Zungengrund seitlich umgebend; ein M. stylo-hyoideus fehlte. Diese aufgezählten Eigentümlichkeiten beweisen, daß das Tier keine *Tupaja* (*Cladobates*) sein kann. Dem Zungenbein nach möchte ich sogar behaupten, daß es kein Insektenfresser sein kann, denn ein so reduziertes Zungenbein treffen wir, soweit ich die Verhältnisse kenne, nicht einmal in der Familie der Centetidae, wo das Cornu hyale zwar größtenteils bandartig rückgebildet ist, jedoch noch ein knöchernes Hypohyale hat. Bei *Centetes* sind die oben aufgezählten Muskeln auch wohl entwickelt. Bei *Didelphys* habe ich aber fast die gleichen Verhältnisse beobachtet: sowohl das Zungenbein als die entsprechende Muskulatur und die Foramina des Hypoglossus sind fast identisch. Ich vermute daher, daß es sich um einen Schreibfehler auf der Etikette handelt, daß in Wirklichkeit *Didelphys murina* L. vorliegt, und führe das Präparat unter *Didelphys murina* (?) an.

bunden zu sein. Der Plexus hypoglosso-cervicalis wird in der Regel von dem Hypoglossus und den zwei obersten Cervicalnerven gebildet. Verhältnismäßig oft tritt der Hypoglossus aber individuell ganz selbständig auf, und kein Plexus wird gebildet. Die suprahyoidalen Muskeln werden von dem Hypoglossus und den obersten Cervicalnerven, die infrahyoidalen Muskeln dagegen ausschließlich von Cervicalis I und II innerviert. Einmal schien der M. omo-hyoideus auch Hypoglossus-Fasern zu empfangen. Wo keine Plexusbildung vorkommt, werden die suprahyoidalen Muskeln vom Hypoglossus, die infrahyoidalen von den Cervicalnerven versorgt.

3. Insectivora (Fig. 24—51).

Talpa europaea L. Der Abgang des N. hypoglossus aus der Medulla geschieht bei meinen Exemplaren etwas anders, als es von den älteren Anatomen (auch Beck) beschrieben worden ist. Sämtliche Wurzeln verlassen die Medulla caudal-medial von dem N. vago-accessorius, doch tritt eine Ursprungsfaser erheblich näher dem genannten Nerven, als es von Beck angegeben worden ist, nämlich ventral von der Stelle, wo der Accessorius fast rechtwinkelig von der Medulla nach außen biegt. Ferner stehen die anderen mehr caudalen Ursprungswurzeln einander viel näher (etwa in der Mitte zwischen dem Accessorius und Cervicalis I), als nach der Beck-schen Figur zu schließen ist. Sonst weichen die einzelnen Individuen etwas voneinander ab, so daß eine detaillierte Beschreibung nötig ist.

Am deutlichsten lagen die Verhältnisse bei einem jungen wohlkonservierten Tiere, bei dem das ganze Wurzelsystem des Hypoglossus im intakten Zusammenhang mit der Medulla nach der Austrepanation erhalten geblieben war. Bei diesem Exemplare fand ich bei meiner Untersuchung zuerst bei 40facher Vergrößerung einen oralen, ganz dünnen Ast, der in einem ziemlich offenen Winkel von den übrigen oralwärts divergierte (Fig. 24). Dieses äußerst zarte Ästchen gab sich als ein sehr selbständiger Teil des Wurzelsystems auch darin zu erkennen, daß es weiter dorsal aus der Medulla austrat, während die weiter caudal austretenden Wurzeln mehr zusammen lagen und von der Fortsetzung der Wurzellinie der Cervicalnerven ihren Ursprung nahmen. Bei sorgfältiger Auspräparierung der Ursprungswurzeln zeigte sich weiter, daß die caudalen Wurzeln in drei Faserzüge zerfallen waren, von denen der am meisten caudale der dickste, die zwei vorhergehenden von fast gleicher

Stärke waren (Fig. 24 links). Nach diesem deute ich die caudalen Wurzeln als *c*, *b* und *a*, das orale Fäserchen als *z*. Auf der linken Seite gelang mir die Präparation nicht vollkommen, nur das Vorkommen des oralen Fäserchens *z* konnte ich feststellen (Fig. 24 rechts).

Bei einem anderen Maulwurfsexemplare war der intakte Zusammenhang des Hypoglossus mit der Medulla wegen schlechter Konservierung nicht mehr erhalten. Die Wurzeln waren aber deutlich zu sehen (Fig. 25). Man konnte drei dickere und eine zarte Wurzel, die selbständiger war und erst viel später als die anderen mit dem Hauptstamm des Hypoglossus verschmolz, unterscheiden.

Fig. 24. Fig. 25. Fig. 26.

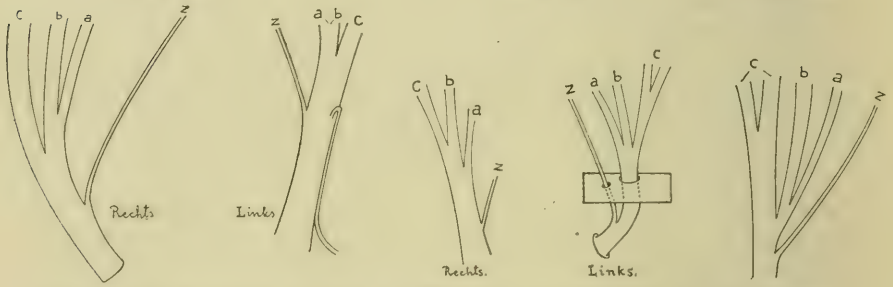

Fig. 24. Präparat II rechts und links. Das Wurzelgebiet des Hypoglossus bei *Talpa europaea*. Größe 13 : 1.

Fig. 25. Präparat III rechts und links. Das Wurzelgebiet des Hypoglossus bei *Talpa europaea*. Größe 9 : 1.

Fig. 26. Präparat V. Das Wurzelgebiet des Hypoglossus der linken Seite bei *Talpa europaea*. Größe 10 : 1.

Bei diesem Tiere konnte ich weiter auf der linken Seite konstatieren, daß die orale, zarte Wurzel ein selbständiges Dura-Loch besitzt und erst nach dem Austritt des Nerven durch die Dura sich mit dem Hauptstamm verbindet. Sonst vereinigten sich *a* und *b* zu einem Stamm, bevor sie mit dem zweigabeligen *c* zusammentraten. Ähnlich verhielt sich der Nerv bei einem weiter untersuchten Tiere (Fig. 26 rechts). Der Nerv tritt einheitlich durch ein Loch durch den Schädel.

Der bogenförmige Hypoglossus-Stamm steht regelmäßig mit den Cervicalnerven in einer Verbindung, die eine mehr weniger deutliche Arkade repräsentiert. Nur einmal fand ich diese Verbindung nicht (Präparat I links, nicht abgebildet). Hier verlief der N. hypoglossus schräg oral-ventral, ohne Äste abzugeben oder zu empfangen. Da das Tier schlecht konserviert war, bin ich indessen nicht ganz

sicher, ob ich nicht vielleicht eine ganz feine Verbindungsarkade übersehen habe. Ein ganz selbständiger Hypoglossus ist aber keineswegs undenkbar, da ja ähnliche Variationen auch bei anderen Tieren vorkommen. Übrigens schwankt die Arkade zwischen dem N. hypoglossus und dem Cervicalis I erheblich in der Stärke. Auch zwischen Cervicalis I und II kommen gelegentlich Arkaden vor (vgl. Fig. 27, Präparat III links, aber nicht rechts). Einmal habe ich eine solche Verbindungsarkade entwirrt und fand, daß die Fasern von dem N. cervicalis I zu dem N. cervicalis II gingen (wenigstens

Fig. 27.

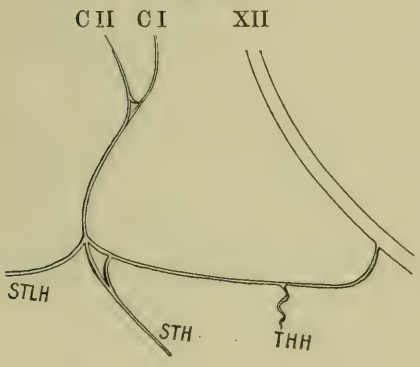

Fig. 28.

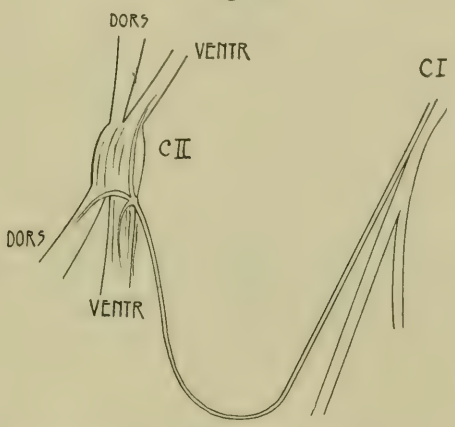

Fig. 27. Präparat III rechts. Der Plexus hypoglosso-cervicalis bei *Talpa europaea*. Größe 6 : 1.
Fig. 28. Präparat V. Die Nervenarkade zwischen Cerv. I und II bei *Talpa europaea*. Größe 12 : 1.

einige Fasern). Sie liefen bis an das Ganglion, ohne Äste abzugeben, dort findet eine totale Kreuzung statt, so daß das Auspräparieren äußerst schwer ist. Ich konnte jedoch feststellen, daß ein kleiner Teil der Fasern in den motorischen Ast des zweiten Cervicalnerven ausstrahlte. Es kann möglich sein, daß die übrigen Fasern von Cervicalis II stammen und in umgekehrter Richtung nach Cervicalis I gehen. Darüber kann ich aber keine entscheidenden Angaben machen (vgl. Fig. 28). Die Arkade zwischen dem Hypoglossus und Cervicalis I steht entweder hoch (Fig. 29), mäßig hoch (Fig. 30), oder tief (Fig. 27). Diese Verbindung konnte ich vollständig entwirren. Sie besteht wohl in der Regel aus lauter Fasern von Cervicalis I, die zu dem Hypoglossus-Stamm streben, wobei sie sich entweder gleich peripherwärts richten oder eine Strecke längs des Hypoglossus aufsteigen, um später plötzlich nach der Peripherie umzukehren (Fig. 31, 32 u. 33). Da der M. thyreo-hyoideus aus diesem Ramus cervicalis

descendens innerviert wird, ist er in der Regel ein cervicaler Muskel. Dasselbe scheint mit dem M. genio-hyoideus der Fall zu sein. Auch alle Unterzungenbeinmuskeln sind wie M. thyreo-hyoideus rein cervical, da der R. descendens keine Hypoglossus-Fasern enthält. Beim

Fig. 29.

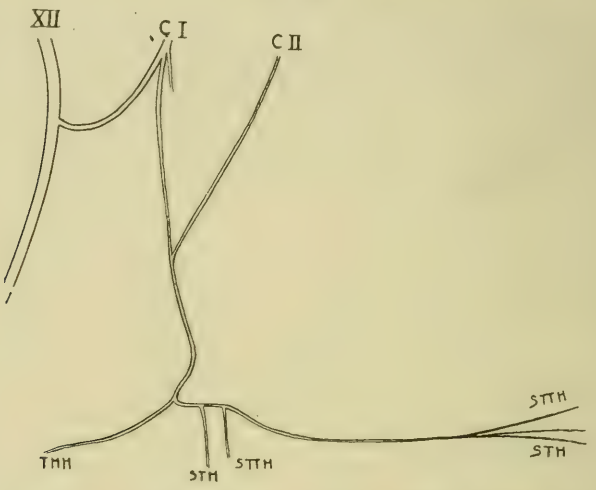

Präparat II links. Der Plexus hypoglosso-cervicalis bei *Talpa europaea*. Größe 6 : 1.

Fig. 30.

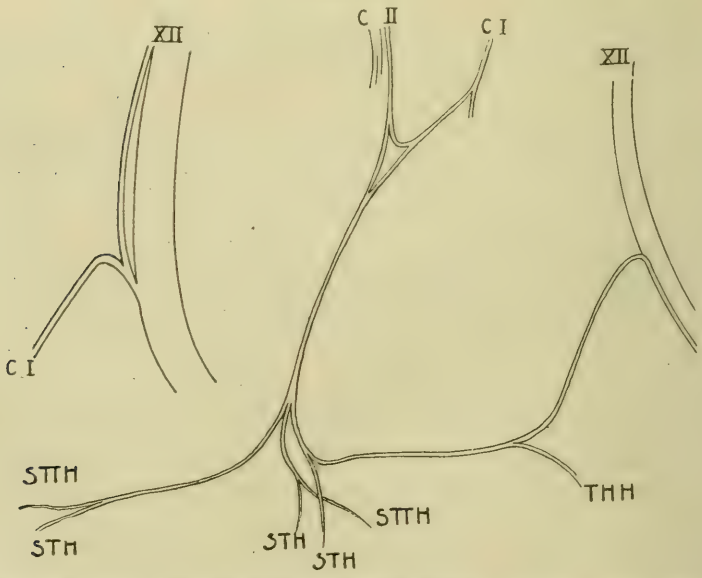

Präparat V. Der Plexus hypoglosso-cervicalis bei *Talpa europaea*. Größe 6:1. Links ein Teil desselben noch mehr vergrößert (12:1).

Maulwurf Präparat IV links empfing der Hypoglossus die Verbindungsarkade von Cervicalis I sehr hoch. An derselben Stelle sah ich aber einen ganz dünnen Ast aus dem am Hypoglossus-Stamm lose laufenden Faserbündel abgehen. Ich verfolgte diesen äußerst zarten Ast bis in den M. thyreo-hyoideus. Das Ästchen gab keine Fasern für die anderen infrahyoidalen Muskeln ab. Es erscheint also als eine seltene Innervationsanomalie des M. thyreo-hyoideus, der hier als ein reiner Hypoglossus-Muskel erscheint. Übrigens wird diese Anomalie um so viel interessanter, wenn wir sehen, daß es tatsächlich Insectivoren gibt, bei denen der Hypoglossus regelmäßig einen Ramus descendens für die Unterzungenbein-Muskulatur abgibt (vgl. Fig. 34).

Fig. 31.

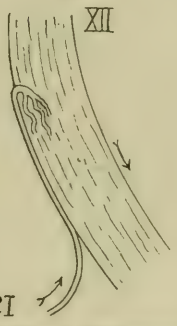

Präparat III rechts. Die entwirrte Arkade zwischen dem Cervicalis I und dem Hypoglossus bei *Talpa europaea*. Größe 30:1.

Sehr ähnlich liegen die Verhältnisse bei **Macroscelides typus A. Smith** (Fig. 35 und 36). Ich untersuchte ein ganz verletztes Exemplar, bei dem das Gehirn und die Medulla spinalis entfernt waren. Das

Fig. 32.

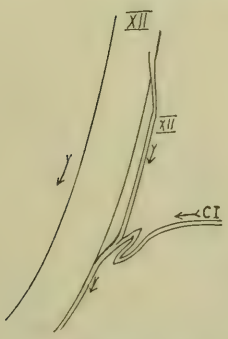

Fig. 33.

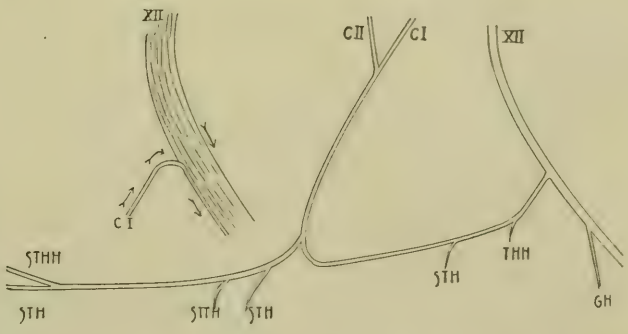

Fig. 32. Präparat III links. Ein Teil des Plexus hypoglosso-cervicalis bei *Talpa europaea*. Größe 22:1.
Fig. 33. Präparat IV rechts. Der Plexus hypoglosso-cervicalis von *Talpa europaea*. Größe 4½:1. Links ein Teil desselben noch mehr vergrößert (18:1).

Wurzelgebiet konnte also nicht genau untersucht werden. Es ließen sich jedoch drei Wurzelkomplexe unterscheiden. Die peripheren Verhältnisse waren nur rechts intakt geblieben und von ihnen war die Verbindungsarkade zwischen dem Cervicalis I und Hypoglossus

sehr interessant. Sie lief steil oro-dorsal und vereinigte sich spitz mit dem Hypoglossus-Stamm. Beim Entwirren dieser Verbindung

Fig. 34.

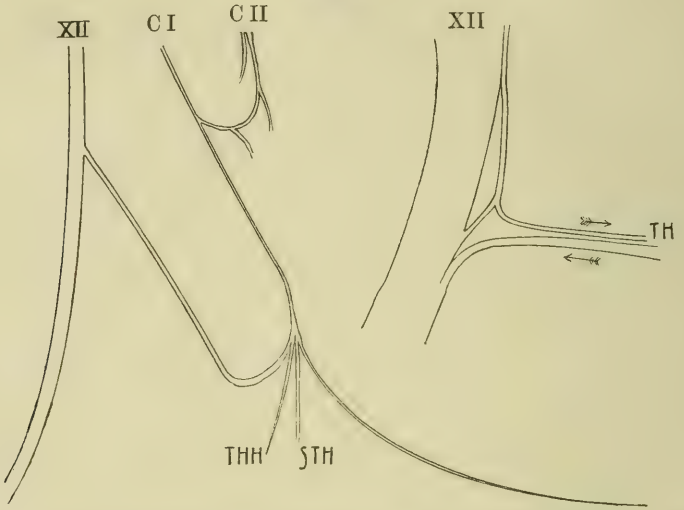

Präparat IV links. Der Plexus hypoglosso-cervicalis bei *Talpa europaea*. Größe 6 : 1. Rechts ein Teil desselben noch mehr vergrößert (22 : 1).

Fig. 36.

Fig. 35.

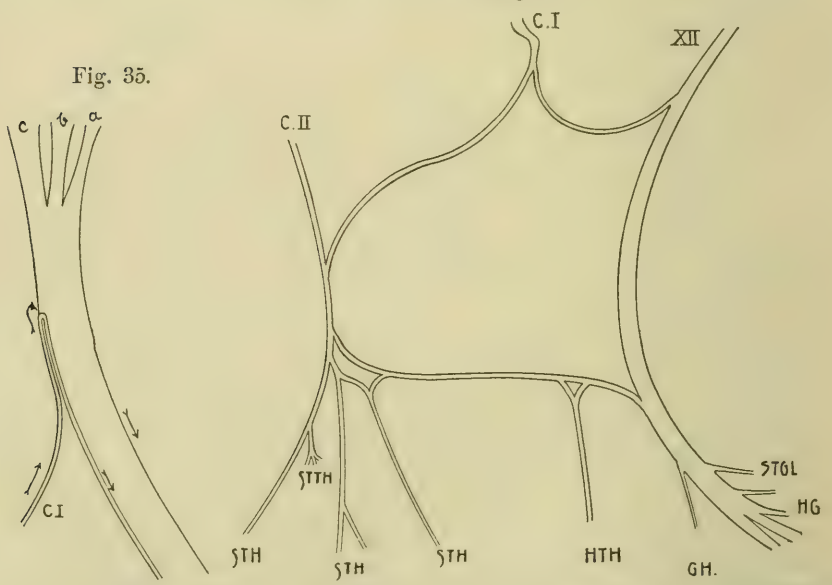

Fig. 35. Die Verbindungsarkade zwischen dem Cerv. I und dem Hypoglossus auf der rechten Seite bei *Macroscelides typus*. Größe 20 : 1.

Fig. 36. Der Plexus hypoglosso-cervicalis der rechten Seite bei *Macroscelides typus*. Größe 5 : 1.

ergab sich, daß der Ast längs des Hypoglossus cranialwärts lief. Er kam dem Foramen sehr nahe, bog aber plötzlich gerade um und kehrte peripherwärts zurück (Fig. 35 und 36).

Die infrahyoidalen Muskeln sind rein cervical, der M. geniohyoideus vielleicht (?) auch. Ich konnte nicht mit Sicherheit feststellen, ob nicht auch ganz dünne Hypoglossus-Fäserchen nebst den Cervicalisfasern den Muskel innervierten. Im übrigen wird auf die Figuren verwiesen.

Auch bei **Centetes ecaudatus Schreb.** (Fig. 37—39) fand ich vier Anfangswurzeln. Die caudale war die dickste, die zwei mittleren fast von gleicher Dicke und teilweise zusammenhängend, die orale

Fig. 37.

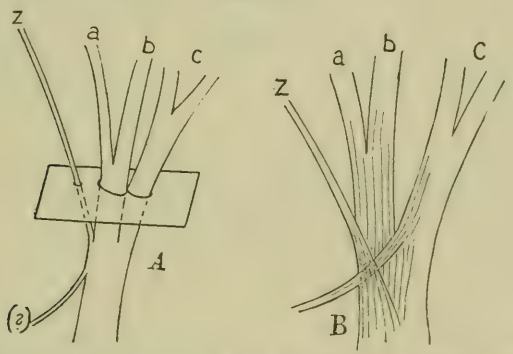

Das Wurzelgebiet des Hypoglossus der linken Seite bei *Centetes ecaudatus*. Größe *A* 9:1, *B* 12:1.

sehr dünn, zart und selbständig (Fig. 35). Bei der Deutung dieser Wurzeln muß erstens auf die Dicke und Ursprungsstelle, zweitens auf die Dura-Löcher geachtet werden. Der dickste caudale Ast besitzt ein selbständiges Loch und repräsentiert zweifelsohne ein *c*. Die zwei mittleren, von denen der orale eine Idee schlanker als der caudale ist, sind meiner Meinung nach als *b* und *a* zu deuten, obgleich sie etwas unselbständig erscheinen, indem sie bald zusammentreten und ein gemeinsames Dura-Loch besitzen. Für *b* allein kann ich sie nicht halten, erstens, weil *b* dann dicker als *c* wäre, und zweitens, weil der orale dann als ein verhältnismäßig allzu schlankes *a* gedeutet werden müßte. Es handelt sich also eher um ein etwas dickeres *b* und ein schlankeres *a*. Der am meisten orale, ganz schlanke verkümmerte Ast oder Ursprungswurzel ist *z*, weil er dieselbe Selbständigkeit wie *z* sonst zeigt, d. i. sich am spätesten mit dem Hauptstamm vereinigt, ein eigenes weit oral

stehendes Dura-Loch besitzt und weil er weit mehr dorsal und oral aus der Medulla tritt. Als ich diesen Ast zuerst sah, war ich selbst im Zweifel, ob er ein *x* sei, da es mir vorkam, als gehe er von dem Hauptstamm des Hypoglossus, nachdem dieser die Dura durchsetzt hat, wieder ab. (Vgl. Fig. 37 links.) Ich untersuchte darauf das ganze Ursprungsgebiet des Hypoglossus im Compressorium und fand (vgl. Fig. 37 rechts), daß der abgehende Ast nichts mit der oralen Ursprungswurzel zu tun hat, sondern sie nur durchkreuzt. Was für ein Nerv dies aber sei, konnte ich nicht ermitteln (sympathisch?).

Bei der Präparation des peripherischen Gebietes scheint es, als ob der Hypoglossus einen Ramus descendens aussendet. Die genauere Säuberung des Präparates ergibt aber ein ganz anderes Verhalten:

Fig. 38.

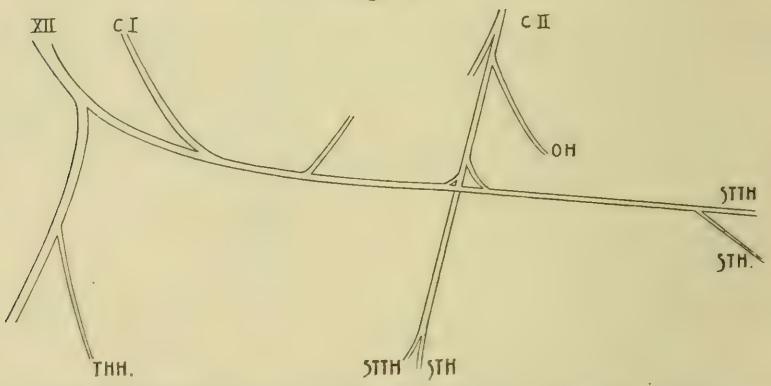

Der Plexus hypoglosso-cervicalis der linken Seite bei *Centetes ecaudatus*. Größe 2:1.

Cervicalis I sendet einen verhältnismäßig dicken, C. II einen dünnen Faserstamm zum Hypoglossus. Diese vereinigen sich beide, um erst eine Strecke centralwärts hinauf zu steigen und fast gleich darauf wieder peripherwärts umzubiegen. Ein Teil geht gleich gerade ventralwärts, ein zweiter schlankerer jedoch quer über den Hypoglossus-Stamm, um an dem Vorderrande sich ventralwärts zu wenden. Der am meisten dorsale geht am weitesten nach oben und verwirrt sich mit den von oben kommenden Hypoglossus-Fasern, um etwa in der Mitte des Stammes wieder nach unten zu biegen. Der Ramus descendens enthält also keine Hypoglossus-Fasern. Der M. thyreohyoideus ist höchst wahrscheinlich ein reiner Cervicalmuskel wie die sämtlichen infrahyoidalen Muskeln (vgl. Fig. 38 und 39).

Bei den **Soricidae** (Fig. 40) sind die Verhältnisse im Prinzip die-

selben. Die Wurzeln konnten jedoch wegen schlechter Konservierung nicht ganz zuverlässig untersucht werden. Bei **Crocidura etrusca Savi var. suaveolens Blas.** fand ich zwei zweigabelige dicke und eine einfache

Fig. 39.

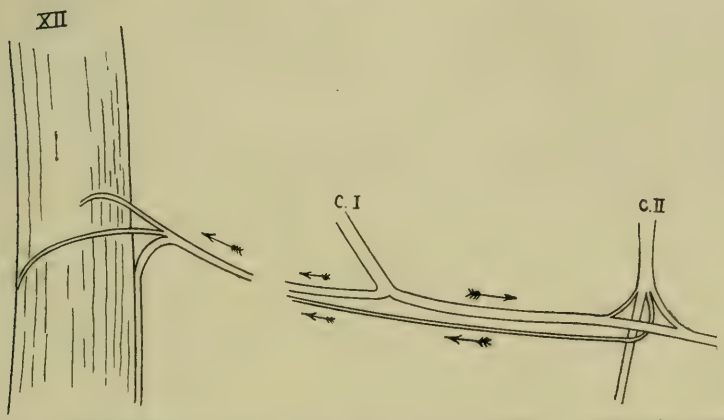

Der Plexus hypoglosso-cervicalis bei *Centetes ecaudatus* auspräpariert und noch mehr vergrößert. Größe links etwa 24 : 1, rechts 6 : 1.

Fig. 40.

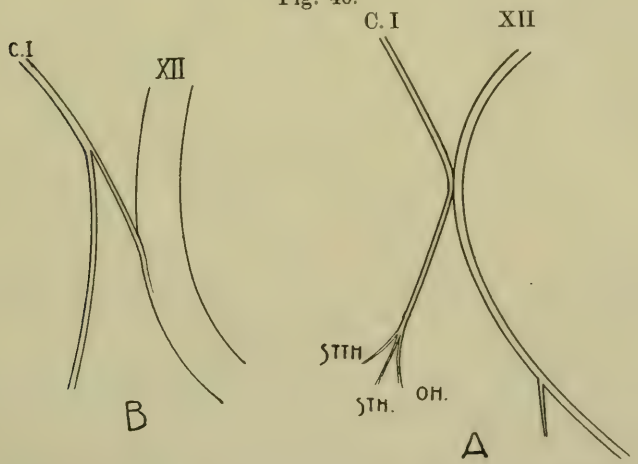

Der Plexus hypoglosso-cervicalis (*A*) der rechten Seite bei *Sorex araneus*. Größe 6 : 1. Links (*B*) ein Teil desselben noch mehr vergrößert (13 : 1).

ganz zarte Ursprungswurzel (Fig. 41,C). Meiner Meinung nach handelt es sich hier um z, $a+b$ und das zweigabelige c. Der Cerv. I sendet entweder einen zarten absteigenden Ast nach dem Hypoglossus, um ihn mit peripherwärts verlaufenden Cervicalisfasern zu

versehen (Fig. 41 A und B), oder es konvergieren allein die Nerven, um, wie es scheint, einander nur zu berühren (*Sorex*. Fig. 40A). Diese bloße Berührung ist aber nur scheinbar, denn bei stärkerer Vergrößerung und vollständigem Auspräparieren sieht man deutlich, daß der Cerv. I am Berührungspunkte an den Hypoglossus einen zarten peripherwärts verlaufenden Ast abgibt. Danach sind die infrahyoidalen Muskeln reine Cervicalmuskeln; von den suprahyoidalen Muskeln sind wenigstens die Mm. thyreo-hyoideus und genio-hyoideus gemischt (empfangen sowohl Hypoglossus- als Cervicalisfasern) oder werden ausschließlich von Cervicalisfasern versorgt, was nach den bisherigen Ergebnissen nicht zu entscheiden ist.

Fig. 41.

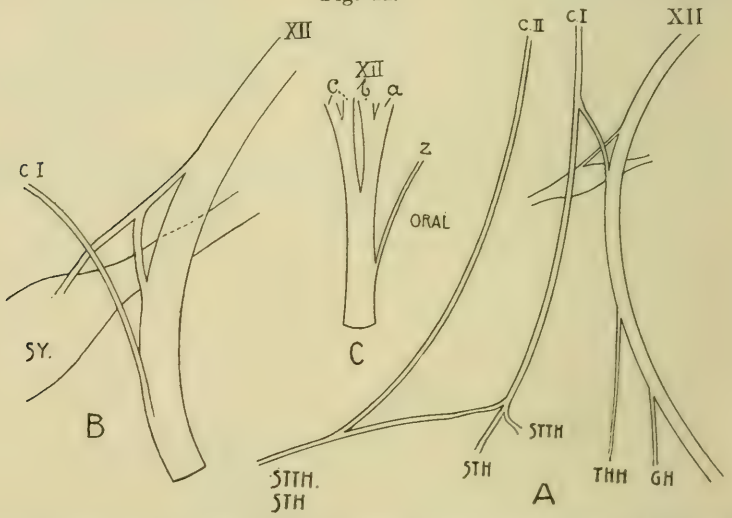

Der Nervus hypoglossus der rechten Seite bei *Crocidura etrusca* var. *suaveolens*. *A* der Plexus hypoglosso-cervicalis. Größe 8:1; *B* ein Teil desselben noch mehr vergrößert 16:1; *C* das Wurzelgebiet des Hypoglossus. Größe 14:1.

Tupaia javanica Horsf. vervollständigt in mancher Beziehung unsere diesbezüglichen Kenntnisse bei den Insectivoren. Rechts fanden sich vier getrennte Ursprungswurzeln, von denen nur *z* ein eigenes Loch durch die Dura besaß. Links kamen fast zwei gleich große Dura-Löcher, wohl für $z + a$ und für $b + c$, zur Beobachtung[1] (vgl. Fig. 42). Der Cervicalis I gabelt sich. Der eine Ast geht oralwärts

[1] Auch könnten die Wurzeln so gedeutet werden, daß *z* fehlte und *c* zweigabelig wäre. Danach wäre die mit *z* bezeichnete Wurzel *a*, *a* wäre *b* und $b + c$ wäre *c*. Vgl. hiermit *Centetes* (Fig. 37) und *Erinaceus albiventris* (Fig. 49), bei denen nach Wegnahme von *z* ähnliche Gebilde wie hier bei *Tupaia* resultieren.

und biegt sich cranialwärts, um danach in den Hypoglossus-Stamm wieder peripherwärts zurückzukehren. Dort läuft er sehr selbständig, sendet Äste für die Mm. thyreo-hyoideus und genio-hyoideus, die aber auch reine Hypoglossus-Äste empfangen, und verwirrt sich mit den herablaufenden Hypoglossus-Fasern. Der andere Gabelast

Fig. 43.

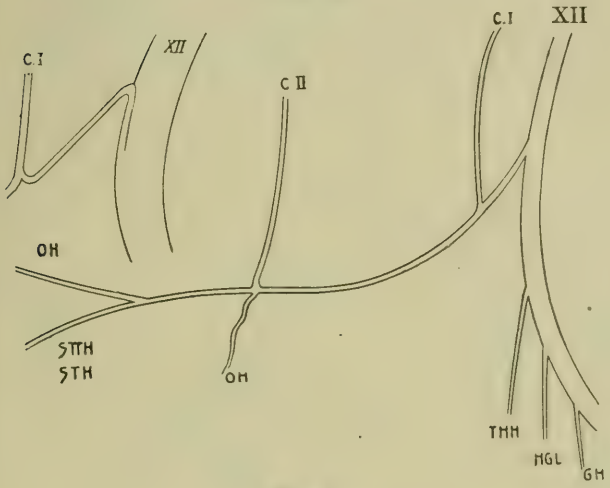

Fig. 44.

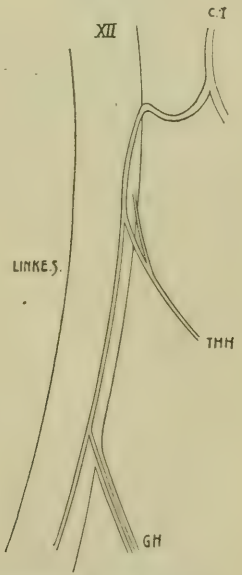

Fig. 42.

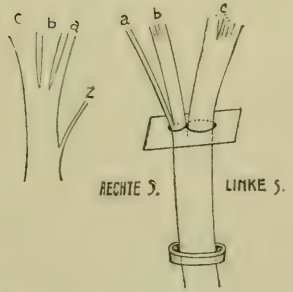

Fig. 42. Das Wurzelgebiet des Hypoglossus rechts und links bei *Tupaia javanica*. Größe 4½ : 1.
Fig. 43. Der Plexus hypoglosso-cervicalis der rechten Seite bei *Tupaia javanica*. Größe 3 : 1. Links ein Teil desselben stärker vergrößert (6 : 1).
Fig. 44. Die Verbindung des Cerv. I mit dem Hypoglossus auf der linken Seite bei *Tupaia javanica*. Größe 6 : 1.

des ersten Cervicalnerven geht caudalwärts, um sich mit dem Cervicalis II zu vereinigen und mit diesem die infrahyoidalen Muskeln, die reine Cervicalmuskeln sind, zu innervieren (vgl. Fig. 43 und 44).

Etwas anders sind die Verhältnisse bei den **Erinaceidae** (Fig. 45—49). Fangen wir mit dem gemeinen Igel (**Erinaceus europaeus L.**) an. Leider konnte ich hier die Ursprungswurzeln

nicht gut untersuchen; nur an einem Tier gelang dies, und leider kam hier noch eine wohl seltene Anomalie vor, die das Resultat vereitelte. Allenthalben konnte ich jedoch genau drei Wurzeln unterscheiden; auf Querschnitten waren sie sehr deutlich. Zweifelsohne handelte es sich um *a*, *b* und *c*. Sicher kommt aber auch eine verhältnismäßig wenig rudimentäre Wurzel *z* vor (Fig. 45 links und rechts). Wenigstens kann ich die Verhältnisse in meinen beiden besten Präparaten nur so erklären. Links (Fig. 45) unterschied ich vier Ursprungswurzeln, die sich zu je zwei vereinigten, um in zwei

Fig. 45. Fig. 46.

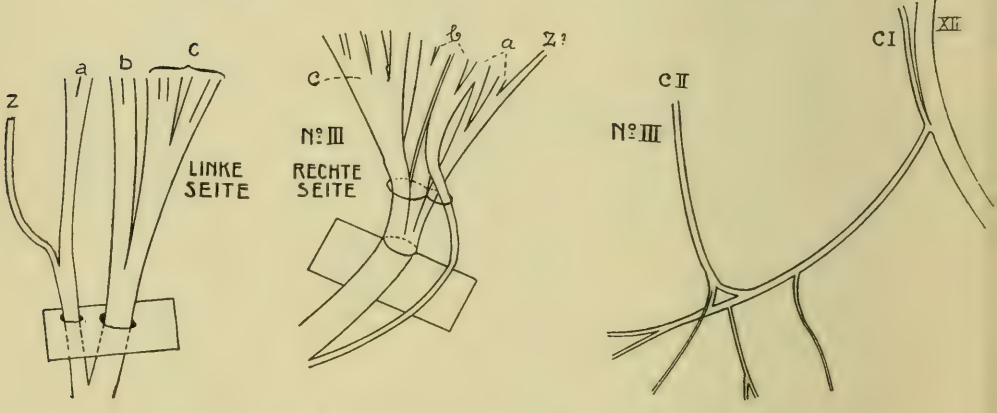

Fig. 45. Präparat III. Das Wurzelgebiet des Hypoglossus rechts und links bei *Erinaceus europaeus*. Größe 12:1.
Fig. 46. Präparat III. Der Plexus hypoglosso-cervicalis der rechten Seite bei *Erinaceus europaeus*. Größe 3:1.

Komplexen durch die Dura zu gehen. Leider war die am weitesten orale, schmächtigste abgerissen, so daß ihr Ursprung aus der Medulla mir nicht bekannt ist. Doch handelt es sich hier ohne Zweifel um *z*, da rechts ganz oral auch eine entsprechende dünne Wurzel vorkommt, die hoch dorsal aus der Medulla kommt und sicher auch *z* darstellt (Fig. 45). Rechts sind die Verhältnisse insofern abweichend, als *a* und *b* gemeinsam einen Teil ihrer Fasern abgeben, um einen aberranten Faserzug zu bilden, der durch ein eigenes Dura-Loch und einen selbständigen Knochenkanal aus dem Schädel geht. Wir kommen weiter unten noch auf die Deutung dieser Wurzeln zurück.

Das interessanteste Verhalten bietet der Ramus descendens dar, indem er sowohl Cervicalis- als Hypoglossus-Fasern enthält.

Dazu laufen in ihm sowohl aufsteigende als absteigende Fasern: nämlich absteigende Hypoglossus- und Cervicalis I-Fasern und aufsteigende Cervicalis II-Fasern. Alle Zungenbeinmuskeln bis auf den M. genio-hyoideus sind also mit Bestimmtheit cervico-hypoglossale Muskeln (vgl. Fig. 46—48). Bei **Erinaceus albiventris Wagner** fand ich das Obengesagte bestätigt (Fig. 49). Hier war namentlich das Wurzelgebiet des Hypoglossus sehr schön und übersichtlich; besonders links gelang das Präparat gut. Der Nerv hat zwei Dura-Löcher. Gemeinsam treten drei von hinten nach vorn an Dicke abnehmende

Fig. 47.

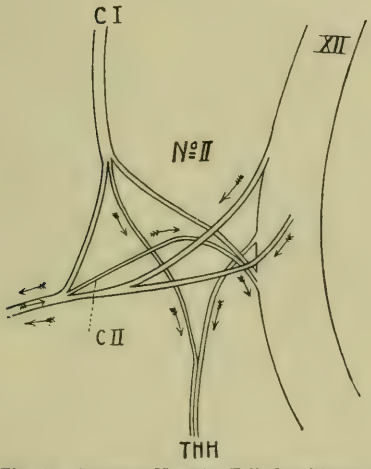

Fig. 48.

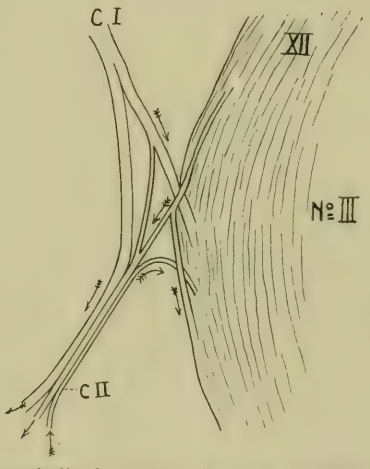

Fig. 47. Präparat II. Ein Teil des Plexus hypoglosso-cervicalis der rechten Seite bei *Erinaceus europaeus*. Größe 12:1.

Fig. 48. Präparat III. Ein Teil des Plexus hypoglosso-cervicalis der rechten Seite bei *Erinaceus europaeus*. Größe 16:1.

Wurzeln, die unschwer als *c*, *b* und *a* erkannt werden, durch das große hintere Loch. Weiter oralwärts geht ein sehr dünnes Ästchen, welches höher dorsal und oral aus der Medulla tritt, durch die Dura. Dies ist die Wurzel *z*, die auch rechts, obgleich abgerissen, deutlich zu unterscheiden war. Ziemlich gut ließen sich auch die Beziehungen zwischen Cervicalis I und Hypoglossus aufklären; Cervicalis I sendet einen Ast ab, der eng an den Hypoglossus-Stamm sich anschmiegt. Dort angekommen, teilt er sich. Der caudale Teil geht direkt in den Ramus descendens über, während der orale sich fächerförmig auflöst. Der Ramus enthält auch legale Hypoglossus-Fasern, die etwa aus der Mitte des Stammes kommend über den Cervicalisfächer ziehen, um in den Ramus zu

gelangen. Etwas tiefer kommen noch einige Fasern vom Hypoglossus zu dem Ramus hinzu. Der Nerv für den M. thyreo-hyoideus scheint ganz vom Hypoglossus abzustammen. Ich konnte aber nicht sicher feststellen, ob nicht einige oder mehrere Fasern vor dem Cervicalisfächer doch durch das Gewirr der nach unten laufenden Hypoglossus-Fasern zu diesem Nerven gelangen.

Zuletzt sei hier noch **Ericulus setosus Schreb.** (Fig. 50 und 51) beschrieben. Die Wurzeln zeigten sich wie sonst bei den Insectivoren.

Fig. 49.

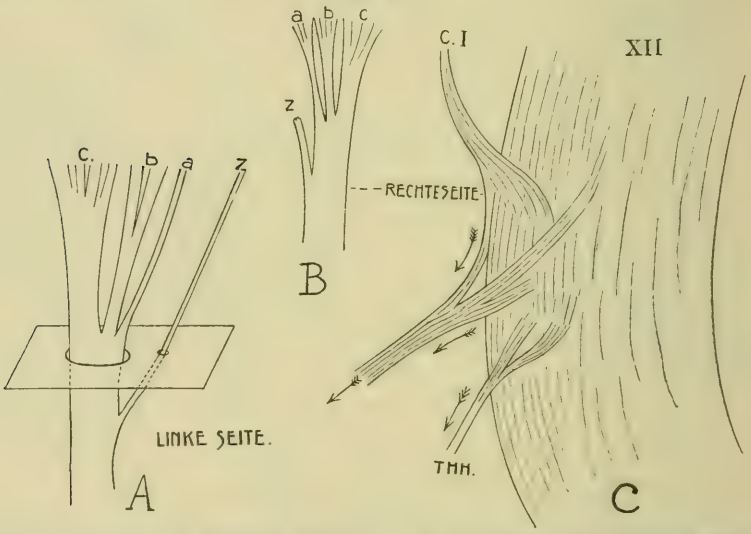

Der Nervus hypoglossus bei *Erinaceus albiventris*. *A* das Wurzelgebiet des Hypoglossus der linken Seite. Größe 10 :1; *B* dasselbe rechts. Größe 10 : 1; *C* ein Teil des Plexus hypoglosso-cervicalis der rechten Seite. Größe 20 : 1.

Drei oro-caudal an Dicke zunehmende Wurzeln wurden als *a*, *b* und *c* erkannt, während eine sehr weit abstehende oral und dorsal von den anderen zweigabelig beginnende zarte Wurzel als *z* gedeutet wurde (Fig. 50 A). Hier sieht man auch deutlich, daß das zarte Ästchen ein sehr verkümmertes Gebilde ist, denn mit 40facher Vergrößerung war es fast nicht zu sehen, so dünn wie es ist, konnte es in Fig. 50 A nicht wiedergegeben werden; bei stärkerer Vergrößerung[1] (Fig. 50 B) sah ich jedoch ganz deutlich, daß ich wirklich ein Ästchen abgezeichnet hatte. Der Ramus descendens blieb

[1] Ich untersuchte die Wurzel mit einem gewöhnlichen Mikroskop unter Deckglas (Ocular 3 und Objektiv 3). Die entsprechende Figur ist ohne Zeichenkamera etwa 60 mal vergrößert gezeichnet.

mir leider unvollständig aufgeklärt. Er enthält sowohl aufsteigende als absteigende Fasern (Fig. 51 und 50,B). Der Hypoglossus sendet also Fäserchen zu den infra-hyoidalen Muskeln; ich konnte jedoch nicht feststellen, ob der M. thyreo-hyoideus, wie es danach zu erwarten ist, auch von diesen innerviert wird.

Zusammenfassung. Der Hypoglossus tritt bei den Insectivoren caudal-medial von dem N. vago-accessorius fast gleich hinter demselben aus der Medulla und wird aus den vier spino-occipitalen

Fig. 50.

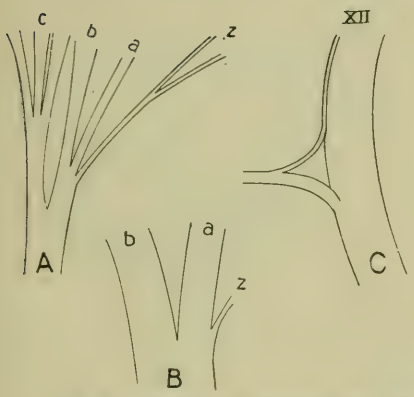

Fig. 51.

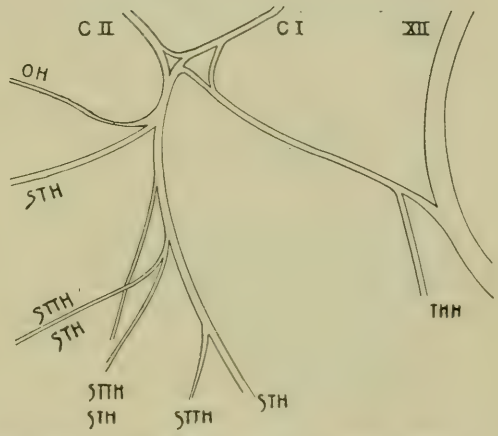

Fig. 50. Der Nervus hypoglossus bei *Ericulus setosus*. *A* das Wurzelgebiet der rechten Seite. Größe 12 : 1; *B* ein Teil desselben stärker vergrößert (26 : 1); *C* ein Teil des Plexus hypoglosso-cervicalis der rechten Seite. Größe 9 : 1.

Fig. 51. Der Plexus hypoglosso-cervicalis der rechten Seite bei *Ericulus setosus*. Größe 3 : 1.

Nerven *z*, *a*, *b* und *c* zusammengesetzt[1]. Wenn eine Verbindungsarkade zwischen Cervicalis I und Hypoglossus sich findet, so läßt sich zeigen, daß sie ein Cervicalis-Faden ist, der erst centralwärts hinauf, dann peripherwärts nach unten in der Hypoglossus-Scheide oder in dem Stamm verläuft. Der Ramus descendens ist entweder rein cervical — in diesem Falle sind wenigstens die infrahyoidalen Muskeln Cervicalmuskeln —, oder er ist mit Hypoglossus-Fasern vermengt. Erwähnte Muskeln sind in diesem Falle gemischt (cervicale und hypoglossale) wie die suprahyoidalen Muskeln.

[1] Wie schon oben (S. 562) bemerkt, konnte ich nicht immer die Wurzel *z* konstatieren. Sie scheint bei einigen Insectivoren zu fehlen, oder sie war verunglückt.

4. Carnivora (Fig. 52—69).

Die Raubtiere sind im allgemeinen eine recht einheitliche Tierabteilung, so daß es genügt, nur wenige zu beschreiben. Am genauesten habe ich die Verhältnisse bei dem Hund und bei der Katze untersucht.

Canis familiaris L. (Fig. 52—61). Der N. hypoglossus verläßt die Medulla in viele Wurzelfäden geteilt. Der Abstand von dem N. cervicalis I beträgt etwa die Länge der Wurzelaustrittsreihe des Hypoglossus. Die Wurzeln des Vagus liegen etwas weiter cranialwärts (1 1/2 mal die Wurzelaustrittsreihe) und medial. Die Hypoglossus-Wurzeln treten aus der Medulla längs der Furche, welche

Fig. 52.

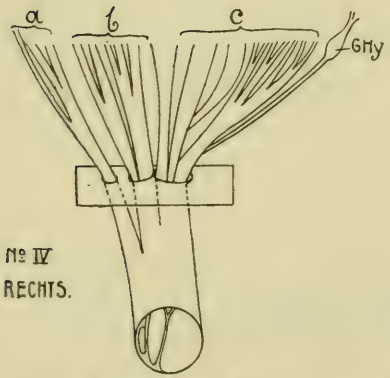

Fig. 53.

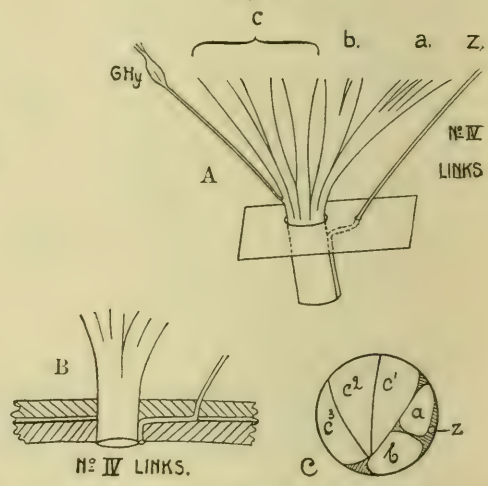

Fig. 52. Präparat IV. Das Wurzelgebiet des Hypoglossus der rechten Seite beim Hunde. Größe 9 : 1.
Fig. 53. Präparat IV. Das Wurzelgebiet des Hypoglossus der linken Seite beim Hunde. *A* und *B* Größe 7 1/2 : 1. *C* Querschnitt des Hypoglossus-Stammes an der Stelle seines Durchtritts durch die Dura mater. Größe etwa 24 : 1.

durch die Olivenanschwellung gebildet wird. Das Ligamentum denticulatum trennt den Cervicalis I und den Hypoglossus. Das Ganglion hypoglossi ist mit dem Accessorius-Stamm verbunden; darüber etwas ausführlicher weiter unten. Die Wurzeln gruppieren sich bei verschiedenen Individuen verschieden; sogar bei demselben Tiere weicht die rechte Hälfte erheblich von der linken ab. Wir beschreiben diese getrennt.

1. (Präparat IV. Rechte Seite Fig. 52). Die Wurzeln vereinigen sich zu drei oro-caudal an Dicke zunehmenden Gruppen, die

getrennt durch die Dura gehen. Mit dem oralen Wurzelkomplex, der ziemlich schmächtig ist, hängt ein dünnes weiter oral-dorsal anfangendes Würzelchen zusammen, welches eine ziemlich große Selbständigkeit zeigt. Diese drei Bündel, sowie das am meisten orale, dünne Fäserchen lassen sich auf dem Querschnitte sehr gut unterscheiden. Hier kommen also *a*, *b* und *c* als selbständige wohl zu unterscheidende Wurzeln vor. Das erste, weiter dorsal und oral anfangende Fäserchen könnte möglicherweise als *z* gedeutet werden; mit mehr Wahrscheinlichkeit gehört es aber zu *a*.

2. (Präparat IV. Linke Seite Fig. 53). Hier sind die Verhältnisse ganz anders, indem es erstens fünf Wurzelgruppen gibt, die alle gemeinsam durch ein einziges Dura-Loch gehen. Die drei letzten sind miteinander inniger verbunden als die beiden vorhergehenden (Fig. 53 oben). Weiterhin bilden sich aus diesen Wurzelgruppen zwei Hauptstämme, die schwer zu analysieren wären, könnte man nicht auf dem Querschnitt die Verhältnisse besser verstehen (Fig. 53, C). Die drei letzten sind tatsächlich miteinander sehr innig verbunden, sie bilden zusammen das große Segment des Querschnittes; ich halte sie für Teile von *c* (c^1, c^2, c^3). Das kleinere Segment wird von zwei wohl voneinander getrennten Portionen gebildet, die ich als *a* und *b* deute. Neben dem kleineren von diesen *(a)* sieht man einen kleinen winzigen Querschnitt, den ich als *z* auffasse und von dem wir noch unten sprechen werden. (Vergleicht man dies alles mit den Verhältnissen auf der rechten Seite (Fig. 52), so ist klar, daß wir auch hier *a*, *b* und *c* haben: *c* setzt sich aus drei Stämmen (wie in Fig. 53, c^1, c^2 und c^3) zusammen, weshalb die Grenzen zwischen den drei Portionen in dem großen Segment verhältnismäßig undeutlich sind; *a* und *b* bestehen dagegen aus je einer Portion.) Der kleine Kreis in Fig. 53, C neben *a* (*z*) stammt aus einem Fäserchen, das einen besonderen und eigentümlichen Weg durchläuft. Oral und etwas dorsal von *a* tritt es als kleines Ästchen aus der Medulla, konvergiert gegen die anderen Hypoglossus-Wurzeln, erreicht sie aber nicht, sondern geht durch ein winzig kleines alleinstehendes Dura-Loch. Ich suchte dies Ästchen aber vergebens auf der Außenseite der Dura dem Loch gegenüber. Endlich, nachdem ich die Dura mit der Schere fast bis zu dem Loche abgeschnitten und die beiden Lamellen mit Pinzetten auseinandergezogen hatte, entdeckte ich das Fäserchen wieder. Es ging eine Strecke lang zwischen den Durablättern caudalwärts gegen das große Hypoglossus-Loch und trat dann, an den Hypoglossus-Stamm angedrückt, durch die Dura zutage

(vgl. Fig. 53 A und 53 B). Dieses Ästchen ist zweifelsohne *z*. Die viel weniger selbständige orale Faser rechts (Fig. 52) dürfte dagegen zu *a* gehören; *z* fehlt hier infolge völliger Reduktion oder wurde bei der Präparation übersehen. Bei zwei anderen Hunden fand ich *z* auch sehr deutlich, es hatte auch ein eigenes Dura-Loch (vgl. Fig. 54). Übrigens scheint *z* nach meinen Erfahrungen, abgesehen von dem einen Falle von Fig. 52, beim Hunde regelmäßig vorzukommen (vgl. auch Fig. 55,z).

Die dorsale Wurzel des Hypoglossus kommt ebenfalls in der Regel vor, obgleich sie im Detail sehr variabel ist. Meistens ist sie ebenso lang wie die ventralen Wurzeln (Fig. 52 oben und 53 *A*), bald aber nur ein Drittel von diesen (Fig. 54), um wieder bisweilen zweimal länger als diese zu sein (Fig. 55). Dies ist ja natürlich, wenn man bedenkt, daß die dorsale, mit Ganglien versehene Wurzel ein rudimentäres Gebilde ist und rudimentäre Bildungen überhaupt mehr variieren. Übrigens fand ich immer nur eine zu *c* gehörende Wurzel, niemals zwei wie Vulpian (1862) und Beck (1895). Das Verhältnis dieser Wurzel zu dem N. accessorius konnte ich an zwei Präparaten ziemlich gut studieren. Die Wurzel geht quer über diesen Nerven, hängt aber meistens gar nicht mit ihm zusammen. Mitunter klebt sie aber fest an dem Accessorius-Stamm, einmal fand ich sogar, daß sie ihren Ursprung vom Accessorius nahm, ohne daß es mir gelang, sie von diesem Nerven zu isolieren. Bei genauerer Untersuchung sah ich jedoch auch noch einen ganz zarten Ast quer über dem Accessorius aus der Medulla kommen (vgl. Fig. 56 *A*). Dies sah sehr befremdend aus. Ein anderes Präparat (Fig. 56 *B*) erklärte aber das Rätsel. Hier hing das Ganglion auch mit dem Accessorius-Stamm zusammen, sogar mit zwei Wurzeln; bei 40facher Vergrößerung konnte ich aber einen dorsal vom Accessorius aus der Medulla kommenden Ursprungsfaden konstatieren. Die Accessorius-Verbindung wurde auspräpariert und ich fand, daß hier ein gabelförmiger Nerv vom Accessorius abging, der mit dem Ganglion verwachsen war, doch nicht so fest, als daß er nicht ganz von dem Ganglion abpräpariert werden konnte; leider war der Nerv peripher abgerissen. In dem vorigen Falle handelte es sich sicherlich um eine ähnliche Verbindung; nur war der Nerv hier einfach und fester mit dem Ganglion verwachsen.

Bisweilen liegen die Wurzelgebiete des Hypoglossus und Cervicalis I einander sehr nahe, ja sogar so nahe, daß sie sich berühren und miteinander in Kontakt treten. Die caudale Ursprungs-

faser des Hypoglossus empfängt in solchen Fällen ein kleines Ästchen von dem Cervicalis I. Ich habe bei den von mir untersuchten Tieren nur einmal etwas derartiges einseitig beobachtet (Fig. 59).

Ebenso selten ist die ganz oben befindliche Verbindungsarkade zwischen den erwähnten Nerven; ich habe eine solche nur

Fig. 54.

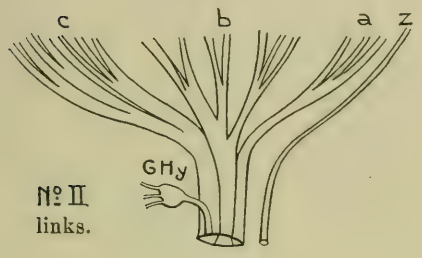

Fig. 55.

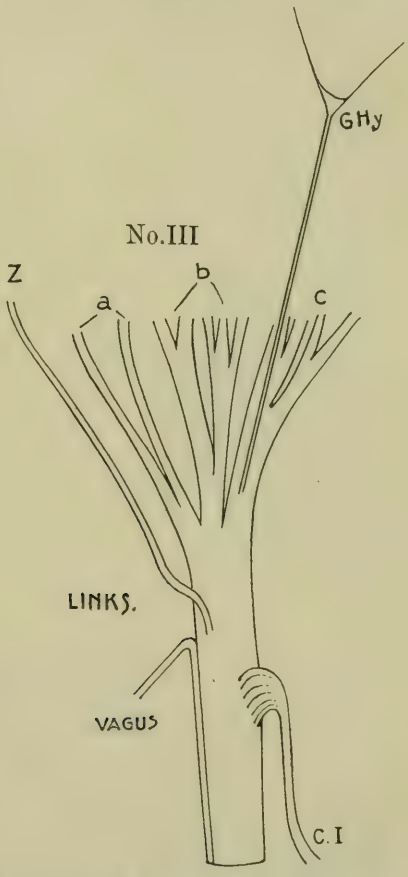

Fig. 56.

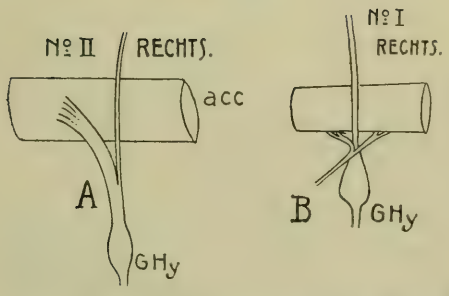

Fig. 54. Präparat V (von der medialen Seite). Das Wurzelgebiet des Hypoglossus der linken Seite beim Hunde. Größe 12:1.
Fig. 55. Präparat II. Das Wurzelgebiet des Hypoglossus der linken Seite beim Hunde. Größe 10:1.
Fig. 56. Präparat I und II. Die Beziehung der sensiblen Wurzel des Hypoglossus zu dem Accessorius-Stamm beim Hunde. Größe 15:1.

einmal einseitig gefunden. Aber weil sie sehr interessant ist, beschreibe ich das ganze Präparat hier.

Canis familiaris, Präparat II, links (Fig. 55 und 57). Nachdem der Hypoglossus den Schädel verlassen hat, läuft er innig mit

dem Vago-Accessorius verbunden und empfängt einen verhältnismäßig zarten Ast von dem Vagus und zwar an der oralen Seite. Dieser Ast geht zuerst eine Strecke lang centralwärts, um plötzlich peripherwärts umzubiegen; er verläuft selbständig in langer Strecke. Da ich ihn aber, um die jetzt zu beschreibende Eigentümlichkeit des Hypoglossus genauer aufzuklären, abschneiden mußte, so verfolgte ich ihn nicht weiter. Gegenüber diesem eben beschriebenen Ast, also caudal, empfängt der Hypoglossus noch einen zarten Zweig

Fig. 57.

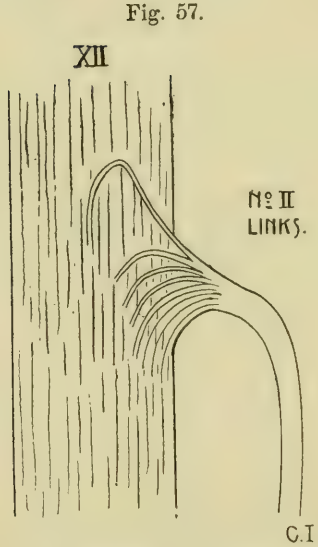

Fig. 58.

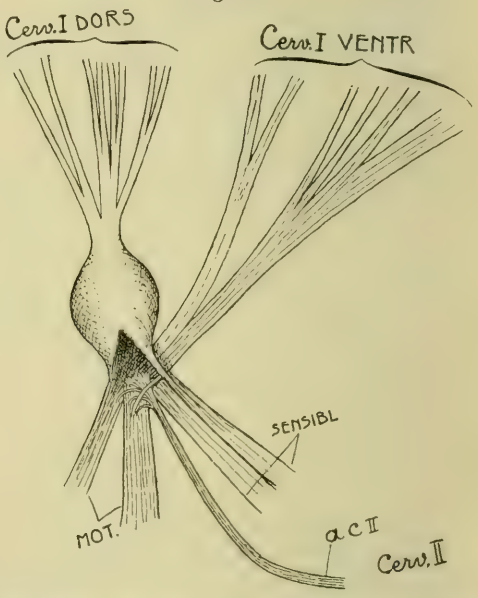

Fig. 57. Präparat II. Die entwirrte Verbindungsarkade zwischen dem Cerv. I und dem Hypoglossus der linken Seite beim Hunde. Größe 28:1.

Fig. 58. Präparat I. Das Wurzelgebiet des ersten Cervicalnerven der linken Seite beim Hunde. Größe 21:1.

vom Cervicalis I. Ich fand, daß die meisten Fasern desselben peripherwärts in die Hypoglossus-Scheide hineingingen. Einige andere strahlten fächerförmig in den Stamm ein, da aber ihre Verfilzung mit den Hypoglossus-Fasern nicht zu groß war, konnte ich deutlich sehen, wie die Fäserchen allmählich nach unten bogen, um peripherwärts weiterzulaufen. Nur ein Fäserchen, welches sehr dünn war, ging centralwärts nach oben, durch Quetschung und Nadelpräparation konnte ich weiter das Fäserchen verfolgen und sah es als ein selbständiges Fädchen zwischen Hypoglossus-Fasern verlaufen. Dieses Fädchen war der centralwärts verlaufende Teil der cervi-

calen Verbindungsarkade, welcher steil schräg durch den Hypoglossus-Stamm ging und schließlich, nachdem er die Mitte desselben erreicht hatte, peripherwärts umbog und endlich doch auch wie die anderen Cervicalisfasern peripher ausstrahlte.

Beim Hund, Präparat I untersuchte ich die Verbindungsarkade zwischen den Nn. cervicales II und I (Fig. 58). Sie kommt aus Cervicalis II und enthält sowohl sensible als motorische Fasern, läuft bogenförmig, gibt einige Äste ab, gelangt zu dem Cervicalis I und folgt seinem Stamm, um scheinbar in dem Ganglion zu

Fig. 59.

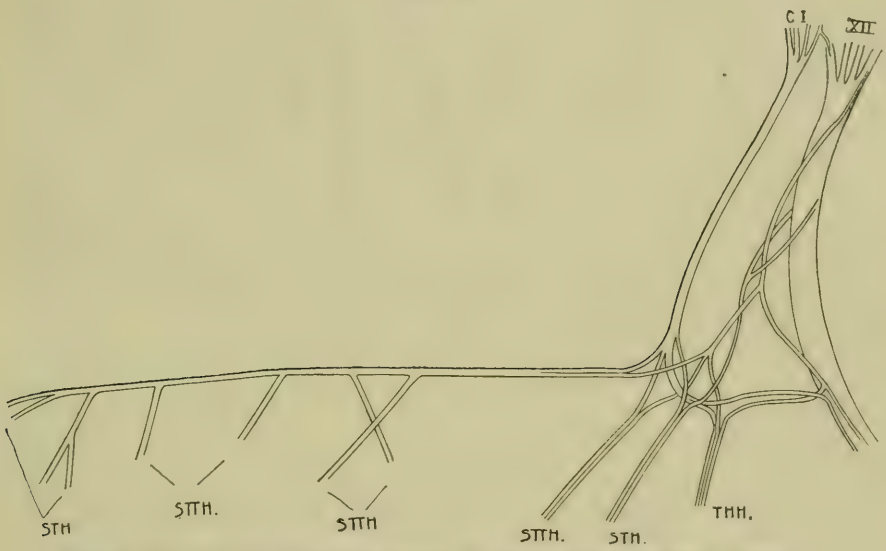

Präparat VII. Der Plexus hypoglosso-cervicalis der rechten Seite beim Hunde. Größe 3/4:1.

enden. Entwirrt man aber das Präparat, so findet man folgendes. Wo die dorsalen und ventralen Ursprungswurzeln des Cervicalis I sich total kreuzen und einen dichten Filz bilden, da strahlt die Arkade fächerförmig aus und verwirrt sich so dicht mit den Fasern des Cervicalis I, daß eine Entwirrung zunächst hoffnungslos erscheint. Bei sorgfältiger Präparation fand ich jedoch, daß wenigstens ein Teil der Fasern mit Sicherheit peripherwärts in den motorischen Anfangsast des Cervicalis I sich begab (vgl. Fig. 58).

Das peripherische Gebiet des Hypoglossus und Cervicalis I wechselt sehr. Ich will hier nur zwei Fälle näher beschreiben, die als Extreme der Variationsbreite der bezüglichen Verhältnisse angesehen werden können.

Fig. 60.

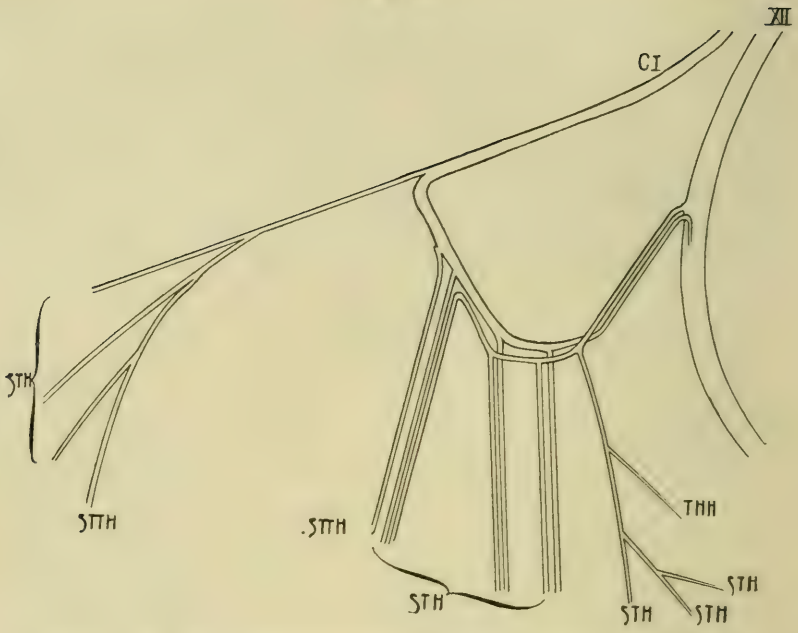

Präparat I. Der Plexus hypoglosso-cervicalis der rechten Seite beim Hunde. Größe 2/3:1.

Fig. 61.

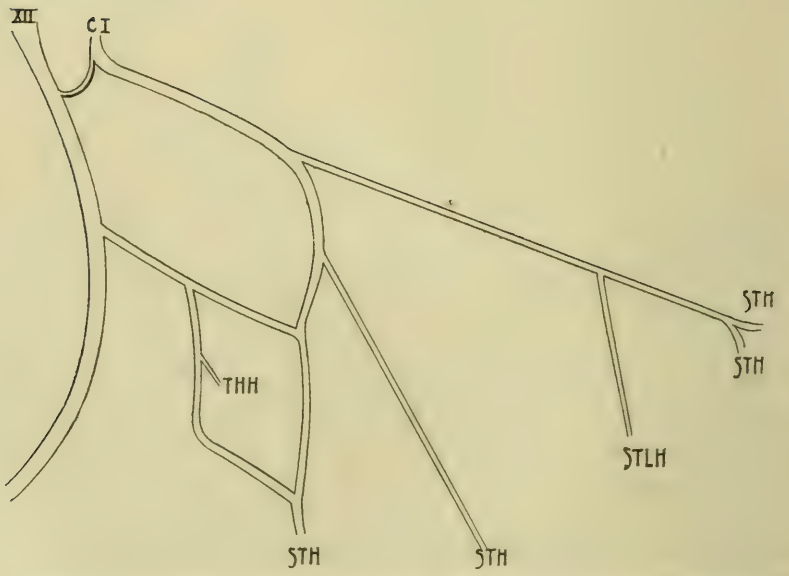

Präparat III. Der Plexus hypoglosso-cervicalis der linken Seite beim Hunde. Größe 2/3:1.

1. *Canis familiaris*, Präparat VII, rechts (Fig. 59). Wie auf der Figur zu sehen ist, sendet der Hypoglossus zwei verhältnismäßig dicke Äste zu der Ansa, die mit Ästen des Cervicalis I zusammentreten, um sämtliche infrahyoidale Muskeln gemeinsam zu innervieren. Andererseits empfängt der Hypoglossus wieder einen Ast von dem Cervicalis I für die suprahyoidalen Muskeln. Bemerkenswert ist, daß die absteigenden Hypoglossus-Fasern nicht von der caudalen Fläche des Hauptstammes kommen, sondern von der oralen. Ich konnte sogar diese Fasern bis zu *b* und *a* verfolgen.

2. *Canis familiaris*, Präparat I, rechts (Fig. 60). Der N. cervicalis I sendet einen verhältnismäßig dicken Ast oralwärts, der drei Äste abgibt (einen für den M. sterno-thyreoideus, zwei für den M. sterno-hyoideus), centralwärts umbiegt und in dieser Richtung den Hypoglossus-Stamm erreicht, um in denselben einzudringen, dann aber plötzlich peripherwärts umzubiegen und peripher auszustrahlen. Ein ebenso dicker Hypoglossus-Ast läuft innig mit dem eben beschriebenen Ast, aber in umgekehrter Richtung, gibt seinerseits einen Ast für den M. thyreo-hyoideus, drei für den M. sterno-hyoideus und drei für den M. sterno-thyreo-hyoideus ab, erreicht aber nicht die hinteren Segmente der zwei zuletzt genannten Muskeln (vgl. auch Fig. 61 mit der hochgelegenen Arkade in Präparat III, links).

Fig. 62.

Präparat II. Der Hypoglossus und der erste Cervicalnerv der linken Seite bei einer neugeborenen Katze Größe 12:1.

Felis domestica Briss. (Fig. 62—67). Bei der Hauskatze sind die Verhältnisse fast die gleichen wie beim Hunde; einiges sei aber hier hervorgehoben. Die Wurzeln habe ich bei ganz jungen Individuen näher untersucht und gefunden, daß sie weniger differenziert sind als beim Hunde (Fig. 62). Der Durchtritt durch die Dura konnte

nicht näher untersucht werden. Doch ist kein Grund vorhanden, die Existenz von z, a, b und c zu bezweifeln. Das in Fig. 62 abgebildete Präparat liefert allerdings für z nicht den sicheren Nachweis.

Fig. 63.

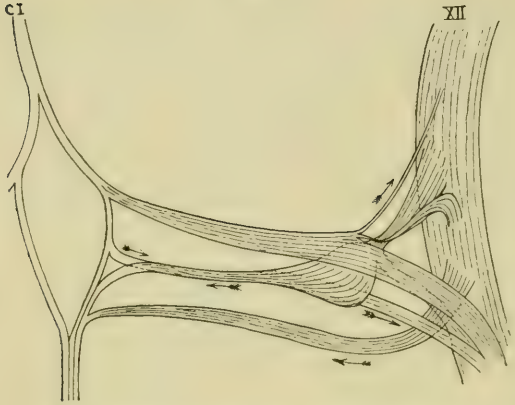

Fig. 64.

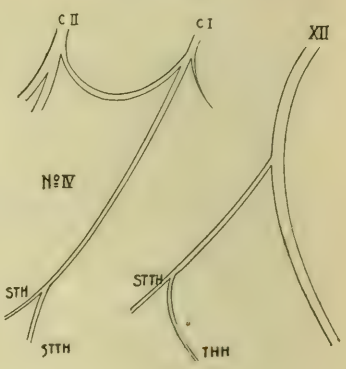

Fig. 63. Präparat II. Der Plexus hypoglossus-cervicalis der rechten Seite bei einer neugeborenen Katze. Größe 12:1.

Fig. 64. Präparat IV. Der Hypoglossus und die zwei ersten Cervicalnerven der rechten Seite bei einer neugeborenen Katze. Größe 8:1.

Fig. 65.

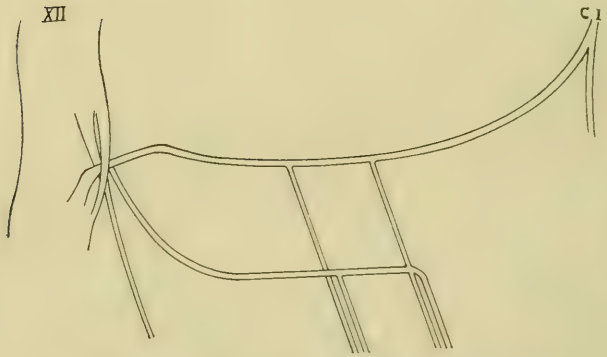

Fig. 66.

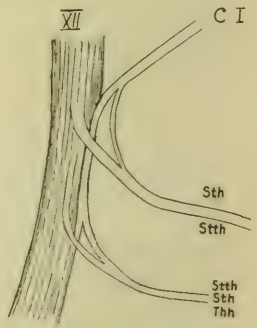

Fig. 65. Präparat III. Der Plexus hypoglosso-cervicalis der linken Seite bei einer neugeborenen Katze. Größe 14:1.

Fig. 66. Ein Teil des Plexus hypoglosso-cervicalis der linken Seite bei einer neugeborenen Katze. Größe 10:1.

Die Ansa verhielt sich in der Hauptsache wie beim Hunde. Nur einmal (von zwölf untersuchten Fällen) fand ich eine zarte cervicale Verbindungsarkade zwischen Cervicalis I und Hypoglossus (Fig. 63). Diese ging steil hinauf in den Hypoglossus-Stamm, welchen sie bis zur Hälfte zu durchdringen schien; ob und wo sie umbog,

konnte der Zartheit wegen nicht festgestellt werden (Fig. 63). Die anderen Verhältnisse werden durch die Figuren klar. Zweimal war der M. thyreo-hyoideus ein reiner Hypoglossus-Muskel (Fig. 62, 64 und 65 [?]), in anderen Fällen aber gemischt (Fig. 66[1]). Zweimal (von zwölf Fällen) fand ich einseitig, daß der Hypoglossus und Cervicalis I gar nicht verbunden waren (Fig. 62 und 64), sondern wie bei einigen Sauriern und Marsupialiern und beim Hund selbständig erschienen (dies sah ich auch bei *Gulo luscus L.*). In diesen Fällen war der M. thyreo-hyoideus ein Hypoglossus-Muskel. Einmal bekam der M. sterno-thyreoideus auch einen Ast vom Hypoglossus, das andere Mal aber nur von Cervicalis I. Die Arkade zwischen Cervicalis I und II wurde auch bei einer neugeborenen Katze untersucht (Fig. 67). Beide Nerven konstituierten dieselbe; sie sandten beide je einen Ast ab, der durch den anderen chiasmatisch hindurchging. Hier war es zugleich auffallend deutlich, daß der Ast von Cervicalis I mit dem Hauptstamm des zweiten Cervicalnerven sich peripherwärts begab.

Fig. 67.

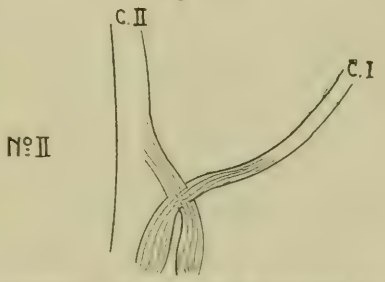

Präparat II. Die chiasmatische Verbindung des ersten und zweiten Cervicalnerven der rechten Seite bei einer neugeborenen Katze. Größe 12:1.

Zum Vergleich wurden noch andere Raubtiere untersucht.

Procyonidae. Bei **Nasua narica L.** waren die Verhältnisse im wesentlichen wie beim Hunde und bei der Katze.

Bei **Cercoleptes caudivolvulus Schreb.**, der einen M. omo-hyoideus besitzt, tritt nur der Cervicalis I wie bei den schon beschriebenen Carnivoren mit dem Hypoglossus in Verbindung. Der Cerv. II und

[1] Wenigstens sah dies so aus. Da bei diesen Fällen der Nerv zu den Mm. sterno-thyreoideus, sterno-hyoideus und thyreo-hyoideus eine Strecke lang einheitlich (unverzweigt) verläuft, und da die cervicalen und hypoglossalen Fasern, die diesen Nerven zusammensetzen, weiter peripher äußerst schwer auseinanderzupräparieren sind, kann ich nicht mit voller Bestimmtheit behaupten, daß der M. thyreo-hyoideus auch cervicale Fasern erhält, glaube aber, daß es sich so verhält, denn erstens: wäre dies nicht der Fall, so wären wohl die cervicalen und hypoglossalen Fasern nicht so fest miteinander verbunden, und zweitens: wäre der M. thyreo-hyoideus allein vom Hypoglossus versorgt, so wäre anzunehmen, daß er einen selbständigen Hypoglossus-Ast empfangen würde.

III gehen wieder eine Ansabildung miteinander ein und innervieren den M. omo-hyoideus (Fig. 68).

Mustelidae. Bei **Gulo luscus L.** fand ich den Hypoglossus beiderseits selbständig wie zweimal bei der Katze. Der Cerv. I und II standen aber gegenseitig miteinander in Verbindung.

Fig. 68.

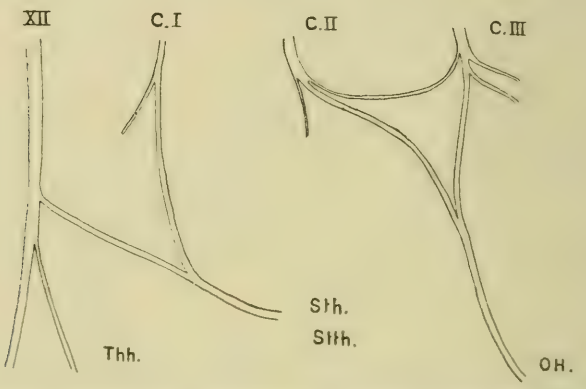

Der Plexus hypoglossus der linken Seite bei *Cercoleptes caudivolvulus*. Größe 1:1.

Fig. 69.

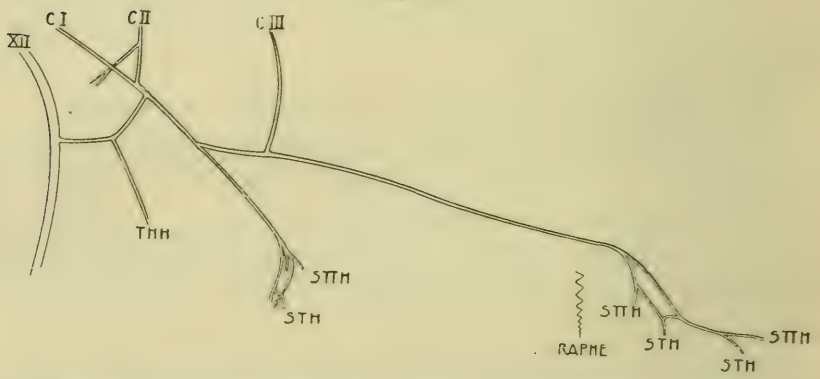

Der Plexus hypoglosso-cervicalis der linken Seite bei *Viverra malaccensis*. Größe 1:1.

Viverridae. Bei **Viverra malaccensis Gmel.** nehmen die obersten drei Halsnerven an der Bildung des Plexus hypoglosso-cervicalis teil. Die Fasern von dem Cerv. III gehen allerdings nur zu den hinteren Abschnitten der Mm. sterno-thyreoideus und sterno-hyoideus (Fig. 69).

Zusammenfassung. Der Hypoglossus tritt bei den Carnivoren aus der Medulla weit caudal-lateral vom N. vago-accessorius und wird

in der Regel von den spino-occipitalen Nerven *x*, *a*, *b* und *c* zusammengesetzt. Der Plexus wird entweder nur von dem Hypoglossus und Cerv. I oder von jenem und den zwei, ja sogar drei obersten Cervicalnerven gebildet. Der Hypoglossus sendet einen absteigenden Ast zu den infrahyoidalen Muskeln. Sowohl die supra- als die infrahyoidalen Muskeln werden gemeinschaftlich von hypoglossalen und cervicalen Fasern innerviert.

5. Prosimiae (Fig. 70—73).

Obgleich das Material nicht gut erhalten war, gelang es mir doch, ein Präparat herzustellen, an dem die Wurzeln des Hypoglossus deutlich zu sehen waren. Dieses werde ich hier beschreiben.

Lemur catta L. Links. Aus der Medulla trat der Nervus hypoglossus caudal-medial von dem N. vago-accessorius, in viele Würzelchen geteilt, die sich bald zu drei Wurzelstämmen vereinigten.

Fig. 70.

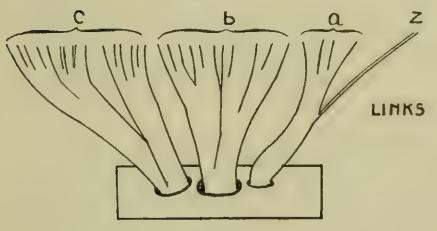

Fig. 71.

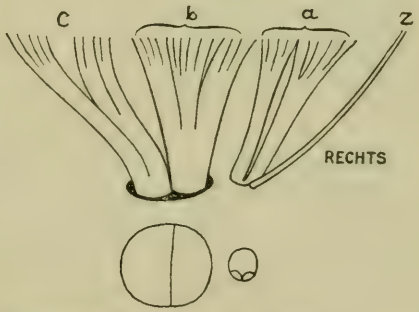

Fig. 70. Das Wurzelgebiet des Hypoglossus der linken Seite bei *Lemur catta*. Größe 6:1.
Fig. 71. Das Wurzelgebiet des Hypoglossus der rechten Seite bei *Lemur catta*. Größe 6:1.

Diese nahmen an Dicke in oro-caudaler Richtung zu und hatten je ein eigenes Dura-Loch. Zu dem am meisten oralen, dünnsten Wurzelstamm gesellte sich ein ganz dünnes Fädchen, das etwas mehr dorsal und viel mehr oral aus der Medulla trat als die anderen Wurzelfäden. Die beiden hinteren Stämme waren zweigabelig (Fig. 70). Rechts waren die Verhältnisse etwas anders, indem die zwei letzten Stämme ein gemeinsames Dura-Loch hatten und das orale Fädchen viel selbständiger war (Fig. 71). Wenn wir uns die Verhältnisse bei den schon besprochenen Tieren vergegenwärtigen, sehen wir uns veranlaßt, die dicken Stämme als *a*, *b* und *c*, das Fädchen als *x* zu erklären. Rechterseits besteht über die selbständige Natur von *x*

kein Zweifel; linkerseits hat sich z sehr früh mit a verbunden, doch spricht der von a entfernte Ursprung von der Medulla auch für z.

Der N. hypoglossus kommt einheitlich aus dem Schädel und tritt in Verbindung mit dem ersten Cervicalnerven. Dieser vereinigt

Fig. 72.

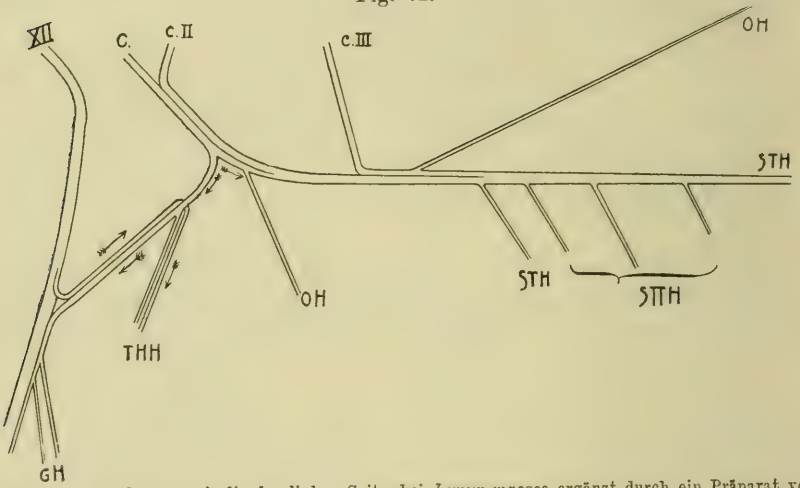

Der Plexus hypoglosso-cervicalis der linken Seite bei *Lemur macaco* ergänzt durch ein Präparat von *Lemur mongoz* var. *rufifrons*. Größe 1:1.

sich mit dem Cerv. II und gabelt sich. Der orale Ast geht nach dem Hypoglossus, der caudale läuft mit dem zweiten Cervicalnerven, um sich mit dem Cerv. III zu vereinigen.

Fig. 73.

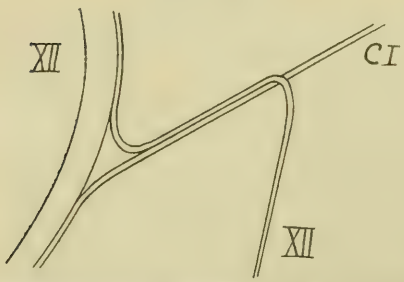

Ein Teil des Plexus hypoglosso-cervicalis der linken Seite bei *Lemur mongoz*. Größe 4:1.

Der abgehende Ast des Hypoglossus konnte bei **L. macaco L.** nicht bis zu seinem Ende verfolgt werden. Ich glaubte deswegen zuerst, daß derselbe von dem Cerv. I nach dem Hypoglossus verlief und eine Verbindungsarkade darstellte.

Bei **Lemur mongoz L.** und seiner **var. rufifrons Bennet** konnte ich aber feststellen, daß er eine Strecke lang mit dem oralen Ast des Cerv. I lief, der peripherwärts mit dem Hypoglossus-Stamm ausstrahlte, plötzlich aber umbog, um in dem M. thyreo-hyoideus gemeinsam mit Fasern von dem Cerv. I zu enden (Fig. 72). Bei L.

mongoz versorgte der Hypoglossus allein diesen Muskel (Fig. 73). Der M. genio-hyoideus ist ein gemischter Muskel. Der M. thyreo-hyoideus ist entweder gemischt oder wird nur von dem Hypoglossus versorgt. Die anderen infrahyoidalen Muskeln sind rein cervical, und zwar werden sie von den drei ersten Cervicalnerven versorgt; nur der M. omo-hyoideus macht eine Ausnahme, indem er bloß von Cerv. I und III Nervenfasern bekommt.

Zusammenfassung. Der Hypoglossus tritt bei den von mir untersuchten Halbaffen hinter dem N. vago-accessorius aus der Medulla und wird aus vier Ursprungswurzeln *x*, *a*, *b* und *c* gebildet, von denen *x* sehr rudimentär ist. Die Dura durchsetzt der Nerv mit zwei oder drei Löchern. Der Canalis hypoglossi des Schädels ist dagegen einheitlich. Der Plexus hypoglosso-cervicalis wird von dem Hypoglossus und den drei obersten Cervicalnerven gebildet und enthält sowohl hypoglossale als auch cervicale Fasern; erstere sind im infrahyoidalen Gebiete nur für den M. thyreo-hyoideus bestimmt. Die suprahyoidalen Muskeln werden gemeinsam von dem Hypoglossus und dem Cervicalis I innerviert, so auch bisweilen der M. thyreo-hyoideus, wenn dieser nicht ausschließlich Hypoglossus-Fasern empfängt. Die übrigen infrahyoidalen Muskeln werden nur von Cervicalnerven innerviert.

6. Primates (Fig. 74—81[1]).

Platyrrhina. Bei **Cebus fatuellus L.** tritt der Hypoglossus aus der Medulla zwischen Pyramide und Olive, aber nicht in einer geraden Linie (Fig. 74). Die oralen Fädchen, die zu einem ganz dünnen Faserzug sich vereinigen, treten mehr medial aus der Medulla hervor. Sämtliche Wurzelfädchen sind gut von dem Cervicalis I und Vago-accessorius getrennt. Keine Anastomosen sind mit diesen Nerven zu beobachten. Die Hypoglossus-Wurzeln gruppieren sich zu drei ungleich dicken Portionen: einer oralen ganz dünnen, einer mittleren viel dickeren und einer caudalen sehr starken, die alle getrennt durch die Dura mater gehen. Das orale am Anfange zweigabelige Fädchen vereinigt sich später, nach dem Durchtritte durch die Dura, mit dem mittleren Bündel. Das caudale stärkste Bündel, das durch einen Zweig der Vena basilaris von dem mittleren getrennt ist, zerfällt bei genauerer Untersuchung in zwei un-

[1] Als **Primates** fasse ich Simiae und Hominidae zusammen, also — abweichend vom gewöhnlichen Brauche — unter Ausschluß der Prosimiae.

gleich dicke Bündel, die ich als *b* und *c* auffasse und die gemeinsam durch die Dura gehen. Auf dem Querschnitt sieht man jedoch trotz des unselbständigen Durchganges, daß der Hypoglossus-Stamm

Fig. 74. Fig. 76.

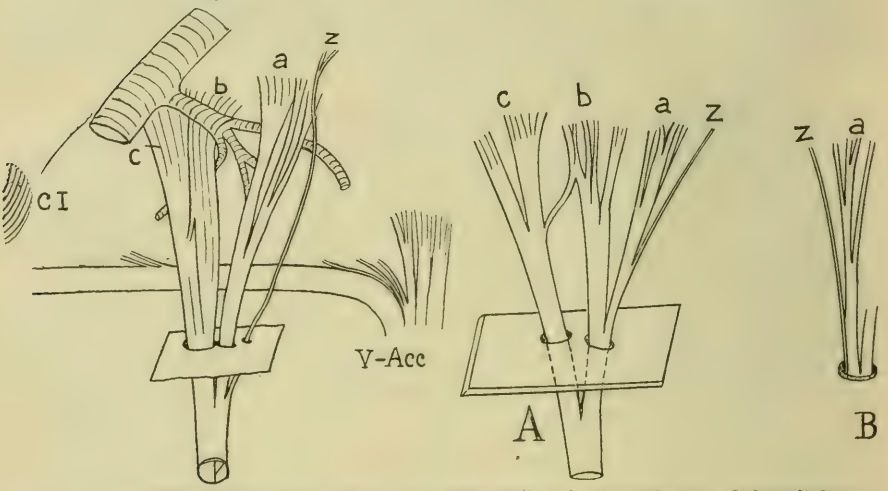

Fig. 74. Das Wurzelgebiet des Hypoglossus der rechten Seite bei *Cebus fatuellus*. Gefäß mit Querschraffierung. Größe 7:1.

Fig. 76. Das Wurzelgebiet des Hypoglossus der rechten Seite bei *Macacus cynomolgus*. *A* von außen, *B* von innen gesehen. Größe 7:1.

Fig. 75.

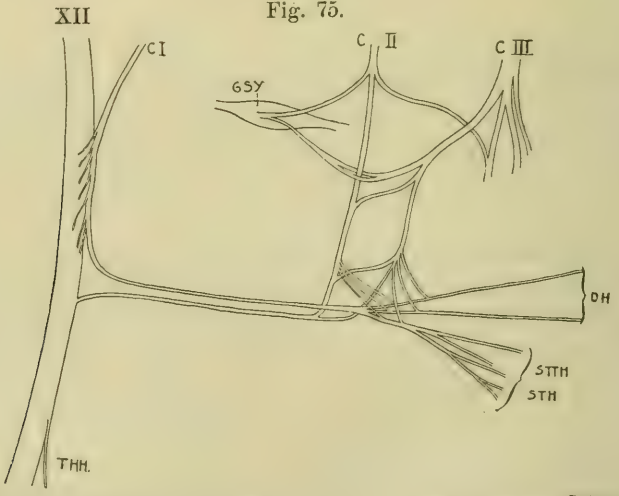

Der Plexus hypoglosso-cervicalis der linken Seite bei *Cebus hypoleucus*. Größe 2:1.

aus drei ungleich dicken Faserbündeln zusammengesetzt ist. (Das zweigabelige orale Fädchen ist zu dünn, als daß es auf dem mit einer Schere gemachten Querschnitt mit Präparierlupe sichtbar wäre.)

Demnach ist der Hypoglossus bei *Cebus* aus den Nerven *z*, *a*, *b* und *c* zusammengesetzt. Alle diese Wurzeln erscheinen in oro-caudaler Richtung in der Größe zunehmend.

Der Hypoglossus-Stamm empfängt einen Zweig von dem Cerv. I; derselbe vereinigt sich zweigabelig mit dem Hypoglossus an seiner caudalen convexen Seite und geht durch die Nervenscheide und über den Nervenstamm oralwärts, um bald nach unten peripherwärts auszustrahlen. Das peripherische Gebiet dieser Nerven bei den Affen soll später (bei den catarrhinen Affen) noch genauer behandelt werden (vgl. Fig. 75).

Catarrhina Cercopithecidae. Bei **Macacus cynomolgus L.** (Fig. 76) sind die Ursprungsverhältnisse des Hypoglossus sehr ähnlich den eben beschriebenen. Der Hypoglossus tritt aus der Medulla mit vielen Wurzelfäden aus, die sich jedoch bald zu zwei Hauptästen vereinigen. Von diesen ist der caudale *c* etwas dicker und viel einheitlicher als der orale, obgleich er anfangs zweigabelig ist; er empfängt aus der Bifurkation eine Anastomose von dem oralen Ast. Dieser orale Wurzelkomplex ist bis zu dem Durchgang durch die Dura zweigabelig; der caudale Abschnitt (*b*) gibt die eben erwähnte Anastomose an *c* ab, zu dem oralen Abschnitt (*a*) gesellt sich ein ganz dünnes oral-medial anfangendes Fädchen (*z*), das bei genauerer Untersuchung bis zu dem Duraloch seine Selbständigkeit behauptet. Ich habe diese Teile als *c*, *b*, *a* und *z* gedeutet.

Die Arkade zwischen Cervicalis I und Hypoglossus kommt hie und da bei den platyrrhinen und catarrhinen Affen vor. Bei *Cebus hypoleucus* Humb. fand ich sie nicht, ebensowenig bei *Papio hamadryas* L., *Macacus rhesus* Audeb. rechts und *Macacus sinicus* L. Dagegen fand ich sie wieder bei *Papio doguera* Puch. et Schimp., *Papio sphinx* E. Geoffr. und *Macacus rhesus* Audeb. links. Bei den beiden zuletzt genannten schien sie aber ausschließlich Fasern von Cerv. II zu führen. Bei *Papio sphinx* konnte ich dieselbe entwirren und fand, daß sie in geraumer Strecke längs des Nervus hypoglossus verlief, zwei Zweige abgab und sich dann peripherwärts wendete (Fig. 75). Sonst stimmen die peripherischen Verhältnisse mit den früheren Angaben (Rotgans, Bolk usw.) vollständig überein. Zu genauerer Orientierung dienen die Figuren (Fig. 75, 77—81).

Es treten hier zwei bis vier Cervicalnerven mehr oder weniger innig mit dem Hypoglossus zusammen, um den bekannten Plexus hypoglosso-cervicalis zu bilden. Der Hypoglossus bereichert denselben mit keinen Fasern. Wie ich bei *Macacus rhesus* fand,

sind die Mm. hyo-glossus und genio-hyoideus reine Cervicalmuskeln. Nachdem diese versorgt sind, ist der cervicale Anteil des Hypo-

Fig. 77.

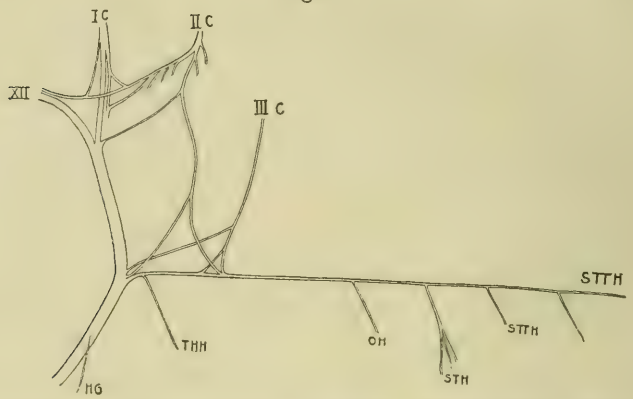

Der Plexus hypoglosso-cervicalis der linken Seite bei *Macacus rhesus*. Größe 2:1.

Fig. 78.

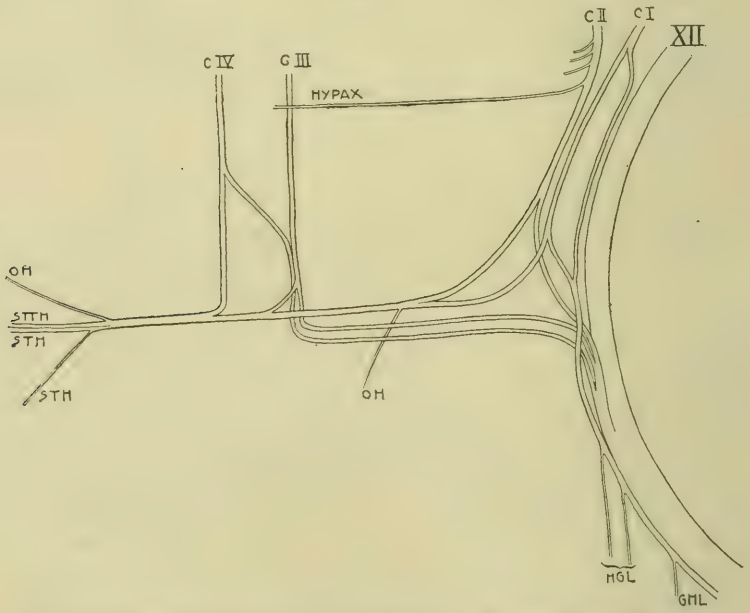

Der Plexus hypoglosso-cervicalis der rechten Seite bei *Macacus rhesus*. Größe 1½:1.

glossus noch ziemlich kräftig; es scheinen somit auch die eigentlichen Zungenmuskeln cervicale Fasern zu empfangen, welche, konnte ich ebensowenig wie Rotgans und Bolk entscheiden. Die

genauere Innervation der Zungenbeinmuskulatur wird aus den Figuren ersichtlich. (Vgl. Fig. 75, 77—81.)

Hominidae (Fig. 82—83). **Homo sapiens L.** Beim Menschen wurde nur das Wurzelgebiet untersucht, da das peripherische Gebiet des Hypoglossus genügend bekannt ist, und da ich an meinen Präparaten nur die diesbezüglichen früheren Angaben bestätigen konnte. Ich beschränke mich also hier darauf, die beiden Präparate, die ich von dem Ursprungsgebiet des Hypoglossus beim Menschen machte, näher zu beschreiben.

Fig. 79.

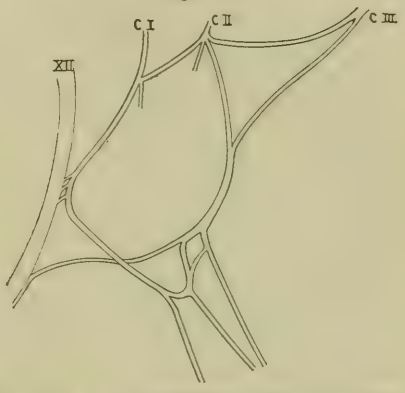

Der Plexus hypoglosso-cervicalis der linken Seite bei *Macacus sinicus*. Größe 1:1.

Präparat I. Männlicher acht Monate alter Fötus (Fig. 82). Der Hypoglossus tritt aus der Medulla mit vielen Wurzelfäden aus,

Fig. 80.

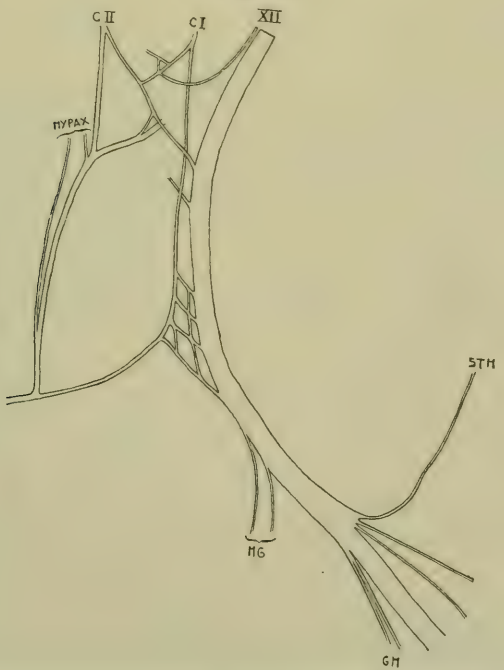

Der Plexus hypoglosso-cervicalis der rechten Seite bei *Papio doguera*. Größe 1:1.

Fig. 81.

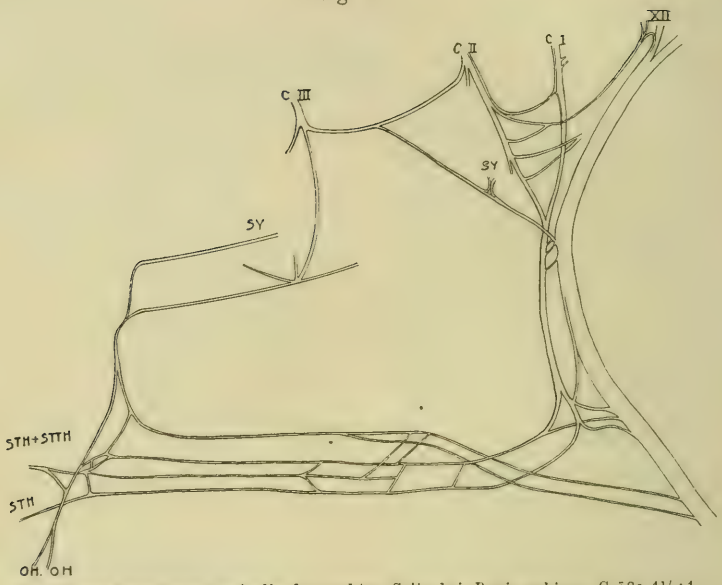

Der Plexus hypoglosso-cervicalis der rechten Seite bei *Papio sphinx*. Größe $1\frac{1}{2}:1$.

Fig. 82.

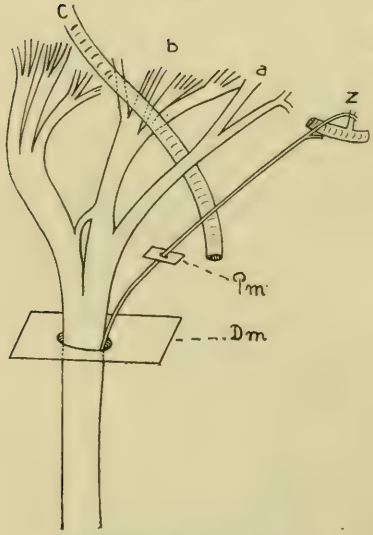

Fig. 83.

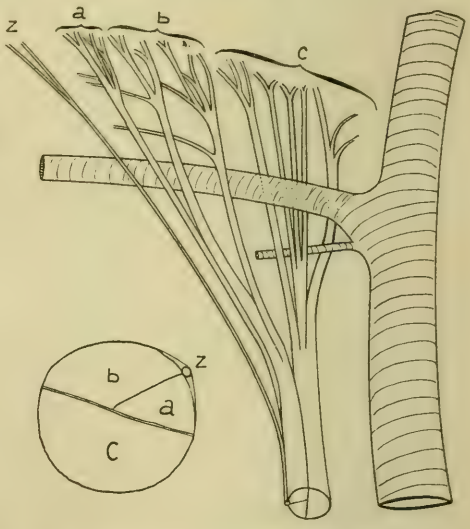

Fig. 82. Das Wurzelgebiet des Hypoglossus der rechten Seite bei einem 8 Monate alten menschlichen Fötus. *Pm* Durchtritt der Wurzel *Z* durch die Pia mater; *Dm* Durchtritt derselben Wurzel durch die Dura. Die Gefäße mit Querschraffierung. Größe 8:1.

Fig. 83. Das Wurzelgebiet des Hypoglossus der linken Seite bei einem neugeborenen Knaben. Größe 8:1. Der Querschnitt des Hypoglossus-Stammes links ist etwa 30 mal vergrößert.

welche zusammentreten und durch ein gemeinsames Loch die Dura mater durchsetzen; auch der Canalis hypoglossi ist einheitlich. Die Wurzelfäden sammeln sich jedoch vor dem Durchtritt durch die Dura zu verschiedenen, ziemlich gut voneinander gesonderten Wurzelkomplexen, von denen man deutlich drei (*a*, *b*, *c*) unterscheiden kann. Alle diese nehmen in oro-caudaler Richtung an Größe zu. Durch die Pia mater gehen der orale (*a*) und mittlere (*b*) gemeinsam, der caudale (*c*) für sich allein. Der orale und der mittlere sind wieder durch ein kleines Blutgefäß aus der Vena basilaris voneinander getrennt. Durch ein besonderes Loch in der Pia mater geht noch etwas mehr oral ein ganz dünnes Fädchen (*z*), welches während des Durchganges durch die Dura sich mit dem oralen Ast (*a*) verbindet. Dieses Ästchen tritt verhältnismäßig weit oral zweigabelig aus der Medulla hervor. Dasselbe zeigt auch darin eine große Selbständigkeit, daß es noch während des Dura-Durchganges seine Selbständigkeit behauptet, obschon die anderen drei Wurzelkomplexe schon ohne Grenzen und Furchen zusammengeflossen sind. Ich habe diese Wurzeln als *c*, *b*, *a* und *z* gedeutet.

Präparat II. Neugeborener Knabe (Fig. 83). Hier waren die Ursprungsverhältnisse nicht so deutlich. Der Hypoglossus verließ die Medulla siebenwurzelig; von diesen Wurzeln waren die drei am meisten caudalen durch ein Blutgefäß von den übrigen mehr oralen getrennt. Diese waren aber nicht voneinander zu unterscheiden. Nach der Wurzelgruppierung konnte ich also nicht die Zusammensetzung des Hypoglossus erklären. Die genauere Untersuchung des gemeinsamen Hypoglossus-Stammes, da, wo er eben durch die Dura mater geht, löste die Frage. Nachdem der Nervenstamm gesäubert und freipräpariert worden war, sah ich deutlich Furchen an dem Stamm. Auf dem Querschnitt entsprachen diese den Grenzen der Wurzelbündelkomplexe. Wie aus der Figur zu ersehen ist, finden wir auch hier die Nerven *z*, *a*, *b* und *c*, und zwar so deutlich voneinander abgegrenzt, wie wir dies nicht schöner bei den Raubtieren gesehen haben. Das selbständige dünne Fäserchen, welches auf dem Querschnitt fast nur als ein kleiner Punkt zu unterscheiden ist, repräsentiert *z*, wir sehen also, daß das Fäserchen, welches in dem anderen Präparat ein besonderes Loch in der Pia hatte, auch richtig beurteilt worden war[1].

[1] Übrigens zweifle ich gar nicht daran, daß diese vier Wurzeln schon vorher beim Menschen beobachtet worden sind. Wenigstens hat RÜDINGER (1870) sie alle sehr deutlich abgebildet. Man braucht seine Fig. 1 links auf der

Zusammenfassung. Der Hypoglossus tritt bei den Primaten hinter dem N. vago-accessorius aus der Medulla und wird von vier Ursprungswurzeln *x*, *a*, *b* und *c* gebildet. Durch die Dura geht der Nerv durch drei, zwei oder nur ein Loch, während der Schädeldurchgang meist einheitlich ist[1]. Der Plexus hypoglosso-cervicalis wird von dem Hypoglossus und den zwei bis drei obersten Cervicalnerven gebildet, zu denen ausnahmsweise noch der vierte und fünfte Cervicalnerv treten können. Die suprahyoidalen Muskeln werden gemeinsam von dem Hypoglossus und den Nn. cervicalis I—II versorgt, der M. thyreo-hyoideus wie die übrige infrahyoidale Muskulatur jedoch allein von cervicalen Fasern.

7. Anhang zu dem descriptiven Teil (einzelne andere Mammalia, Nonmammalia).

Bei der Arbeit wurden ganz vereinzelt einige Repräsentanten aus anderen Ordnungen untersucht. Diese Abweichung von der eigentlichen Untersuchungsreihe bezweckte eine vielseitigere Orientierung auf dem Untersuchungsgebiet. Obgleich diese unsere Beobachtungen ganz wenige sind, geben wir sie doch hier in aller Kürze wieder, indem wir bestimmt hervorheben, daß wir mit diesem Anhang keine Vergleichung mit Ordnungen außerhalb unserer Entwicklungsreihe beabsichtigen. Diese Resultate werden nur als Tatsachen dargeboten, die, erst durch künftige Untersuchungen vervollständigt, zu verwerten sind.

α) Rodentia.

Lepus europaeus Pall. (Fig. 84 u. 85.) Schlecht konserviertes Junges. Drei Hypoglossus-Wurzeln wurden beobachtet (*a*, *b* und *c*). Nichts spricht aber dagegen, daß eine Wurzel *x* vorhanden wäre. Der Hypoglossus, Cervicalis I und II bilden den Plexus hypoglosso-

---

Tafel III gar nicht so genau zu betrachten, um *x* als wohlentwickelte Wurzel zu erkennen. Allerdings bekommt man ein ganz anderes Bild von dem erwähnten Wurzelgebiet aus den modernen anatomischen Atlanten, wo das Schöne und Plastische oft das Genaue und Richtige ersetzen muß.

[1] Bekanntlich bilden partielle oder totale Zweiteilungen des Canalis hypoglossi (mit zwei inneren und ein bis zwei äußeren Öffnungen) bei Primaten keine seltenen Ausnahmen. Auch noch mehrfache Teilungen (bis zu vier inneren Öffnungen) sind bei Affen und Menschen als größere Seltenheiten gefunden worden. Leider wurden diese Beobachtungen an macerierten Schädeln gemacht, während hinsichtlich der Art des Durchtrittes der Nervenwurzeln des Hypoglossus durch diese mehrfachen Canales hypoglossi direkte Untersuchungen hier nicht bekannt geworden sind.

cervicalis. Die infrahyoidalen Muskeln und von diesen speziell der M. thyreo-hyoideus werden ausschließlich von den zwei obersten Cervicalnerven (C I und C II) versorgt. Der Cervicalis I sendet Fasern zu dem Hypoglossus. Die suprahyoidalen Muskeln werden also sowohl von Hypoglossusfasern als von Cervicalisfasern innerviert. Der zu dem Plexus gehende Stamm des ersten Cervicalnerven teilt sich in zwei. Der caudale Ast tritt in Verbindung mit dem zweiten Cervicalnerven, während der orale sich nochmals teilt, um wieder einen Ast zu dem eigentlichen Plexus und einen anderen zu

Fig. 84.

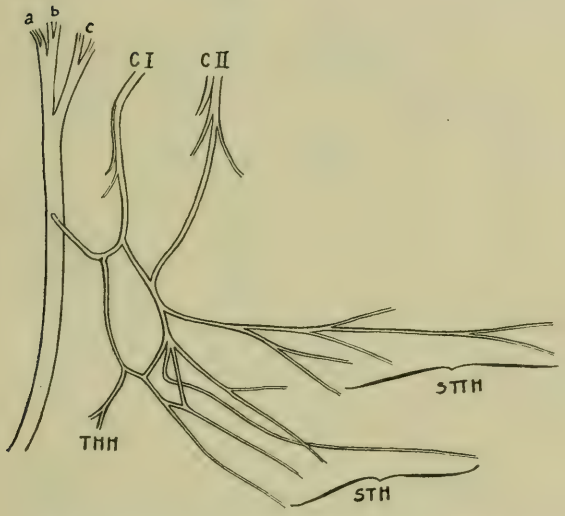

Fig. 85.

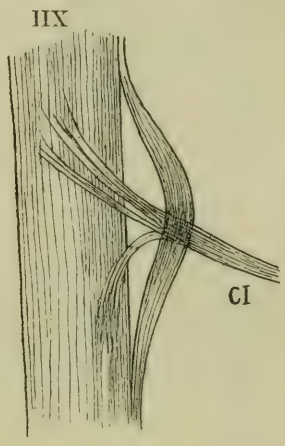

Fig. 84. Der Plexus hypoglosso-cervicalis der linken Seite bei einem jungen *Lepus europaeus*. Größe 2:1.
Fig. 85. Ein Teil des in der Fig. 84 abgebildeten Plexus hypoglosso-cervicalis, wo die Arkade zwischen dem ersten Cervicalnerven (*CI*) und dem Hypoglossus entwirrt ist. Größe 16:1.

dem Hypoglossus zu senden. Dieser letztere wendet sich teilweise gleich nach unten um, um peripherwärts mit den Hypoglossus-Fasern auszustrahlen. Ein anderer dorsaler Teil der ihn zusammensetzenden Fasern geht aber schräg nach oben quer über die Hypoglossus-Fasern. Der weitere Verlauf dieser Fasern konnte nicht festgestellt werden. Wahrscheinlich handelt es sich hier um eine Verbindungsarkade zwischen dem Hypoglossus und dem ersten Cervicalnerven, deren Auffaserung mir bei anderen Tieren gelungen ist.

Mus musculus L. (Fig. 86) Neugeborene Junge. Die Wurzeln verhielten sich wie oben beschrieben. Auch hier kann die Untersuchung keine größere Genauigkeit beanspruchen, so daß möglicherweise eine Wurzel *x* leicht übersehen worden sein kann.

β) Ungulata artiodactyla.

Sus scropha L. var. domestica Gray (Fig. 86 u. 87). Drei in starkem Formalin konservierte und daher fast durchsichtig gallertig gewordene, ältere (8—12 cm lange) Schweinsfeten. Drei Hypoglossuswurzeln (*a*, *b* und *c*) wurden beobachtet. Die Wurzel *c* ist zweigabelig. Nach

Fig. 86.

Fig. 87.

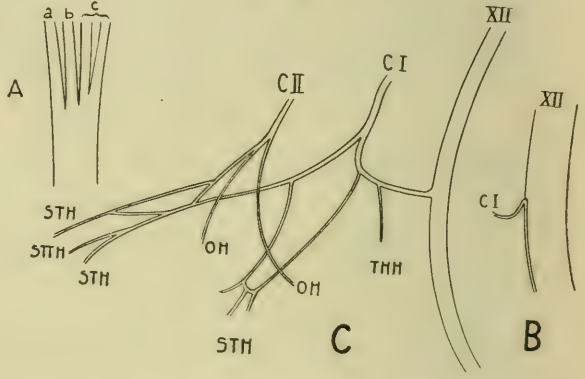

Fig. 86. Der Plexus hypoglosso-cervicalis der rechten Seite bei einer neugeborenen Maus (*Mus musculus*). Größe 16:1.

Fig. 87. Der Plexus hypoglosso-cervicalis (*B* und *C*) und das Wurzelgebiet des Hypoglossus (*A*, von der medialen Seite gezeichnet) der rechten Seite bei einem älteren Fötus vom Schwein (*Sus scropha domestica*). Größe *A* 8:1, *B* 6½:1, *C* 3:1.

Fig. 88.

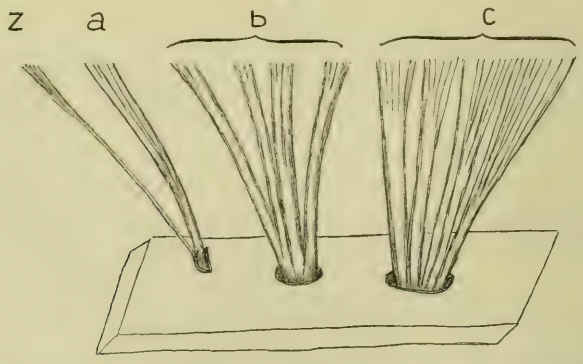

Das Wurzelgebiet des Hypoglossus der rechten Seite, laterale Ansicht bei *Bos taurus* (Kalb). Größe 12:1.

einer Wurzel *z* wurde vergebens gesucht. Weil die Präparate alle sehr durchsichtig, gallertartig waren, ist wahrscheinlich, daß eine so zarte Wurzel übersehen wird. Der Plexus hypoglosso-cervicalis fast wie bei *Lepus*. Die Verbindung zwischen dem Hypoglossus und

dem ersten Cervicalnerven strahlt peripherwärts in den Hypoglossus-Stamm aus. Unentschieden ist noch, ob nicht auch hier in dem Hypoglossus-Stamm centralwärts hinaufstrebende Cervicalis-Fasern vorkommen, die später peripherwärts umbiegen.

Fig. 89.

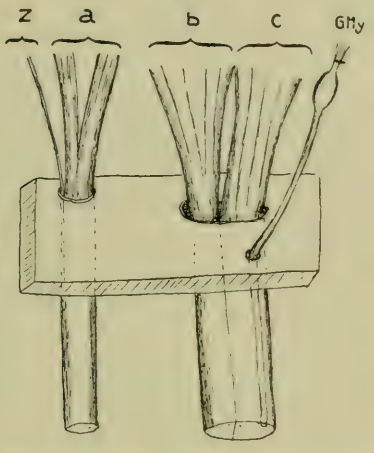

Fig. 90.

Fig. 89. Das Wurzelgebiet des Hypoglossus der linken Seite, mediale Ansicht bei *Bos taurus* (Kalb). Größe 10:1.
Fig. 90. Ein Hypoglossus-Ganglion von *Bos taurus* (Kalb). Größe 20:1.

Bos taurus L. (Fig. 88—91). Zwei in starkem Formalin konservierte und daher fast durchsichtig gallertig gewordene ältere (10—17 cm lange) Rindsfeten und ein Kalbskopf, der frisch präpariert wurde. Hier sind die vier Hypoglossuswurzeln *z*, *a*, *b* und *c* sehr deutlich zu unterscheiden und nehmen in oro-caudaler Richtung an Größe zu. Der Plexus hypoglosso-cervicalis ist von dem Hypoglossus, Cervicalis I und II zusammengesetzt. Dessen Auffaserung gelang mir nicht vollständig, weil die Feten zu durchsichtig waren, und weil der Kalbskopf unkonserviert und daher schwer zu macerieren war. Jedenfalls

Fig. 91.

Der Plexus hypoglosso-cervicalis der rechten Seite bei einem etwa 17 cm langen Rindsfötus. Größe 9:1.

konnte ich feststellen, daß eine dicke Arkade zwischen dem Hypoglossus und dem ersten Cervicalnerven ausgespannt ist. Auch stimmte mein Präparat in der Hauptsache mit Volkmanns (1840b) Kupfertafel, die die entsprechenden Verhältnisse beim Schafe darstellt, überein. Ich bin aber nicht seiner Ansicht, daß die erwähnte Arkade eine Anastomose wäre. Das Ganglion hypoglossi kommt regelmäßig vor und ist oft sehr gut entwickelt.

γ) Reptilia.

Crocodilus porosus Gray (Fig. 92). Etwa 1 m langes Tier. Der Hypoglossus tritt zweigabelig durch den Schädel und steht in keiner Beziehung zu den Cervicalnerven. Der Plexus cervicalis wird von

Fig. 92.

Der Plexus hypoglosso-cervicalis der rechten Seite bei *Crocodilus porosus*. Größe $^3/_4 : 1$.

dem Cervicalis I und II gebildet. Die infrahyoidalen Muskeln empfangen Aste sowohl von dem Hypoglossus als von den zwei obersten Cervicalnerven. Die suprahyoidalen Muskeln sind echte Hypoglossusmuskeln. Die Verhältnisse bei *Crocodilus porosus* haben eine gewisse Ähnlichkeit mit einigen seltenen Anomalien, die ich bei Beuteltieren und Raubtieren beobachtet habe, wo der Hypoglossus nicht an der Plexusbildung teilnimmt. Selbstverständlich handelt es sich hierbei um ganz entfernte Parallelen in der Ausbildung.

III. Zusammenfassender Teil.

a) Zusammenfassung der speciellen Untersuchungen.

1. Der Abgang des Hypoglossus von der Medulla.

Sagemehl (1885 u. 1891) hat zuerst darauf aufmerksam gemacht, daß der Hypoglossus während der ontogenetischen Entwicklung oralwärts rückt, was sehr interessant und zugleich zu erwarten ist, da doch der genannte Nerv auch phylogenetisch vorgerückt ist und aus vier bis mehreren Spinalnerven sich zu einem Gehirnnerven umgewandelt hat. Es wäre zu erwarten, daß man bei Vergleichung verschiedener Vertreter der erwachsenen Säugetiere etwas Ähnliches finden könnte. Fürbringer (1897) ist auch geneigt, das anzunehmen. Er sagt S. 531: »Diese Angaben[1], ein wie spärliches Material ihnen auch zugrunde liegt, lassen doch selbst innerhalb der Säugetiere ein successives rostralwärts gehendes Vorrücken der Hypoglossus-Wurzeln (occipito-spinalen Nerven) erkennen. Die Monotremen mit ihren noch nicht vollkommen aufgeklärten Wurzelzahlen mögen hierbei zunächst außer Acht bleiben. (Anm. Bei der — erst noch zu erweisenden — Annahme von *x*, *a*, *b*, *c* fügen dieselben sich auch gut ein.) Hinsichtlich der 3-wurzeligen Nn. hypoglossi gilt aber ein relatives Vorrücken von den Marsupialiern, Edentaten und Ungulaten bis zu den Anthropomorphen mit *Homo*; desgleichen zeigt der 2-wurzelige Hypoglossus der tieferstehenden Marsupialia, Rodentia und Insektivoren eine mehr caudale Lage als derjenige der höher stehenden Carnivoren.«

Meine Untersuchungen haben ergeben, daß die Vergleichung höher und tiefer stehender Säugetiervertreter ein solches Vorrücken nicht deutlich konstatieren läßt[1]. Nach Becks Figuren kann man ein solches Vorrücken herausfinden; da aber Beck das Wurzelgebiet des Hypoglossus ungenau abgezeichnet und beschrieben hat, kann eine neue Untersuchung auch zu ganz anderen Schlußfolgerungen gelangen. Dies gilt besonders für *Talpa europaea*. Bei hoch- und tiefstehenden Formen (Monotremata, *Phascolomys*, *Homo*) ist der Hypoglossus weit nach vorn vorgerückt. Bei manchen noch sehr tiefstehenden Säugetiervertretern tritt der Hypoglossus verhältnis-

[1] Vergleiche Tabelle IX, wo Fürbringers und meine eigenen Angaben über den Abgang des Hypoglossus im Verhältnis zu dem Vagus angeführt sind

mäßig sehr weit oral aus der Medulla (*Talpa*), während höhere Formen (*Lemur*, *Cebus*) einen viel weiter caudal austretenden Hypoglossus besitzen. Am weitesten caudal fand ich den Hypoglossus beim Hund. Der Abgang des Hypoglossus von der Medulla zeigt somit keine systematische Einheitlichkeit. Wie mir scheint, müßte erst die relative Lage des Hypoglossus-Kernes eingehend untersucht werden, bevor ein Ausschlag in der Frage des sukzessiven Vorrückens des Hypoglossus in der Säugetierreihe gegeben werden kann, denn die Wurzelfäden des Hypoglossus können mehr oder weniger schräg aus der Medulla treten und deshalb ist es unmöglich zu sagen, ob ein sehr weit caudal stattfindender Abgang aus der Medulla auch einer caudalen Kernlage des Hypoglossus entspricht. Es scheint mir wahrscheinlich, daß Kräfte, die beim Aufbau des knöchernen Schädels mitspielen, auch oft als Ursache eines mehr oder weniger oralen oder caudalen Hypoglossus-Austritts angesehen werden müssen. Wir kommen weiter unten noch auf diese Frage zurück.

Tabelle IX.

Der Abgang des N. hypoglossus im Verhältnis zu dem N. vagus.

Autoren	Oral-ventral vom Vagus	Ventral vom Vagus	Im Niveau des Vagusendes	Etwas hinter (caudal von) dem Ende des Vagus	Noch etwas weiter nach hinten
Eigene Untersuchungen	*Echidna* *Ornithorhynchus* *Phascolomys*	*Homo*	*Talpa europaea*	*Lemur catta* *Cebus fatuellus*	*Canis familiaris*
Fürbringer (1897, S. 530) gibt nach eigenen Untersuchungen und nach Figuren anderer Forscher folgendes an . .	*Echidna*[1]	*Echidna*[1] *Ornithorhynchus*[1] *Pithecus*[2] *Homo*[2]	*Trichosurus*[2] *Phascolarctos*(indiv.)[2] *Manis*[2] *Tapirus*[2] *Equus*[2] *Sus*[2] *Auchenia*[2] *Bos*[2] *Phoca*[3]	Carnivora fissipedia[3]	*Phascolarctos*(indiv.)[3] *Aepyprymnus*[3] *Macropus*[3] *Talpa*[3] *Erinaceus*[3] Rodentia[3]

[1] Nach Fürbringer 4-wurzelig.
[2] „ „ 3-wurzelig.
[3] „ „ 2-wurzelig.

2. Die Wurzeln des Hypoglossus.

Bei *Echidna* trat ein feines Fädchen, lange bevor es sich mit dem aus den drei Wurzeln *a*, *b* und *c* zusammengesetzten Hypoglossus-Stamm vereinigte, selbständig auf. Dieses Fädchen ging dazu noch selbständig durch die Dura mater. Ich habe es als *x* gedeutet. Die oben angeführten Eigenschaften desselben berechtigen dazu vollständig, denn wäre das zarte Ästchen nicht als *x* anzusehen, so wäre dasselbe ein von *a* losgelöster Teil, der ein eigenes Dura-Loch besäße und ganz weit von ihm abstände, was alles sehr befremdend wäre, da eben eine Verkümmerung des oralen Wurzelsystems des Hypoglossus das Gegenteil hervorrufen müßte. Aber noch mehr! Das Wurzelsystem des Hypoglossus ist sehr variabel; dennoch behauptet das orale Ästchen immer eine gewisse Selbständigkeit, so daß man es immer deutlich unterscheiden kann. Mögen die Verhältnisse sonst auch noch so abweichend erscheinen, so können wir doch immer durch die Vergleichung die Tatbestände klarstellen und sogar in den aberrantesten Fällen die sämtlichen von FÜRBRINGER (1897) schon früher geahnten Wurzeln *x*, *a*, *b* und *c* wiederfinden.

Schon ohne die Verhältnisse bei *Echidna* näher zu kennen, würden wir das Wurzelsystem des Hypoglossus bei *Ornithorhynchus* in die Nerven *x*, *a*, *b* und *c* zerfallen lassen müssen. Es ist nämlich der Hypoglossus in seinem Ursprungsgebiet deutlich aus vier oro-caudal an Größe zunehmenden Teilen zusammengesetzt. Das am meisten orale zarteste Wurzelbündel habe ich als Wurzel *x* gedeutet. Diese bekundet nämlich eine sehr große Selbständigkeit, nimmt ihren Ursprung weit oral aus der Medulla, abseits von den anderen Wurzeln, hat ein fast selbständiges abgeschlossenes Dura-Loch und läuft zuletzt sehr lange selbständig, um erst in dem Canalis hypoglossi mit dem Hauptstamm sich zu vereinigen, der wieder seinerseits von den drei gut voneinander zu unterscheidenden Wurzeln *a*, *b* und *c* gebildet ist.

Obgleich also vier spino-occipitale Nerven bei den Monotremen zu unterscheiden sind, treten sie nicht so ursprünglich auf, wie zu erwarten wäre, besonders wenn wir die betreffenden Gebilde bei den höher stehenden Säugetieren in Betracht ziehen. *Echidna* und *Ornithorhynchus* zeigen auch untereinander einige charakteristische Verschiedenheiten, die aber als ziemlich geringfügig erscheinen, wohl infolge des sonderbaren, mit dem Vagus gemeinsamen Schädeldurchganges des Hypoglossus, welche Eigenschaft ohne Zweifel die größeren Differenzen aufhebt und wohl auch die weniger ausgeprägte

Selbständigkeit der den Hypoglossus konstituierenden Wurzeln hervorgerufen hat.

Obgleich also die Verhältnisse bei den Monotremen sich nicht mehr in ihrer Ursprünglichkeit zeigen, konnten wir bei ihnen doch ohne Mühe das Wurzelsystem des Hypoglossus in seine Elemente zerlegen. Bei den Marsupialiern gelang dies nicht ganz so leicht. Das weniger gut konservierte Material war wohl teils daran schuld, teils auch der unglückliche Zufall, daß nur Species von fast dem gleichen Hypoglossus-Typus zur Untersuchung gelangten. Doch fand ich bei einem jungen *Phascolomys* die Verhältnisse so deutlich ausgeprägt, daß einige interessante Schlußfolgerungen möglich waren. Bei diesem tritt der Hypoglossus als 3-wurzelig durch die Dura und als 2-wurzelig durch den Schädel. Außerdem wurde eine orale sehr dünne Wurzel als *z* gedeutet. Es konnte weiter festgestellt werden, daß *a* und *b* eine größere Affinität zueinander haben und den durch das orale Schädelloch gehenden Hypoglossus-Stamm bilden, während die Wurzel *c* allein, nachdem sie auch einheitlich die Dura durchbrochen hat, durch das hintere Loch den Schädel verläßt. *Z* ist gar nicht so deutlich und leicht zu finden. Untersucht man aber *a* genauer, säubert man es sorgfältig unter 40facher Vergrößerung, so findet man ein Fädchen, das selbständiger und dünner als die anderen Würzelchen ist. Zugleich behauptet dasselbe auch seine Selbständigkeit eine Strecke lang, nachdem der Ast bereits die Dura durchbrochen hat. Würde es sich hier nur um ein zu dem Nerven *a* gehöriges orales ganz rudimentäres Wurzelbündelchen handeln, so würde es wohl schon lange vorher seine Selbständigkeit verloren haben. Es scheint mir gar nicht gewagt und unbegründet, das Ästchen für die Wurzel *z* zu erklären, nur gebe ich gern zu, daß diese Auffassung mehr auf einem Analogieschluß als auf zwingenden direkten anatomischen Beweisen basiert. Wäre *z* anderswo bei den Säugetieren nicht zu finden, so würde ich das genannte Ästchen wohl kaum als ein gegenüber *a* selbständiges Gebilde ansehen.

Wir fanden oben, daß unter den Marsupialia, speziell beim Wombat, *a* und *b* sich schnell vereinigen und zusammen durch den oralen Canalis hypoglossi gehen. Danach könnte man also schließen, daß der allgemein bei den Beuteltieren vorkommende zweigabelige Hypoglossus wenigstens aus den drei Nerven *a*, *b* und *c* bestehe. Es ist wohl auch richtig anzunehmen, daß der orale Ast aus $a + b$ besteht, weil er verhältnismäßig dick ist (ebenso dick, oft selbst

dicker als der caudale) und weil er zweitens wie z. B. bei *Didelphys marsupialis* L. var. *azarae* Temm. oft tief zweigabelig geteilt ist. Ob eine Wurzel *z* im Zusammenhang mit der Wurzel *a* auftritt, ist zurzeit nicht zu ermitteln.

Bei den Insectivoren treten die vier Wurzeln *z*, *a*, *b* und *c* in schönster Entfaltung uns entgegen. Obschon eine Zentralisation der Wurzeln in dem doppelten Dura- und einfachen Schädeldurchgang wahrzunehmen ist, lassen sich die erwähnten Komponenten doch leicht unterscheiden. Von diesen ist die Wurzel *z* zwar rudimentär, aber ihre Selbständigkeit und ihr großer Abstand von den anderen Wurzeln beweisen, daß es sich um einen verkümmerten Nerven handelt und nicht um einen zu *a* gehörigen Wurzelteil. Bei *Talpa*, *Centetes* und *Erinaceus albiventris* Wagner ging *z* noch dazu durch ein selbständiges Dura-Loch. Was die anderen Wurzeln *a*, *b* und *c* betrifft, so unterliegt es keinem Zweifel, daß sie wirklich vorhanden sind. Gibt es Fälle, wo das Wurzelgebiet unklar ist (z. B. bei einigen Maulwürfen), so lassen sich diese schon dadurch erklären, daß man eine größere Anzahl Individuen untersucht und vergleicht. Und obgleich das genannte Gebiet beim Maulwurfe sehr variabel ist, so zeigt es sich in gewissen Fällen so deutlich und leicht verständlich, wie es nur möglich ist; bei keinem anderen Tiere habe ich die Wurzel *z* so schön entfaltet und charakteristisch gefunden wie gerade bei *Talpa europaea* Präparat II und III rechts (Fig. 24 und 25). Solche Fälle lassen keinen Zweifel mehr übrig, daß auch den placentalen Säugetieren eine Wurzel *z* zukommt. Ebenso deutlich liegen die Verhältnisse bei *Tupaia*, rechte Seite (wo hier auch noch ein selbständiges Dura-Loch ist), bei *Erinaceus albiventris* Wagner und bei *Ericulus setosus*.

Die Carnivoren zeigen ähnliche Verhältnisse wie die Insectivoren. Eine selbständige Wurzel *z* fand ich ganz deutlich beim Hunde. Die Existenz derselben war um so leichter festzustellen, als ihr Verlauf einmal äußerst seltsam war, ohne daß er ihre große Selbständigkeit vermindert hätte. Bei den Fleischfressern scheint ein einheitlicher Dura- und Schädel-Durchtritt die Regel zu sein. Dadurch werden sämtliche Hypoglossus-Wurzeln einander sehr genähert. Doch behauptet *z* ihre Selbständigkeit und bisweilen so gut, daß sie getrennt durch die innere Lamelle der Dura geht, um gemeinsam mit *a*, *b* und *c* durch die äußere Lamelle hinauszutreten. Eine solche sonderbare Anomalie beweist am besten, daß es sich um eine Wurzel *z* handelt, da ein aberrierender Wurzelfaden der

Wurzel *a* nie einen solchen Weg nehmen könnte. Übrigens ist es interessant zu konstatieren, daß man die den Hypoglossus konstituierenden Wurzeln am besten auf dem Querschnitt unterscheiden kann. Auch beweisen die Carnivoren sehr entschieden, daß man die Dura- und Schädellöcher nicht allein als maßgebend für die Beurteilung der spino-occipitalen Nerven ansehen kann.

Die Halbaffen haben viel Ähnlichkeit mit den Carnivoren. Die Wurzeln *a*, *b* und *c* sind als deutliche, selbständige Gebilde vorhanden. Auch eine Wurzel *z* kommt vor, die durch ihren etwas höheren und mehr oralen Ursprung, selbständigen Verlauf und fast solitären Dura-Durchtritt legitimiert wird; besonders wenn wir in Betracht ziehen, daß ich *z* in schöner Entfaltung bei noch höheren Formen gefunden habe.

Dies war eben der Fall bei den Primaten. Nicht schöner und deutlicher kann ein verkümmerter Nerv erscheinen als die Wurzel *z* bei *Cebus fatuellus*. Ihr hoch dorsaler und oraler Ursprung, selbständiger Verlauf, solitärer Durchgang durch die Dura und ihre erst in dem Canalis hypoglossi stattfindende Vereinigung mit dem Hypoglossus-Hauptstamm bezeugen unzweideutig ihre Legitimität. Außer *z* erscheinen nur zwei selbständige Wurzelstämme im Hypoglossus, d. h. zwei Nervenfaser-Portionen gehen selbständig durch die Dura. Der Querschnitt berichtet uns aber auch hier ganz deutlich, daß es sich um drei von vorn nach hinten an Größe zunehmende Bündel *a*, *b*, *c* handelt. Übrigens sehen wir schon äußerlich an dem hinteren Hypoglossus-Stamm, daß *c* und *b* durch eine seichte Rinne angedeutet sind. Hier sind also *z*, *a*, *b* und *c* wirklich vorhanden. Merkwürdigerweise stehen die Wurzeln *z* und *a* den Wurzeln *b* und *c* selbständig gegenüber. Bei *Macacus cynomolgus* finden wir dieselben Teile wieder. Nur sind *z*, *a* und *b* zusammengeflossen, während *c* selbständiger auftritt. Auch der Mensch besitzt eine deutliche Wurzel *z*, die aber nur durch die Pia selbständig austritt. Das Vorhandensein der Wurzeln *z*, *a*, *b* und *c* beim Menschen geht klar aus dem Querschnitt des vereinigten Hypoglossus-Stammes hervor. Auch sonst sieht man bei der Betrachtung der Hypoglossus-Wurzeln, daß diese sich in vier charakteristischen Bündelkomplexen gruppieren, die aber verschieden von den sie kreuzenden Blutgefäßen getrennt werden. Die Blutgefäße sind in ihrem Verlaufe variabel. Die Wurzel *z* zeichnet sich übrigens dadurch aus, daß sie nicht allzu rudimentär ist, sondern daß man an ihr einen gabeligen Wurzelursprung unterscheiden kann, ganz so wie bei *Centetes*.

Von den Tieren, die ich zum Vergleich untersucht habe, hat *Bos taurus* (Fig. 88 und 89) mit Bestimmtheit eine selbständige Wurzel z, die sogar sehr leicht zu beobachten ist. Außerdem gehen die Wurzeln a, b und c beim Rind bisweilen durch getrennte Dura-Löcher. Immer sind sie deutlich voneinander zu unterscheiden. Wenn nur zwei Dura-Löcher da sind, erkennt man die Nerven durch Furchen am gemeinsamen Stamme, oder auf dem Querschnitt. Beim Schwein (Fig. 87), von dem ich nur schlecht konservierte Embryonen untersuchte, konnte ich nur a, b und c unterscheiden, bezweifle aber nicht, daß auch die Wurzel z, wohl in Verbindung mit a, vorkommt. Dasselbe gilt auch von *Lepus europaeus* (Fig. 84), der nur der Ansa wegen untersucht wurde.

Alles möge noch einmal hier tabellarisch zusammengefaßt werden.

Tabelle X.

Die den N. hypoglossus konstituierenden spino-occipitalen Nerven bei den untersuchten Säugetieren[1].

Echidna aculeata	z	a	b	c	*Erinaceus europaeus* .	z	$+$	a	b	$+$	c
„ „	z	a	b^1+b^2	c	„ „ .	z	$+$	a	b		c
„ „	$z+a$		b^1	b^2+c	„ *albiventris*	z		a	b		c
Ornithorhynchus anatinus	z	a	b	c	*Ericulus sctosus* . . .	z	$(+)$	a	$(+)$	b	c
Phascolomys ursinus	z	a	b	c	*Felis domestica*	z		a	b		c
Didelphys marsupialis var. *azarae*	(z)	$a+b$		c	*Canis familiaris* . . .	z	$+$	a	b		c
Didelphys marsupialis var. *azarae*	(z)	a	b	c	„ „ . . .	z		a	b		c
Didelphys murina (?)	(z)	$a+b$		c	„ „ . . .	z		a	$(+)$	$b(+)c$	
Macropus ruficollis . .	(z)	$a+b$		c	*Sus scrofa dom.* . . .	(z)		a	b		c
Talpa europaea	z	a	b	c	*Bos taurus* (juv.) . . .	z	$+$	a	b	$(+)c$	
„ „	z	$a+b$		c	„ „ „ . . .	z	$+$	a	b		c
Macroscelides typus .	(z)	a	b	c	*Lepus europaeus* . . .	(z)		$a+b$			c
Centetes ecaudatus . .	z	$a+b$		c	*Mus musculus*	(z)		$a+b$			c
Crocidura var. *suaveolens*	z	$a+b$		c	*Lemur catta*	z	$+$	a	b		c
Tupaia javanica . . .	z	a	b	c	„ „	z		a	b	$(+)c$	
„ „ . . .	(z)	a	b	c	*Macacus cynomolgus* .	z	$(+)$	a	$(+)$	b	c
					Cebus fatuellus	z		a	b	$(+)c$	
					Homo sapiens	z		a	b		c
					„ „	z		a	$+$	$b(+)c$	

Nach diesem ergibt sich also, daß allen untersuchten Säugetieren die vier spino-occipitalen Wurzeln z, a, b und c zukommen. Der

[1] In dieser Tabelle bedeutet b^1 und b^2, daß die Wurzel b in zwei Äste gesondert ist, $a+b$, daß a und b verbunden erscheinen. Mit einem $(+)$ zwischen zwei spino-occipitalen Nerven wird ausgedrückt, daß die betreffenden Nervenwurzeln zwar nahezu verbunden, aber doch noch durch sichtbare Furchen voneinander getrennt erscheinen.

Nervus hypoglossus ist also bei allen Säugetieren gleich zusammengesetzt. Daraus folgt aber keineswegs, daß sein Innervationsgebiet überall dasselbe sein müßte. Wohl sind die konstituierenden Elemente bei allen untersuchten Vertretern dieser Klasse dieselben; daraus ist aber nicht zu schließen, daß sie miteinander verglichen quantitativ identisch sind. Es kann z. B. wohl möglich sein, daß *z* und *a* ein sehr variables Innervationsgebiet haben; ebenso ist es gar nicht ausgeschlossen, daß *c* bald ein größeres, bald ein kleineres Muskelgebiet beherrscht. Wir kommen später noch auf diesen Punkt zurück. Die Hauptsache hier war nur zu konstatieren, daß die vier Wurzelnerven *z*, *a*, *b* und *c* in dem Säugetier-Hypoglossus vorhanden sind. Daraus ergibt sich, daß der Hypoglossus, wenn er auch längst seine dorsalen Wurzeln verloren hat, doch bei den Säugetieren bezüglich seiner ventralen Wurzeln sehr ursprünglich auftritt.

Streng genommen sind die dorsalen Hypoglossuswurzeln nicht ganz verschwunden. Embryonal sind sie immer nachzuweisen; sie kommen teilweise auch häufig bei erwachsenen Säugetieren vor, wie schon oben dargelegt wurde. Durch meine Untersuchung habe ich prinzipiell nichts Neues durch das genauere Studium dieser Wurzeln gefunden und konstatiere nur, daß die früheren Angaben richtig sind. Eines ist jedoch hier wiederholt hervorzuheben, nämlich daß die dorsalen Wurzeln, wie schon Fürbringer (1897) angegeben hat, nichts mit dem Accessorius zu tun haben. Wenn es aussieht, als ob etwa eine gangliöse Hypoglossus-Wurzel aus dem Accessorius stamme, so beruht dies auf Verklebung und darauf, daß man die aus der Medulla tretenden feinen Ursprungsfäden der gangliösen Wurzel übersehen hat (vgl. Fürbringer 1897, S. 532)[1].

[1] Kazzander (1891) hat in einem Falle nachweisen wollen, daß der Accessorius eine dorsale sensible Wurzel besitzt (vgl. auch Fürbringer, S. 532 und Lubosch 1899). Beck (1895, S. 335—336) sieht die scheinbare Zusammengehörigkeit der gangliösen Wurzel mit dem Accessorius durch Adhärenz entstanden. — Über die Phylogenese des Accessorius gehen die Ansichten sehr auseinander. Ohne dieser Frage näher treten, geschweige sie beantworten zu wollen, geben wir kurz hier die wichtigsten Ansichten wieder. Fürbringer (1897) ist der Meinung, daß der Accessorius ein solcher Gehirnnerv ist, der scheinbar in das Gebiet der Medulla spinalis sich ausdehnte, während die echten spino-occipitalen Nerven den entgegengesetzten Weg durchlaufend als Hypoglossus in das Gehirngebiet eingetreten sind. Martin (1891) und Minot (1892) stellen die Anlage des Accessorius von Anfang an in innigen Zusammenhang mit der Anlage der sensiblen Wurzeln der Ganglienleiste. Martin sagt: »Der Accessorius ist kein Nerv für sich, sondern er gehört als Seitenwurzel den Segmenten vom 7. Halsnerven bis zum Glossopharyngeus an.« »Im Gebiete der Halsnerven haben wir

3. Der Durchtritt des Hypoglossus durch die Dura mater und die Schädelwand.

Schon früher ist von uns gezeigt worden, daß die vier spino-occipitalen Nerven *x*, *a*, *b* und *c* ziemlich regelmäßig bei den Säugetieren vorkommen. Oben sahen wir weiter, daß sie bei den verschiedenen Vertretern der Säugetiere einander ziemlich ähnlich sind, auch ist ihr Auftreten, wo es von mir untersucht wurde, immer im Prinzip dasselbe. Im Gegensatz dazu ist der Durchtritt durch die Dura mater und die Schädelwand sehr verschieden; hier kommen die größten Schwankungen vor. Sogar die verschiedenen Individuen

---

also drei Wurzeln, eine dorsale, eine Seitenwurzel und eine ventrale. Im Hypoglossusgebiet gehen die dorsalen später verloren, nachdem sie sich angelegt; ventrale (XII) und Seitenwurzeln (XI) sind kräftig entwickelt. Bei Vagus und Glossopharyngeus entwickeln sich nur dorsale und Seitenwurzeln.« Minot (1892) sagt wieder: »Ich wage es, die Vermutung aufzustellen, daß, wenn die Ganglien des Hypoglossus erhalten blieben, der Accessorius nicht mit dem Vagus, sondern mit dem Hypoglossus in Verbindung treten würde.« (Martin und Minot nach Lubosch zitiert.) Lubosch (1899, S. 583) stimmt in der Hauptsache den Forschern zu, die erklären, daß »der Accessorius, als motorischer Nerv aus der His'schen seitlichen Kernsäule, eine eigentümliche Bildung des obersten Halsmarkes und zwar einen typischen visceromotorischen Bestandteil der hinteren Wurzeln bilde, daß er also dem Rückenmark, nicht dem Gehirn von vornherein angehöre.« Jüngst ist die Accessoriusfrage von Beccari (1913) beleuchtet worden (durch die Liebenswürdigkeit des Herrn Professor Lubosch wurde ich auf diese Arbeit aufmerksam gemacht). Er sagt: »Nella Lacerta muralis il nervo accessorio è costituito da fibre nervose che nascono, in corrispondenza dei due primi nervi spinali e della radice dell' ipoglosso più caudale, da cellule situate nella parte profonda del corno ventrale. Decorre per breve tratto unito al vago manda alcune fibre allo ipoglosso e raggiunge quindi la lamina muscolare superficiale della regione dorsale del collo. — Non esiste una colonna nucleare dell' accessorio e delle fibre del Lenhossék separata dalla colonna nucleare dei primi nervi spinali e dell' ipoglosso, e non esiste nei centri una divisione metamerica corrispondente alle radici« (p. 341). Zusammenfassend sagt er: »Le fibre nervose somato-motrici, nei vertebrati superiori, per raggiungere il nervo al quale sono destinate, possono prendere la via delle radici ventrali o di quelle dorsali. Però, mentre la prima circostanza è generale in tutto l'asse cerebro-spinale, la seconda si riscontra, in proporzioni molto più limitate, soltanto nella parte più craniale del tronco ed in quella più caudale della testa. Gli elementi somato-motori dorsali di questa regione — che potremmo chiamare di transizione cefalo — somatica — costituiscono le fibre di Lenhossék e la porzione spinale del nervo accessorio. Le fibre somato-motrici dorsali innervano organi derivati dai somiti della regione branchiale e stanno forse a rappresentare, corrispettivamente, elementi spinali superstiti di primitivi segmenti branchiali. Per le radici dorsali, come per quelle ventrali passano anche fibre destinate alla innervazione della muscolatura liscia, vere fibre splancno-motrici. Esse sono di natura simpatica e non hanno niente a che fare con le fibre somato-motrici dorsali.« (p. 345—346.)

derselben Species zeigen in dieser Beziehung gewöhnlich große Variationen. Um diese Verhältnisse deutlicher zu demonstrieren, fügen wir die zwei Tabellen XI und XII bei, welche zeigen, wie sich die von mir untersuchten Säugetiere in dieser Hinsicht verhielten.

Wir sehen aus diesen Tabellen zunächst, daß die Anzahl der Dura-Löcher die der Foramina immer übersteigt. Es kommt vor, daß — wenn auch der Hypoglossus durch drei selbständige Dura-Löcher tritt — der Nerv doch nur durch einen einheitlichen Kanal den Schädel verläßt (z. B. beim Kalb). *Phascolomys*, *Canis familiaris*, *Centetes ecaudatus* und *Cebus fatuellus* haben drei Dura-Löcher, die zwei erstgenannten zwei Foramina, die zwei zuletzt genannten aber nur ein einziges Foramen bzw. Canalis im Schädel wie das Kalb. Dann ist es interessant zu konstatieren, daß weder die Anzahl der Dura-Löcher noch die der Canales hypoglossi im Schädel mit der systematischen Stellung des betreffenden Tieres in Zusammenhang gebracht werden kann. Weiterhin ist sie auch nicht ausschlaggebend für die Beurteilung der den Hypoglossus konstituierenden Wurzeln. Wenn mehrere Dura-Löcher bzw. Foramina im Schädel vorkommen, so erscheinen die Wurzeln selbständiger, keineswegs aber viel entwickelter als bei den Formen, bei denen nur ein Dura- bzw. Schädel-Durchgang vorkommt.

Das Auftreten mehrerer Dura- bzw. Schädel-Öffnungen für die Hypoglossus-Wurzeln bedeutet, daß das Gebiet sein ursprüngliches Bauprinzip noch ziemlich unverändert beibehalten hat, indem die ursprüngliche Scleromerie noch zutage tritt. Hierin sehen wir einen sehr schönen und recht überzeugenden Beweis dafür, daß der betreffende Nerv aus mehreren segmental auftretenden Nerven zusammengesetzt ist. Andererseits kann aber keine Rede davon sein, daß es sich beim Auftreten eines einfachen Dura- bzw. Schädel-Durchganges nur um ein einziges Neuromer, nicht einmal um eine reducierte Anzahl auftretender Nervenwurzeln handelt. Ganz im Gegenteil sind die den einheitlich durchtretenden Hypoglossus konstituierenden vier spino-occipitalen Nerven in der Regel noch deutlich zu unterscheiden und voneinander zu trennen. Und noch weiter: Da wir oft bei derselben Art einmal ein Dura-Loch und ein Foramen hypoglossi, ein anderes Mal wieder drei von beiden unterscheiden können (z. B. bei *Ovis aries*), so läßt sich daraus schließen, daß man weder den Schädel- noch den Dura-Durchgang als maßgebend für die Beurteilung der Zusammensetzung des Hypoglossus ansehen kann, dies alles um so weniger, als wir doch wissen, daß wie z. B.

Tabelle XI.

Die Anzahl der Durchtrittsstellen des Hypoglossus in der Dura mater bei den von mir untersuchten Säugetieren.

III getrennte Löcher	II Löcher und I unvollständig getrenntes	II getrennte Löcher	II unvollständig getrennte Löcher	I Loch
				Echidna aculeata
			Echidna aculeata	
		Echidna aculeata		
			Ornithorhynchus anatinus	
		Didelphys murina (?)		
		- *marsupialis* var. *azarae*		
		Phascolomys ursinus		
		Macropus giganteus		
		- *rufus*		
		- *ruficollis* var. *Bennettii*		
		Bettongia penicillata		
		Perameles nasuta		
Centetes ecaudatus				
				Ericulus setosus
		Erinaceus europaeus		
				Erinaceus europaeus
		- *albiventris* (l)		- *albiventris* (r)
				Sorex vulgaris
				Crocidura etrusca var. *suaveolens*
				Talpa europaea
		Talpa europaea		
Canis familiaris				
				Canis familiaris (in der Regel)
		Canis familiaris (l)		- - (r)
		Bos taurus (l)		*Felis domestica*
Lemur catta (l)	*Lemur catta* (r)		*Lemur catta* (r)	
Cebus fatuellus				
		Macacus cynomolgus		
				Homo sapiens[1])

[1]) Vgl. die Anmerkung unter der Tabelle XII.

Tabelle XII.

Die Anzahl der Foramina hypoglossi in der Schädelwand bei den von mir untersuchten Säugetieren.

III Foramina innen und außen	III Foramina innen, II Foramina außen	II Foramina innen und außen	II Foramina innen, I Foramen außen	II partiell zusammenfließende Foramina	I Foramen innen und außen
					Echidna aculeata
					Ornithorhynchus anatinus
		Didelphys murina (?)			(Hier sogar mit dem Foramen jugulare zu dem For. hypoglosso-jugulare vereinigt)
		- *marsupialis* var. *aurita*			
		- - - *azarae*			
		- - - *virginiana*			
		Phascolomys ursinus			
		Macropus giganteus			
		- *rufus*			
		- *ruficollis* var. *Bennettii*			
		Bettongia penicillata			
		Perameles nasuta			
					Centetes ecaudatus
					Ericulus setosus
					Erinaceus europaeus
					- *albiventris*
					Sorex vulgaris
					Crocidura etrusca var. *suaveolens*
					Talpa europaea
					Macroscelides typus
					Tupaia javanica
					Vesperugo borealis
					Vespertilio mystacinus
					Canis familiaris (in der Regel)
		Canis familiaris (r)	*Canis familiaris* (l)	*Canis familiaris* (r)	- - (l)
					Felis domestica
				Felis domestica	
					Putorius lutreola
					- *nivalis*
					- *putorius*
					- *ermineus*

					Lutra lutra
					Gulo luscus
					Halichoerus grypus
		Halichoerus grypus			
		Sciurus vulgaris (r)	*Phoca foetida*	*Sciurus vulgaris* (l)	
				Lepus timidus (r)	*Lepus timidus* (l)
		Lepus timidus (l)			- - (r)
					Lepus timidus
					Arvicola terrestris var. *amphibius*
		Arvicola terrestris var. *amphibius* (l)			- - - - (r)
					Mus decumanus
					- *musculus*
			Sus scropha		*Sus scropha dom.* (l)
Ovis aries		*Ovis aries* (l)	*dom.* (r)		*Ovis aries* (r)
(juv.)	*Capra hircus* (l)	*Capra hircus* (r)			
					Bos taurus
		Bos taurus			
		Alces machalis ♀ (l)			*Alces machalis* ♀ (r)
Alces machlis ♂ (l)		- - ♂ (r)		*Alces machalis* × *Bos taurus* (juv.)	
					Equus caballus
		Equus caballus juv. (l)		*Equus caballus* juv. (r)	
					Lemur catta
					- *mongoz*
					- - var. *rufifrons*
					- *macaco*
					- *varius*
		Cebus hypoleucus (l)			*Cebus hypoleucus* (r)
					- *fatuellus*
					Papio sphinx
					- *hamadryas*
					- *doguera*
					Macacus rhesus
					- *cynomolgus*
					- *sinicus*
					Troglodytes niger
					Homo sapiens

[1]) Die hier angeführte Anzahl der Foramina bezieht sich nur auf die von mir selbst untersuchten Schädel oder auf die von mir präparierten Exemplare. Bei Anthropomorphen geben die Anthropologen selbst das etwas häufigere Vorkommen geteilter Canales hypoglossi als beim Menschen an. (Vgl. die Anmerkung auf S. 588.)

hier den Wiederkäuern ein vierwurzeliger Hypoglossus zukommt. Diese Auffassung wird gestützt, wenn wir in Betracht ziehen, daß einerseits sowohl ursprüngliche als hochstehende Säugetiere wie z. B. *Echidna* und *Homo* beide in der Regel ein Dura-Loch und ein Foramen besitzen und daß andererseits bei so weit voneinander stehenden Formen wie *Homo* (indiv.), *Cebus hypoleucus*, *Lemur catta*, *Phascolomys* und *Centetes ecaudatus* drei Dura-Löcher und ein Foramen im Schädel vorkommen. Alles dies beweist unzweideutig, daß wir es hier mit einem sehr variablen Gebiet zu tun haben. Die ursprünglichen vier Neuromeren sind bei den Säugetieren noch schön zu unterscheiden, die entsprechenden Sclerometen aber meistens schon unkenntlich verschmolzen, was auf die Selbständigkeit der nervösen Teile nicht so sehr eingewirkt zu haben scheint. Bekanntlich sind in der Phylogenese die Nerven ein konservativeres Element als das Skelet.

Es ist schließlich aus diesen Tabellen zu ersehen, daß bei den meisten Säugetieren die spino-occipitalen Skeletsegmente schon vollständig in den Schädel aufgenommen sind, nicht aber bei allen. Besonders bei den Beuteltieren und Huftieren ist diese Wirbelassimilation noch nicht ganz zum Abschluß gekommen. Etwas weiter vorgerückt sind die Nagetiere, Raubtiere und Insektenfresser. Bei den Monotremen sieht man im Hinterhaupt dagegen zufolge sekundärer Differenzierungen keine Spur von einer früheren Segmentierung. Hieraus wird erkenntlich, daß diese obenbesprochene Verschmelzung sich scheinbar in keinen systematischen Grenzen hält, wie schon vorher von uns angedeutet wurde. Eine successive Vervollkommnung der Verschmelzung können wir indessen — obschon undeutlich — wahrnehmen, wenn wir nur die auch sonst abseits stehenden Monotremen außer acht lassen. Die Beuteltiere haben als niedere Säugetiervertreter regelmäßig zwei Foramina, ebenso die Huftiere. Oft zeigen die Raubtiere, Nagetiere und Insectivoren dieselbe Ursprünglichkeit, bis wieder die Halbaffen, Affen und der Mensch meist ein einziges Foramen besitzen. Diese Verschmelzungsreihe der einverleibten vier Wirbel ist, wie wir sehen, nicht sehr beweisend; es ist aber möglich, daß ein umfassenderes Skeletmaterial diesen Entwicklungsgang deutlicher hervortreten lassen würde, besonders wenn Gelegenheit dazu gegeben wäre, die individuell auftretenden Variationen reichlicher zu beobachten. Jetzt ist es nämlich unmöglich zu entscheiden, ob die oben beschriebenen häufigeren Abweichungen nicht etwa als Regel gedeutet werden sollten und

umgekehrt. Es sei noch beispielsweise darauf hingewiesen, daß mehrere Foramina sogar bei den höchststehenden Formen wie beim Menschen keine allzu große Seltenheit sind. Um genau alles oben Angeführte entscheiden zu können, müßten wir von den untersuchten anderen Vertretern ebenso wie vom Menschen die diesbezüglichen Prozentzahlen auf Grundlage eines sehr reichen Untersuchungsmateriales anführen können.

4. Die Anastomosen des Hypoglossus und der obersten Cervicalnerven mit Gehirnnerven.

Der Nervus hypoglossus verklebt sich ganz allgemein mit verschiedenen Gehirnnerven. Da dieses Aneinandertreten und Zusammenlaufen, welches sogar so weit gehen kann, daß die beiden Nerven in derselben Scheide verlaufen können, zufällig und äußerst verschieden auftritt und keine Gesetzmäßigkeit bekundet, interessiert es uns nicht weiter. Es genügte uns, schon bei der Description dasselbe als Tatsache zu konstatieren, ohne in dieses Labyrinth der individuellen Variationen einzutreten.

Ganz ähnlich wie der Hypoglossus verbinden sich, wie seit lange bekannt, auch die obersten Cervicalnerven mit dem Vagus. Dies hat von Lippmann (1910) veranlaßt, von einem »wirklichen Ursprung des Ramus descendens aus dem Vagus« zu sprechen. Es braucht hier nicht betont zu werden, daß ein solcher Ausdruck äußerst unglücklich gewählt, falsch und irreführend ist. Nur wenn der Ramus descendens ein echter Vagus-Ast wäre, könnte man von einem wirklichen Ursprung reden. Verlaufen aber die Cervicalisfasern eine Strecke lang nur in der Vagus-Scheide, so handelt es sich nur um die Anlagerung fremder Nervenfasern an den Vagus; von einem Ursprung aus dem Vagus kann aber keine Rede sein.

5. Die Verbindungsarkaden zwischen dem Cervicalis I und dem Hypoglossus.

Wie früher dargelegt wurde, kommen bei den Säugetieren ziemlich regelmäßig dünne Fasern vor, die von Cervicalis I stammen und in die Hypoglossus-Scheide hineindringen, um scheinbar centralwärts zu ziehen. Bolk (1898) beschreibt diese als einfach und nahe dem Rückgrat gelegen. Eigentlich können wir dreierlei solcher Verbindungen unterscheiden: 1. axial gelegene (axiale), 2. peripher gelegene (peripherische) und endlich 3. solche, die weder axial noch peripher sind, sondern etwa in der Mitte der beiden sich finden

(intermediäre). Als peripherisch betrachten wir immer eine Arkade, welche da in die Hypoglossus-Scheide hineingeht, wo etwa der Ramus descendens austritt. Bemerkenswert ist, daß alle drei Arkaden zusammen vorkommen können.

Bei den Monotremen findet sich eine verhältnismäßig hoch gelegene peripherische Arkade, die ich nicht vollständig entwirren konnte. — Bei den Beuteltieren beobachtete ich eine axiale Arkade bei *Halmaturus ruficollis var. Bennettii*, die es mir auch nicht gelang völlig auszufasern. Bei *Didelphys* kam eine ähnliche vor; diese bog peripherwärts um. Bei *Phascolomys* kamen alle drei Formen auf einmal vor; von diesen gelang es mir nur einen ganz dünnen Faserzug von Cervicalis II nicht zu entwirren. — Einfacher lagen die Verhältnisse bei den Insectivoren. Bei *Macroscelides typus* läßt sich die Sache am schönsten zeigen. Hier liegt eine axiale Arkade vor: Ein sehr zarter Ast von Cervicalis I begibt sich nach dem Hypoglossus zu, legt sich eng an dessen Stamm an und läuft eine Strecke lang centralwärts, um dann plötzlich scharf umzubiegen und peripherwärts auszustrahlen. Bei *Talpa europaea* kommt entweder eine axiale oder eine intermediäre oder eine peripherische Arkade vor, die ich alle entwirren konnte. Sonst lagen die Verhältnisse wie bei *Macroscelides*. Bei *Centetes ecaudatus* fand sich eine intermediäre Arkade, die sehr interessant und aufklärend ist. Die Cervicalisfasern (der Hauptteil von Cerv. I, sowie ein kleiner Teil von Cerv. II) strebten hinauf und erreichten den Hypoglossus-Stamm in einem stumpfen Winkel; der Hauptteil von diesen bog spitzwinkelig nach unten, um peripherwärts auszustrahlen; ein mittlerer sehr feiner Ast ging quer über, bzw. durch den Hypoglossus-Stamm, um auf dessen oraler Seite peripherwärts umzubiegen, ein dorsaler dünner Ast ging schließlich selbständig quer und schräg nach oben (centralwärts) durch das Gewirr der Hypoglossus-Fasern, wendete sich aber fast in der Mitte des Nervenstammes peripherwärts nach unten. Die hier beschriebene Arkadenbildung hat viel Ähnlichkeit mit den Verhältnissen bei den Monotremen, nur vermochte ich sie hier ganz auszupräparieren, während sie dort nur teilweise entwirrt werden konnte. — Bei den Carnivoren habe ich nur einmal (beim Hund) eine axiale Arkade gefunden. Diese Arkade hat ein besonders großes Interesse, weil sie, wie ich glaube, am deutlichsten die rätselhaften endlosen Schlingen erklärt. Der verhältnismäßig dünne Cervicalis I geht bogenförmig oralwärts, wie die Arkaden gewöhnlich, biegt, an dem Hypoglossus-Stamm angelangt, centralwärts nach

oben, läuft eine Strecke lang mit demselben verklebt wie bei *Macroscelides*, durchbricht aber dann die Scheide und strahlt fächerförmig in den Hypoglossus-Stamm hinein. Ich konnte ganz gut sämtliche Fäserchen verfolgen. Die unteren bogen bald nach unten, um peripherwärts auszustrahlen, die mehr mittleren gingen erst quer über die nach unten ziehenden Hypoglossusfasern, bogen aber dann auch nach unten um, die oberen stiegen noch weiter nach oben, um erst viel später umzubiegen. Einmal fand ich auch eine peripherische Arkade bei einer neugeborenen Katze. Da das Präparat aber ungeeignet war, konnte ich die Arkade nicht entwirren. — Bei den Prosimiern habe ich keine in den Hypoglossus-Stamm centralwärts gehenden Cervicalisfasern gefunden. Da ich aber nur eine kleine Individuenanzahl untersucht habe, will ich natürlich nicht behaupten, daß solche nicht vorkommen könnten, dies um so weniger, weil doch solche Arkaden bei den Primaten sehr häufig vorkommen. Nur einmal gelang es mir, eine solche zu entwirren. Es war bei *Papio sphinx*, und es handelte sich um eine axiale Cervicalis II-Arkade, welche eine Zeitlang längs des Hypoglossus-Stammes cranialwärts lief, dann zwei Äste für die Dura (Fig. 81) abgab und schließlich umbog, um peripherwärts zu ziehen. Beim Menschen habe ich diese Arkade nicht untersucht.

Obgleich ich also diese früher so rätselhaften Arkaden nicht überall habe entwirren können, darf ich doch behaupten, daß durch die oben angeführten Ergebnisse eine Lösung der Frage gefunden worden ist.

In meiner Arbeit habe ich vorwiegend nur die Arkaden zwischen dem Cervicalis I und II und dem Hypoglossus untersucht, nicht die zwischen den Cervicalnerven untereinander, glaube aber behaupten zu dürfen, daß weder Holls noch Rotgans' und Bolks diesbezügliche Ansichten (s. oben S. 529—530) richtig sind. Die von mir untersuchte Arkade stammt aus dem Cervicalis I oder bisweilen aus dem Cervicalis II, die Fasern gehen nach dem Nervus hypoglossus, um gewöhnlich eine Strecke lang mit dessen Stamm centralwärts zu ziehen, und kehren dann mehr oder weniger plötzlich oder allmählich, geteilt oder einheitlich nach unten, um peripherwärts auszustrahlen. Die Arkaden zwischen den Cervicalnerven sind wohl im großen und ganzen von demselben Typus. Nur einmal habe ich eine solche zu entwirren versucht und glaube auf Grund dieser Erfahrung, daß diese Arkaden Fasern von den beiderseitigen Nerven enthalten.

Fragen wir zuletzt, warum man so lange umsonst versucht hat,

die endlosen Schlingen aufzuklären, so finden wir die Antwort ganz klar darin, daß solche Schlingen mit unseren bisherigen Präpariermitteln nur äußerst selten sich entwirren lassen. Nur einmal gelang es mir mühelos (bei *Macroscelides*). Die anderen Schlingen habe ich stundenlang, einige sogar tagelang präpariert, doch gelang es mir nicht immer, das Präparat befriedigend klarzustellen, obgleich ich immer eine höchst leistungsfähige Braus-Drünersche Präparierlupe bei der Arbeit gebrauchte. Bei den Primaten beruht das Gelingen dieser Entwirrung meiner Erfahrung nach nur auf glücklichen Zufällen bzw. auf besonders günstigen Materialverhältnissen. Auch bei den anderen Säugetieren ist das Gelingen fraglich, und dies findet seinen Grund in der eigentümlichen Konstitution der in den Hypoglossus-Stamm eindringenden Arkade. Sie löst sich nämlich in den schwierigeren Fällen erst fächerförmig auf, verflicht sich dann chiasmatisch mit den wirren Hypoglossus-Fasern, gibt sukzessiv mikroskopisch dünne Fasern ab, die peripherwärts nach unten biegen, währenddessen die anderen noch centralwärts weiter ziehen. Diese nach unten biegenden Fädchen brechen bei der Präparation äußerst leicht ab, man beobachtet bei der Arbeit anfangs kaum, daß der Nerv dünner geworden ist; hat man aber etwas weiter präpariert, so hat er sich, wie es scheint unversehens, so verschmälert, daß nicht mehr viel von ihm übrig bleibt, bis endlich die ganze Arkade abbricht oder zerreißt und das Präparat verdorben ist. Die gleichen Erfahrungen hat z. B. Rotgans (1885, S. 37) gemacht. In den oben beschriebenen Fällen ist es mir wiederholt gelungen zu sehen, wie kleine Fasern von dem Arkadenfächer nach unten bogen und wie sie bei der Präparation abrissen. Wenn ich weiter die von mir entwirrten Arkaden z. B. vom Hund, von *Centetes* usw. mit dieser Erfahrung vergleiche, so glaube ich mit Bestimmtheit behaupten zu können,

Fig. 93.

Schema des Verlaufs der Fasern in der Verbindungsarkade, die zwischen den obersten Cervicalnerven und dem Hypoglossus gelegentlich vorkommen. In dem Hypoglossus-Stamm angelangt wenden sie sich allmählich alle peripherwärts um, erst die ventral-oralen, dann die dorsal-caudalen.

daß diese meine Auffassung des so häufigen Mißlingens die richtige ist. Schematisch habe ich dies auf der Fig. 93 wiederzugeben versucht. Auf die Beurteilung der verschiedenen Arkaden (axialen, intermediären und peripherischen) werde ich später noch zurückkommen.

6. Der Plexus hypoglosso-cervicalis s. str.

Wie oben dargelegt worden ist, treten die Cervicalnerven zu dem Hypoglossus in Beziehung. Dieser sendet wieder seinerseits bei einigen Säugetiervertretern einen Ast zu den subhyoidalen Muskeln und bereichert auf diese Weise den Plexus mit wahren Hypoglossusfasern. Wir geben dies hier in Tabelle XIII wieder.

In dieser Tabelle wirkt die wechselnde Konstitution des Plexus und die variierende Innervation der infrahyoidalen und suprahyoidalen Muskulatur recht befremdend. Die infrahyoidale Muskulatur wird bei den Monotremen, einigen Insectivoren, allen Carnivoren und Halbaffen sowohl vom Hypoglossus als von den obersten Cervicalisnerven bei den Beuteltieren, einigen Insectivoren, allen Affen und beim Menschen dagegen ausschließlich von Cervicalnerven innerviert. Dazu gibt es sehr interessante Variationen, wo der Hypoglossus ganz selbständig verläuft, ohne mit den Cervicalnerven in Verbindung zu treten. Bei solchen Individuen werden die suprahyoidalen Muskeln nur vom Hypoglossus, die infrahyoidalen Muskeln ausschließlich von den Cervicalnerven versorgt. Ich fand solche sonderbare Abweichungen bei *Didelphys marsupialis* var. *azarae* (einseitig), *Macropus ruficollis* var. *Bennettii* (einseitig), *Felis domestica* (zweimal einseitig) und bei *Gulo luscus* (beiderseitig), — also bei verhältnismäßig weit voneinanderstehenden Tieren. Es ist noch hervorzuheben, daß, obgleich der Hypoglossus keine Fasern zu den Unterzungenbeinmuskeln und die Cervicalnerven keine Zweige zu den Oberzungenbeinmuskeln schickten, doch kein Degenerationszeichen in der Muskulatur zur Beobachtung kam, was übrigens sehr leicht zu konstatieren war, da ja diese Anomalien meistens (mit Ausnahme eines Falles) nur einseitig auftraten. Ebenso interessant ist eine von mir nur einmal wahrgenommene Variation beim Maulwurf. Dort sandte der Hypoglossus einseitig bei einem Individuum ein sehr dünnes Fädchen zu dem Plexus cervicalis, was wohl als Atavismus bezeichnet werden muß. Es ist noch hier zu bemerken, daß bei *Tupaja* Fasern sowohl vom Hypoglossus als von dem Cerv. I zu dem M. thyreo-hyoideus gingen.

Wir werden erst zusammen mit den allgemeinen Schlußfolge-

Tabelle XIII.

	Brust-Zungenbein-Kinn-Muskulatur	Suprahyoidale Muskulatur	Infrahyoidale Muskulatur
Echidna aculeata	XII C I C II	XII C I C II	XII C I C II
Ornithorhynchus anatinus	XII C I C II	XII C I C II	XII C I C II
Phascolomys ursinus	XII C I C II	XII C I C II	C I C II
„ „	XII C I C II	XII C I C II	XII (?) C I C II[1]
Didelphys murina (?)	XII C I C II	XII C I C II (?)	C I C II
„ *marsupialis* var. *azarae*	XII C I C II	XII C I	C I C II
„ „ „ „	XII C I C II	XII	C I C II
Macropus giganteus	XII C I C II	XII C I	C I C II
„ *ruficollis* var. *Bennettii*	XII C I C II	XII	C I C II
Talpa europaea	XII C I C II	XII C I	C I C II
„ „	XII C I C II	XII C I	XII C I C II[2]
Macroscelides typus	XII C I C II	XII C I C II	C I C II
Centetes ecaudatus	XII C I CII	XII C I C II	C I C II
Sorex araneus	XII C I	XII C I	C I
Crocidura etrusca var. *suaveolens*	XII C I C II	XII C I C II	C I C II
Tupaia javanica	XII C I C II	XII C I	XII C I C II[3]
Erinaceus europaeus	XII C I C II	XII C I C II	XII C I C II
„ *albiventris*	XII C I	XII C I	XII C I
Ericulus setosus	XII C I C II	XII C I C II	XII C I C II
Canis familiaris	XII C I	XII C I	XII C I
Gulo luscus	XII C I	XII	C I C II
Felis domestica	XII C I	XII C I	XII C I
„ „	XII C I	XII	C I
„ „	XII C I	XII	XII C I
Cercoleptes caudivolvulus	XII C I und C II + C III[4]	XII C I	XII C I C II C III
Viverra malaccensis	XII C I C II C III	XII C I	XII C I C II C III
Lemur macaco	XII C I C II C III	XII C I	XII C I C II C III[5]
Papio sphinx	XII C I C II C III	XII C I C II C III	C I C II C II
Homo sapiens (nach Bolk)	XII C I C II C III C IV	XII C I C II	C I C II C III C IV
„ „	XII C I C II C III	XII C I C II	C I C II C III
„ „	XII C I C II	XII C I C II	C I C II

[1] Der Anteil des XII ist hier fraglich.
[2] Von den infrahyoidalen Muskeln empfängt nur der M. thyreo-hyoideus ein zartes Ästchen von XII.
[3] Hier empfängt nur der M. thyreo-hyoideus einen zarten Hypoglossus-Ast.
[4] Hier sind C II und C III nicht in Verbindung mit dem Plexus, senden aber gemeinsam ein Ästchen zu dem Omo-hyoideus.
[5] Hier empfängt nur der M. thyreo-hyoideus einen zarten Hypoglossus-Ast.

rungen die Schlüsse ziehen, welche sich aus den Eigentümlichkeiten dieses Plexus ergeben, und werden hier auch unsere Kenntnisse hinsichtlich des Ramus descendens und der Zusammensetzung des Hypoglossus-Stammes für die Beurteilung ihrer Ursprungskerne genauer verwerten. Auf diese Weise hoffen wir, einige bisher kaum zu verstehende Kontroversen erklären und zur Harmonie bringen zu können. Ich meine die experimentellen Untersuchungen über den Ursprung des Ramus descendens und des Hypoglossus in der Medulla.

Nach dem oben Angeführten verstehen wir sehr gut, daß beim Hunde einige Zellen im Hypoglossus-Kern chromolysiert werden, wenn der Ramus descendens abgeschnitten wird. Daß aber Parhon und Goldstein (1899) dabei auch im Cervicalmark keine veränderten Zellen fanden, scheint auf einem Irrtum zu beruhen. Zu diesem Schlusse zwingen sowohl die peripherische Anatomie dieser Gebilde als auch die Ergebnisse, welche Kosaka und Jagita (1902—3) erzielt haben. Diese Autoren fanden nämlich beim Abschneiden des Ramus descendens beim Hunde chromolysierte Zellen sowohl im Hypoglossus- als im Cervicalis-Kern. Demnach müssen wir daran festhalten, daß der R. descendens sowohl echte Hypoglossus- als auch Cervicalisfasern führt. Dagegen kann van Gehuchtens (1906) Experiment mit dem abgeschnittenen Hypoglossus des Kaninchens, da wo er schon den Ramus descendens abgegeben hat, nicht als Gegenbeweis dienen, denn es zeigt nur, daß dieser Ramus beim Kaninchen nicht von dem Hypoglossus-Kern stammt, was auch ganz richtig ist, denn der R. descendens enthält bei den Nagetieren lauter Cervicalisfasern. Leider untersuchte van Gehuchten nicht den Cervicaliskern. Hier muß ich also van Gehuchten vollständig recht geben, nicht aber Kosaka und Jagita, die den Ursprung des Ramus descendens beim Kaninchen in dem unteren Teil des eigentlichen Hypoglossus-Kernes und nicht im Vorderhorn fanden. Wohl habe ich die Arkade zwischen dem Cervicalis I und dem Hypoglossus beim Hasen nicht ganz entwirren können; doch kann ich so viel mit Bestimmtheit behaupten, daß einige Fasern des R. desc. peripherwärts in den Hypoglossus-Stamm hinausstrahlen, die anderen aber quer und schräg centralwärts nach oben gehen. Legen wir dies mit van Gehuchtens Ergebnissen zusammen, so müssen wir annehmen, daß Kosakas und Jagitas Operation nicht gut gelungen ist, was übrigens nicht wundernehmen kann, da Cerv. I und II mit dem Hypoglossus eine äußerst komplizierte Ansa bilden (Fig. 84 und 85). Die

Folgen einer Resektion des Ramus descendens bei einem Affen, welche die beiden japanischen Forscher studiert haben, zeigen, daß beim Affen keine Hypoglossus-Fasern in den Ramus descendens gehen. Diese Sache ist ja seit Rotgans' Untersuchung allgemein bekannt und stimmt also sehr gut mit den anatomischen Tatsachen überein.

Wir haben oben die Arkaden, die sich zwischen dem Hypoglossus und den Cervicalnerven befinden, unabhängig von dem Plexus hypoglosso-cervicalis beschrieben, als gehörten sie mit diesem gar nicht zusammen. In der Literatur sind diese Arkaden als regelmäßige Vorkommnisse beschrieben; ich habe sie auch in allen Ordnungen gefunden. Daraus möchte man schließen, daß die Arkaden konstant vorkommende, begrenzte Nervenzüge repräsentierten und also einem ganz bestimmten Muskelsystem entsprächen. Dadurch wäre auch die getrennte Behandlung motiviert.

Diese Auffassung kann aber nicht die richtige sein. Die Arkaden wurden in dieser Arbeit allein behandelt, weil sie historisch etwas Selbständiges sind. Als »endlose Schlingen« haben sie eine wichtige Rolle auch in der vergleichenden Anatomie gespielt. Da aber gezeigt wurde, daß sie doch schließlich nur peripherwärts gehende Fasern führen, müssen wir sie mit dem hier zu behandelnden Plexus eng vereinigen. Eine hochgelegene (axiale) Arkade imponiert uns als etwas ganz Selbständiges und Bestimmtes, und dies hat auch die Forscher verleitet, ein zu großes Gewicht auf diese Eigenschaft zu legen. Dies alles sehen wir beim Maulwurfe am deutlichsten. Bei diesem Tier kommt bisweilen eine hochgelegene Arkade vor, die entwirrt werden konnte, dann und wann sieht man aber auch, daß keine hohe Arkade da ist, sondern eine ganz peripherische Verbindung, die gleichfalls leicht aufgefasert werden kann. Übrigens zeigen solche Verhältnisse wie die Arkaden bei *Phascolomys* am besten, daß die Arkadenbildung nur eine Äußerung der allgemeinen Plexusbildung ist. Wie diese selbst, so sind auch die Arkaden sehr variabel, und wir dürfen keineswegs annehmen, daß bestimmte entsprechend gelegene Faserzüge im Plexus immer auch für dieselben Muskeln bestimmt wären. Nur in bezug auf die Tektonik der Plexusbildung sind auch die Arkaden interessant. Obgleich variabel, können wir aus ihnen verkürzt und oft fast verwischt die Entstehungsgeschichte der entsprechenden Muskulatur ablesen, was weiter auszuführen indessen nicht unsere Aufgabe ist.

7. Die Innervierung der Zungen- und Zungenbeinmuskulatur.

Zuletzt noch einiges über den Plexus hypoglosso-cervicalis und die Innervation der Zungenbeinmuskulatur. Holl (1876), Rotgans (1886) und Bolk (1898) haben sich viel Mühe gegeben, beim Menschen die präzise Innervation besonders des M. genio-hyoideus aufzufinden. Ich habe mich beflissen, dasselbe zu tun. Aber soweit wir jetzt den Plexus hypoglosso-cervicalis kennen, ist es überhaupt unmöglich, eine strikte oder konstante Innervation in diesem Gebiet anzugeben. Das ganze Gebiet ist flüssig. Bald wird z. B. der M. thyreo-hyoideus ausschließlich von cervicalen Fasern, bald nur von Hypoglossus-Zweigen, bald von beiderlei Fasern zusammen innerviert. Dasselbe können wir von dem M. genio-hyoideus sagen. Es ist also durchaus unnötig, darüber zu streiten, wie weit die cervicalen Fasern beim Menschen reichen, da sie sicherlich bei verschiedenen Individuen ganz verschieden verlaufen. Auch kommen dazu, wie oben angeführt wurde, Anomalien vor, wo der Hypoglossus überhaupt keine Cervicalis-Äste empfängt.

Wir fassen hier noch genauer nach Bolks Muster die Innervation der Zungen- und Zungenbeinmuskulatur in Tabelle XIV zusammen.

Tabelle XIV.

Die Innervation der Zungen- und Zungenbeinmuskeln bei den Säugetieren.

Andeutung der Muskeln	XII	C I	C II	C III	C IV	
Zungenmuskulatur	+	+	+	—	—	Monotremata
Genio-hyoideus	+	+	+	—	—	
Thyreo-hyoideus	+	+	+	—	—	
Sterno-hyoideus	+	+	+	—	—	
Omo-hyoideus	+	+	+	—	—	
Sterno-thyreoideus	+	+	+	—	—	
Zungenmuskulatur	+	+	—	—	—	Marsupialia I
Genio-hyoideus	+	+	—	—	—	
Thyreo-hyoideus	—	+	+	—	—	
Sterno-hyoideus	—	+	+	—	—	
Omo-hyoideus	—	+	+	—	—	
Sterno-thyreoideus	—	+	+	—	—	
Zungenmuskulatur	+	—	—	—	—	Marsupialia II
Genio-hyoideus	+	—	—	—	—	
Thyreo-hyoideus	—	+	+	—	—	
Sterno-hyoideus	—	+	+	—	—	
Omo-hyoideus	—	—	—	—	—	
Sterno-thyreoideus	—	+	+	—	—	

Andeutung der Muskeln	XII	C I	C II	C III	C IV	
Zungenmuskulatur	+	+	—	—	—	Insectivora I
Genio-hyoideus	+	+	+	—	—	
Thyreo-hyoideus	+	+	—	—	—	
Sterno-hyoideus	+	+	+	—	—	
(Omo-hyoideus)	—	—	—	—	—	
Sterno-thyreoideus	+	+	+	—	—	
Zungenmuskulatur	+	+	—	—	—	Insectivora II
Genio-hyoideus	+ (?)	+	+ (?)	—	—	
Thyreo-hyoideus	—	+	—	—	—	
Sterno-hyoideus	—	+	+	—	—	
(Omo-hyoideus)	—	—	—	—	—	
Sterno-thyreoideus	—	+	+	—	—	
Zungenmuskulatur	+	—	—	—	—	Carnivora (Hund)
Genio-hyoideus	+	+	—	—	—	
Thyreo-hyoideus	+	—	—	—	—	
Sterno-hyoideus	+	+	—	—	—	
(Omo-hyoideus)	—	—	—	—	—	
Sterno-thyreoideus	+	+	—	—	—	
Zungenmuskulatur	+	+	—	—	—	Prosimiae
Genio-hyoideus	+	+	—	—	—	
Thyreo-hyoideus	+	+	—	—	—	
Sterno-hyoideus	—	+	+	—	—	
Omo-hyoideus	—	+	+	—	—	
Sterno-thyreoideus	—	+	+	—	—	
Zungenmuskulatur	+	+	+	—	—	Simiae (*Macacus rhesus*)
Genio-hyoideus	—	+	+ ?	—	—	
Thyreo-hyoideus	—	+	+	—	—	
Sterno-hyoideus	—	+	+	+	—	
Omo-hyoideus	—	+ ?	+	+	—	
Sterno-thyreoideus	—	+	+	+	—	
Zungenmuskulatur	+	+	—	—	—	*Homo*[1]
Genio-hyoideus	+ ?	+	+	—	—	
Thyreo-hyoideus	—	+	+	—	—	
Sterno-hyoideus	—	+	+	+	—	
Omo-hyoideus	—	+	+	+	—	
Sterno-thyreoideus	—	+	+	+	+	

Im Beginn unserer Darstellung stellten wir uns einige Fragen, die wir durch unsere Arbeit beantworten wollten. Wir untersuchten das Wurzelgebiet des Hypoglossus und glauben, dasselbe auch klargelegt zu haben. Bei einigen Tieren lagen weiterhin die Verhält-

[1] Beim Menschen kommen nur ausnahmsweise vier Cervicalnerven in dem Plexus hypoglosso-cervicalis vor. In der Regel sind es nur drei und das Vorhandensein von bloß zwei Nerven dürfte nicht als eine allzu große Seltenheit angesehen werden.

nisse so günstig, daß es uns möglich war, die »endlosen Schlingen« zu erklären, den gewöhnlichen Plexusbildungen einzureihen und in ihrer bisherigen Auffassung aus der Wissenschaft zu entfernen. Durch die Entwirrung des Ramus descendens hypoglossi konnten wir die strittigen experimentellen Ergebnisse miteinander einigermaßen in Harmonie bringen. Zuletzt wollten wir den Plexus hypoglosso-cervicalis genauer untersuchen, um die speziellere Innervation der supra- und infrahyoidalen Muskeln auffinden zu können; dies ist auch geschehen. Wir hätten unsere Aufgabe also gelöst. Bevor wir jedoch schließen, möchten wir außer diesen speziellen, oben angeführten auch einige allgemeine Schlußfolgerungen ziehen, wobei wir zugleich die Verhältnisse bei den niedrigen Vertebraten ins Auge fassen. Auch knüpfen sich noch andere Fragen an unsere Aufgabe, die nicht ohne kurze Erwähnung außer acht gelassen werden können. Dies wollen wir noch in gedrängter Fassung im nächsten Abschnitt behandeln.

b) Einige allgemeine Schlußfolgerungen.

Nach den bisherigen Angaben konnten die Occipitalnerven bei den Sauropsiden nur embryonal nachgewiesen werden. Sogar von ihren occipito-spinalen Nerven wissen wir, daß sie teilweise verkümmert sind, so daß oft nur *b* und *c* vorhanden sind (Fürbringer 1897). Nach dem oben Gesagten würde der Säugetier-Hypoglossus einen viel ursprünglicheren Charakter zeigen, da er noch stets — wenn auch weniger verkümmert — die Nerven *x*, *a*, *b* und *c* enthält. Vielleicht hat man doch die oralen, mehr rudimentären Nerven in dem Hypoglossus der Sauropsiden übersehen, und vielleicht wird man sie bei genauer Untersuchung noch in Zukunft auffinden können.

Immerhin ist der Säugetier-Hypoglossus verhältnismäßig ursprünglich. Und weil man weiß, daß z. B. die Wurzel *x* bei den Monotremen fast ebenso entwickelt erscheint wie bei den Primaten, kann man daraus schließen, daß der Nervus hypoglossus innerhalb der Säugetierklasse sich nicht viel verändert hat. An ihm ist keine wesentliche orale Verkümmerung zu konstatieren, nur treten die ihn konstituierenden Nerven als mehr oder weniger deutlich voneinander getrennt auf. Und dieses Dichtaneinanderliegen hängt ja wohl teilweise von der Schädelbildung ab (vgl. z. B. das Foramen hypoglosso-jugulare bei den Monotremen!). Je höher wir innerhalb der Säugetierklasse aufsteigen, desto vollständiger sind die cervicalen

(spino-occipitalen) Knochenelemente in den Schädel einverleibt und um so viel mehr sind auch die entsprechenden Nerven einander genähert, so daß nur ein Foramen hypoglossi vorkommt. Ganz eigentümlich verhalten sich die Monotremen in dieser Hinsicht. Sie haben nämlich nicht einmal für den Hypoglossus ein eigenes Schädelloch, denn dieser Nerv geht, wie schon gesagt, gemeinsam mit dem Glosso-pharyngeus und Vago-accessorius durch den Schädel; dieses Loch ist, wie schon oben bezeichnet, ein Foramen hypoglosso-jugulare. Daraus verstehen wir auch, daß die Hypoglossus-Wurzeln der Monotremen fast ebenso schwer voneinander zu unterscheiden sind, wie die des Menschen, weil der mit dem Glossopharyngeus und Vago-accessorius geteilte, verhältnismäßig enge Schädeldurchgang sie einander mehr zusammenschließen läßt und ihre freie Selbständigkeit und gegenseitige Entfernung hindert.

Wenden wir uns dann zu der peripherischen Verbreitung des Nervus hypoglossus. Fürbringer (1897, S. 566) hat eine große Variabilität in der Innervation der Zungenbeinmuskeln bei den Vertebraten nachgewiesen. Wir geben hier zwei Beispiele nach ihm wieder.

Tabelle XV.

Die Innervation des M. coraco-mandibularis (branchio-mandibularis, genio-hyoideus).

x y	Dipnoi, *Acipenser*.
y z	Notidanidae, einige andere Haie, *Polypterus* (indiv.).
z	*Polypterus* (indiv.).
z a	Zahlreiche Haie, *Torpedo* (juv.), *Chimaera, Amia* (ind.).
z a b	Höhere Haie, *Torpedo*, *Rhinobatus* (einige Fasern von *c*).
a b	*Raja, Amai,* Urodelen, Gymnophionen, Anura aglossa, gewisse Sauropsiden und Säugetiere.
a b c	*Raja,* mehrere Amnioten.
b	*Pipa* (indiv.), Anura opisthoglossa.
b c b c 1	*Raja* (indiv.), die meisten Sauropsiden, viele Säugetiere.

Tabelle XVI.

Die Innervation des hinteren Myomers der Mm. sterno-omo-hyoidei.

z	Dipnoi, *Acipenser*.
a	Ganoidei.
b	Einzelne Haie, Holocephalen, ostariophyse Teleostier, Mehrzahl der Amphibien.
c	Viele Haie, *Amia*, die meisten Teleostei, einzelne Urodelen, einige Sauropsiden.
1	Zahlreiche Haie, meiste Sauropsiden, vereinzelte Säugetiere.
2	Einige Haie, einige Sauropsiden, die meisten Säugetiere.
3	*Torpedo*, vereinzelte Amnioten, Mehrzahl der Primaten.
4	Höhere Haie und Rochen.
5 oder 6	*Raja*.

Trotz der Unregelmäßigkeiten, die in diesen Tabellen zu sehen sind, kann man doch bei näherer Betrachtung aus ihnen einige interessante Schlußfolgerungen ziehen. Wir sehen, wenn wir besonders die Sauropsiden und Säugetiere ins Auge fassen, daß die Mm. geniohyoidei und sterno-omo-hyoidei in der Reihe eine immer mehr caudale Innervation bekommen, d. h. weil der Hypoglossus immer mehr nach vorn rückt, wird er sukzessive von neuen Cervicalelementen substituiert. Wir wollen jetzt betrachten, ob dieses Vorwärtsrücken des Hypoglossus noch bei einer speziellen Betrachtung der betreffenden Teile bei den Säugetieren zu beobachten ist.

Fassen wir wieder tabellarisch zusammen, was heute über die Zusammensetzung des Plexus hypoglosso-cervicalis bei den Säugetieren bekannt ist, indem wir sowohl die Angaben in der Literatur als auch die eigenen Erfahrungen dazu benützen.

Tabelle XVII.

Nerven, die den Plexus hypoglosso-cervicalis bei den Säugetieren bilden[1].

XII.	*Echidna* (ind. FÜRBRINGER), *Didelphys marsupialis* var. *azarae* (ind.), *Macropus* (ind.), *Canis familiaris* (ind.), *Felis domestica* (ind.), *Gulo* (ind.).

[1] Die Namen in den Klammern geben die Autoren an. Wenn hinter einem Säugetier kein Name steht, rührt die Angabe von mir selbst her.

XII. 1. *Echidna* (ind.), *Perameles nasuta, Sorex vulgaris, Canis familiaris, Felis domestica, Myrmecophaga* (Macalister), *Elephas* (Mayer).

XII. 1, 2. Monotremata, Marsupialia, Insectivora, Carnivora (Fürbringer und ich), Rodentia (Fürbringer), *Lepus timidus* (Schneider), *Lepus europaeus, Mus musculus, Coelogenys* (Fürbringer), *Sus scropha, Bos taurus, Equus caballus* (Fürbringer), *Myrmecophaga* (Fürbringer), *Cephalophus* (Fürbringer), *Lemur* (Fürbringer).

XII. 1, 2, 3. *Ornithorhynchus?* (Meckel), *Chlamydophorus* (Hyrtl), *Lepus cuniculus* (Krause), *Lemur macaco* und *catta*, Primates, *Homo.*

XII. 1, 2, 3, 4. *Homo* (Bolk).

Schon aus dieser kurzen Übersicht ersehen wir, daß einVorwärtsrücken der Cervicalnerven in der Säugetierreihe stattgefunden hat. Allerdings ist dies nicht ganz regelmäßig geschehen. Die größten und zugleich gröbsten Abweichungen, wie z. B. Meckels Angabe über den *Ornithorhynchus*, beruhen wohl auf falscher und mangelhafter Beobachtung. Noch deutlicher wird dies, wenn wir genauer betrachten, von welchen Nerven die infra- und suprahyoidalen Muskeln bei sukzessive höheren Säugetieren versorgt werden. Wir können auf diese Weise erstens konstatieren, daß das Innervationsgebiet des Hypoglossus allmählich immer mehr verschmälert und oralwärts verlegt wird. Bei den Monotremen sahen wir ja, wie der Ramus descendens hypoglossi auf- und absteigende Fasern enthält. Wir fanden, daß der Hypoglossus bis zu dem hinteren Teil der Brust-Zungenbein-Muskeln Fasern sendet. Bei den Beuteltieren waren die Verhältnisse nicht mehr so ausgedehnte; der Hypoglossus beschränkte sich bei ihnen ganz auf die Innervation der suprahyoidalen Muskulatur. Als eine Erinnerung an frühere Verhältnisse könnte wohl der ascendente Ast des Hypoglossus für den M. omo-hyoideus bei dem zweiten Exemplare von *Phascolomys* gelten, der wohl nicht ausschließlich cervicale Fasern enthalten kann, sondern auch reine Hypoglossusfasern, da die weiter oben beschriebene, zweigeteilte Arkade so zart ist. Wenden wir uns wieder zu den Insectivoren, so sehen wir, daß einige mit Stacheln versehene Vertreter die ursprünglichere weite Ausdehnung des Hypoglossus-Gebietes beibehalten haben. Dagegen haben die anderen Insecti-

voren die infrahyoidale Hypoglossus-Innervation gänzlich eingebüßt. Nur als eine Erinnerung an die ursprünglichen Verhältnisse taucht eine atavistische Innervation des M. thyreo-hyoideus durch den Hypoglossus beim Maulwurf als sehr seltene Anomalie auf. Von den Insectivoren können wir die Verhältnisse der anderen Säugetiere ableiten. Hier teilen sich die Säugetiere in zwei Entwicklungsreihen: einerseits die ursprünglicheren Carnivoren, welche die Eigenschaften der Monotremen und niederen Insectivoren als altererbten Charakter beibehalten haben, andererseits die Primaten, welche diejenigen Eigenschaften der Insectivoren ererbt haben, die schon bei den Beuteltieren zu finden waren. Die Carnivoren besitzen also einen Hypoglossus mit weitem Innervationsgebiet so wie die Monotremen und Igel. Die übrigen Insectivoren stehen in dieser Beziehung höher als die Igel und sogar als die Halbaffen, bei denen der Hypoglossus noch Fasern zu dem M. thyreo-hyoideus sendet; dies sahen wir auch einmal bei einem Maulwurfe. Die Primaten haben die hypoglossale Innervation der infrahyoidalen Muskeln gänzlich aufgegeben und haben also die Tendenz, die wir schon bei den Beuteltieren sahen, weiter geführt.

So sehen wir also, daß der Hypoglossus allmählich seine Herrschaft über die Brust-Zungenbein-Muskulatur verliert. Daraus könnte man schließen, daß diese allmählich stattfindende Verlagerung des Innervationsgebietes nach vorn und die gleichzeitig vor sich gehende Verkleinerung desselben im caudalen Gebiete eine Folge des Vorwärtsrückens des Nervus hypoglossus wäre. Diese Vermutung ist wohl auch richtig, wenn wir zugleich uns vergegenwärtigen, daß weder die oralen noch die aboralen Elemente des Hypoglossus irgendeine Verkümmerung erlitten haben.

Indem wir aber diese oben beschriebenen Veränderungen in der Lage und der Innervation des Hypoglossus beobachten können, tritt eine andere, nicht weniger wichtige Erscheinung zutage. Während der Hypoglossus immer mehr seine Herrschaft in seinem caudalen Gebiet verliert, wächst die Anzahl der sich zu dem Plexus vereinigenden Cervicalnerven. Je mehr der Hypoglossus im infrahyoidalen Gebiet einbüßt, um so viel mehr gewinnen die Cervicalnerven; sie substituieren den Hypoglossus und werden dem Plexus einverleibt, gewinnen Herrschaft auch in dem suprahyoidalen Gebiet und werden in das Vorwärtsrücken des Gesamtgebietes mit einbezogen. Auf diese Weise ändert sich die infrahyoidale Innervation folgendermaßen: Erst werden die Brust-Zungen-

bein-Muskeln von dem Hypoglossus und dem ersten Cervicalnerven versorgt; dann kommt der Cervicalis II dazu; allmählich fällt der Hypoglossus ganz weg, dann wird aber auch die Innervation von dem Cervicalis III vervollständigt; zuletzt gesellt sich sogar der vierte Cervicalnerv zu den anderen. Unterdessen beschränkt sich die Überwältigung des Hypoglossus durch die Cervicalnerven nicht nur auf das infrahyoidale Muskelgebiet. Auch im suprahyoidalen Gebiet gewinnen die Cervicalnerven immer mehr Terrain. Wie die Anomalien zeigen, gibt es Muskeln, die ursprünglich nichts mit den Cervicalnerven zu tun hatten. Wir sehen aber jetzt, daß diese Muskeln bei den niederen Säugetieren von zwei, bei den höheren von drei Cervicalnerven versorgt werden. Auf diese Weise geschieht es, daß ein ursprünglicher Hypoglossus-Muskel wie der M. geniohyoideus bei recenten Säugetieren schließlich allein von Cervicalnerven innerviert sein kann[1].

---

[1]) Wie bekannt, hat Braus (1909, 1910 und 1911) die Frage: ob Muskelsegmente mono-, di- oder polyneur versorgt werden, und wie weit dies präparatorisch und experimentell nachgewiesen werden kann, vielseitig beleuchtet. Seine erwähnten Arbeiten zeigen, daß die Muskelsegmente in der Selachier-Extremität polyneur versorgt werden und daß die einzelnen serialen Nervenbahnen ihre ursprünglichen Grenzen nicht respektieren, sondern sich schließlich verschränken. »Diese Vermischung und Verschränkung ist«, sagt der Verfasser, »wie es scheint, für alle Wirbeltierextremitäten typisch. Sie findet sich bei Selachiern aber auch an bestimmten Stellen des Rumpfes (im M. rectus abdominis, in den angrenzenden Teilen des M. obliquus abdom. und — dem anatomischen Befunde nach — in der epi- und hypobranchialen Halsmuskulatur)« (1909, S. 549).

Obgleich meine vorliegende Arbeit rein präparatorisch ist und obgleich die hier angegebenen Tatsachen und Ergebnisse experimentell nicht bestätigt sind, liegt der Gedanke doch nahe, das Resultat dieser anatomischen Arbeit in der von Braus angedeuteten Beleuchtung zu betrachten. Das untersuchte Gebiet umfaßt wenigstens vier Segmente oral vom Zungenbein; gibt es ja vier spino-occipitale Nerven in dem Hypoglossus, der dieses Gebiet beherrscht. Aboral vom Zungenbein, also in der Brust-Zungenbein-Muskulatur, haben wir wieder wenigstens vier Segmente. Wir haben oben durch den Nachweis eines wirklichen Ramus descendens hypoglossi mit echten Hypoglossus-Fasern gezeigt, daß der Hypoglossus und die zwei obersten Cervicalnerven sich ebensosehr verschränken, wie die Nerven in der Selachierflosse. Früher haben auch Holl (1876), Rotgans (1886) und Bolk (1898) schon bei den Primaten nachgewiesen, daß die Cervicalnerven bis in die Zungen-Muskulatur gelangen. (Vergleiche den Plexus bei den Monotremen und den Carnivoren.)

Wie oben angedeutet, hat man schon früher gezeigt, daß die Cervicalnerven nicht ihre orale Grenze, das Zungenbein, respektieren. Dieses Übergreifen ist aber nicht nur einseitig, sondern, wie gesagt, es kommt zu einem beiderseitigen Überschreiten der Grenze, zu einer vollständigen vier Segmente

Diese hier angeführten Ansichten stehen den von Bolk (1902) geäußerten ganz gegenüber. Bolk hat die Primaten untersucht und, wie schon früher gesagt, gefunden, daß der Plexus cervicalis und brachialis durch eine intermediäre Zone getrennt sind, die bei den niederen Affen am breitesten ist und zugleich von den Halbaffen aufwärts die Tendenz zeigt, sich zu verschmälern und »proximalwärts« (cranialwärts) zu verschieben, was jedoch durch die Einschränkung des Plexus cervicalis in seinem caudalen Gebiete bei den Anthropoiden wohl etwas gemildert wird. Diese Schlüsse zieht er aus der umstehend wiedergegebenen Tabelle XVIII, in der wir auch unsere eigenen Präparationsresultate hinzufügen.

Da die obere Grenze des Plexus brachialis außerhalb des Gebietes unserer Untersuchung liegt, lassen wir dieselbe beiseite und bemerken nur, daß, wenn der Mensch mitgerechnet wird, bei dem der craniale — nach Bolk proximale — Grenznerv des Plexus brachialis der Cervicalis V ist, eine Verschiebung der intermediären Zone cranialwärts gar nicht zu konstatieren ist, um so viel weniger deswegen, weil der vierte Cervicalnerv oft, der dritte fast immer bei den Primaten an der Bildung des Plexus hypoglosso-cervicalis teilnimmt. Ich sehe deshalb auch nicht ein, warum der Schimpanse, bei dem der Cerv. III an der Bildung des Plexus hypoglosso-cervicalis teilnimmt, eine Ausnahme sein soll; ist ja dies beim Menschen als Regel anzusehen und kommt ja doch selbst der vierte Cervicalnerv in dem genannten Plexus vor (selbst an Bolks Präparat).

Ganz im Gegenteil sehen wir, daß der Plexus hypoglosso-cervicalis bei den Prosimiae in der Regel von Cerv. I—III (ausnahmsweise beteiligt sich bei *Propithecus* Cerv. IV an der Plexusbildung), bei den Affen und dem Menschen nicht selten von den Cerv. I—IV gebildet wird, wobei auch Fälle vorkommen können, wo nur zwei Cervicalnerven an ihm teilnehmen. Wir können also an unserer schon früher angeführten Behauptung festhalten, daß, wenn die ganze Säugetierreihe in Betracht gezogen wird, doch eine sukzessive sich vergrößernde Addition von Cervicalnerven zu dem Plexus hypoglosso-cervicalis stattgefunden hat. Bolks Behauptung erscheint uns nicht stichhaltig, weil er nicht ein weiteres Gebiet

---

umfassenden Verschränkung, die so deutlich wie möglich ist. Daß dieses gegenseitige Übergreifen der genannten Nerven dasselbe bezwecken würde, wie das der Nerven in der Selachierflosse, will ich nicht behaupten. Oben ist ja auch ein Versuch gemacht, zu zeigen, wie diese gegenseitige Kreuzung zustande gekommen ist.

Tabelle XVIII.

	Segmentale Anteilnahme von Cervicalnerven am Plexus hypoglosso-cervicalis	Proximaler Grenznerv des Plexus brachialis
Homo sapiens	I II	IV
„ „	I II III	IV
„ „	I II III IV	V
Gorilla gorilla (EISLER, nach BOLK zitiert)	I II	IV
Anthropopithecus troglodytes (BOLK)	I II III	IV
Simia satyrus (BOLK)	I II	IV
Hylobates leuciscus var. *concolor* (BOLK)	I II	IV
Nasalis larvatus (BOLK)	I II III	V
Colobus ursinus (BOLK)	I II III	V
Cynopithecus niger (BOLK)	I II III	V
Macacus rhesus (r)	I II III IV	—
„ „ (l)	I II III	—
„ *sinicus*	I II III	—
Cercopithecus albogularis (BOLK)	I II III	V
Papio maimon (BOLK)	I II III IV	V
„ *hamadryas*	I II	—
„ *doguera*	I II	—
„ *sphinx*	I II III	—
Cebus hypoleucus (BOLK)	I II	V
„ „	I II III	—
Ateles vellerosus (BOLK)	I II III IV	V
Mycetes seniculus „	I II III	V
Chrysothrix sciurea (BOLK)	I II	V
Midas rosalia	I II	V
Lemur macaco (BOLK)	I II III	VI
„ „	I II III	—
„ *mongoz*	I II III	—
„ *catta*	I II III	—
Lepilemur mustelinus (BOLK)	I II	V
Perodicticus potto (BOLK)	I II III	V
Propithecus diadema (BOLK)	? ? ? IV	VI

untersucht hat, sondern von mehr zufälligen Variationsbefunden in der Primatenordnung sich hat leiten lassen.

Dieses Sichanschließen von neuen Nerven an den Plexus hypoglosso-cervicalis ist das Zeichen einer allgemeinen, oralwärts gehenden Wanderung einiger Cervicalsegmente, welche in der Einverleibung derselben in den Schädel gipfelt. Ein solches Vorwärtsrücken fand schon Erwähnung bei der Besprechung des Nervus hypoglossus und der ihm entsprechenden Sklerotome. Wir sehen also — wenn auch die vier hier behandelten Spino-occipital-

Wirbel schon lange dem Schädel zugehören —, daß diese Einverleibung spinaler Elemente in das Cranium noch nicht zum Abschluß gekommen ist. Das beweist die Tektonik des Plexus hypoglosso-cervicalis, wie schon genauer beschrieben worden ist, die Verkümmerung der ersten Cervicalnerven[1], auf die besonders von Beck (1895) aufmerksam gemacht worden ist, und zuletzt die Verschmelzung des Atlas mit der Schädelbasis, was beim Menschen nicht allzu selten vorkommt.

Jüngst hat Erna Glaesmer (1910) dieses Phänomen neu beleuchtet. Da die Verfasserin in ihrer kleinen Arbeit einen von der heutigen Auffassung abweichenden Standpunkt einnimmt und ihre Kritik besonders gegen Bolk (1906), der eine Erklärung der Atlas-Konkrescenzen gegeben hat, wendet, mögen die Ansichten der beiden Verfasser hier kurz Erwähnung finden, um zu beurteilen, welche von beiden mit unseren eigenen Ergebnissen übereinstimmen.

Bolk (1906) hat gezeigt, daß der erste Halswirbel schon bei den Affen einem Regressivprozeß unterliegt. Unter den Altweltaffen besitzen die Cynocephaliden einen am meisten »vollständigen« Atlas. Bisweilen besitzt auch der Mensch einen hohen cylindrischen Atlas, der Ähnlichkeit mit dem der Cynocephaliden zeigt. Bei den Anthropoiden verhält sich der genannte Wirbel ebenso wie beim Menschen äußerst variabel; dies ist auch ein Beweis dafür, daß der Atlas der höheren Primaten einer systematischen Reduktion unterliegt, was doch nur eine Teilerscheinung eines mehr allgemeinen Prozesses, nämlich der Reduktion des ersten Halssegmentes ist. Er faßt seinen Standpunkt in dieser Frage kurz folgendermaßen zusammen: »Die cranio-vertebrale Grenze ist nicht eine absolut fixierte, sie schwankt um eine Norm, jedoch mit der Tendenz, beim Menschen sich caudalwärts zu verschieben. Fällt sie ein wenig cranialwärts von der Norm, d. h. nähert sie sich der phylogenetisch älteren Grenze, dann treten in der Umgebung des Foramen magnum Relieferscheinungen auf, die mit Kollmann als »Manifestationen des Occipitalwirbels« zu bezeichnen sind. Fällt sie caudalwärts von der Norm, dann kommt es zunächst zum weiteren Abbruch des Atlas, sodann zur einfachen Konkrescenz desselben mit dem Occipitale, und diese Konkrescenz wird desto vollständiger, je weiter die Grenze caudal von der Norm fiel, bis es schließlich zur vollständigen Ver-

[1] In der Innervation des Cerv. I hat beim Menschen eine große Einschränkung stattgefunden. Der sensible Bezirk ist gänzlich verkümmert; auch hat der erwähnte Nerv wenigstens in dem dorsalen Muskelgebiete Terrain verloren.

wachsung des Atlasringes mit der Schädelbasis kommt, zu einer wahren Inkorporation. Endlich scheint mir die Möglichkeit nicht ausgeschlossen zu sein, daß die Grenze so weit caudal vorgerückt ist, daß sie mit der Grenze zwischen dem normalen 1. und 2. Halssegment zusammenfällt, was eine metamere Umbildung des Sklerotomes vom 2. Segment zur Folge hat. Und in diesem Falle wird der vollständig assimilierte »Atlas« Relieferscheinungen in der Umgebung des Foramen magnum hervorrufen können, die jenen des sich manifestierenden »Occipitalwirbels« ähnlich sind« (S. 506). Über diese Umbildung des 2. Sklerotomes sagt er genauer (S. 505): »Wenn das normale 1. Cervicalsklerotom vollständig in die Schädelbasis aufgenommen wird, dann wird das sonst zweite zum ersten, und verhält sich nun auch bezüglich der anstoßenden Gebiete als das normale 1. Sklerotom, es übernimmt vollständig die Rolle, die das vorhergehende in der normalen Entwicklungsgeschichte spielt, oder richtiger, diese Rolle wird ihm zuteil. Die Segmente differenzieren sich nicht einzeln für sich als selbständige, unabänderliche, morphologische Einheiten, aber was aus einem Segment werden soll, wird bedingt durch die Stelle, die es im Körper als Ganzes einnimmt.«

Soweit Bolk. Erna Glaesmer (1910) kommt wieder zu dem Schlusse, daß die Atlanto-Occipital-Synostosen dadurch zustande kommen, »daß das A-O-Gelenk bei *Homo* vielleicht einer Inaktivität entgegengeht, weil der Mensch seiner nicht mehr in dem Grade bedarf wie in früheren Stadien seiner Entwicklung, weil es ferner in seiner Beweglichkeit behindert und zugleich durch andere Organe genügend ersetzt wird« (S. 144—145). Bolks Ansicht, daß die A-O-Synostose eine Folge der Caudalwärtsschiebung der craniovertebralen Grenze ist oder also, daß der Atlas vom Schädel assimiliert und der Epistropheus zum Atlas wird und der nächste zum Epistropheus, muß sie ablehnen: »Denn wenn das A-O-Gelenk wegen Gebrauchsverminderung inaktiv wird, dann ist es eben unnötig, der Mensch braucht kein neues, also auch keine Umwandlung des Epistropheus in einen Atlas; wenn aber die Inaktivität eintritt, weil der Atlas dazu gezwungen und durch die Fähigkeiten der Wirbelsäule bzw. des Atlanto-Epistropheal-Gelenkes ersetzt wird, dann liegt die Wahrscheinlichkeit doch viel näher, daß diese Fähigkeiten der Wirbelsäule und des letzteren Gelenkes sich proportional dem Verschwinden des bisherigen Konkurrenten stärker ausbilden, als daß ein unbeteiligter dritter Wirbel sich um ihren Besitz bemüht und zum Epistropheus zu werden versucht.«

Kurz gesagt, die Verfasserin meint, daß die erwähnte Synostose durch Nichtgebrauch des Atlanto-Occipital-Gelenkes entstanden sein muß. Diese Synostose kann nach der Meinung der Verfasserin weder erstens durch eine abnorme Druckwirkung pathologischer Natur, noch zweitens durch eine Caudalwärtsverschiebung der cranio-vertebralen Grenze, noch drittens durch eine zufällige Verwachsung zustande gekommen sein. Die Verfasserin erklärt die beim Menschen vorkommenden A-O-Synostosen dadurch, daß der Mensch im Gegensatz zu dem Quadrupeden einen aufrechten Gang hat und also seinen Kopf nicht zur Orientierung oder als Greifwerkzeug usw. braucht, weil er in seinem hoch- und freistehenden Auge das Hauptorientierungsorgan und das Greifwerkzeug in der langgestreckten, für sich beweglichen Hand besitzt. Ihre Ansichten über das Zustandekommen erwähnter Synostose faßt sie wörtlich folgendermaßen (S. 146) zusammen: »Was etwaige pathologische Grundlagen angeht, so erscheint die vorliegende Synostose sowohl in den Knochen wie in den Weichteilen nicht als Resultat entzündlicher Intra-vitam-Processe und beweist damit, daß es Synostosen gibt, die auf anderer Grundlage entstehen; mit Wahrscheinlichkeit sind auch Entzündungsprocesse fetaler Natur ausgeschlossen; jedoch findet sich die Möglichkeit einer Entstehung durch intrauterinären Druck durchaus nicht widerlegt. — Was etwaige morphologische Grundlagen betrifft, so sagt das Präparat nichts darüber, ob in seiner Synostose eine Zufallsvarietät vorliegt; dagegen lassen sich verschiedene Verhältnisse der Weichteile als beweisend dafür auslegen, daß die Natur dem atlanto-epistrophealen Gelenk, das bereits normalerweise Muskeln für diesen Zweck besitzt, atlanto-occipitale Funktionen übertragen möchte. Die Gründe dieser Funktionsübertragung lassen aber eine Verschiebung des Kopfes und der Halsdiarthrosen um einen Wirbelraum caudalwärts als viel weniger von der Zukunft beabsichtigt erscheinen als eine gänzliche Eliminierung des bisherigen Atlanto-Occipital-Gelenkes und Verteilung seiner Funktion auf die Halswirbelsäule im ganzen und das Atlanto-Epistropheal-Gelenk im besonderen.«

Wohl ist die Kritik, welche Erna Glaesmer gegen Bolks Ansicht, daß bei der Verschmelzung des Atlas mit dem Schädel ein neues von einem neuen Atlas (dem früheren Epistropheus) und von einem ebenso neuentstandenen Epistropheus (dem früheren III. Halswirbel) begrenztes Atlanto-Epistropheal-Gelenk entstehe, ausübt, berechtigt, denn eine solche Wirbelumbildung ist wohl undenkbar.

Doch möchte ich andererseits Bolk wieder darin recht geben, daß er die beim Menschen verhältnismäßig oft vorkommenden Atlas-Synostosen in Zusammenhang mit einer Erscheinung mehr allgemeiner Natur bringt und dieselbe nicht nur zu den der Gattung *Homo* zukommenden Eigentümlichkeiten rechnet. Wir müssen uns nämlich erinnern, daß die Atlanto-Occipital-Synostosen nicht auf einmal da sind[1]. Ein kräftig entwickelter Säugetier-Atlas mit den bekannten Foramina (Foramen atlantoideum posterius, For. atlantoideum laterale und For. transversarium) verschmilzt nicht ohne weiteres mit der Schädelbasis. Die Synostose wird durch eine Reduktion des ganzen Atlasringes allmählich vorbereitet. Die Verschmelzung ist als Gipfelpunkt dieser Reduktion aufzufassen. Wir verweisen hier zu einer näheren Bekanntschaft mit diesem Entwicklungsgang auf Bolk (1906), dessen Verdienst es ist, die Aufmerksamkeit auf die genetische Entstehung dieser Atlas-Synostosen gelenkt zu haben. Eine deutliche Reduktion des Atlas ist schon bei den Affen zu beobachten. Diese Reduktion, welche zwar sehr schön mit der Ausbildung einer geschickten Greifhand und einer zur Orientierung besser geeigneten Augenstellung harmoniert, ist aber auch noch nicht als Ausgangspunkt zu betrachten. Nein, wir müssen die Atlas-Verschmelzungen viel weiter und allgemeiner fassen, denn nicht einmal bei den Affen, wo sie deutlich vorbereitet sind, ist die Hauptursache dieser Verschmelzungen zu suchen. Die Atlas-Synostose ist als ein Gipfelpunkt einer Atlas-Rückbildung anzusehen, welche wiederum als eine Folge des Druckes (natürlich nicht grob mechanisch zu verstehen) der vorrückenden spinalen Segmente aufgefaßt werden muß. Mit Bolk müssen wir annehmen, daß die Synostosen eine Teilerscheinung eines allgemeinen Prozesses sind, was aber nicht bloß durch das Studium der nur bis jetzt bei dem Menschen beobachteten Atlas-Verschmelzungen entschieden werden kann.

Weiter oben ist gezeigt worden, wie ein Vorwärtsrücken der spinalen Nervenelemente bis zu den höchsten Vertebraten zu konstatieren ist. Aber auch die A-O-Synostose ist meiner Meinung nach nichts anderes als ein Zeichen eines Cranialwärts-Rückens der cervicalen Skeletelemente. Wir teilen hier ganz die von Bolk geäußerte Ansicht hinsichtlich der Skeletteile unseres Gebietes, nicht aber hinsichtlich der Nerven, die nach ihm nicht ein ähnliches kon-

[1] Nicht einmal, wenn wir die cranialwärts stattfindende Wanderung spinaler Elemente außer acht lassen.

tinuierliches Vorwärtsrücken erkennen lassen. Wenn auch bei diesen Verkümmerungen bzw. Verschmelzungen des Atlas mit dem Schädel in der Primaten-Ordnung die Faktoren günstig mitspielen mögen, welche Erna Glaesmer anführt, sehen wir sie doch nicht, wie die Verfasserin, als Ursache der Verschmelzungen, sondern höchstens als einen mitwirkenden, ergänzenden Faktor des erwähnten Prozesses an. Auf Grund dieser Erwägungen müssen wir Bolk recht geben (mit der Korrektion seiner Ansicht hinsichtlich des Plexus hypoglosso-cervicalis) und Erna Glaesmers Erklärungsversuch zum Teil ablehnen.

Zusammenfassend denken wir uns, daß diese kontinuierlich rostralwärts vorschreitende Wanderung der spinalen Segmente folgenderweise stattfand: Sie wird durch die Umbildung und Rückbildung des Kiemenskeletsystems und durch das Vorrücken der kräftigeren spinalen Elemente, die das verkümmernde Branchialgebiet überwältigen und immer neue Provinzen in dem rostralen Gebiet gewinnen, zustande gebracht, so daß die vorderen Segmente erst eine craniale Einschränkung erfahren, dann durch die Verminderung der Beweglichkeit in den Schädel einverleibt werden. Wir haben oben schon angedeutet, wie der Cervicalis I und II schon verkümmert erscheinen. Ihre Hautverbreitungen gehen verloren oder erfahren wenigstens Einschränkungen. Das gleiche, wenn auch nicht so ausgeprägt, zeigt sich in ihrem dorsalen Muskelgebiete. Nur die entsprechende ventrale Muskulatur behauptet ihre Existenz, rückt aber oralwärts, so daß ein Teil derselben rostral vom Zungenbein zu liegen kommt: die einst infrahyoidale Muskulatur wird teilweise eine suprahyoidale. Unterdessen verliert der Hypoglossus in dem infrahyoidalen Gebiete Terrain. Die infrahyoidale Hypoglossus-Innervation wird schließlich aufgehoben, weil die neu vorrückenden ventralen Spinal-Muskeln die bisherigen infrahyoidalen Hypoglossus-Muskelelemente zum Verkümmern bringen[1]. Auf diese Weise wird Platz

[1] Da die den N. hypoglossus konstituierenden Elemente bei allen untersuchten Säugetierrepräsentanten fast von derselben relativen Stärke sind, könnte man annehmen, daß die ursprünglich caudal vom Zungenbein gelegenen, also infrahyoidalen Muskelelemente beim Anrücken der spinalen Muskelmassen oralwärts gedrängt würden, und daß sie nicht verkümmerten, sondern ihre »Flucht« so weit fortsetzten, daß sie schließlich rostral vom Zungenbein zu liegen kämen, also als suprahyoidale Muskeln und als Zungenmuskeln erscheinen würden. Dies ist ganz gut möglich, da ja nachweisbar auch cervicale Muskelelemente denselben Weg durchgemacht haben. Zum Beweise und zur sicheren Entscheidung dieser Frage genügen aber die jetzt bekannten Tatsachen noch nicht.

für den Cervicalis III, ja sogar für den 4. Cervicalnerven. Dies ist alles durch die genauere Untersuchung der Zusammensetzung und der genetischen Entstehung des Plexus hypoglosso-cervicalis deutlich zu ersehen.

Nicht nur die Nerven und die Muskulatur nehmen an diesem Vorwärtsrücken teil. Wenn wir die entsprechenden Skeletteile in Betracht ziehen, sehen wir an ihnen auch etwas Ähnliches. Der Atlas erfährt allmählich eine immer mehr auffallende Verkümmerung, so daß er wenigstens schon bei den Affen verschiedene Phasen einer Degeneration zeigt, um bei den Anthropomorphen und speziell beim Menschen fast einfach ringförmig, ohne Foramina zu erscheinen. Beim Menschen kommt dann noch gelegentlich eine synostotische Verbindung desselben mit dem Schädel vor. Bei dieser Verkümmerung und bei dieser schließlich stattfindenden Verschmelzung des Atlas mit der Schädelbasis spielen vielleicht als günstig mitwirkende Faktoren die Ausbildung einer Greifhand und die Entstehung des aufrechten Ganges mit, weil diese Faktoren doch in gleicher Richtung wie das oben schon vielseitig besprochene Vorwärtsrücken der Halssegmente wirken[1].

c) Schlußwort.

Nachdem wir zuletzt dargetan haben, daß die phylogenetische Umwandlung des Plexus hypoglosso-cervicalis mit den spino-occipitalen und atlanto-occipitalen Verschmelzungen in Zusammenhang zu bringen ist, glauben wir, das Gebiet unserer Untersuchung erschöpft zu haben. Wir haben als Gegenstand dieser Untersuchung das Wurzelgebiet des Hypoglossus in Angriff genommen, worauf wir uns aber nicht beschränken mochten, sondern auch das peripherische

[1] Daß diese Ansichten den von Froriep (1895 A u. B) geäußerten schroff gegenüber stehen, ist selbstverständlich. F. sagt zusammenfassend: »Wenn wir primitive Formen, wie die Selachier, sehen, bei denen von den zahlreichen Occipitalsomiten, die sich anfangs anlegen, nach kurzem Entwicklungsverlauf nur drei übrig bleiben, nämlich die drei, die zur Bildung des Hinterhauptes nötig sind, und wenn wir andererseits hochentwickelte Formen, wie die Amnioten, insbesondere die Mammalier finden, bei denen sich nur diese drei Occipitalblasten noch anlegen, so liegt die Annahme nahe, daß diese drei Urwirbel dieselben sind, die bei den Selachiern übrig bleiben, und daß diese eben deshalb bei den höheren Vertebraten sich erhalten haben, weil sie in der ganzen Descendenzreihe immer und immer zur Occipitalisation gebraucht worden sind.« (1905 A, S. 119—120). Da die niederen Vertebraten außerhalb der Grenzen unserer Untersuchung fallen, beschränken wir uns auf die Wiedergabe des oben angeführten.

Verhalten und die Beziehungen des genannten Nerven zu naheliegenden Nerven untersuchen mußten. Unsere Untersuchung hat einen Spezialteil der phylogenetischen Entstehung des Säugetierkörpers gestreift: das Zustandekommen des Nervus hypoglossus und des Plexus hypoglosso-cervicalis. Dabei haben wir nach der üblichen vergleichend-anatomischen Methode die mutmaßliche Entwicklungsreihe der Säugetiere verfolgt, und als wir die verschiedenen Phasen der Umwandlungen im genannten Gebiet zu einem einheitlichen Entwicklungsgang zusammenfügen wollten, entwarfen wir uns zugleich ein Bild, wie die verschiedenen untersuchten Säugetiervertreter auseinander entstanden sein dürften. Daß wir damit kein Trugbild vor unseren Augen gehabt haben, ersehen wir daraus, daß die von uns angeführte Reihenfolge der Ordnungen natürlich und ungezwungen erscheint. Wir wollen aber ausdrücklich betonen, daß wir mit diesem Bilde keine genealogische Auffassung aufzustellen beabsichtigten. Um alle Mißverständnisse zu vermeiden, sei noch hier wiederholt gesagt, daß in den verschiedenen Säugetier-Ordnungen betreffs des untersuchten Gebietes nur graduelle Verschiedenheiten vorkommen, aber nichts Spezifisches oder Qualitatives sich offenbart. Abgesehen von den Beuteltieren, die infolge ungünstiger Verhältnisse ungenügend untersucht wurden, zeichnen sich die anderen untersuchten Ordnungen in dieser Hinsicht durch eine in der allgemein angenommenen Entwicklungsrichtung stattfindende Differenzierung aus. Das ist das einzige, was wir über die gegenseitige systematische Stellung der betreffenden Säugetier-Ordnungen sagen können. Bei einem so begrenzten Untersuchungsgebiete, wie das unsrige, darf man auch nicht hoffen, wichtige genealogische Schlüsse ziehen zu können. Schon die einfache Tatsache, daß unsere Untersuchung nicht gegen die mit Recht angenommene Genealogie verstieß, ist unserer Meinung nach nicht ohne Bedeutung.

Die vorliegende Untersuchung wurde im Sommer 1912 in dem Anatomischen Institut zu Heidelberg unter der Leitung seines Direktors, Herrn Geheimrat Professor Dr. Max Fürbringer, ausgeführt. Es ist mir eine Freude, Herrn Professor Fürbringer hier meinen herzlichen Dank auszusprechen. Bei der Ausarbeitung meiner Abhandlung hat er die ganze Zeit mit regem Interesse mich mit Rat und Tat unterstützt. Auch stellte er mir das ausgezeichnete reichhaltige Dissektionsmaterial, sowie die technischen Hilfsmittel seines Instituts zur Verfügung. Durch ihn hatte ich ferner Gelegenheit,

das kostbare Monotremen- und Marsupialier-Material von Professor Dr. Richard Semon in München zu benutzen, wofür ich zugleich Herrn Professor Dr. Semon meinen tiefempfundenen Dank ausspreche.

Die erste sprachliche Korrektur verdanke ich als Ausländer Herrn Professor Fürbringer, der freundlichst die erste Durchmusterung des Manuskriptes vornahm, die weitere Durchsicht Herrn cand. med. Wilhelm T. Ernst, der für die endgültige sprachliche Form sorgte. Beiden Herren sei hierfür bestens gedankt.

Ferner ist es mir eine angenehme Pflicht, den beiden damaligen Prosektoren des Heidelberger Anatomischen Instituts, den Herren Professor Dr. Ernst Göppert und Professor Dr. Hermann Braus, für ihre freundliche Anteilnahme, sowie dem Herausgeber und dem Verleger des Morphologischen Jahrbuches, Herrn Professor Dr. Georg Ruge in Zürich und Herrn Verlagsbuchhändler Wilhelm Engelmann in Leipzig, für die Aufnahme und Drucklegung dieser Arbeit aufrichtigst zu danken.

Untersuchungsmaterial.

1. Das Dissektionsmaterial.

Reptilia.

Crocodilus porosus Gray	Aus den Samml. des anat. Instituts zu Heidelberg

Monotremata.

Echidna aculeata Shaw. 3 erwachsene Tiere. . .	Aus den Sammlungen von Professor Semon
Ornithorhynchus anatinus Shaw. 3 erwachsene Tiere	

Marsupialia.

Didelphys marsupialis L. var. *azarae* Temm. 2 ♀ .	Aus den Samml. des anat. Instituts zu Heidelberg
„ *murina* L. (?, mit der Etikette *Cladobates murinus*) 1 Ex.	
Phascolomys ursinus Shaw. ♂ Länge 25 cm . .	
„ „ „ ♀ „ 15 „ . .	
Bettongia penicillata Gray 1 Ex.	
Macropus giganteus Zimm. 2. Ex.	
„ *ruficollis* Desm. var. *Bennettii* Waterh. 2. Ex.	
Perameles nasuta E. Geoffr. 1 ♂	Aus den Sammlungen von Professor Semon

Insectivora.

Talpa europaea L. 3 Ex.	Aus den Samml. des anat. Instituts zu Heidelberg
„ „ „ 3 „	Eigenes Material
Sorex araneus L.	Eigenes Material
Crocidura etrusca Savi var. *suaveolens* Blas.	Aus den Samml. des anat. Instituts zu Heidelberg
Macroscelides typus A. Smith (ganz verschnitten)	Aus den Samml. des anat. Instituts zu Heidelberg
Tupaia javanica Horsf.	Aus den Samml. des anat. Instituts zu Heidelberg
Centetes ecaudatus Schreb. ♀ (nur links untersucht)	Aus den Samml. des anat. Instituts zu Heidelberg
Ericulus setosus Schreb.	Aus den Samml. des anat. Instituts zu Heidelberg
Erinaceus europaeus L. 3 Ex.	Aus den Samml. des anat. Instituts zu Heidelberg
„ „ L. 1 Ex.	Eigenes Material
„ *albiventris* Wagner	Aus den Samml. des anat. Instituts zu Heidelberg

Carnivora.

Canis familiaris L. 9 Ex.	Eigenes Material
Felis domestica Briss. 3 erwachsene	Eigenes Material
„ „ „ 5 junge	Eigenes Material
Gulo luscus L.	Aus den Samml. des anat. Instituts zu Helsinki
Mustela foina Erxleb.	Eigenes Material
Viverra malaccensis Gmelin	Aus den Samml. des anat. Instituts zu Heidelberg
Nasua narica L.	Aus den Samml. des anat. Instituts zu Heidelberg
Cercoleptes caudivolvulus Schreb.	Aus den Samml. des anat. Instituts zu Heidelberg
Procyon lotor L.	Aus den Samml. des anat. Instituts zu Heidelberg

Rodentia.

Lepus europaeus Pall. Junges Ex.	Aus den Samml. des anat. Instituts zu Heidelberg
Mus rattus L.	Aus den Samml. der Forstwissenschaftlichen Sektion der Universität zu Helsinki
„ *musculus* L. 3 Neugeborene	Eigenes Material

Artiodactyla.

Bos taurus L. Kalb	Eigenes Material
„ „ „ 2 Feten.	Gütigst von Herrn Obertierarzt W. Müller in Mannheim überlassen
Sus scrofa „ 3 „	Gütigst von Herrn Obertierarzt W. Müller in Mannheim überlassen

Prosimiae.

Lemur macaco L. (Sehr mazeriert)	Aus den Samml. des anat. Instituts zu Heidelberg
„ *mongoz* „ „ „	Aus den Samml. des anat. Instituts zu Heidelberg
„ „ „ var. *rufifrons* Bennet	Aus den Samml. des anat. Instituts zu Heidelberg
„ *catta* L.	Aus den Samml. des anat. Instituts zu Heidelberg

Primates.

Cebus hypoleucus Humb.	Aus den Samml. des anat. Instituts zu Heidelberg
„ *fatuellus* L.	Aus den Samml. des anat. Instituts zu Heidelberg
Papio sphinx E. Geoffr.	Aus den Samml. des anat. Instituts zu Heidelberg
„ *hamadryas* L.	Aus den Samml. des anat. Instituts zu Heidelberg

Papio doguera Puch. et Schimp.	Aus den Samml. des anat. Instituts zu Heidelberg
Macacus cynomolgus L.	
„ *rhesus* Audeb.	
„ *sinicus* L.	
Anthropopithecus troglodytes L.	
Homo sapiens L. 8 Monate alter Fetus ♂	
„ „ „ Neugeborener Knabe	

2. Das Schädelmaterial.

Monotremata.

Echidna aculeata Shaw. Ganzes Skelet	Aus den Samml. des anat. Instituts zu Heidelberg
Ornithorhynchus anatinus Shaw. Ganzes Skelet	

Marsupialia.

Macropus giganteus Zimm. Schädel	Aus den Samml. des anat. Instituts zu Heidelberg
Didelphys marsupialis L. var. *aurita* Wied. Schädel	
„ „ „ „ *virginiana* Kerr. Schädel	

Insectivora.

Erinaceus europaeus L. 3 Schädel	Aus eigenen Sammlungen
Talpa europaea L. 5 Schädel	
Sorex araneus L. 2 Schädel	

Chiroptera.

Vesperugo borealis Nilsson. 1 Schädel	Aus eigenen Sammlungen
Vespertilio mystacinus Leisler. 1 Schädel	

Carnivora fissipedia.

Canis familiaris L. 5 Schädel	Aus eigenen Sammlungen
„ *vulpes* L. 4 Schädel	
Felis domestica Briss. 6 Schädel	
Putorius lutreola L. 1 Schädel	
„ *nivalis* L. 1 Schädel	
„ *putorius* L. 1 Schädel	
„ *ermineus* L. 1 Schädel	
Lutra lutra L. 3 Schädel	

Carnivora pinnipedia.

Halichoerus grypus Nilss. 2 Schädel	Aus eigenen Sammlungen
Phoca foetida Fabricius. 1 Schädel	

Rodentia.

Arvicola terrestris L. var. *amphibius* L. 3 Schädel	Aus eigenen Sammlungen
Mus decumanus Pall. 2 Schädel	
Lepus timidus L. 4 Schädel	
„ *europaeus* Pall. 1 Schädel	

Artiodactyla.

Sus scrofa L. *domestica* Gray. 1 Schädel . . . .
Capra hircus ♀ 1 Schädel . . . . . .
Ovis aries L. ♀ 1 Schädel . . . . . .
„ „ „ ♀ (Junges). 1 Schädel . . . . . .
Bos taurus L. ♀ (*adultus*). 1 Schädel . . . . . } Aus eigenen Sammlungen
„ „ „ ♂ (juv.) 3 Schädel . . . . . .
Alces machalis Ogilby. ♀ 1 Schädel . . . . . .
„ „ „ ♂ 1 „ . . . . . .
Alces machalis Ogilby × *Bos taurus* L. juv. 1 Schädel

Perissodactyla.

Equus caballus L. (*adultus*) 1 Schädel . . . . . } Aus eigenen Sammlungen
„ „ „ (juv.) 1 Schädel . . . . . }

Prosimiae.

Lemur macaco L. . . . . } Aus den Samml. des anat.
„ *varius* Is. Geoffr. . . . . } Instituts zu Heidelberg

Primates.

Papio sphinx E. Geoffr. . . . . } Aus den Samml. des anat.
Macacus cynomolgus L. . . . . } Instituts zu Heidelberg
Homo sapiens L. (mehrere Schädel) . . . . . }

Literaturverzeichnis.

Hier sind nur die Autoren genannt, die besonders wichtig oder die im Text erwähnt sind. Bezüglich der speziellen Literatur wird auf Fürbringer (1875 und 1897), Beck (1895), Rotgans (1886) und Glaesmer (1910) hingewiesen. Die mit einem * bezeichneten konnte ich leider nicht erlangen.

*1909. Alessandrini, P. Contributo spermentali ed istologico allo studio delle anastomosi nervose. Policlinico, Anno 16. Vol. XVI C. Fasc. 4. p. 145—165.

1831. Arnold, F. Der Kopfteil des vegetativen Nervensystems beim Menschen. Heidelberg und Leipzig.

*1894. Babes, v. Über Nervenschlingen. In Atti dell' XI. Congr. medico internaz. Roma. V. 2. Anat. p. 93—94.

1834. Bach, Chr. Ernst. Annotationes anatomicae de Nervis hypoglosso et laryngeis. Inaug.-Diss. Zürich.

1912—1913. Beccari, Nello. Sulla spettanza delle fibre del Lenhossék al sistema del nervo accessorio e contributo alla morfologia di questo nervo (Osservazioni in Lacerta muralis). (Istituto anatomico di Firenze diretto del Prof. G. Chiarugi.) Archivio Italiano di Anatomia e di Embriologia. Vol. XI. Fasc. 3. Firenze.

1895. Beck, Wilhelm. Über den Austritt des N. hypoglossus und N. cervicalis primus aus dem Centralorgan beim Menschen und in der Reihe der Säugetiere unter besonderer Berücksichtigung der dorsalen Wurzeln. 4 Taf. Von der med. Fakultät zu Tübingen gekrönte Preisarbeit. Aus der anat. Anst. zu Tübingen. Anat. Hefte, H. 18. (B. VI, H. 2.) 1895. S. 249—345.

1843. Bendz, H. Bidrag til den sammenlignende Anatomie af Nervus Glossopharyngeus, Vagus, Accessorius Wil. og Hypoglossus. Vid. Sel. naturoid. og mathem. Afh. X Deel. Kjobenhavn.

*1896. Betti, U. A. Sulle connessioni del nervo ipoglosso con nervi cerebrali. Atti della R. Accademia Medica di Genova XI. p. 166.

*1897. —— Delle connessioni del nervo ipoglosso coi nervi cervicali. Boll. della R. Accad. med. di Genova. Vol. XI, N. 4—5. p. 166—203. Vol. XII N. 1, p. 36—37.

1901. Beule, Fr. de. Contribution à l'étude des lésions des cellules de l'hypoglosse après l'arrachement du nerf. Le Névraxe. Vol. III, p. 143—156.

1865. Bischoff, E. Ph. E. Mikroskopische Analyse der Anastomosen der Kopfnerven. Gekr. Preisschr. München.

1898. Bolk, Louis. Die Segmentaldifferenzierung des menschlichen Rumpfes und seiner Extremitäten. I. Beiträge zur Anatomie und Morphogenese des menschlichen Körpers. Morphol. Jahrbuch. Bd. XXV, S. 465—546.

1902. —— Der Plexus cervico-brachialis der Primaten. Beiträge zur Affenanatomie. Overdruck uit "Petrus Camper" D. 1. 1. Afl. 4. blz. 371—567.

1906. —— Zur Frage der Assimilation des Atlas am Schädel beim Menschen. Anat. Anz. Bd. XXVIII, Nr. 21/22, S. 497—506.

1909. Braus, Hermann. Experimentelle Untersuchungen über die Segmentalstruktur der motorischen Nervenplexus. 5 Fig. Anat. Anz. Bd. XXXIV. Nr. 22—24, S. 529—551.

1910. —— Präparatorische und experimentelle Untersuchungen über die motorischen Nerven der Selachierflosse. Eine Erwiderung auf die Arbeit von E. Müller: „Die Brustflosse der Selachier." Anat. Hefte. Bd. XXXIX, H. 118. Anat. Hefte. Bd. XXXX, H. 121. S. 423—488.

1911a. —— Die Nervengeflechte der Haie und Rochen. Jenaische Zeitschrift für Naturwissenschaften. Bd. XLVII, S. 569—632.

1911b. —— Die Entstehung der Nervenbahnen. Verhandlungen der Gesellschaft Deutscher Naturforscher und Ärzte. 83. Vers. S. 114—148.

1911c. —— Die Entstehung der Nervenbahnen. Vortrag in der zweiten allgemeinen Sitzung der 83. Versammlung Deutscher Naturforscher und Ärzte in Karlsruhe am 29. September 1911. Naturwissenschaftliche Rundschau.

1911d. —— Die Entstehung der Nervenbahnen. Sammlung wissenschaftlicher Vorträge aus dem Gebiete der Naturwissenschaften und der Medizin. Herausgegeben von Prof. Dr. A. Witting in Dresden. Heft 3.

*1909. Bremer, John, Lewis. Aberrant Roots and Branches of the abducent and hypoglossal Nerves. 9 Fig. Journ. Compar. Neurol. and Psychol. Vol. XVIII, Nr. 6, p. 619—639.

1836. Bruns, Victor. De Nervis Cetaceorum cerebralibus. Tubingae.

1888. Chiarugi, G. Sulla esistenza di una radice dorsale rudimentale con ganglio per il nervo ipoglosso nell'uomo. Bollettino della Sezione d. cult. delle scienze mediche nella R. Accad. d. Fisiocritici di Siena. T. VI, No. 2, p. 57—60.

1889. —— Lo sviluppo dei Nervi Vago, Accessorio, Ipoglosso e primi Cervicali nei Sauropsidi e nei Mammiferi. Instituto Anatomico di Siena. Pisa.

1892. —— Ulteriori osservazioni sullo sviluppo del 11° e del 12° paio dei nervi cranici nei mammiferi. Monit. Zool. Ital. III, p. 57—60. Firenze.

1895. Debierre, Ch. Développement du segment occipital du crâne. Journ. de l'Anat. et de la Physiologie. XXXI, p. 385—426. Paris.

*1904. Dedulin, A. V. Zur Lehre von den ersten vier Halsnervenpaaren bei den Haussäugetieren. Compt. rend. trav. spec. Instit. veterin. Kharkov. Vol. VI, p. 175 (Russisch?).

*1896. Djelow, E. G. Über die Ursprungskerne des Nervus hypoglossus. Aus dem Anat. physiol. Laboratorium des Prof. Bechterew. Überschau über Psychiatrie, Neurologie und experim. Psychologie. Herausgegeben von Bechterew. H. 4, S. 265—267. St. Petersburg (Russisch).

1908. Edinger, Ludwig. Vorlesungen über den Bau der nervösen Zentralorgane des Menschen und der Tiere. Bd. II. Vergleichende Anatomie des Gehirns. 7. Aufl.

1911. —— Vorlesungen über den Bau der nervösen Zentralorgane des Menschen und der Tiere. Bd. I. Zentralnervensystem. 8. Aufl.

1902. Eisler, P. Über die Ursache der Geflechtbildung an den peripheren Nerven. Verh. anat. Ges. 16. Vers. Halle a. S. S. 200—207.

1891. Ellenberger, W. und Baum, H. Systematische und topographische Anatomie des Hundes. Berlin.

1884. Exner, Sigismund. Die Innervation des Kehlkopfes. Sitzb. d. k. Akad. d. Wissensch. III. Abt. Bd. LXXXIX, Febr. Heft. Vorgelegt 7./2. 1884. S. 1—54.

1886. —— Untersuchung über Kehlkopfnerven. Deutsche Medicinal-Zeitung. Jahrgang VII, Nr. 80, S. 884.

1852. Fischer, J. G. Die Gehirnnerven der Saurier anatomisch untersucht. Abh. a. d. Gebiete d. Naturwissenschaften. Herausgeg. v. d. naturwiss. Verein in Hamburg. Bd. II, 2. Abt. S. 109—212. Hamburg.

1882. Froriep, August. Über ein Ganglion des Hypoglossus und Wirbelanlagen in der Occipitalregion. Archiv f. Anat. u. Phys. Anat. Abt. S. 279—302. Leipzig.

1883. —— Zur Entwickelungsgeschichte der Wirbelsäule, insbesondere des Atlas und Epistropheus und der Occipitalregion. I. Beobachtung an Hühnerembryonen. Ibidem. S. 177—234.

1885. —— Über Anlagen von Sinnesorganen am Facialis, Glossopharyngeus und Vagus, über die genetische Stellung des Vagus zum Hypoglossus, und über die Herkunft der Zungenmuskulatur. Ibidem S. 1—55.

1886. —— Zur Entwickelungsgeschichte der Wirbelsäule, insbesondere des Atlas und Epistropheus und der Occipitalregion. II. Beobachtungen an Säugetierembryonen. Ibidem. S. 69—150.

1887. —— Bemerkungen zur Frage nach der Wirbeltheorie des Kopfes. Anat. Anz. II, S. 815—835. Jena.

1892a. Froriep, August. Entwickelungsgeschichte des Kopfes. Anat. Hefte. 2. Abt. I. 1891. S. 561–605. Wiesbaden.

1892b. —— Zur Frage der sogenannten Neuromerie. Verhandl. der Anat. Ges. VI. Vers. zu Wien. 1892, S. 162—167.

1895. Froriep, A. und W. Beck. Über das Vorkommen dorsaler Hypoglossuswurzeln mit Ganglion in der Reihe der Säugetiere. Anat. Anz. X, S. 688—696. Jena.

1905a. —— Die occipitalen Urwirbel der Amnioten im Vergleich mit denen der Selachier. Verh. Anat. Ges. 19. Vers. in Genf. S. 111—120. Jena.

1905b. —— Sur la genèse de la partie occipitale du crâne. Compt. rend. de l'association des anatomistes, VIIe sess. Genève.

1875. Fürbringer, Max. Beitrag zur Kenntnis der Kehlkopfmuskulatur. Jena.

1879. —— Zur Lehre von den Umbildungen der Nervenplexus. Morph. Jahrb. V, S. 324—394.

1897. — Über die Spino-occipitalen Nerven der Selachier und Holocephalen und ihre vergleichende Morphologie. Festschr. für Gegenbaur, S. 349—788. Leipzig.

1882. Ganser, S. Vergleichend-anatomische Studien über das Gehirn des Maulwurfs. Morph. Jahrb. VII, S. 591—725. Leipzig.

1859. Gegenbaur, Carl. Grundzüge der vergleichenden Anatomie. 1. Aufl. Leipzig.

1871. —— Über die Kopfnerven von Hexanchus und ihr Verhältnis zur Wirbeltheorie des Schädels. Jenaische Zeitschrift VI, S. 497—559. Leipzig.

1909. Gegenbaur-Fürbringer. Lehrbuch der Anatomie des Menschen. Bd. I. Leipzig.

1903. Gehuchten, A. van. Recherches sur l'origine réelle et le trajet intracérébral des nerfs moteurs par la méthode de la dégénérescense wallérienne indirecte. Le Névraxe. Vol. V, Fasc. 3, p. 263—337.

1906. —— Anatomie du Système nerveux de l'homme. Leçons professées à l'université de Louvain; p. 536. 4me Édition Louvain.

1874—1883. Giebel, C. Säugethiere. In Bronn's Klassen und Ordnungen des Thierreichs. VI, 5. Lief., S. 1—26. Leipzig.

1910. Glaesmer, Erna. Die Atlanto-Occipital-Synostose. Über ihre pathologischen oder morphologischen Ursachen auf Grund eines Weichteilspräparats. Anat. Anz. Bd. XXXVI, Nr. 5/7, S. 129—148.

1909. Goldstein und Minea. Quelque localisations dans le noyau de l'hypoglosse et du trijumeau chez l'homme. Folia neuro-biol. Bd. III, p. 135—151.

1852. Gumoëns, A. F. de. De systemate nervorum sciuri vulgaris. Inaug.-Diss. Bernae.

1899. Halipré, A. État du noyau de l'hypoglosse dix-neuf mois après la section du nerf correspondant chez le lapin. C. R. Soc. biol. 10 sér. T. VI, No. 3. 3 février. p. 43—44.

1879. Henle, J. Handbuch der systematischen Anatomie des Menschen. III. 2. Nervenlehre. 2. Aufl. Braunschweig.

*1910. Herrick, C. Judson. The relations of the central and peripheral nervous systems in phylogeny. Anat. Record. IV. 2, p. 59—70.

1885. His, W. Anatomie menschlicher Embryonen III. Zur Geschichte der Organe. Leipzig.

1888. His, W. Zur Geschichte des Gehirns sowie der centralen und peripherischen Nervenbahnen beim menschlichen Embryo. Abh. d. math. phys. Cl. d. K. S. Ges. d. Wiss. XIV, p. 339—392. Leipzig.

1907. Hochstetter, F. Über die Beziehung des N. hypoglossus zur V. jugularis interna bei den Krokodilen. Anat. Anz. Bd. XXX, Nr. 2/3, S. 72—75.

1876. Holl, Moritz. Beobachtungen über die Anastomosen des Nervus hypoglossus. Zeitschrift für Anatomie und Entwickelungsgeschichte. Bd. II, S. 82—97. Leipzig.

*1904. Hrdlička, Aleš. Anomalous Articulation and Fusion of the Atlas with the occipital Bone. Med. Ann. Vol. III, No. 1. Washington.

1907. Hudovernig, Carl. Beiträge zur mikroskopischen Anatomie und zur Lokalisationslehre einiger Gehirnnervenkerne (Nervus hypoglossus, vagus und facialis). Journ. Psychol. u. Neurol. Bd. IX. H. 4, S. 137—164.

*1897. Huntington, G. S. The Ansa infrahyoidea. Transactions of the New York Academy of Sciences for March 3. Referiert in Anatomical Notes and Queries, No. 43. Journal Anat. and Phys. London. Vol. XIII. P. 3. April. p. 505. 1899.

1863. Hyrtl, J. On Nervs without ends. Quart. Review. Nat. Hist. Jan. p. 95.

1865. —— Über endlose Nerven. Sitzungsberichte d. K. Akad. Wiss. LI. S. 5 f.

1866. —— Lehrbuch der Anatomie des Menschen. 9. Aufl. Wien.

1909. Jacobsohn, L. Über die Kerne des menschlichen Hirnstammes (der Medulla oblongata, des Pons und des Pedunculus). Vorläufige Mitteilung. Neurol. Centralbl. S. 674—679.

1907. Kappers, Ar. Phylogenetische Verlagerungen der motorischen Oblongatakerne. Ihre Ursache und Bedeutung. Neurol. Centralbl. Jahrg. 26. Nr. 18, S. 834—840.

1891a. Kazzander, J. Sulla radice dorsale dei nervo ipoglosso nell uomo e nei mammiferi domestici. Anat. Anz. p. 444—450.

1891b. —— Über den Nervus accessorius Willisii und seine Beziehungen zu den oberen Cervicalnerven beim Menschen und einigen Haussäugetieren. Arch. f. Anat. und Phys. Anat. Abt., S. 212—243. Leipzig.

1898. Kohlbrugge, J. H. F. Die Homotypie des Halses und Rumpfes. Eine vergleichende Untersuchung der Hals- und Brustnerven und ihrer Muskeln, mit einem Anhang über den N. facialis. Archiv f. Anat. und Phys. Anat. Abt., S. 199—262. Leipzig.

1902. Kosaka und Yagita. Experimentelle Untersuchungen über die Ursprünge des Nervus hypoglossus und seines absteigenden Astes. Okayama-Igakkai-Zassi. (Mitt. med. Ges. Okayama.) Nr. 151—152.

1903a. —— Experimentelle Untersuchungen über die Ursprünge des Nervus hypoglossus und seines absteigenden Astes. Jahrb. f. Psych. u. Neurol. Bd. XXIV, S. 150—189.

1903b. —— Über den Ursprung des Ramus descendens nervi hypoglossi beim Kaninchen. Okayama-Igakkai-Zassi (Mitt. med. Ges. Okayama). Nr. 163, den 31. August.

1903c. —— Über den Ursprung des Ramus descendens nervi hypoglossi beim Kaninchen. Neurologia, Bd II, H. 4.

1884. Krause, W. Die Anatomie des Kaninchens. 2. Aufl. Leipzig.

1897. Kreidl, Alois. Experimentelle Untersuchungen über das Wurzelgebiet des Nervus glossopharyngeus, vagus und accessorius beim Affen. Sitzungsberichte der kais. Akad. d. Wiss. Math.-naturw. Classe. B. CVI, Abt. III. (Vorgelegt 18. 3. 1897).

1889. Kükenthal, W. und Ziehen, Th. Das Zentralnervensystem der Cetaceeen. Vergl. Anat. u. entwick. Untersuch. an Waltieren. III, S. 79—200. Jena.

1885. Leisering, A. G. T. und Mueller, C. Handbuch der vergleichenden Anatomie der Haus-Säugetiere. 6. Aufl. Berlin.

1839—1857. Leuret, Fr. et Gratiolet, P. Anatomie comparée du système nerveux. T. I—II, avec atlas. Paris.

1883. Lewin, G. Studien und Experimente über die Function des Hypoglossus. Charité-Annalen. VIII. Jahrgang.

1910. Lippmann, Richard von. Ursprung des Ramus descendens hypoglossi aus dem N. vagus. Anat. Anz. XXXVII, S. 1.

1899. Lubosch, W. Vergleichend-anatomische Untersuchungen über den Ursprung und die Phylogenese des N. accessorius Willisii. Arch. f. mikr. Anat. LIV. S. 514—602.

1856. Luschka, H. Die sensitiven Zweige des Zungenfleischnerven des Menschen. Müllers Archiv. S. 62.

1875. Macalister, A. Report on the Anatomy of Insectivorous Edentates. Trans. Royal. Irish Acad. XXV, p. 491—518. Dublin.

*1887. Malijew. Der Durchgang des N. hypoglossus durch die Schilddrüse. Wratsch, Nr. 49. (Russisch).

1898a. Marinesco, G. Veränderungen der Nervencentren nach Ausreißung der Nerven. Neurol. Centralbl. Nr. 19. S. 882—890.

1898b. —— Contribution à l'étude des localisations des noyaux moteurs dans la moëlle épinière. Rev. neurol. p. 463—470.

1891. Martin, P. Die Entwickelung des neunten bis zwölften Kopfnerven bei der Katze. Anat. Anz. VI, S. 228—232. Jena.

1832. Mayer, C. Anatomisch-physiologische Untersuchungen über das Gehirn, das Rückenmark und die Nerven. Nov. Act. phys. med. nat. cur. Acad. Leop. Carol. XVI, S. 743 ff. Bonnae.

1836. —— Ganglion des Nervus hypoglossus. Briefl. Mitt. Froriep's Notizen. XLVII, S. 330. Weimar.

1847. —— Beiträge zur Anatomie des Elephanten und der übrigen Pachydermen. Verh. d. K. Leop. Carol. Ak. d. Naturf. XIV, S. 1—88. Breslau und Bonn.

1910. Meek, Alexander. The cranial segments and nerves of the rabbit with some remarks on the phylogeny of the nervous system. Anat. Anz. XXXVI, p. 560—572.

1826. Meckel, J. Fr. De Ornithorhynchi paradoxi descriptio anatomica. Lipsiae.

1909a. Mingazzini, G. Osservazioni morphologiche sul nucleo dell ipoglosso del uomo e di primati. Archivio fisiol. Bd. VII, p. 178—188.

1909b. —— Über die zentralen und peripheren Verbindungen des Hypoglossuskernes beim Menschen. 16. internat. med. Kongreß in Budapest. Vom 29. Aug. bis 4. Sept. Sektion für Neurologie.

1910. Mingazzini, G. und O. Palimanti. Über die corticalen und bulbären Verbindungen des Hypoglossus. Monatschr. Psych. u. Neurol. Bd. XXVII H. 3, S. 187—214.

1892. Minot, Ch. S. Human Embryology. New York.

1837. Müller, Joh. Handbuch der Physiologie des Menschen. 3. Aufl. I. Coblenz.

1866–1868. Owen, Richard. On the Anatomy of Vertebrates. I—III. London.

1899. Parhon, C. und Goldstein, M. Sur l'origine de la branche descendante de l'hypoglosse. Roumanie médicale, p. 44—46. Ref. in Revue neurol., p. 851. 1902.

1903. Parhon, C. et Parhon, Const. Contribution à l'étude des localisations dans le noyau de l'hypoglosse. Revue neurol., p. 461—463.

1904. Parhon, C. et Papinian, J. Contribution à l'étude des localisations dans les noyaux bulboprotubérantiels (Hypoglosse et Facial) chez l'homme. Semaine méd. Paris, 14. Dec.

1874. Pouchet, G. Mémoires sur le Grand Fourmilier (Myrmecophaga jubata). Paris.

1910. Prentiss, C. W. The development of the hypoglossal ganglia of pigembryos. Journ. of Comp. Neurol. and Psychol. XX, 4, p. 265—282. Aug.

1837. Remak, R. Vermischte anatomische Beobachtungen. Froriep's Neue Notizen. III, S. 150—151. Weimar.

1882. Roller, C. Ein kleinzelliger Hypoglossuskern. Archiv für mikroskop. Anat. Bd. XIX, S. 383—395.

1826. Rotgans, Jakob. Bijdrage tot de kennis van het halsgedeelte der laatste vier Hersenzenuwen. Acad. Proefschr. Boom & Zoon, Meppel.

1868. Rüdinger, N. Die Anatomie der menschlichen Gehirnnerven. München.

1885a. Sagemehl, M. Beiträge zur vergleichenden Anatomie der Fische. III. Das Cranium der Characiniden nebst allgemeinen Bemerkungen über die mit einem Weber'schen Apparat versehenen Physostomen-Familien. Morphol. Jahrb. X. S. 1—119. Leipzig.

1885b. —— Bearbeitung der Fische in Bronns Klassen und Ordnungen des Thierreichs. Lief. 4. Leipzig und Heidelberg.

1901. —— Beiträge zur vergleichenden Anatomie der Fische IV. Cranium der Cyprinoiden. Aus dem Nachlasse des 1885 verstorbenen Verfassers herausgegeben von Gegenbaur und Klaatsch. Morph. Jahrbuch XVII, S. 489—595. Leipzig.

1775. Santorini, J. D. Anatomici Summi Septemdecim Tabulae Parmae, p. 28.

1874. Sappey, Ph. C. Traité d'anatomie descriptive. 2me éd. Paris.

1889. Schäffer, Otto. Über die Ursprungsverhältnisse des Nervus hypoglossus. Inaug.-Diss. Erlangen.

1867. Schneider, P. Topographische Anatomie des Vorderhalses beim Kaninchen. Inaug.-Diss. Berlin.

1881. Schwalbe, G. Lehrbuch der Neurologie. 2. Aufl. von Quain-Hoffmann's Anatomie. II, 2. Erlangen.

1791—1796. Sömmerring, S. Th. Vom Bau des menschlichen Körpers.

1888. Stowell, T. B. The hypoglossal nerve in the domestic cat. Proceed. of the Americ. Philos. society. Vol. XXV. No. 127, p. 99—104.

1837. Swan, J. Illustration of the comparative Anatomy of the Nervous System London.

1899—1901. Testut, L. Traité d'anatomie humaine. Tome I—IV. Paris.

1821. Tiedemann, Fr. Icones cerebri simiorum et quorundam mammaliorum rariorum. Heidelbergae.

1841. Valentin, G. Hirn und Nervenlehre. S. 516 ff. Leipzig.

1910. Villiger, E. Gehirn und Rückenmark. Leitfaden für das Studium der Morphologie und des Faserverlaufs. 2. Aufl.
1885. Vincenzi, L. Sull' origine reale del nervo ipoglosso: Atti Accad. delle Scienze di Torino. Vol. XX, p. 798—806.
1903. —— Sulla presenza di fibre incrociate nel nervo ipoglosso. Anat. Anz. Bd. XXII. No. 25, p. 567—568.
1910. Vogt, H. Feinere Anatomie der Medulla oblongata, des Kleinhirns, der Brücke und des Mittelhirns. Handbuch der Neurologie, herausgegeben von Lewandowsky. Bd. I, p. 171—205.
1840a. Volkmann, A. W. Beobachtungen und Reflexionen über Nervenanastomosen. Müller's Archiv, S. 510—532.
1840b. —— Über die motorischen Wirkungen der Kopf- und Halsnerven. Müller's Archiv, S. 475—509.
1841. Vrolik, W. Recherches d'anatomie comparée sur le Chimpansé. Amsterdam.
1862. Vulpian, A. Sur la racine postérieure ou ganglionnaire du nerf hypoglosse. Journal. d. l. Physiol. No. XVII, Janvier, p. 5 ff.
1897. Wallenberg, Ad. Das dorsale Gebiet der spinalen Trigeminuswurzel und seine Beziehungen zum Solitärbündel beim Menschen. Deutsche Zeitschrift für Nervenheilkunde. Bd. XI, S. 391—406.
1904. Weigner, K. Über die dorsale Wurzel des Nervus hypoglossus mit Ganglion bei Bos taurus. Bull. intern. Acad. Sc. Prague. T. VIII, S. 1—7.
1884. Westling, Charlotte. Anatomische Untersuchungen über Echidna. Bihang till K. Svenska Vet. Akad. Handl. Bd. IX. No. 8, S. 48 ff. Stockholm.
1891. Zimmermann, K. W. Über die Metamerie des Wirbeltierkopfes. Verh. der Anat. Ges., 5. Versamml. zu München. S. 107—114. Jena.
1893. —— Demonstration einer Rekonstruktionszeichnung des Abducens, der ventralen Wurzeln des Glossopharyngeus und Vagus und des Hypoglossus von einem menschlichen Embryo aus dem Anfang des zweiten Monats. Verh. der Anat. Ges., 7. Versamml. zu Göttingen. S. 216. Jena.

Erklärung der Abkürzungen und allgemeinen Bezeichnungen.

a	die zweite Hypoglossus-Wurzel (in oro-caudaler Richtung), dem ersten spino-occipitalen Nerven *a* entsprechend,	*Hypax*	hypaxonische Muskulatur,
b	die dritte Hypoglossus-Wurzel,	*L*	Lingua,
c	die vierte „ „	*Oh*	M. omo-hyoideus,
C I, C II, C III usw.	der erste, zweite, dritte usw. Cervicalnerv,	*Sth*	M. sterno-hyoideus,
Ggl	M. genio-glossus,	*Stth*	M. sterno-thyreoideus,
Gh	M. genio-hyoideus,	*Sy*	Sympathicus,
Ghy	Ganglion hypoglossi,	*Thh*	M. thyreo-hyoideus,
Hgl	M. hyo-glossus,	*V. acc.*	Nervus vago-accessorius,
		z	die erste Hypoglossus-Wurzel, dem occipitalen Nerven *z* entsprechend,
		XII	Nervus hypoglossus.

Inhaltsverzeichnis.

Seite

A. Historischer Überblick 513
1. Einleitendes. Allgemeine Zusammensetzung des Nervus hypoglossus der Säugetiere 513
2. Zentraler Ursprung 517
3. Abgang von der Medulla oblongata 520
4. Anzahl und Größe der Wurzeln 522
5. Dorsale (sensible) Wurzeln und Ganglien 523
6. Durchtritt des Nervus hypoglossus durch den Schädel (Dura mater und Schädel) 525
7. Anastomosen des Nervus hypoglossus mit Gehirnnerven und mit dem Sympathicus 525
8. Das peripherische Gebiet des N. hypoglossus (Plexus hypoglosso-cervicalis s. lat.) 527
a) Nervenfaser-Arkaden zwischen den 3 ersten Cervicalnerven und dem Hypoglossus 527
b) Plexus hypoglosso-cervicalis s. str. 530

B. Eigene Untersuchungen 532
I. Einleitung 532
II. Beschreibender Teil 535
1. Monotremata 535
2. Marsupialia 543
3. Insectivora 553
4. Carnivora 568
5. Prosimiae 579
6. Primates (Simiae und Hominidae) 581
7. Anhang (Rodentia, Ungulata artiodactyla, Reptilia) . . 588
III. Zusammenfassender Teil 593
a) Zusammenfassung der speziellen Untersuchungen 593
1. Der Abgang des Hypoglossus aus der Medulla . . 593
2. Die Wurzeln des Hypoglossus 595
3. Der Durchtritt durch die Dura mater und die Schädelwand 601
4. Die Anastomosen des Hypoglossus und der obersten Cervicalnerven mit Gehirnnerven 607
5. Die Verbindungs-Arkaden zwischen dem Cervicalis I und dem Hypoglossus 607
6. Der Plexus hypoglosso-cervicalis s. str. 611
7. Die Innervierung der Zungen- und Zungenbeinmuskulatur 615
b) Einige allgemeine Schlußfolgerungen 617
c) Schlußwort 630
Untersuchungsmaterial (Dissectionsmaterial, Schädelmaterial) . . . 632
Literaturverzeichnis 635
Erklärung der Abkürzungen und allgemeinen Bezeichnungen 642

(*Aus dem I. anatomischen Institut in Wien. Vorstand: Prof. J. Tandler.*)

Die Entwicklung der Kopfarterien bei Sus scrofa domesticus.

Von

Lotar v. Hofmann.

Mit 4 Figuren im Text und Tafel XVI und XVII.

Obwohl die einzelnen Ordnungen der Mammalia große Differenzen in der arteriellen Kopfversorgung aufweisen, konnte TANDLER (1898) doch einen Grundtypus feststellen, mittelst dessen eine ungezwungene Erklärung der einzelnen Varianten möglich ist.

Eine wichtige Rolle in diesem Grundtypus spielt das stapediale Gefäß, worunter eine aus der Carotis interna stammende, beim Embryo die Stapesanlage durchbrechende, späterhin zwischen den Stapesschenkeln durchziehende Arteria zu verstehen ist, »gleichgültig ob diese im speziellen Falle vollständig erhalten, rudimentär geworden oder abschnittsweise verschwunden ist«.

Gestützt auf vergleichend anatomische Forschungen nahm TANDLER ursprünglich an, daß diese Arterie das primäre Gefäß der Orbitalregion und des Oberkiefers sei, konnte dann aber seine Ansicht auf Grund embryologischer Untersuchungen an der Ratte und am Menschen (1902) dahin erweitern, daß auch der Unterkiefer primär von ihr versorgt wird, was auch GROSSER (1901) an *Chiropteren*-Embryonen fand.

An der Arteria stapedia sind zwei Äste zu unterscheiden (TANDLER): »1. Ein Ramus superior, 2. ein Ramus inferior.

Der Ramus superior ist für die Entwicklung der A. meningea media und der Orbitalarterien von Bedeutung.

Der Ramus inferior hilft die A. maxillaris interna aufbauen.

Die Teilung in die beiden Äste erfolgt, nachdem die A. stapedia den Stapes passiert hat, knapp bevor sie die Paukenhöhle verläßt.«

Ich habe die Entwicklung der Kopfarterien mit besonderer Berücksichtigung der Stapedia beim Schwein untersucht. Der an und für sich schon verwickelte Entwicklungsvorgang kompliziert sich hier noch durch die Entwicklung eines Wundernetzes und einer sekundären Gefäßbahn, der Arteria foraminis laceri, die nach Zugrundegehen der cranialen Carotis interna dasselbe speisen hilft. Die Bildung des Wundernetzes und der Arteria foraminis laceri hat Tandler (1906) ausführlich beschrieben.

Bevor ich an die Schilderung der Entwicklungsvorgänge selbst gehe, möchte ich kurz eine Beschreibung der Kopfarterien des erwachsenen Tieres geben, welche ich der Arbeit Tandlers über die Entwicklungsgeschichte der arteriellen Wundernetze (1906) entnehme:

»Die Arteria carotis communis teilt sich nach Abgabe der A. thyreoidea superior hoch oben am Hals auf. Die Teilungsstelle selbst ist entsprechend der starken Ausbildung des Unterkieferwinkels fast vollkommen von diesem lateralwärts gedeckt. Die Aufteilung erfolgt derart, daß der Stamm in zwei ungleich starke Äste zerfällt, von denen der stärkere nach vorn und innen zieht, A. carotis externa, während der schwächere in der Fortsetzung des Hauptstammes cranialwärts ziehend, den kurzen Truncus communis der A. carotis interna und A. occipitalis darstellt . . . . . .

Die A. carotis externa zieht zunächst nach vorn oben, wird vom Nervus hypoglossus und vom Musculus biventer lateralwärts gekreuzt und entläßt die A. lingualis nach vorn und unten, die A. maxillaris externa nach vorn und oben. Die Carotis externa gelangt nun bis in die Höhe des Unterkieferköpfchens, wo sie medialwärts und vorwärts umbiegend zur A. maxillaris interna wird. Vorher gibt sie noch einige schwächere Äste, die A. auricularis posterior und temporalis superficialis ab.

Die A. maxillaris interna kommt zwischen die beiden Musculi pterygoidei zu liegen und kreuzt daselbst den dritten Ast des N. trigeminus an seiner lateralen Seite. Hier zweigt von der Arterie, an der lateralen Seite des M. pterygoideus internus nach oben ziehend, die A. temporalis profunda, nach unten verlaufend die A. alveolaris inferior ab.

Gerade dort, wo die A. maxillaris interna den hinteren Rand des M. pterygoideus internus kreuzt, entläßt sie an ihrer inneren

Zirkumferenz ein mächtiges Gefäß, welches sich, den hinteren Rand des M. pterygoideus internus umgreifend, an die mediale Fläche dieses Muskels begibt und hier cranialwärts zieht. Dabei wird dieses Gefäß von hinten her vom dritten Trigeminusast umgriffen, dem es cranialwärts folgt und zugleich medial und rostral von ihm liegt. Diese Arterie, Ramus anastomoticus, gelangt an der lateralen Seite der Tuba Eustachii vorüber an die knöcherne Schädelbasis und betritt das Cavum cerebrale durch einen kleinen nach vorn und innen gerichteten Ausschnitt jenes großen Knochendefektes an der Schädelbasis, dessen vorderer und lateraler Anteil dem Foramen ovale entspricht. Der Ramus anastomoticus mündet hierauf in das basale Wundernetz.

Bemerkt sei noch, daß dieser Ramus anastomoticus einen Ast abgibt, welcher lateral vom dritten Trigeminusast die Schädelhöhle betritt und subdural als A. meningea media weiterläuft. Der Ast selbst scheint bezüglich seines Abganges sehr zu variieren.

Die A. maxillaris interna zieht an der lateralen Seite des M. pterygoideus internus nach vorn weiter und entläßt an der Kreuzungsstelle mit dem N. bucco-labialis die A. bucco-labialis und den Ramus orbitalis, welche erst später beschrieben werden sollen.

Der Stamm der A. maxillaris interna biegt ein wenig nach aufwärts, erreicht den zweiten Ast des Trigeminus und zieht mit ihm als A. infraorbitalis gesichtswärts. Die A. bucco-labialis verläuft als starkes Gefäß mit dem gleichnamigen Nerven zur Wange.

Der Ramus orbitalis gelangt in den hinteren Abschnitt der Orbita, indem er den N. abducens und den M. rectus lateralis von außen her umgreift. Am oberen Rande dieses Muskels angelangt, entläßt er die A. lacrimalis, welche mit dem gleichnamigen Nerven nach vorn zieht. Der Hauptstamm des Ramus orbitalis biegt nun medialwärts und gelangt unter Abgabe einer Anzahl von Muskelarterien zwischen M. levator palpebrae und M. rectus superior hindurch in die mediale Hälfte der Orbita. Hier senkt sich das Gefäß gegen den Opticus, gleichzeitig nach hinten verlaufend. Am lateralen Kontur des N. opticus angelangt, teilt sich die Arterie folgendermaßen auf: Nach vorn rechtwinkelig abbiegend entfernt sich ein ziemlich starker Gefäßstamm, welcher dem Opticus peripherwärts folgend, sich nach kurzem Verlauf in ein Bündel feinerer untereinander paralleler Gefäße, Aa. ciliares, auflöst. Von der Aufteilungsstelle des Hauptstammes medianwärts ziehen einige kleinere Muskelarterien, während der Rest des Gefäßstammes mit dem Op-

ticus centralwärts verläuft. Dieses sofort in mehrere Äste zerfallende Gefäß umspinnt mit seinen einzelnen Ästen den N. opticus und zieht, hauptsächlich an der medialen Seite des Sehnerven stark entwickelt, mit diesem durch das Foramen opticum in die Schädelhöhle. Entweder unmittelbar vor dem Durchtritt oder knapp dahinter sammeln sich die einzelnen Äste zu einem Stamm, A. ophthalmica, welcher dann in die A. carotis cerebralis mündet . . . . .

Die A. carotis interna zieht als gut entwickeltes Gefäß mit dem N. sympathicus cranialwärts und entläßt nach kurzem Verlauf einen nach hinten und oben gerichteten Ast, welcher mit dem Glossopharyngeus-Vagus verläuft und mit diesem Nerven zusammen in die Schädelhöhle gelangt. Man könnte diese Arterie analog der beim Menschen vorhandenen als A. meningea posterior bezeichnen. Unmittelbar oberhalb der Abgangsstelle dieses Gefäßes entspringt aus der hinteren Zirkumferenz der Arterie ein feines, aber sehr resistentes fadenförmiges Gebilde, welches sich dem Sympathicus eng anlagert und mit ihm cranialwärts verläuft, während der Stamm der Arterie ein wenig nach vorn gerichtet weiterzieht.

In einem Falle konnte ich den erwähnten Faden bei Lupenpräparation bis an das Wundernetz mit Injektionsmasse gefüllt nachweisen, in einem anderen war nur der Anfang und das Ende gefüllt. Auch an noch ziemlich jungen injizierten Föten ist das Gefäß nur mit der Lupe auffindbar. Der Gefäßfaden zieht mit dem N. caroticus sympathici der medialen Bullawand anliegend nach aufwärts, schiebt sich mit dem Nerven zwischen Bulla und Petrosum und gelangt damit in die für die A. carotis interna charakteristische Beziehung zur Cochlea. An der Schnecke nach vorn und innen umbiegend traversiert das Gefäß die Tuba auditiva und gelangt in den Sinus cavernosus, um hier an der lateralen Seite des Wundernetzes zu enden. Der hier beschriebene Gefäßfaden ist das Rudiment des cranialen Abschnittes der Carotis interna, während das an ihm angeschlossene Stück dieser Arterie, das ist vom Ursprung des Fadens proximalwärts bis zur Teilung der Carotis communis, den persistenten gut entwickelten Abschnitt der inneren Kopfschlagader darstellt. Die Fortsetzung dieses Gefäßes zum Foramen lacerum cranialwärts vom Abgang des Fadens, scheinbar Carotis interna, kann demnach nicht dieses Gefäß sein, sondern ein Novum.

Diese Arterie, ich will sie A. foraminis laceri nennen, zieht nach aufwärts und gelangt an die mediale Wand der Bulla, ein wenig medial und oral vom N. caroticus verlaufend und betritt, in

ein Wundernetz aufgelöst, durch den beiläufig in der Frontalebene der Pyramidenspitze gelegenen Anteil des großen basalen Knochendefektes die Schädelhöhle. Der extracraniale Anteil des Wundernetzes, welcher ohne deutliche Grenze in den intracraniellen übergeht, beginnt an der medialen Bullawand und reicht lateralwärts bis an die Pyramidenspitze. Er liegt dabei medial und dorsal von der Tuba. Da lateral und ventral von der Tuba der schon beschriebene, aus der A. maxillaris interna stammende Ramus anastomoticus zum Wundernetz zieht, so liegt die Tuba zwischen zwei Arterien, lateral Ramus anastomoticus, medial A. foramini laceri . . .

Im Sinus cavernosus ist in den Verlauf der Carotis interna das Wundernetz sozusagen eingeschoben. Dieses soll erst später des Genaueren beschrieben werden. Aus dem Wundernetz entwickelt sich ein starker Gefäßstamm, welcher die Decke des Sinus cavernosus durchbricht und als A. carotis cerebralis zum Gehirn zieht.

Sofort nach ihrem Eintritt in das Duralcavum entläßt die A. carotis die A. ophthalmica, deren weiteres Verhalten schon beschrieben wurde. Hierauf teilt sie sich in zwei ziemlich gleichstarke Äste, Ramus anterior und posterior. Der Ramus anterior spaltet sich nach kurzem Verlauf in die A. cerebri media und in die A. cerebri anterior. Der Ramus posterior entläßt zunächst die A. cerebri posterior und biegt hierauf medianwärts ab, um sich am vorderen Rand der Brücke mit dem der anderen Seite zur dünnen A. basilaris zu verbinden. Dieses Gefäß zieht caudalwärts und gewinnt hierbei an Kaliber, da es rechts und links je eine A. vertebralis aufnimmt. Seitwärts gibt es die Kleinhirn- und Brückenarterien ab. Es ist selbstverständlich, daß der zwischen Carotisstamm und A. cerebri posterior gelegene Anteil des Ramus posterior der A. communicans posterior des Menschen analog ist, ebenso, daß das zwischen der A. basilaris und der Abgangsstelle der A. cerebri posterior befindliche Stück in der letzteren Arterie beim Menschen enthalten ist. Das Bild des vollkommen geschlossenen Circulus arteriosus Willisii ist nur entsprechend dem veränderten Kaliber der einzelnen Teile ein verändertes, ohne daß die morphologische Wertigkeit der einzelnen Stücke dadurch geändert wird.

Die A. occipitalis, deren Ursprung schon früher beschrieben wurde, erreicht nach Abgabe einer Reihe von mächtigen Ästen den Processus transversarius atlantis, nimmt das obere Ende der schwachen A. vertebralis auf und gelangt durch einen in der Bogenwurzel des Atlas gelegenen Knochenkanal hindurch in die Schädelkapsel. Hier

entwickelt sich ein ganz kleines einfaches Wundernetz, aus welchem ein die Dura mater perforierendes Gefäß entsteht. Dieses vereinigt sich mit dem der anderen Seite zur A. basilaris. Es ist klar, daß das von der Vereinigungsstelle der A. occipitalis und vertebralis bis zur Basilaris reichende Gefäßstück als A. vertebralis cerebralis bezeichnet werden muß.

Die A. vertebralis erschöpft sich schon am Hals und langt als kleines Gefäß am Atlas an, wo es sich, wie beschrieben, mit der A. occipitalis vereinigt . . . . . .

Wundernetz: Das vom Ramus anastomoticus der A. maxillaris interna und von der A. foraminis laceri gespeiste Wundernetz füllt den Sinus cavernosus vollständig aus. Es ist kleinmaschig und die einzelnen Stämme sind ziemlich gleichstark. Das Wundernetz beginnt, wie schon erwähnt, extracraniell und füllt bei seiner Passage durch die knöcherne Schädelbasis den ganzen mittleren Abschnitt des großen basalen Knochendefektes vollständig aus. Die mediale Tubenwand wird von ihm fast vollkommen umgriffen. Ebenso nimmt das die beiderseitigen Wundernetze miteinander vereinigende Stück den ganzen hinteren Anteil der Sella turcica für sich in Anspruch . . . . . .«

Hinzuzufügen wäre noch, daß beim Schwein die beiden Aa. carotides communes aus einem Truncus bicaroticus entspringen, der seinerseits wiederum mit der A. subclavia dextra mittelst eines gemeinsamen Stammes, der A. brachiocephalica, seinen Ursprung aus dem Arcus aortae nimmt.

Die A. subclavia sinistra entspringt separat aus der Aorta. Die beiden Arteriae subclaviae geben als erste Gefäße den Truncus costocervicalis, die Aa. vertebralis und cervicalis profunda ab. Diese drei Gefäße entspringen oft ebenfalls mittelst eines Truncus communis (Ellenberger und Baum 1912).

Die Entwicklung der Aortenbogen beim Schwein waren schon Gegenstand mehrfacher Untersuchungen. So hat H. Lehmann (1905) eine Beschreibung derselben gegeben. Sie konnte alle sechs Aortenbögen nachweisen. An Embryonen vom Beginn des 20. Tages ist der I. und II. Bogen ventral unterbrochen, an etwas älteren Embryonen sind nur mehr die dorsalen Hälften derselben vorhanden. In der Beschreibung eines 21 Tage alten Embryo finden sich folgende Angaben über die beiden cranialen für den Aufbau der

A. stapedia in Betracht kommenden Aortenbögen: »Short spurs on the aortic roots are present in the mandibular and hyoidean arches, which correspond in position to the dorsal remnants of the first and second arches in younger embryos.« An diesem Embryo hat sich auch die A. ventralis bereits bis zur ersten Schlundtasche verlängert. Aus der Beschreibung eines 22 und 23 Tage alten Embryos ist nicht zu ersehen, ob Rudimente der beiden cranialen Aortenbögen vorhanden sind oder nicht.

Meine Untersuchungen habe ich an dem Embryonen-Material der ersten anatomischen Lehrkanzel vorgenommen. Die Embryonen waren mit Ausnahme eines frontal geschnittenen durchweg horizontal und sagittal geschnitten und mit Hämalaun-Eosin oder Cochenille-Alaun gefärbt. Die das betreffende Stadium am besten charakterisierenden Embryonen wurden sagittal rekonstruiert.

I. Stadium.

Ein Embryo von 4,8 mm S.S.-L., der ungefähr dem Stadium 69 der Keibelschen Normentafel entspricht, zeigt folgende Verhältnisse: Mandibular, Hyoid und erster Branchialbogen sind entwickelt.

Die Augenblase ist sekundär eingestülpt, die Linsengrube noch weit geöffnet.

Der Embryo besitzt drei vollständige Aortenbögen, den III., IV. und VI. Der I. und II. Bogen lassen sich in Form einzelner Lacunen in den Mandibular- und den Hyoidbogen verfolgen.

Die A. dorsalis zeigt an der Kreuzungsstelle mit dem N. facialis eine deutliche Aussackung, welche gegen den Hyoidbogen gerichtet ist. Diese topographische Beziehung läßt mit Sicherheit vermuten, daß es sich um den dorsalen Rest des II. Aortenbogens handelt.

Hirnwärts ziehend entläßt die A. dorsalis medial vom Trigeminusganglion ein kurzes, beinahe lumenloses Gefäß in den Mandibularbogen, den dorsalen Rest des I. Aortenbogens.

In der Hypophysengegend teilt sich die A. dorsalis, nunmehr zur Carotis cerebralis geworden, in einen Ramus anterior und posterior. Ersterer zieht über den Opticus rostralwärts, letzterer tritt mit der ersten lateralen Segmentalarterie in Anastomose und bildet so die A. vertebralis cerebralis.

Der ersten Segmentalarterie folgen weitere sechs cervicale Segmentalarterien, deren letzte, dem VI. Segment angehörig, einen Ast

in den Extremitätenstummel sendet und sich so als A. subclavia charakterisiert.

Außer dieser lateralen Segmentalarterie entspringen an der medialen Seite der Carotis cerebralis noch zwei feine Arterien, ähnlich wie sie Tandler für *Mus rattus*, Sicher für *Talpa* beschrieben hat.

Ähnliche Verhältnisse wie die eben beschriebenen weist ein Embryo von 5 mm S.S.-L. auf (Fig. 1).

Vorhanden sind der III., IV. und VI. Aortenbogen, von welchem die A. pulmonalis abgeht. Der III. Bogen besitzt an seinem Ursprung eine oral vorspringende, große halbkugelige Vorwölbung.

Die A. ventralis ist nach Abgabe des III. Bogens noch durch ca. 10 Schnitte (10 μ) zu verfolgen, zuerst mit weitem, dann mit stark reduziertem Lumen. Eine ganz kleine, dorsal gerichtete Aussackung ist vielleicht als der ventrale Rest des II. Bogens anzusprechen. Vom I. Aortenbogen konnte ich nichts mehr nachweisen.

Die A. dorsalis erscheint zwischen III. und IV. Bogen ein wenig verjüngt. Nach Einmündung des III. Bogens zieht sie als Carotis interna hirnwärts.

Die am vorhergehenden Embryo als dorsaler Rest des II. Aortenbogens bezeichnete Aussackung ist hier als ein lateral verlaufendes kurzes Gefäß nachweisbar. Die Carotis interna teilt sich wiederum in den Ramus anterior und posterior. Letzterer bildet mit der ersten lateralen Segmentalarterie die A. vertebralis cerebralis, ersterer zieht über den Augenblasenstiel und gibt dabei eine äußerst feine A. ophthalmica ab.

Auch an diesem Embryo entspringen an der medialen Seite der Carotis cerebralis zwei kurze Arterien.

Ein ein wenig älterer Embryo von 8,2 mm S.S.-L. zeigt einige Fortschritte in der Gefäßentwicklung.

Der Bulbus ist in Aufteilung begriffen. Außer dem III., IV. und VI. Aortenbogen, die übrigens ebenso wie die Aorta dorsalis rechterseits ein geringeres Lumen aufweisen als linkerseits, ist beiderseits der V. Bogen ziemlich vollständig vorhanden. An der Mündungsstelle des IV. Bogens befindet sich eine Insel in der Aorta dorsalis.

Die Teilungsstelle der Aorta dorsalis ist beinahe bis zur Abgangsstelle der Aa. subclaviae heruntergerückt.

Die Aorta ventralis läßt sich auf der rechten Seite des Embryo bis in den Hyoidbogen, auf der linken Seite in den Mandibularbogen bis an die laterale Seite des N. mandibularis verfolgen.

Die Carotis interna verhält sich wie früher. Der dorsale Rest des II. Aortenbogens läßt sich bis zum N. facialis verfolgen.

Das Rudiment des I. Aortenbogens ist beinahe vollkommen verschwunden.

Die cervicalen Segmentalarterien sind untereinander und mit der A. vertebralis cerebralis in Anastomose getreten. Ihre Aortenwurzeln sind zugrunde gegangen, die neugebildete A. vertebralis geht von der A. subclavia ab.

Zusammenfassung.

Dieses Stadium erscheint durch das Zugrundegehen des I. Aortenbogens charakterisiert. Vom II. Bogen persistiert ein dorsaler und wahrscheinlich auch ein ganz kleiner ventraler Rest. Die Aorta ventralis verlängert sich in den Unterkiefer. Die A. vertebralis ist an den älteren Embryonen dieses Stadiums bereits gebildet.

II. Stadium.

Die Embryonen dieses Stadiums charakterisieren sich durch eine deutliche Hemisphärenanlage, durch Pigmentablagerung in der Retina und durch die Anlage des Jacobsonschen Organs.

Ein Embryo von 12,8 mm S.S.-L., der ungefähr dem Stadium 80 der Keibelschen Normentafel entspricht, zeigt eine bis in den Ventrikel reichende Aufteilung des Bulbus.

Die Teilung der Aorta dorsalis ist caudalwärts bis in die Höhe des I. Brustsegments fortgeschritten. Der rechte Teil des Aortensystems zeigt gegenüber dem linken ein bedeutend reduziertes Kaliber.

Die beiden Aa. carotides communes, als solche kann man jetzt die Aortae ventrales oberhalb des IV. Bogens bezeichnen, da die Aorta dorsalis zwischen III. und IV. Bogen in Obliteration begriffen ist, ziehen annähernd parallel cranial, um sich nach kurzem Verlauf zu teilen.

Die A. carotis externa gibt ziemlich knapp oberhalb der Teilungsstelle die A. lingualis ab, welche mit dem N. hypoglossus in die Zunge verläuft. Dann wendet sich die A. carotis externa lateral und zieht einen cranial konvexen Bogen beschreibend zum N. mandibularis. Bevor sie jedoch den Hyoidbogen verläßt, entspringt aus ihr ein feines Gefäß, welches sich lateral zum Facialis hinwendet. Es dürfte sich wahrscheinlich um die Weiterentwicklung der im früheren Stadium als ventraler Rest des II. Aortenbogens bezeichneten Aussackung handeln, aus welcher die Anlage der A. stylo-mastoidea hervorgeht.

Den N. mandibularis kreuzt die Carotis externa an seiner lateralen Seite, gibt ihm die A. alveolaris inferior primaria mit und erreicht schließlich den N. maxillaris, an dessen medio-ventraler Seite sie als A. infraorbitalis gesichtswärts zieht.

Die Aorta dorsalis zieht nach Empfang des III. Bogens mit verstärktem Kaliber als Carotis interna hirnwärts. Das Gefäß, das sie im früheren Stadium an der Kreuzungsstelle mit dem N. facialis abgab, ist auch an diesem Embryo vorhanden und hat eine Weiterbildung erfahren. Es zieht lateral und gabelt sich nach kurzem Verlauf in zwei kleine Äste, deren einer ventral, einer dorsal verläuft. Nach Abgabe dieses Gefäßes, der Vergleich mit älteren Stadien lehrt, daß es sich hier um die Anlage der A. stapedia handelt, zieht die Carotis interna zur Hypophyse. Hier bildet sie einen lateral offenen Winkel und zeigt die allerersten Anfänge der Wundernetzbildung (siehe Tandler 1906, S. 249). Die Aufteilung der Carotis interna erfolgt wie früher. Ihr Ramus anterior ist bis in den mittleren Stirnfortsatz zu verfolgen.

Die A. vertebralis zeigt, ähnlich wie es Hochstetter beim Kaninchen beschreibt, entsprechend den Zwischenräumen zwischen zwei Querfortsatzanlagen bedeutende Ausbuchtungen.

Ein Embryo von 14,9 mm S.S.-L. (Tafelfig. 2) zeigt folgende Verhältnisse:

Aorta und Pulmonalis sind zwei vollkommen getrennte Gefäße. Das Aortensystem erscheint caudal gerückt, der IV. Bogen verläuft in der Höhe des II. Halssegmentes, der VI. in der Höhe des III.

Die Carotis communis verhält sich wie früher, desgleichen die Carotis externa. Das feine, lateral zum Facialis verlaufende Gefäß, (A. stylomastoidea), ist auch hier wiederum vorhanden.

Die Carotis interna sowie die Anlage der A. stapedia zeigen keine Weiterentwicklung.

Die A. vertebralis nimmt ihren Ursprung aus der A. subclavia, welche sowohl rechts wie links vor dem VII. Halswirbel verläuft. Bevor die A. vertebralis das Foramen transversarium VI betritt, entläßt sie auf der rechten Seite caudalwärts ein Gefäß, welches vor dem Querfortsatz des VII. Halswirbels verlaufend, mit der letzten cervicalen Segmentalarterie i. e. A. cervicalis profunda, anastomosiert. Diese hat ihre Aortenwurzel bereits verloren und scheint Anschluß an den schon gebildeten Truncus costo-cervicalis gefunden zu haben, doch konnte ich das nicht mit Sicherheit nachweisen. Die A. cervicalis profunda verläuft zwischen letztem Hals- und erstem Brust-

wirbel dorsalwärts; durch das Foramen transversarium VII entsendet sie cranial ein Gefäß, das die A. vertebralis jedoch nicht erreicht.

Die praevertebrale Anastomose zwischen A. vertebralis und letzter Segmentalarterie gleicht sehr der Anastomose, wie sie Sicher für einen 7 mm langen *Talpa*-Embryo beschreibt. Durch sie wird die A. cervicalis profunda an die A. vertebralis angeschlossen.

Auf der linken Seite konnte ich diese praevertebrale Anastomose nicht unzweifelhaft nachweisen; doch glaube ich, daß sie vorhanden ist, da die linke letzte cervicale Segmentalarterie auch ihre Aortenwurzel verloren hat.

Zusammenfassung.

In diesem Stadium gibt die A. carotis externa die Aa. lingualis und stylomastoidea ab und zieht dann an der lateralen Seite des N. mandibularis vorbei in den Oberkiefer, wo sie zur A. alveolaris superior wird. Der dorsale Rest des II. Aortenbogens hat sich gegenüber dem früheren Stadium etwas verlängert und teilt sich in zwei kurze Zweige. Er repräsentiert die Anlage der A. stapedia. Die A. vertebralis entsendet eine praevertebrale Anastomose zur letzten cervicalen Segmentalarterie zur Bildung eines Truncus communis.

III. Stadium.

Die Embryonen dieses Stadiums haben eine größte Länge von ca. 16 mm.

Das Telencephalon läßt bereits die Bildung der Fissura chorioidea erkennen, das Linsenbläschen erscheint beinahe vollkommen erfüllt. Die Bogengänge haben sich abgeschnürt.

Ein Embryo von 27 Tagen, der dem Stadium 88 von Keibels Normentafeln entspricht, zeigt folgende Verhältnisse (Tafelfigur 3):

Das Aortensystem ist bedeutend caudal gerückt. Der IV. Bogen entspringt in der Höhe des vierten Halssegmentes und mündet in der Nähe des fünften, der VI. Bogen verläuft zwischen fünftem und sechstem Segment.

Die rechte Aorta dorsalis ist nach Abgabe der A. subclavia dextra nur noch als ein feines Gefäß bis zur Vereinigung mit der linken Rückenaorta zu verfolgen. Infolge der bedeutenden Kaliberreduktion erscheint der rechte Teil des Aortensystems als eine Adnexe des linken.

Die beiden Carotides comm., die im früheren Stadium annähernd parallel verliefen, ziehen hier divergierend cranialwärts. Textfigur 1 veranschaulicht die beschriebenen Verhältnisse.

Fig. 1.

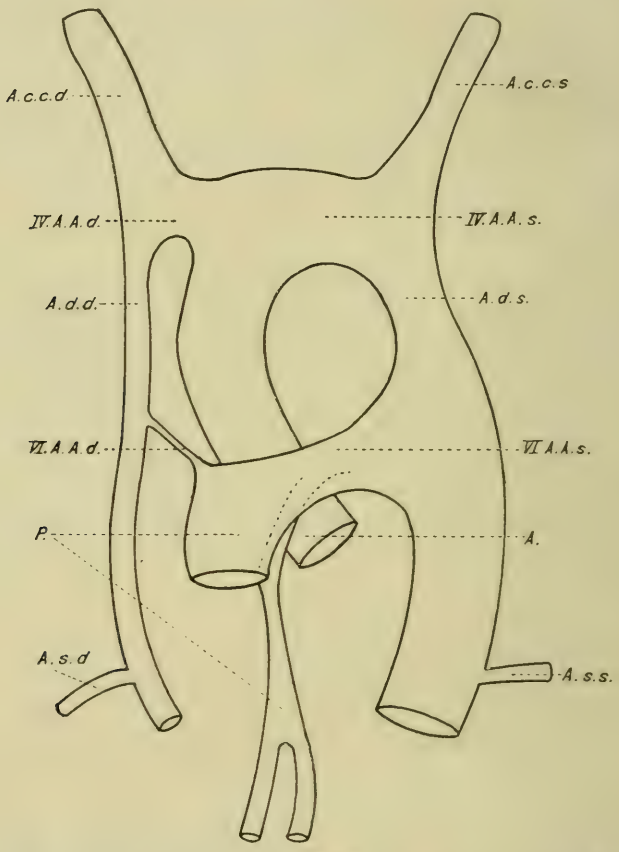

Schema nach einer Frontalrekonstruktion eines 27 Tage alten Embryo. Vergr. 50:1. *A.* Aorta, *P.* Arteria pulmonalis, *A.d.d.*(s.) Aorta dorsalis dextra (sinistra), *IV.A.A.d.*(s.) IV. rechter (linker) Aortenbogen, *VI.A.A.d.*(s.) VI. rechter (linker) Aortenbogen, *A.s.d.*(s.) Arteria subclavia dextra (sinistra), *A.c.c.d.*(s.) Arteria carotis dextra (sinistra).

An der Kreuzungsstelle mit dem N. hypoglossus teilt sich die A. carotis communis. Knapp unterhalb der Teilungsstelle entläßt sie medianwärts die A. thyreoidea superior.

Die A. carotis externa gibt als erstes Gefäß die A. lingualis ab. Auf der linken Seite ist der Abgang so weit caudal verschoben, daß es schwer ist zu entscheiden, ob derselbe noch von der Carotis communis oder schon von der Carotis externa erfolgt. Nach Abgabe

der A. lingualis zeigt die Carotis externa ein merkwürdiges Verhalten: sie zerfällt in zahlreiche, vielfach anastomosierende Gefäße und bietet so ein an ein Wundernetz erinnerndes Bild dar. Diese Netzbildung reicht bis zur Kreuzung mit dem Glossopharyngeus. Eine Erklärung für dieses Verhalten vermag ich derzeit noch nicht abzugeben.

Die A. carotis externa verläuft dann cranial und lateral. Das früher beschriebene feine, lateral zum Facialis verlaufende Gefäß, A. stylomastoidea, ist auch hier vorhanden. Zwischen der Anlage des Hyoid- und MECKELschen Knorpels ist die A. carotis externa nur äußerst schwer zu verfolgen; allem Anschein nach ist sie im Obliterieren begriffen.

Den N. alveolaris inferior kreuzt sie an dessen lateraler Seite und gibt ihm die A. alveolaris inferior mit. An dem N. buccolabialis medial vorbeiziehend, gelangt sie an den N. maxillaris und wird dort gesichtswärts umbiegend zur A. infraorbitalis. An der Umbiegungsstelle mündet in sie der Ramus inferior der A. stapedia.

Die A. carotis interna verhält sich wie im früheren Stadium. Unterhalb der Cochlea-Anlage gibt sie die A. stapedia ab. Die Tube traversierend gelangt die Carotis interna an die Hypophyse und bildet dort einen lateral offenen Winkel. Die Wundernetzbildung befindet sich in einem Stadium, wie es TANDLER für einen 16 mm langen, 25 Tage alten Embryo beschreibt.

Die Aufteilung der Carotis interna erfolgt wie früher. Der Ramus anterior ist medial vom Olfactorius vorbei bis zum Nasenseptum zu verfolgen. Er entläßt die A. ophthalmica. Diese verläuft zunächst an der medio-ventralen Seite des N. opticus. Ungefähr in der Mitte seines Verlaufes gelangt sie an seine untere Seite. Bevor die Arterie den Bulbus erreicht, teilt sie sich in vier Äste: Der erste Ast tritt mit dem Opticus in den Bulbus, A. centralis, der zweite und dritte verlaufen dem Bulbus angeschlossen in dessen nasalem und temporalen Meridian nach vorn, Truncus ciliaris nasalis bzw. temporalis, der letzte Ast endlich biegt cranial um und verteilt sich nach kurzem Verlauf in der Muskulatur der Orbita. Weitere Zweige der A. ophthalmica konnte ich nicht nachweisen.

Die A. stapedia zieht nach ihrem Ursprung aus der Carotis interna lateral und etwas cranial. Sich oral wendend perforiert sie eine medio-ventral vom N. facialis gelegene stark gefärbte, dichte Mesodermschichte, das sich bildende Stapesblastem. Nach ihrem

Durchtritt durch dasselbe zieht sie unter dem Facialis-Knie durch und teilt sich bald in zwei Äste.

Der eine, Ramus inferior, zieht medial vom N. mandibularis vorbei und erreicht die A. carotis externa, wo sie zur A. infraorbitalis wird.

Der andere, Ramus superior, zieht an der lateralen Seite des Ganglion Gasseri vorbei und gelangt in den cranialen Teil der Orbita. Occipital vom Ganglion entläßt der Ramus superior ein Gefäß, welches die Vena capitis lateralis lateral umgreifend sich in der Anlage der Meningen verteilt, Ramus meningeus.

Die A. subclavia zieht links in der Höhe zwischen letztem Hals- und erstem Brustwirbel, rechts etwas tiefer. Als erstes Gefäß entspringt aus ihr die A. vertebralis, die durch das Foramen transversarium VI ihren typischen Verlauf nimmt.

Vor dem Querfortsatz des VII. Halswirbels entsendet die A. vertebralis wiederum einen Ramus anastomoticus zur letzten cervicalen Segmentalarterie. Entsprechend dem Abwärtsrücken der A. subclavia ist der Ramus anastomoticus bedeutend kürzer geworden als im früheren Stadium.

Die letzte cervicale Segmentalarterie entspringt aus dem Truncus costo-cervicalis und zieht als dünnes Gefäß zum Querfortsatz des VII. Halswirbels. Nach Empfang des Ramus anastomoticus zieht sie mit bedeutend verstärktem Kaliber unter dem Querfortsatz dorsalwärts. Das kurze Gefäß durch das Foramen transversarium VII ist auch hier vorhanden. Die Arteria vertebralis erreicht es nicht.

Der Truncus costo-cervicalis entspringt aus der A. subclavia medial und cranial von der Anlage der ersten Rippe in ziemlicher Entfernung von der A. vertebralis.

Ein 25 Tage alter Embryo zeigt sich in der Entwicklung annähernd gleich weit fortgeschritten wie der obige. Der ventrale Ast der A. stapedia ist hier noch erhalten und läßt sich allerdings nicht mit absoluter Gewißheit ein kleines Stück längs des N. facialis verfolgen. Sicher beschreibt bei einem 6,5 mm langen *Talpa*-Embryo einen ähnlichen Ast der Stapedia; er vermutet, daß er ein Homologon eines den Muskelast des Facialis begleitenden Gefäßes beim Krokodil sei.

Beim Durchtritt durch das hier in den ersten Entwicklungsstufen befindliche Stapesblastem findet sich die Andeutung einer Insel in der Stapedia.

Zusammenfassung.

Die Carotis externa ist in diesem Stadium zwischen Hyoid- und Meckelschem Knorpel in Obliteration begriffen. Am N. maxillaris mündet in sie der Ramus inferior der Stapedia. Diese besitzt einen typischen Ramus superior und inferior. Ersterer zieht an der lateralen Seite des Ganglion Gasseri vorbei in die Orbita, letzterer erreicht, den N. mandibularis an seiner medialen Seite kreuzend, die Carotis externa. Infolge der Caudalverlagerung der A. subclavia ist die Anastomose zwischen A. vertebralis und A. cervicalis profunda bedeutend kürzer geworden.

IV. Stadium.

Der Kopf eines Embryo von 18 mm S.S.-Länge, der ungefähr dem Stadium 89 der Keibelschen Normentafeln entspricht, zeigt folgende Verhältnisse (Tafelfig. 4): Die A. carotis externa gibt die A. lingualis ab und wendet sich dann lateral. Dort, wo sie in früheren Stadien nach vorn abbog, um an den N. mandibularis zu gelangen, reduziert sich ihr Lumen bedeutend. Sie läßt sich nicht weiter gesichtswärts verfolgen. Hingegen zieht in Fortsetzung des Stammes ein dünnes Gefäß an der ventralen Seite des Hyoidknorpels cranial, die Arteria stylomastoidea.

Die A. carotis interna verhält sich wie früher, ihr Ramus anterior hat sich bis ins Nasenseptum verlängert. Die Wundernetzbildung hat gegenüber dem früheren Stadium keine merklichen Fortschritte gemacht.

Die A. stapedia zieht nach ihrem Ursprung aus der Carotis interna ein Stück lateral. Gesichtswärts umbiegend perforiert sie den Stapes und teilt sich. Der Ramus superior gelangt lateral vom Ganglion Gasseri vorbei in die Orbita. Occipital vom Ganglion entspringt aus ihm der an diesem Embryo nur äußerst schwer zu verfolgende Ramus meningeus. Der Ramus inferior zieht medial vom N. mandibularis zum N. maxillaris, dem er die A. infraorbitalis mitgibt. Bevor der Ramus inferior den N. maxillaris erreicht, entläßt er einen Ast, der, den N. buccolabialis an dessen medialer Seite kreuzend, an die laterale Seite des N. alveolaris inferior gelangt und dort zur A. alveolaris inferior wird. Dieser Ast des Ramus inferior — es ist wohl klar, daß es sich um den Ramus mandibularis der A. stapedia handelt — erscheint demnach aus zwei Teilen zusammengesetzt: das Stück zwischen dem Ursprung aus dem Ramus inferior und dem N. alveolaris inferior ist der ursprüngliche distale

Anteil der Carotis externa, das zweite Stück des Ramus mandibularis ist die A. alveolaris inferior primaria.

Ein Embryo von 20 mm S.S.-L. läßt gegenüber dem Stadium III deutliche Veränderungen in der Entwicklung der A. subclavia dextra und der Carotides communes erkennen. Durch das bedeutende Caudalrücken des Arcus Aortae sind die Carotis communis sinistra und der rechte vierte Bogen, der nach nunmehr erfolgter Obliteration der rechten Aorta dorsalis als Truncus anonymus zu bezeichnen

Fig. 2.

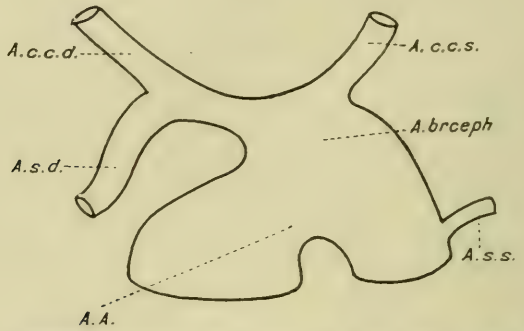

Schema nach einer Frontalrekonstruktion eines Embryo von 20 mm S.S.-L. Vergr. 50:1. *A.A.* Arcus Aortae, *A.s.d.*(*s.*) Arteria subclavia dextra (sinistra), *A.c.c.d.*(*s*) Arteria carotis communis dextra (sinistra), *A.brceph.* Arteria brachiocephalica.

wäre, einander bedeutend näher gerückt und entspringen mittels eines ganz kurzen Truncus communis — der Anlage der A. brachiocephalica — aus dem Arcus Aortae (siehe Textfig. 2).

Die Carotis externa, interna sowie A. stapedia mit Ausnahme ihres Ramus inferior zeigen das gleiche Verhalten wie am Embryo von 18 mm S.S.-L. Der Ramus inferior der Stapedia läßt eine ziemlich deutliche Ringbildung um den N. mandibularis erkennen.

Zusammenfassung.

Durch Abwärtsrücken des Arcus Aortae kommt es in diesem Stadium zur Bildung der A. brachiocephalica. Die Embryonen dieses Stadiums erscheinen durch eine vollständige A. stapedia mit ihrem Ramus supra- und infraorbitalis, sowie mandibularis charakterisiert. Die A. carotis externa läßt sich nur bis zum Hyoidknorpel verfolgen.

V. Stadium.

Ein Embryo von 30 Tagen und 23 mm größter Länge (Fig. 5) zeigt bereits viele Ähnlichkeiten mit dem erwachsenen Tier.

Durch noch weiteres Caudalrücken des Arcus Aortae — er verläuft in der Höhe zwischen erstem und zweitem Thoracalsegment — ist der früher nur angedeutete Truncus communis zwischen A. carotis communis sinistra und Anonyma bedeutend in die Länge gewachsen; er repräsentiert die A. brachiocephalica. Die beiden A. carotides communes sind ganz aneinander gerückt und entspringen mittels eines kurzen gemeinsamen Stammes, des Truncus bicaroticus aus der A. brachiocephalica (siehe Textfig. 3).

Fig. 3.

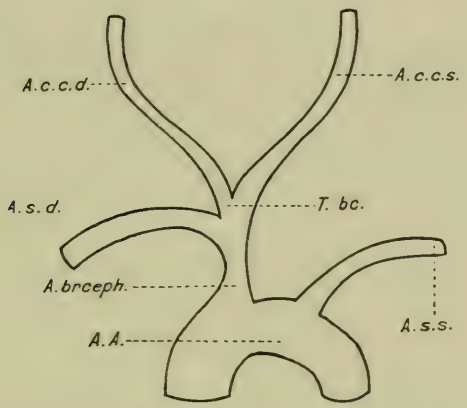

Schema nach einer Frontalrekonstruktion eines 30 Tage alten Embryo. Vergr. 26:1. *A.A.* Arcus Aortae, *A.s.d.*(*s.*) Arteria subclavia dextra (sinistra), *A.brceph.* Arteria brachiocephalica, *A.c.c.d.*(*s.*) Arteria carotis communis dextra (sinistra), *T.be.* Truncus bicaroticus.

Die Teilung der Carotis communis findet in der Höhe des Zungenbeines statt. Unmittelbar vorher gibt sie die A. thyreoidea superior ab.

Die A. carotis externa entläßt zunächst die A. lingualis und distal davon die A. maxillaris externa, welche sich um den Unterkieferrand schlingend am vorderen Masseterrand verläuft. Ein Stück zieht die Carotis externa nun an der lateralen Seite des Hyoidknorpels aufwärts und wird, nach vorn abbiegend, zur Maxillaris interna. Vorher entläßt sie zwei Gefäße, ein cranial verlaufendes, die A. stylomastoidea, die sich dem Hyoidknorpel anschließt und die A. auricularis abgibt, und ein lateral verlaufendes, das die Anlage der A. temporalis superficialis darstellt.

Während die Carotis externa caudal vom Hyoidknorpel ein durchweg einheitliches Lumen aufwies, läßt sie cranial davon zahlreiche Inselbildungen erkennen. Um eine genaue Übersicht über

diesen Gefäßabschnitt zu gewinnen, fertigte ich ein Modell davon an (Fig. 7). Die A. carotis externa kreuzt zunächst lateral den Hyoidknorpel (*C.h.*), dann beschreibt sie einen cranial konvexen Bogen, dessen Krümmungsebene von hinten innen nach vorn außen eingestellt ist. Ziemlich brüsk caudal abbiegend, zerfällt die Carotis externa in ein engmaschiges Netz, in welchem drei parallele, sagittal verlaufende dicke Gefäße unschwer zu erkennen sind. Das Netz, welches caudal gekrümmt ist, vereinigt sich etwas dorsal vom MECKELschen Knorpel wiederum zu einem Gefäßstamm, der von mehreren Inseln durchbrochen ist. Die Bedeutung dieser Netzbildungen in diesem, wie auch in Stadium III ist vollkommen unklar. Möglicherweise, daß es sich um eine entfernte Analogie zur sogenannten Carotisdrüse des Frosches handelt, die sich allerdings dort an der Aufteilungsstelle der Carotis communis befindet.

In ihrem weiteren Verlaufe kreuzt die Carotis externa, nun zur A. maxillaris interna werdend, den MECKELschen Knorpel und den N. alveolaris inferior an deren lateraler Seite, wobei sie die A. alveolaris inferior entläßt. Den N. buccolabialis kreuzt sie an dessen medialer Seite und gibt ihm die gleichnamige Arterie mit. Schließlich wird sie zur A. infraorbitalis und zieht gesichtswärts.

An der Stelle, an welcher die A. maxillaris interna zur A. infraorbitalis wird, zweigt ein Gefäß ab, welches an der lateralen Seite des N. maxillaris proximal zieht und in die Orbita gelangt. Dieses Gefäß tritt an der lateralen Seite des M. rectus lateralis mit dem Ramus superior der A. stapedia in Anastomose und bildet mit ihm so den Ramus orbitalis der A. carotis externa.

Die A. carotis interna verhält sich wie früher, sie teilt sich in den Ramus anterior und posterior, ihre Wundernetzbildung hat keine Fortschritte gemacht.

Aus dem Ramus anterior entspringt die A. ophthalmica, welche, der medialen Seite des N. opticus angeschlossen, die Spitze der Augenmuskelpyramide perforiert. Dabei entläßt sie einige feine Muskelzweige. Im weiteren Verlauf umschlingt die A. ophthalmica den Opticus, gelangt an dessen ventrale Seite und teilt sich in die A. centralis sowie in den Truncus ciliaris nasalis und temporalis.

Von der A. stapedia ist nur noch der Ramus superior vorhanden. Derselbe gibt den Ramus meningeus ab und tritt mit dem Ramus orbitalis der A. maxillaris interna in Anastomose, um sich dann mit bedeutend verstärktem Kaliber im cranialen Anteil der Orbita zu verteilen.

Die A. subclavia ist gegenüber den früheren Stadien noch ein kleines Stück caudal gerückt und verläuft beiderseits vor dem ersten Brustwirbel. Durch dieses Hinunterrücken ist es dazu gekommen, daß die praevertebrale Anastomose zwischen A. vertebralis und letzter Cervicalarterie, die ihre Wurzel aus dem Truncus costocervicalis verloren hat, verschwunden ist und die beiden Gefäße mittels eines Truncus communis aus der Arteria subclavia entspringen. In unmittelbarer Nähe vom Truncus communis, etwas caudal und lateral davon, nimmt der Truncus costocervicalis seinen Ursprung aus der A. subclavia.

Zusammenfassung.

Die A. brachiocephalica sowie der Truncus bicaroticus sind gebildet. Die A. carotis externa hat sich sekundär verlängert und versorgt wiederum Ober- und Unterkiefer. Außerdem ist sie mit dem Ramus superior der A. stapedia längs des N. maxillaris in Anastomose getreten. Der Ramus inferior der Stapedia ist spurlos verschwunden.

Die A. cervicalis profunda entspringt mit der A. vertebralis aus einem Truncus communis.

VI. Stadium.

Die Kopfarterien eines 24 mm langen Embryos verhalten sich beinahe vollkommen so, wie die des erwachsenen Tieres (Fig. 6).

Die A. carotis externa gibt die Aa. lingualis, maxillaris externa und stylomastoidea ab. Nach vorwärts abbiegend wird sie zur A. maxillaris interna. Von einer Netzbildung, wie sie in früheren Stadien vorhanden war, ist nichts mehr zu sehen, vielmehr zieht sie in gestrecktem Lauf vom Hyoid- zum Meckelschen Knorpel. Indem sie an der lateralen Seite des N. alveolaris inferior vorbeizieht, gibt sie ein Gefäß ab, das an der rostralen Seite dieses Nerven cranialwärts zieht. Etwas lateral abbiegend, erreicht es den Ramus superior der A. stapedia.

Dieses neugebildete Gefäß, das, wie ältere Stadien lehren, die Anlage des Ramus anastomoticus der A. carotis externa zum Wundernetz darstellt, konnte ich nur auf der linken Seite des Embryo vollständig verfolgen. Auf der rechten Seite waren wohl der craniale und caudale Anteil deutlich vorhanden, doch ließ sich kein unzweifelhafter Zusammenhang der beiden nachweisen.

An der Abgangsstelle der A. alveolaris superior geht von der A. maxillaris interna wieder der Ramus orbitalis ab.

Die A. carotis interna entläßt gleich oberhalb der Teilungsstelle der Carotis die dünne A. occipitalis, welche am Atlas in Anastomose mit der A. vertebralis tritt.

Die Carotis zieht hierauf dem N. sympathicus angeschlossen cranialwärts; die Cochlea und die Tuba Eustachii medial traversierend, mündet sie in das Wundernetz.

Über dessen Entwicklung in diesem Stadium schreibt Tandler folgendes:

»Die Sprossenbildung ist eine ganz bedeutende geworden. Die einzelnen Gefäßsprossen zeigen vielfache Anastomosen. Stellenweise sind Lumina deutlich nachweisbar. Im allgemeinen hat es den Anschein, als ob die Lumenbildung im caudalen Anteil des Netzwerkes weiter fortgeschritten sei als im cranialen. Die Lumina lassen sich als erste Anlage der A. foraminis laceri noch weiter nach unten verfolgen . . . . . Die einzelnen Gefäßsprossen sind lang ausgezogen und vielfach verästelt.«

Die Aufteilung der A. carotis interna erfolgt typisch in den Ramus anterior und posterior. Ersterer gibt die A. ophthalmica ab.

Diese verläuft an der medialen Seite des N. opticus. Knapp bevor sie den Bulbus erreicht, mündet in sie der Ramus orbitalis aus der A. carotis externa. Schließlich teilt sich die A. ophthalmica in die A. centralis sowie in den Truncus ciliaris nasalis und temporalis. Die Versorgung der übrigen orbitalen Gebilde übernimmt der Ramus orbitalis der A. carotis externa. Dieser verläuft von lateral kommend zunächst ein Stück längs des cranialen Randes des M. rectus lateralis, traversiert diesen dann nasalwärts und entläßt dabei ein lateral und oral verlaufendes Gefäß, die A. lacrimalis. Der Ramus orbitalis selbst beschreibt nasal verlaufend einen oral-konvexen Bogen, dabei gibt er mehrere kleine Muskelzweige ab. Schließlich teilt sich das Gefäß in zwei Endzweige: Der eine mündet in die A. ophthalmica, der andere gelangt lateral vom M. obliquus superior an die Periorbita, A. supraorbitalis.

Die A. stapedia ist größtenteils zugrunde gegangen. Von ihrer Abgangsstelle aus der Carotis interna läßt sie sich als lumenloser Faden bis zum Stapes verfolgen. Erhalten geblieben ist nur der distale Teil des Ramus superior samt dem Ramus meningeus. Der Ramus superior der Stapedia ist also in diesem Stadium durch zwei Anastomosen mit der A. carotis externa verbunden. Er gelangt dann in die Orbita, wo er über dem Opticus hinwegziehend an dessen medialer Seite mit der A. ophthalmica anastomosiert.

An einem Embryo von 19 mm Kopflänge ist der Ramus superior der Stapedia auch zwischen den Einmündungsstellen der beiden Anastomosen von der A. carotis externa her zugrunde gegangen. Der Ramus meningeus wie auch der orbitale Ast der Stapedia werden jetzt von der A. carotis externa gespeist. Dort, wo die längs des III. Trigeminusastes verlaufende Anastomose etwas abbiegt, scheinen einzelne feine Lakunen zum Wundernetz der A. carotis interna zu ziehen.

Dieser Embryo besitzt bereits eine ausgebildete A. foraminis laceri. TANDLER schreibt darüber folgendes: »Die Gefäßsprossen des Wundernetzes sind überall sehr weit. Verfolgt man die Serie noch weiter caudalwärts, so verschmelzen einzelne der großen Lumina direkt untereinander, ihre Zahl verringert sich dementsprechend immer mehr und mehr; so bleiben am unteren Ende des Bindegewebspfropfes nur zwei bis drei Stämme, die sich schließlich auch noch in einen Hauptstamm vereinigen. Dieser läßt sich längs des Pharynx bis in die dünne A. carotis interna, welche an der Stelle der Einmündung dieses Gefäßes plötzlich an Lumen gewinnt, verfolgen (vgl. Textfigur 4). Die Arterie ist natürlich die schon in früheren Stadien in ihren ersten Anfängen vorhanden gewesene, jetzt vollkommen ausgebildete A. foraminis laceri.«

An einem Embryo von 33 mm Kopflänge zweigt von der Anastomose zwischen Ramus meningeus und A. carotis externa ein deutliches Gefäß zum Wundernetz ab. Der Ramus anastomoticus ist somit vollkommen entwickelt und die A. meningea erscheint ihm angeschlossen.

Hiermit sind die Verhältnisse des erwachsenen Tieres hergestellt.

Zusammenfassung.

Eine Zusammenfassung der erhobenen Befunde ergibt folgendes: Der erste Aortenbogen geht restlos zugrunde, vom zweiten bleibt der dorsale Rest bestehen und läßt aus sich die A. stapedia entstehen. Es decken sich diesbezüglich die Verhältnisse bei *Sus scrofa* mit denen bei *Homo* und *Talpa*. Der III. Bogen wird typisch in die Carotis interna aufgenommen.

Der linke IV. Bogen wird zum Arcus Aortae. Der rechte IV. Bogen sowie die Aa. carotides communes beteiligen sich am Aufbau der A. brachiocephalica.

Die Entwicklung dieser Arterie bei *Sus scrofa* wird eingeleitet durch die Caudalverschiebung des Aortensystems. Im Verlauf dieses

Fig. 4.

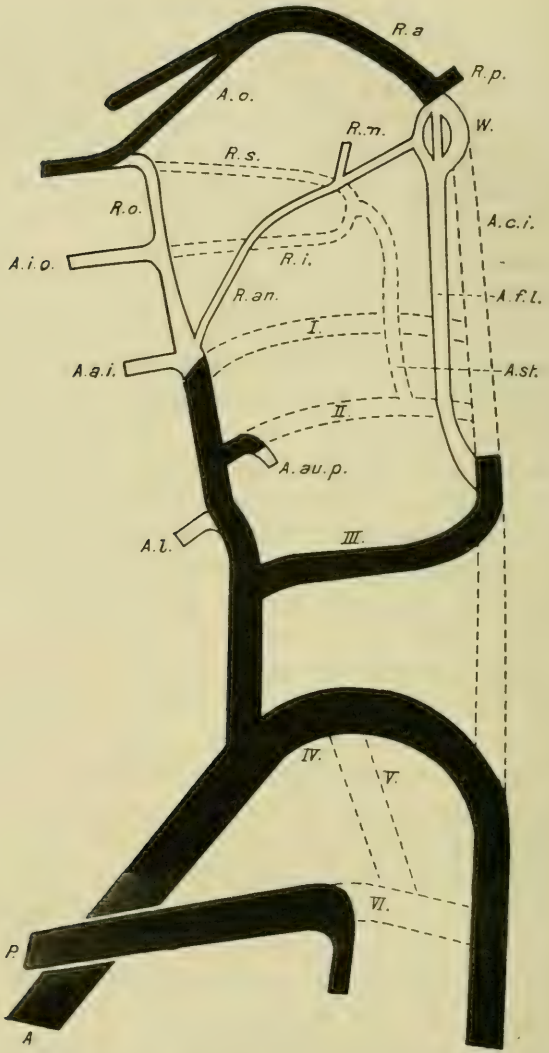

Schema der Arterienentwicklung bei *Sus scrofa*. *I.—VI.* I.—VI. Aortenbogen, *A.* Aorta, *P.* Arteria pulmonalis, *A.a.i.* Arteria alveolaris inferior, *A.au.p.* Art. auricularis posterior, *A.c.i.* Art. car. interna, *A.f.l.* Art. foram. laceri, *A.i.o.* Art. infraorbitalis, *A.l.* Art. lingualis, *A.o.* Art. orbitalis, *R.a.* Ramus anterior der Art. car. int., *R.an.* Ramus anastomoticus der Art. car. ext., *R.i.* Ramus inferior der Art. stapedia, *R.m.* Ramus meningeus der Art. stapedia, *R.o.* Ramus orbitalis der Art. car. ext., *R.p.* Ramus posterior der Art. car. int., *R.s.* Ramus superior der Art. stapedia, *W.* Wundernetz.

Prozesses nähern sich die Ursprünge der A. carotis communis sinistra und des rechten IV. Bogens, der nach Zugrundegehen der rechten Aorta dorsalis als Truncus anonymus zu bezeichnen wäre. Schließlich haben sich die beiden Ursprünge einander ganz genähert und

sitzen einer ganz kleinen Aussackung des Arcus Aortae auf. Diese Aussackung repräsentiert die erste Anlage der A. brachiocephalica. Durch weiteres Caudalrücken des Arcus Aortae kommt es zunächst zum Auswachsen derselben, aber auch zu einer gegenseitigen Annäherung der Wurzeln der beiden Aa. carotides communes. Schließlich entspringen die beiden mittels eines gemeinsamen Stammes, des Truncus bicaroticus, aus der A. brachiocephalica. Der geschilderte Entwicklungsgang der A. brachiocephalica bzw. des Truncus bicaroticus findet eine Analogie in der Bildung gemeinsamer Ursprungsstämme der dorsalen segmentalen Aortenzweigpaare des Hühnchens, die Hochstetter beschrieben hat (1911). An jüngeren Hühnerembryonen entspringen die auf die Aa. subclaviae primitivae folgenden segmentalen Arterien gesondert. An etwas älteren Embryonen findet ein Abrücken der Aorta von der Chorda dorsalis statt. Hand in Hand damit nähern sich die Ursprünge je zweier Segmentalarterien. »Schließlich sieht man, wenn die beiden Zweige mit ihren Ursprüngen ganz aneinander herangerückt sind, wie die letzteren einer ganz niedrigen Ausladung der Aorta aufsitzen, die in der Folge immer höher werdend sich zu dem unpaaren Ursprungsstamme des Zweigpaares umgestaltet.«

Der craniale Teil des Aortensystems macht folgende Entwicklung durch: Die Aorta ventralis, die oberhalb des III. Bogens als Carotis externa zu bezeichnen ist, reicht an den jüngsten von mir untersuchten Embryonen nicht über den Hyoidbogen hinaus. Eine ganz kleine dorsal gerichtete Aussackung dürfte als der ventrale Rest des II. Bogens anzusehen sein; später entwickelt sich daraus die A. stylomastoidea bzw. auricularis posterior, eine Vermutung, die auch Sicher für *Talpa* aussprach.

An etwas älteren Embryonen entläßt die Carotis externa bereits die A. lingualis und hat sich an der lateralen Seite des N. mandibularis vorbei hinter dem Mundwinkel in den Oberkiefer verlängert, wo sie am N. maxillaris gesichtswärts umbiegend zur A. infraorbitalis wird. An der Kreuzungsstelle mit dem N. mandibularis entläßt die Carotis externa die A. alveolaris inferior primaria.

Die Verlängerung der A. carotis externa in den Oberkiefer beschrieb auch Grosser bei Chiropteren, Sicher bei *Talpa*, Tandler vermutet sie bei *Homo*.

Die Entwicklung der Carotis interna geht, abgesehen davon, daß sie ein Wundernetz bildet, in annähernd gleicher Weise vor sich wie bei anderen Mammalia. Nach der Abgabe der A. stapedia

teilt sie sich am Infundibularhirn in einen Ramus anterior und posterior. Der Ramus anterior zieht der Basis des Telencephalon angeschlossen rostral in den mittleren Stirnfortsatz, entläßt primär die A. ophthalmica und verlängert sich in das Nasenseptum; doch bildet sich der nasale Ast später größtenteils wieder zurück. Der Ramus posterior bildet zunächst mit der ersten cervicalen Segmentalarterie die A. vertebralis cerebralis, welche später Anschluß findet an die A. vertebralis cervicalis.

Die A. ophthalmica ist auch bei *Sus scrofa* das primäre Gefäß des Bulbus, dessen Hilfsapparate der orbitale Anteil des Ramus superior der A. stapedia versorgt. Dieser Befund bestätigt ein seinerzeit von TANDLER (1898) aufgestelltes Postulat.

Die A. stapedia wächst aus dem dorsalen Rest des II. Bogens hervor, verlängert sich und teilt sich nach dem Durchtritt durch das Stapesblastem in zwei Äste, den Ramus superior und inferior. Der Ramus superior zieht nach Abgabe eines Ramus meningeus an der lateralen Seite des Ganglion Gasseri vorbei in die Orbita, um sich daselbst zu verteilen. Der Ramus inferior der Stapedia zieht medial vom N. mandibularis vorbei, um am N. maxillaris in die Carotis externa zu münden. Diese obliteriert nun zwischen Hyoid- und MECKELschem Knorpel. Das persistierende distale Stück zusammen mit der A. alveolaris inferior primaria repräsentiert den Ramus mandibularis der entwickelten Stapedia, dessen Ursprung also hier weit distal verschoben erscheint im Gegensatz zu anderen Mammalia, wie z. B. zu *Talpa*, wo sein Abgang vom Ramus inferior an dessen Kreuzungsstelle mit dem N. mandibularis, oder zu *Mus rattus*, wo der Abgang noch proximaler erfolgt.

Sehr bald jedoch verlängert sich die Carotis sekundär und übernimmt wiederum vom Ramus inferior, der nun spurlos verschwindet, den Ramus infraorbitalis und mandibularis.

Zwischen dem Ramus superior der Stapedia und der Carotis externa bildet sich längs des N. maxillaris eine Anastomose. Diese Anastomose zusammen mit dem orbitalen Teil des Ramus superior, der an der medialen Seite des Opticus mit der A. ophthalmica in Verbindung tritt, bilden den Ramus orbitalis der Carotis externa, der von jetzt an die Hilfsapparate des Bulbus versorgt. Rostral vom N. mandibularis entwickelt sich ebenfalls eine Anastomose der Carotis externa zum Ramus superior der Stapedia und übernimmt zunächst den Ramus meningeus. Das occipital von der Einmündung der ersten Anastomose gelegene Stück des Ramus superior mit Aus-

nahme des Ramus meningeus, der ja Anschluß an die Carotis externa gefunden hat, bildet sich vollkommen zurück. Die Anastomose längs des N. mandibularis entsendet in der Folge einen Ast zu dem bereits zur Entwicklung gelangten Wundernetz und nimmt an Kaliber zu. Der Ramus anastomoticus zum Wundernetz ist somit gebildet und der Ramus meningeus erscheint als A. meningea ihm angeschlossen.

Die A. vertebralis entsteht durch eine Anastomosenbildung der ersten sieben cervicalen Segmentalarterien, ähnlich wie es Hochstetter beim Kaninchen beschrieben hat. Die 7. Segmentalarterie, die dem 6. Segment angehört, wird zur A. subclavia. Die letzte (8.) cervicale Segmentalarterie (A. cervicalis profunda), die ihre Aortenwurzel bald verliert und aus dem Truncus costocervicalis entspringt, verbindet sich durch eine prävertebrale Anastomose mit der A. vertebralis. Durch Abwärtsrücken der A. subclavia kommt es dazu, daß diese Anastomose immer kürzer und kürzer wird und die A. cervicalis profunda und A. vertebralis schließlich einen Truncus communis bilden.

Durch einen ganz analogen Vorgang wird auch bei *Talpa* die letzte Segmentalarterie an die Vertebralis angeschlossen.

Ein Überblick über den Entwicklungsgang der Kopfarterien bei *Sus scrofa* zeigt vielfache Ähnlichkeiten mit dem bei *Homo*. Eine Modifikation kommt dadurch zustande, daß der craniale Anteil der A. carotis interna zugrunde geht und durch zwei sekundäre Gefäße substituiert wird: durch die A. foraminis laceri und durch den Ramus anastomoticus der A. carotis externa zum Wundernetz.

Zum Schluß möchte ich meinem verehrten Lehrer und Chef, Herrn Professor J. Tandler, für die Überlassung des Materials sowie für die Unterstützung, die er meiner Arbeit wiederholt angedeihen ließ, meinen aufrichtigsten Dank aussprechen.

Literatur.

Ellenberger und Baum, Handbuch der vergleichenden Anatomie der Haustiere. Berlin 1912.

Gaupp, Ernst, Anatomie des Frosches. Braunschweig 1896.

Grosser, Otto, Zur Anatomie und Entwicklungsgeschichte des Gefäßsystems der Chiropteren. Anatom. Hefte. I. Abt. Bd. XVII. 1901.

Hochstetter, F., Über die Entwicklung der A. vertebralis beim Kaninchen, nebst Bemerkungen über die Entstehung der Ansa Vieussenii. Morpholog. Jahrbuch. Bd. XVI. 1890.

Hochstetter, F., Über den Ursprung der A. caudalis beim Orang und beim Kaninchen, nebst Bemerkungen über sogenannte »Gefäßwurzelwanderungen«. Anatom. Hefte. I. Abt. Bd. XLIII. 1911.

Keibel, F., Normentafel zur Entwicklungsgeschichte des Schweins. Jena 1898.

Lehmann, Harriet, On the Embryonic History of the Aortic Arches in Mammals. Anatom. Anzeiger. Bd. XXVI. Heft 15. 1905.

Sicher, Harry, Die Entwicklungsgeschichte der Kopfarterien von Talpa europaea. Morpholog. Jahrbuch. Bd. XLIV, Heft 3. 1912.

Tandler, J., Zur vergleichenden Anatomie der Kopfarterien bei den Mammalia. Denkschriften der K. Akademie der Wissenschaften. Wien 1898.

——, Zur Entwicklungsgeschichte der Kopfarterien bei den Mammalia. Morpholog. Jahrbuch. Bd. XXX. 1902.

——, Zur Entwicklungsgeschichte der arteriellen Wundernetze. Anatom. Hefte. I. Abt. Bd. XXXI. Heft 2. 1906.

Figurenerklärung.

Für alle Figuren gültige Bezeichnungen.

V.	N. trigeminus, V_1, V_2 V_3 = seine drei Äste.	*A. st.*	Arteria stapedia.
		A. st. m.	Arteria stylomastoidea.
VII.	N. facialis.	*A. v.*	Arteria vertebralis.
IX.	N. glossopharyngeus.	*A. v. c.*	Arteria vertebralis cerebralis.
X.	N. vagus.	*C. h.*	Cartilago hyoidea.
XI.	N. accessorius.	*C. M.*	Cartilago Meckeli.
XII.	N. hypoglossus.	*N. aut. t.*	Nervus auriculo-temporalis.
I. S.	1. Spinalnerv.	*P.*	Arteria pulmonalis.
VII. S.	7. Spinalnerv.	*R. an.*	Ramus anastomoticus.
II. B.	2. Aortenbogen.	*R. a.*	Ramus anterior der Car. int.
III. B.	3. Aortenbogen.	*R. p.*	Ramus posterior der Car. int.
A.	Aorta.	*R. i.*	Ramus inferior der Art. stapedia.
A. a. i.	Arteria alveolaris inferior.		
A. a. i. p.	Arteria alveolaris inferior primaria.	*R. m.*	Ramus meningeus.
		R. mand.	Ramus mandibularis der Art. stapedia.
A. c. c.	Arteria carotis. communis.		
A. c. e.	Arteria carotis externa.	*R. n.*	Ramus nasalis der Art. carotis interna.
A. c. i.	Arteria carotis interna.		
A. cr. pr.	Arteria cervicalis profunda.	*R. o.*	Ramus orbitalis der Art. carotis externa.
A. i. o.	Arteria infraorbitalis.		
A. l.	Arteria lingualis.	*R. s.*	Ramus superior der Art. stapedia.
A. o.	Arteria ophthalmica.		
A. oc.	Arteria occipitalis.	*T. c. c.*	Truncus costocervicalis.
A. s.	Arteria subclavia.		

Fig. 2.

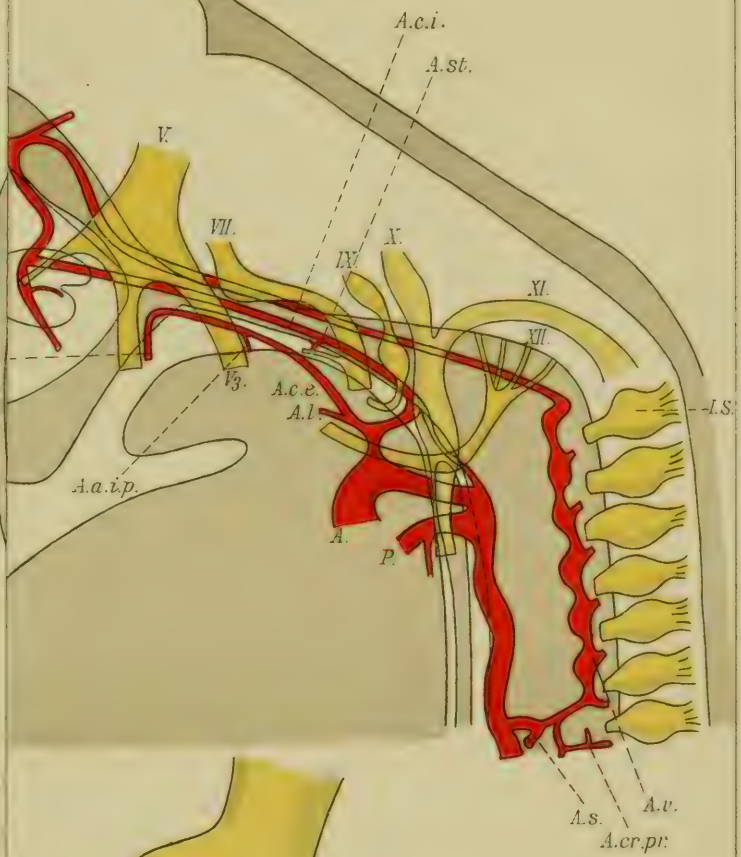
A.c.i.
A.st.
V.
VII.
IX.
X.
XI.
XII.
V3.
A.c.e.
A.l.
I.S.
A.a.i.p.
A.
P.
A.s.
A.v.
A.cr.pr.

Fig. 4.

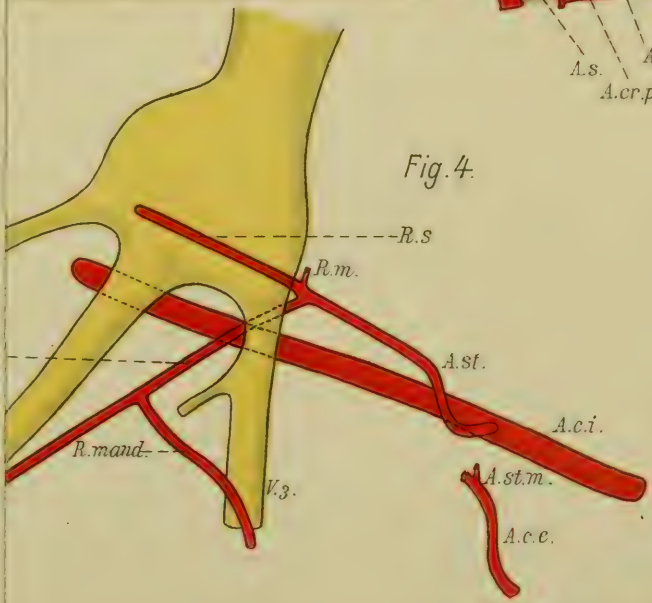
R.s
R.m.
A.st.
A.c.i.
R.mand.
V3.
A.st.m.
A.c.e.

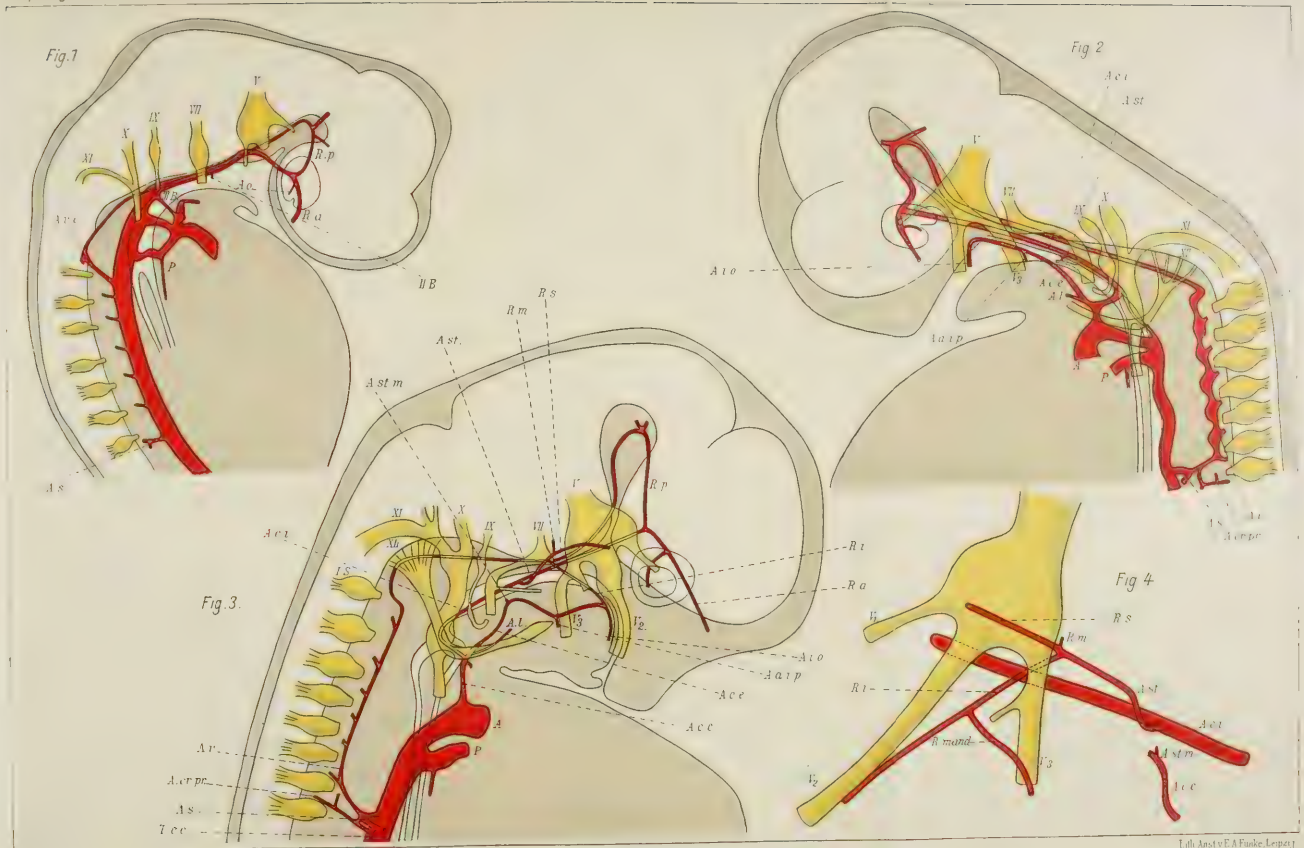

Hoffmann del
Verlag v. Wilhelm Engelmann in Leipzig und Berlin
Lith. Anst. v. E. A. Funke, Leipzig

Fig. 5.

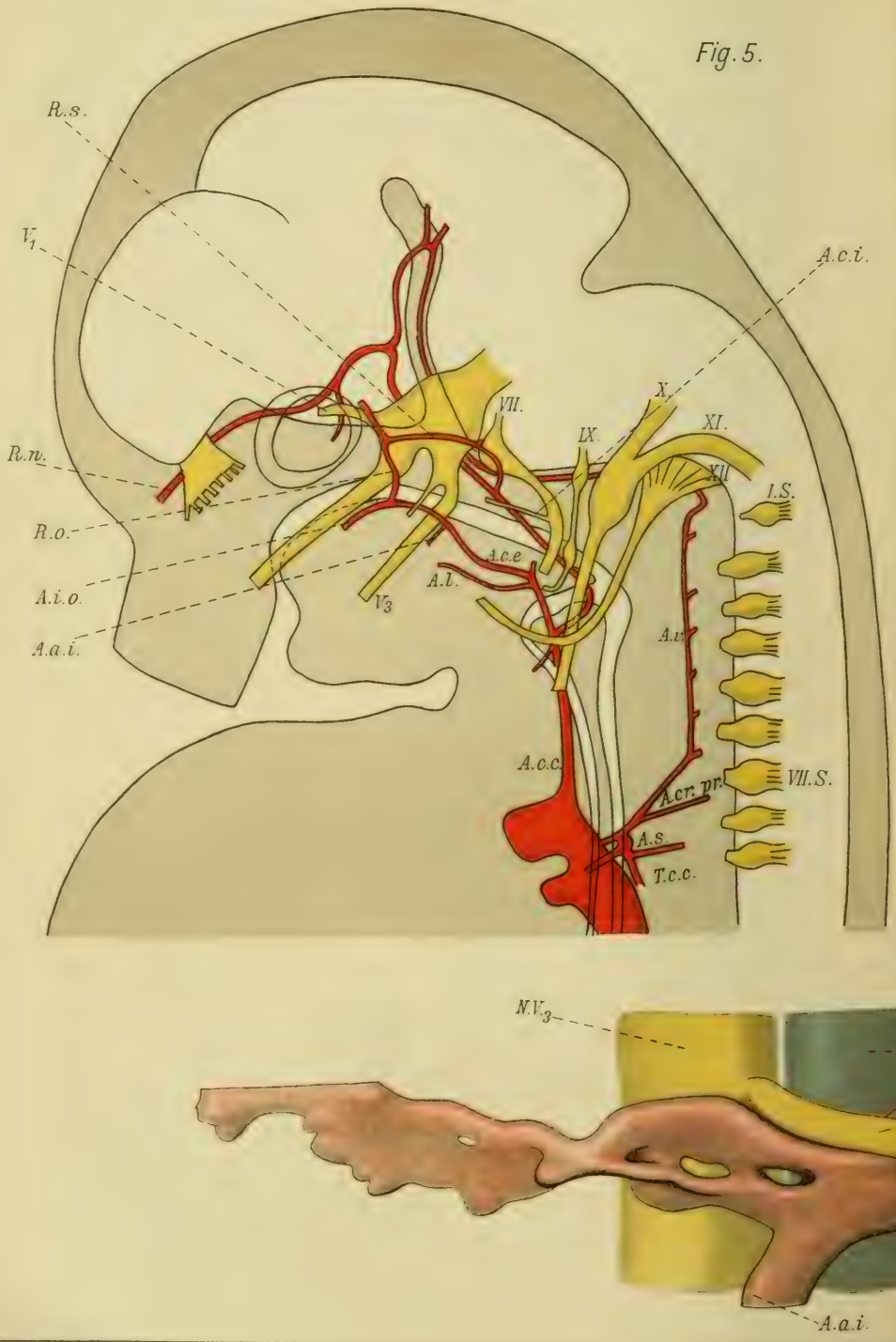

5u6 Hofmann del.
7 Keilitz del.

Verlag v Wilhelm Eng

Fig. 6.

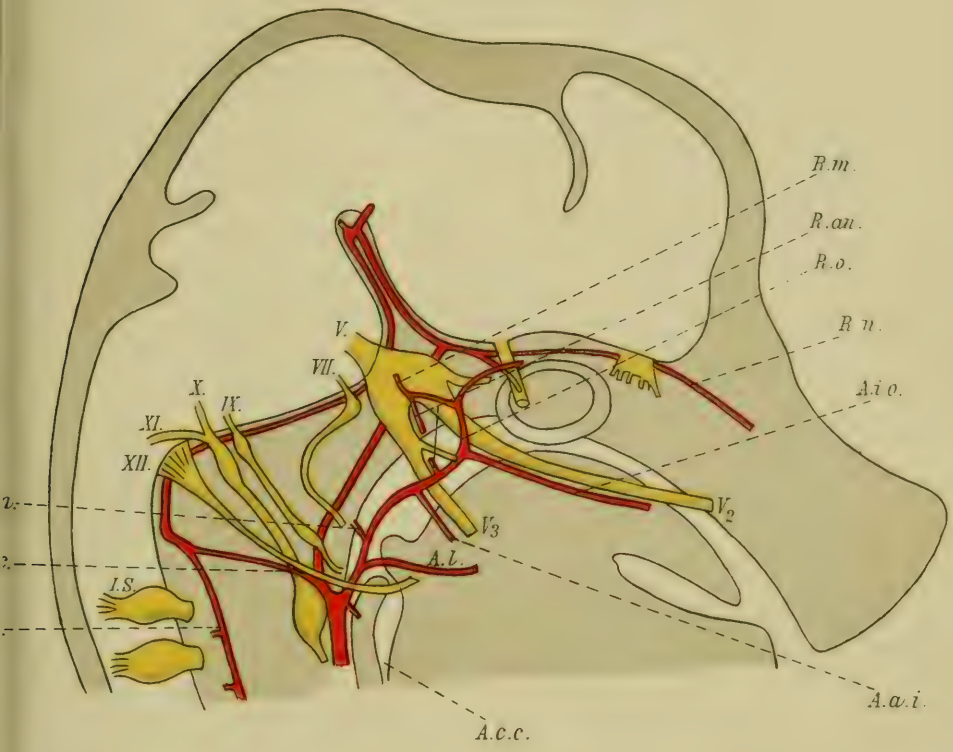

Fig. 7.

Lith. Anst. v. E. A. Funke, Leipzig.

Tafel XVI und XVII.

Fig. 1. Rekonstruktion eines Schweinsembryos von ca. 5 mm gr. L. nach einer Frontalschnittserie, halbschematisch, Vergr. 25 : 1.

Fig. 2. Rekonstruktion eines Embryo von 14,9 mm gr. L. nach einer Querschnittserie, Vergr. 17 : 1.

Fig. 3. Rekonstruktion eines Embryo von 16 mm gr. L. nach einer Querschnittserie, Vergr. 17 : 1.

Fig. 4. Pausdetailrekonstruktion eines Embryo von 18 mm S.S.-L., halbschematisch, Vergr. 39 : 1.

Fig. 5. Rekonstruktion eines Embryo von 23 mm gr. L. nach einer Querschnittserie, Vergr. 12,5 : 1.

Fig. 6. Pausrekonstruktion eines Embryo von 24 mm S.S.-L., schematisch, Vergr. 11,5 : 1.

Fig. 7. Modell der A. carotis externa eines Embryo von 23 mm gr. L., Vergr. 100 : 1.

Besprechung.

Über O. Abels »Grundzüge der Paläobiologie«[1] nebst einigen kritischen und theoretischen Bemerkungen über »Anpassung«, »Konvergenz« und »Polyphylie«.

Abels Werk behandelt einen Teil der Physiologie der ausgestorbenen Tiere und muß wohl von jedem, der sich vergleichend-anatomisch mit Fragen aus dem Gebiete des Integuments und Skelettes beschäftigt, als Quellenschrift zu Rate gezogen werden. Es gehört zu den anziehendsten Schriften über vergleichend-anatomische Gegenstände und bietet besonderen wissenschaftlichen Wert auch durch den Nachweis der neuesten paläontologischen Literatur. Eine kurze Inhaltsangabe wird willkommen sein und um so mehr zu einem Referat veranlassen, als sich dabei Gelegenheit bietet, gegen einige Punkte der Darstellung Einwendungen vom Standpunkte der vergleichenden Anatomie her zu erheben. Auch die theoretischen Schlußfolgerungen Abels regen zu einer allgemeineren Betrachtung an.

Abel faßt den Begriff »Biologie« im althergebrachten Sinne als Wissenschaft von den lebenden Wesen. Als solche zerfällt die Biologie ja in Morphologie und Physiologie, Wissenschaften, die gegenwärtig für die tierischen Organismen in Lehre und Forschung weit auseinanderstreben.

Die Paläontologie tritt, indem sie sich mit der Paläophysiologie zur Paläobiologie verbindet, bei Abel zu jener Einheit wissenschaftlicher Betrachtung zusammen, auf welcher Anatomie und Physiologie vor ihrer Trennung gestanden haben. Da der Paläontologe es nur mit Knochen, Hartsubstanzen und Zähnen zu tun hat, so wird natürlich auch nur die Physiologie dieser Systeme behandelt werden können; es fällt aber auch von da aus Licht auf mannigfache andere Leistungen der einst lebenden, heute fossilen Organismen.

Die Körperform, das Gebiß, die Lokomotion, die Hautverknöcherungen stehen im Vordergrunde der Betrachtung. Schwimmen, — Kriechen und Schieben, — Schreiten, Laufen, Springen, — Zweifüßiger Gang, — Fliegen, — Graben, — Klettern, — Schlängeln, Wühlen —, sind die auf 316 Seiten abgehandelten Lokomotionsformen. Die Körperform, in ihrer Anpassung an das Leben im Wasser bei Hochsee-, Tiefsee- und planktonischen Tieren, Gebiß und Ernährung, Bewaffnung werden auf weiteren 180 Seiten besprochen. Überall wird den Analogien (z. B. verschiedene Formen und Möglichkeiten des Fluges) in höchst anregender Weise nachgegangen. So kommt es, daß eine ganze Reihe von Fragen eine Klärung oder durch Erörterungen der für bestimmte

[1] Stuttgart 1912. Schweizerbarthsche Verlagsbuchhandlung. Nägele u. Dr. Sproesser.

Bildungen vorauszusetzenden Ursachen eine Vertiefung erfahren hat. Z. B. wird, um einiges hervorzuheben, S. 452 dargetan, daß alle lebenden Tiefseefische stammesgeschichtlich junge spezialisierte Formen sind, die erst seit der Eiszeit ihren jetzigen Aufenthalt erreicht haben. S. 518 wird aus der ventralen Lage der Mundspalte bei Haien auf ihre Abstammung von Meeresgrundtieren geschlossen. Diese beiden Annahmen als richtig vorausgesetzt, so ergibt sich ein Schluß auf die zeitliche Ausdehnung der Ahnenwelt, die wir bereits für die Selachier anzunehmen haben. S. 489 wird die Arbeitsteilung und Differenzierung im Gebiß der Haie erörtert. S. 562 findet sich eine Besprechung der Verschiedenwertigkeit des Hautpanzers bei Fischen. Die Würdigung eines den Cheloniern nahestehenden permischen Reptils (*Diadectes*) mit unvollständigen Costalplatten und erhaltenen Zähnen führt auf die Feststellung des Alters der Schildkröten (S. 528—531). Es wird gelehrt, daß ihre Bezahnung bereits völlig geschwunden war, als ihr Stamm sich in Land- und Seeschildkröten sonderte. Der Verlust des Gebisses und die Entstehung des Panzers werden auf den Einfluß grabender Lebensweise zurückgeführt. S. 474 finden wir eine Darstellung der Bedeutung und des Wertes der Panzerreste bei Fischen, Ichthyosaurien und Cetaceen, welche der uns auch sonst geläufigen Anschauung entspricht (vgl. Gegenbaur, Vgl. Anat. Bd. I. S. 170 ff.). Es sei ferner erwähnt die Betrachtung der Stirnzapfen, überhaupt der Hornbildungen als Angriffs- und Verteidigungswaffen bei lebenden und fossilen Tieren (S. 576) und die Herkunft der Fledermäuse von arboricolen Insectivoren (S. 327). S. 223—225 wird die Bildung der menschlichen Hand und des menschlichen Fußes erörtert. Abel steht hier nahezu völlig auf dem Standpunkte von Klaatsch, indem er annimmt, daß der Verlust der Opponierbarkeit des Hallux nicht die Folge der Bipedie, sondern ihre Ursache sei. Auch er nimmt arboricole Lebensweise gemeinsamer Ahnen an. Die Benutzung der eingehenden Abhandlungen Klaatschs[1] hätte zu größerer Vertiefung führen können. Abel bespricht ebenfalls die Chirotherienfährten (S. 269 ff.) unter dem allgemeinen Gesichtspunkte der »Bipedie« überhaupt, um zu zeigen, auf wie mannigfache Weise und an wie verschiedenen Stellen im Tierreiche die bipedische Lokomotion zustande kommt oder gekommen ist. Es ist interessant, diese Übereinstimmung zwischen Abel und Klaatsch festzustellen, indem auch dieser die Chirotherienfährten dazu benutzt, zu erläutern, daß in jenen frühen Zeiten der Erdgeschichte Geschöpfe mit opponierbarem Pollex vorhanden gewesen sind[2].

Von dem Umfang der aus der physiologischen Beurteilung der Organisationsmerkmale sich ergebenden Schlüsse und Ansichten in betreff der Bedeutung der einzelnen Skelettumbildungen, der verwandtschaftlichen Beziehungen der Tiere zueinander und des Einflusses konvergenter Entwicklungsvorgänge auf die Gestaltbildung — davon muß die Lektüre des Buches selbst Kenntnis geben. Wie die obige Liste zeigt, sind es nicht durchweg neue Gedanken und Vorstellungen. Für vieles hätten sich z. B. in Gegenbaurs Vergleichender Anatomie Anknüpfungspunkte ergeben. Doch liefert ein neuer Standpunkt ja stets so

[1] Klaatsch: Die Entstehung der Menschenmerkmale. Fortschritte der naturwissenschaftlichen Forschung. Hrsg. von Abderhalden. VII. Bd. 1912.

[2] Daß Klaatsch (Die Entstehung der Menschenmerkmale, l. c. III. Bd. 1911) diese Chirotherien unter die Ahnenformen des Menschen rechnet, wie man es aus Schwalbes Worten (über O. Abels Grundzüge der Paläobiologie, Besprechung in der Ztschr. für Morphologie und Anthropologie, Bd. XVI. H. 1, 1903) vielleicht herauslesen könnte, scheint mir aus seiner Darstellung nicht hervorzugehen.

viel neue Ansichten bekannter Objekte, daß wir denjenigen des Verfassers für äußerst glücklich gewählt ansehen müssen. Weniger können wir es gutheißen, wenn der Paläontologie, die zur Beurteilung morphologischer Zusammenhänge nur eine der drei großen »Urkunden« liefert, die einzige und alleinige Rolle bei dieser Beurteilung zugeschrieben und — aus welchem Grunde ist schlechterdings nicht ersichtlich — das Ergebnis der vergleichenden Anatomie der weichen Teile gänzlich außer acht gelassen wird. Darin läge für den weiteren Ausbau der Paläobiologie eine Gefahr, vor der gewarnt werden muß. Einige Beispiele mögen das illustrieren. Auf S. 218 ff. wird die primäre Fünfzahl der Finger in Abrede gestellt und mit Rücksicht darauf, daß kein lebendes und fossiles Amphibium, wie auch kein Stegocephale mehr als 4 Finger habe, geschlossen, daß der Daumen eine »Neuerwerbung« der Reptilien sei. Der Daumen der Anuren sei der »Beginn des Daumens«. Nun hat man wohl die primäre Fünfzahl geleugnet. Manche gehen auf ältere sechsfingerige (hypothetische) Zustände zurück, andere (Rabl) auf zweifingerige (realisierte). In jedem Falle aber läßt man dem »Daumen« der Anuren sein Recht als altes Erbstück, spricht in jenem Falle von einem definitiven Verluste bei Urodelen (sei es des fünften Fingers oder des Daumens), in diesem von einer Vermehrung der ulnaren Finger durch Spaltung. Aber den Daumen der Anuren als einen »Auswuchs« entstehen zu lassen, wie es Abel empfiehlt, ist eine mit jenen erwähnten nicht übereinstimmende, neue Vorstellung, welcher triftige Gründe widersprechen. Die Oppositionsfähigkeit ist in den Weichteilen mit begründet. Auch in der hypothetischen Zangenform der Urhand Rabls ist der Daumen schon da; die Chirotherienfährten weisen ebenfalls schon auf einen opponierbaren Daumen. Soll nun dies wichtige Glied »auswachsen«, erst ein Stummel, dann ein Daumen sein? Es scheint mir, daß derartige, in der Literatur auch bereits niedergelegte Einwände (Gegenbaur, Vgl. Anatomie Bd. I, S. 527) Berücksichtigung zu erwarten gehabt hätten.

Ein weiterer Einwand betrifft die sog. »Flossen« von Climatias. Dies ist ein acanthodiner Selachier, welcher jederseits 7 Zacken besitzt. Diese werden als »Flossen« bezeichnet und abgebildet und zwar die erste und letzte als Brust- und Bauchflosse, »während die 5 Zwischenflossen als kleine Flossen von ganz gleichartigem Bau in der Verbindungslinie der Endflossen stehen« (S. 208. Daraus wird entnommen[1], daß die Seitenfaltentheorie immer noch die wahrscheinlichste Annahme für die Entstehung der paarigen Flossen bilde. — Sind nun aber diese Zacken »Flossen«? Ist nicht mit dem Begriff »Flosse« der einer bestimmten Anordnung von Skeletteilen, Muskeln und Nerven verbunden? Was jene Seitenzacken und überhaupt die ontogenetisch nachweisbare Seitenfalte bedeuten, ist ein Problem für sich (vgl. Gegenbaur, Gesammelte Abhdlg. Bd. III, S. 576 ff.). Abel stützt sich indes auf die ältesten fossilen, spindelförmig gestalteten Placodermen, welche keine paarigen Flossen besaßen, und zieht hieraus »phylogenetische Konsequenzen«, daß nämlich die Flossen erst bei den Fischen entstanden sein müßten. Wie indes Zittel-Koken[2] schon betont haben, ist dieser Schluß nicht zwingend, da auch die Selachier bis zum Silur zurückreichen, »demnach die Ausbildung der Flossen bei Fischen älter sein muß, als die

[1] Von Schwalbe in seiner Besprechung (l. c. S. 180) ebenfalls als beweiskräftiger Befund für die Seitenfaltentheorie bezeichnet.

[2] Zittel, Grundzüge der Paläontologie II. Abt. Vertebrata, bearbeitet von F. Broili, E. Koken und M. Schlosser, München und Berlin, Oldenbourgs Verlag 1911. Seite 27.

bisher gefundenen Placodermen«. Zudem hat man auch unter den Placodermen (Antiarchi) Anhänge des Körpers auf Extremitätenreste bezogen (Pectoralstacheln der Störe s. bei Zittel-Koken S. 37); offenbar haben unter den Fischen die Placodermen ihre Extremitäten ebenso verloren, wie gewisse Amphibien, Reptilien und Säugetiere. Abels Schluß könnte also auch, auf die Schlangen begründet, dahin gezogen werden: daß die Extremitäten höherer Reptilien aus der Rumpfwand herausgewachsen seien. — Die Bedeutung der Muskulatur für die Analyse der möglichen Bewegungen ist gelegentlich (z. B. Kaumuskeln) mit sehr interessantem Erfolge gewürdigt worden.

Weniger aber, als im Speziellen, ist das Theoretische in Abels Werk Gegenstand einiger Bedenken. Aus welchen Gründen dem großen Werke die letzten 35 Seiten des IV. Abschnittes »Paläobiologie und Phylogenie« angefügt sind, ist nicht ohne weiteres zu verstehen. Das, was die Methode leisten soll: »eine Erklärung und Entstehungsursache der morphologischen Charaktere zu geben« (S. 608) — nicht nur zu zeigen, »wie die Anpassungen der einzelnen Formen beschaffen sind, sondern vor allem, wie sie entstanden sind« (S. 609), — ist ja durch die spezielle Darstellung bereits gelehrt worden; auch inwieweit sie es leisten kann. Es ist daraus klar geworden, daß sie als eine Hilfswissenschaft der Paläontologie und vergleichenden Anatomie fruchtbar ausgebaut werden kann. Als Grundlage all ihrer Deduktionen dient ihr aber doch gleichwohl die Anatomie der fossilen und recenten Tiere, und anzunehmen, daß durch die funktionelle Betrachtungsweise etwas absolut Neues in unsere Wissenschaft hineingelange, wird nur bei Außerachtlassung der klassischen Werke der neueren vergleichenden Anatomie möglich sein. Hingegen möchte es mir möglich erscheinen, dem funktionellen Moment trotzdem einen größeren Einfluß als bisher in den Systemen der vergleichenden Anatomie zu gewähren, insbesondere dadurch, daß man den Wert und die Qualität der Abänderungen im Vergleich zur Konstanz der Organisationstypen endlich einmal gründlicher zu erörtern begänne. Abel indes tut dies nicht; er bewegt sich in den alten und vielfach betretenen Pfaden der Theorie und bietet, wo er Modifikationen anbringt, schwerlich eine Klärung der an sich schon verworrenen Probleme[1]. Es sei dies an den Fragen der »Anpassung« und »Konvergenz« nunmehr kurz näher beleuchtet.

Die unbedingte Abhängigkeit der gesamten Entwicklung des Tierreichs von den Einwirkungen der Außenwelt erklärt Abel als die Grundvoraussetzung seines Werkes. Die Außenwelt »provoziert« die Veränderungen (S. 101/102). In methodologischer Hinsicht ist das gewiß ein brauchbares Prinzip und der große Reiz des Abel'schen Buches liegt gerade in der Wahrnehmung dieser scheinbaren Bewirkung des gesamten Körperbaues der Tierwelt durch die Außenwelt während der gesamten Erdgeschichte, liegt in der Vorstellung, daß das gesamte Tierreich plastisch in der Hand der äußeren Kräfte geformt werde.

Daß daneben aber nun die inneren Kräfte der Organismen eine ebenso bedeutende Rolle, vielleicht die Hauptrolle spielen, kommt dem Leser, wenn überhaupt, so nur durch sich selbst, nicht etwa durch Abel zum Bewußtsein. Wenn in der Anpassung ein divergierendes Prinzip zum Ausdruck gelangt, so liegt doch in der Erhaltung ganz bestimmter Organisationspläne an sich schon ein konservatives Prinzip, das seine völlig eigene Gesetzmäßigkeit besitzt. Unbeirrt um die Außenwelt geht die Tierwelt, um so zu sagen, der

[1] Wie auch Schwalbe (l. c.) andeutet.

Ausbildung ihrer Organisationspläne nach. Jedes Tier muß seine Atmungs-, Ernährungs-, Bewegungs-, Empfindungs- und Fortpflanzungsgeschäfte befriedigen können. Mit welchen Organen — spielt der Natur scheinbar keine Rolle. Die hierin sich offenbarende Qualitas occulta nennen wir »Vererbung«. Vererbung setzt Generationsfolgen und innerhalb derer Erhaltung der Eigengesetzlichkeit voraus. Die Vererbungswissenschaft bringt nach und nach einiges Licht in die Gesetze, die hier obwalten. Irgendeine Verwendung dieser Forschungen für die vergleichende Anatomie ist in nennenswerter Weise noch nicht erfolgt. Die zäh festgehaltene Eigengesetzlichkeit der Organismenstämme, die auf unendliche Fernen fortwirkenden Dispositionen zu Abänderungen sind aber zu erforschen und für die Erkenntnis und Beurteilung der Transformationen zu verwerten. Ob die rein epigenetische Würdigung der Tatsachen, wie sie gegenwärtig allgemein üblich ist, dadurch gewinnt, ist fraglich. Von einer grob nachweisbaren krankmachenden Disposition bis zu den Zuständen, wo durch Vererbung Organismen entstehen mit hohem Grade des Unvermögens zu den Grundfunktionen des Lebens, existieren wohl alle erdenklichen Übergänge und haben seit je existiert. Vielleicht kann beim Aussterben einer Tierform sogar an die lang hinausgeschobene Wirkung einer ursprünglichen, aber ungünstigen Bastardierung gedacht werden. Aussterbende oder ausgestorbene Tierformen dürfen wir jedenfalls in diesem Sinne »krank« nennen. Wir leisten dann annähernd ähnliches, als wie es Schwalbe[1] will, wenn er sagt, daß sich in solchen Fällen die Lebensbedingungen schneller ändern, als die Organisationen. Abel hingegen, ganz befangen von der Vorstellung, daß die Außenwelt alles »provoziere«, vermag dann nur von »fehlgeschlagenen« Anpassungen zu sprechen. Hierdurch scheint mir auch, weder inhaltlich noch formal, ein Ersatz des einst von Kowalewsky[2] gebrauchten Terminus »inadaptive Anpassung« gegeben. Denn Kowalewsky konstatiert nur die Tatsache, daß fossile Ungulaten zahlreiche Modi der Anfügung von Metacarpalien an die Carpalien besitzen, von denen aber nur ganz wenige zur Erhaltung bei recenten Ungulaten führen. Eine »fehlgeschlagene« Anpassung sieht aber vom historischen Werden des Anpassungsproduktes völlig ab und betont dagegen vom Standpunkt des kritischen Forschers doch nur die Hilflosigkeit der Theorie gegenüber der schöpferischen Natur.

Auch die Frage der Konvergenz wird aber, sobald man die »Anpassungen« anders zu beurteilen versuchen wird, ebenfalls von neuen Grundlagen aus untersucht werden müssen. Auch in dieser Frage geht Abel nur die üblichen Wege der Forschung. Für diejenigen Vorschläge, die er in betreff der Terminologie (konvergente oder parallele Anpassung) zu machen hat, verweise ich auf Schwalbes[1] Besprechung, welche mir hierin das Richtige zu treffen scheint. Aber in der Sache selbst zeigt es sich, daß er hier durchaus als Morphologe urteilt, obwohl gerade hier die »Ethologie«, d. h. die Lehre von den Funktionen, zu neuen Fragen führt. Daß kein genetischer Zusammenhang irgendwelcher Art nachweisbar ist zwischen einem Ichthyosaurus und einem Delphin, ist — unter der Voraussetzung der heute allein gültigen dichotomischen Stammbäume — sicher. Ebenso sicher aber ist, daß es nicht möglich ist, aquatile Tiere aus beliebigen terrestrischen Carnivoren zu transformieren. Die Be-

[1] l. c. S. 195.

[2] Kowalewsky, Monographie der Gattung Anthracotherium. Palaeontographica, Bd. XXII, 1874.

fähigung zum aquatilen Leben ist eher da, als das aquatile Leben selbst. Woher diese Befähigung aber stammte, worin sie begründet war, blieb bisher gänzlich unerörtert und mußte es bleiben, da wir ja nur Fossilien kennen. Der Versuch Steinmanns (s. bei Abel S. 620), die sog. »Konvergenzerscheinungen« auf genetischer Basis zu erklären, erscheint aber nur insofern als eine »Entgleisung« (Abel), als Steinmann dabei den Begriff der Verwandtschaft selbst in seiner heute gültigen Form intakt gelassen hatte, denn die Ansichten divergieren häufig in der Beurteilung von Homologien nur deswegen, weil die Urteile über die zugrunde liegenden Verwandtschaftsverhältnisse noch divergieren. Hier bewegt man sich ja in einem Zirkel, wenn man »homolog« nennt, was gleicher Abstammung ist, und gleicher Abstammung, was homologe Organe besitzt. Wer z B. grundsätzlich die Abstammung der Säugetiere von urodelenartigen Tieren ablehnt, wird vielleicht auch manche, uns sicher begründet erscheinende Homologien ablehnen. Steinmanns Versuch hätte also logischerweise zu dem Versuch einer Reform des Begriffes der »Verwandtschaft« führen müssen. Dabei ist die Frage, auf deren praktische und begriffliche Erforschung in Zukunft alles ankommt, von deren Lösung in hohem Maße überhaupt die Möglichkeit eines Fortschritts der vergleichenden Anatomie abhängt, diejenige, woher es komme, daß eine Form zu einer großen Anzahl anderer Formen Beziehungen aufweisen kann, die als verwandtschaftliche im traditionellen Sinne gedeutet werden dürfen. Wie sind diese Beziehungen entstanden, welchen Wert haben sie?

Daß bei einem Stoff wie dem von Abel dargestellten, wie überhaupt wohl bei jedem vergleichend-anatomischen Versuch, der nicht an der Oberfläche bleibt, diese Frage im tiefsten Grunde schlummert, ersehen wir daraus, daß Abel in seinem Schlußabschnitt ihre beiden Seiten erörtert, hierin sogar teilweis als Neuerer auftritt. Auf S. 627—632 handelt er über Monophylie und Polyphylie; auf S. 632—638 über die Ungleichwertigkeit der phylogenetischen Reihen. Beide Fragen stehen in Beziehung zu jenem erwähnten Problem der zentralen Stellung einzelner Formen und ihrer netzförmigen Verwandtschaft. Schon mehrfach ist auf dies Problem hingewiesen worden. Zu erinnern ist an die Ganoiden[1] mit ihren Beziehungen zu Selachiern, Crossopterygiern und Dipnoern[2], so an die Stegocephalen mit ihren Beziehungen zu Amphibien, Reptilien, Säugetieren, — so an die Edentaten mit ihren Beziehungen zu Monotremen, Placentaliern, Cheloniern, — an die Ordnung Hyrax — an den Menschen und seine Beziehungen zu Affen, Prosimiern, Marsupialiern. In theoretischer Hinsicht hat kürzlich in einer vortrefflichen Abhandlung Rauther[3] unter Hinweis auf einen älteren Systematiker (Hermann) die netzförmige Verwandtschaft der Organismen betont und Jaekel[4] hat in einem neuen System der Wirbeltiere versucht, dem Widerspruch zwischen den scharfen systematischen Grenzen und den verschwimmenden genealogischen Übergängen gerecht zu werden.

[1] Joh. Müller, Bemerkungen über den Bau der Ganoiden. — Monatsb. der Berl. Akad. d. Wissensch. 1846.

[2] Huxley, Contributions to morphology. No. I, On Ceratodus Forsteri. Proc. zool. soc. of London. 1876.

[3] M. Rauther, Über den Begriff der Verwandtschaft. Zool. Jahrbücher. Festschrift für Spengel. 1912.

[4] Jaekel, Die Wirbeltiere. Eine Übersicht über die fossilen und lebenden Formen. Berlin, Borntträger 1911.

Bei Abel tritt das Problem auf, daß durchaus verwandte, durch Paläontologie und vergleichende Anatomie derselben Gattung zugewiesene Formen, wie die europäischen und amerikanischen Equidae, doch verschiedenen Ursprungs sind. Abel löst das Problem dadurch, daß er die sog. »polyphyletischen« Gattungen zerlegt; er zerlegt sie einfach in zwei Gattungen, denen er dann je einen monophyletischen Ursprung zuschreibt; ähnlich verfährt er bei der Gattung Cervus; ebenso wünscht er bei den »Ratita« — »Aptera« verfahren zu sehen. »Ein geschlossener, einheitlicher Formenkreis kann nur von einem einheitlichen Zeugungskreis abstammen. Ein geschlossener einheitlicher Formenkreis kann nicht von zwei heterogenen Formenkreisen abstammen. Soweit dies der Fall zu sein scheint, wie bei *Equus*, liegt nur eine scheinbare Übereinstimmung vor.« Diese scheinbar einheitlichen Formenkreise müssen bei fortschreitender Aufhellung ihrer Vorgeschichte aufgelöst werden.« — Soweit Abel (S. 632), der vielleicht selbst die Bedeutung dieses Schlusses unterschätzt. Bei Max Weber[1] finden wir die Ordnung der Edentaten aufgelöst und drei Ordnungen der Xenarthra, Pholidota und Tubulidentata daraus gemacht. Sind aber nun die Übereinstimmungen der Edentaten in so auffälligen Merkmalen des Schädels (z. B. Os pterygoides, Kiefergelenk) nur exogene »Anpassungen«? Legt die Wiederkehr solcher Merkmale, die doch zweifellos nicht »züchtenden« Wert besitzen, bei den Monotremen, und nur bei diesen, nicht nahe, an Organisationsmerkmale zu denken, welche auf Edentaten und Monotremen gemeinsam vererbt worden sind? Was nützt es nun, bei Verfolgung der paläontologischen Urkunde, die »Creodontier« als Stammform der Cetaceen, die »Condylarthra« als Stammformen der Sirenier zu erklären, Stammformen, deren innere Geschlossenheit nicht besser und nicht schlechter gewährleistet ist, als die Geschlossenheit der Gattungen Cervus und Equus, der Ordnung Edentata?

Abels Annahme einer Monophylie der einzelnen Formenkreise könnte in der Tat doch zu derjenigen einer Polyphylie auch vieler scheinbar so einheitlicher großer Klassen, Ordnungen, Gattungen, Familien und Arten werden. Schon heute wissen wir, daß die Strahlen der Stammbäume sicherlich nicht zu »Urformen« konvergieren, sondern lediglich mehr oder weniger eng aneinandergeschlossen, aber tatsächlich bereits getrennt, aus der urkundenlosen Zeit ins Silur eintreten. Jenseits dessen fehlt uns jede wissenschaftliche Erfahrung. Indes ist es die Frage, ob nicht weiterhin Kreuzungen dieser Bahnen erfolgten, welche Organismen sich kreuzen konnten, welches das Produkt und wie groß die Lebensfähigkeit der Kreuzungsprodukte gewesen ist, wie sich die einzelnen Stämme voneinander sonderten, wann Unvermischbarkeit verwandter Stämme eintrat, nach welchen Gesetzen endlich bestimmte Merkmale und Dispositionen dominant und rezessiv sich entwickelten? Das sind Fragen, die eine Inangriffnahme durchaus verdienen; anstatt dessen werden leider nur zu häufig problematische Dinge in steter Erneuerung vorgetragen. Daß auf Grund solcher Gedankengänge auch die Frage der »Konvergenz« wohl eine etwas andere Behandlung erfahren könnte, liegt wohl auf der Hand.

Dann ist uns aber auch die von Abel erneut betonte Erscheinung begreiflicher, die einer Erklärung so viel Schwierigkeiten entgegensetzt: die Tatsache, daß primitive Organe sich nicht nur bei primitiven Gattungen finden und umgekehrt weit differenzierte Organe bei primitiven Formen. Abel unter-

[1] Max Weber, Die Säugetiere. Jena, Fischer 1904.

scheidet (S. 635) demzufolge »Stufenreihen« von »Ahnenreihen«, und zwar sind die »Stufenreihen« solche, welche die Phylogenese eines Organs aufweisen, »Ahnenreihen« solche, welche die Phylogenese der Gattungen umfassen. Nach den Organen gruppiert, ließen sich unzählige »Ahnenreihen« konstruieren und daß diejenige Form, welche gehäuft die primitivsten Merkmale aufweist, auch in der Tat die primitivste ist (Abel S. 639), wird allgemein zugegeben und geben wir auch Abel zu. Nicht aber geben wir ihm die Haeckelschen Stammbäume preis, die er als »Stufen-« nicht als »Ahnenreihen« (in seinem Sinne) zu charakterisieren sucht. Dies ist sicherlich unrichtig. Denn — ob Haeckel's Stammbäume konvergent zu Urformen führen oder ob wir ihre Strahlen mehr und mehr parallel laufen und nur zu mehr ideeller Annäherung kommen lassen wollen — inhaltlich werden sie jedem, der wirklich auf einem größeren Gebiete der vergleichenden Anatomie versucht hat, praktische Erfahrungen zu sammeln, für immer als großartiger, unvergleichlicher Versuch erscheinen, unsere Kenntnisse von der Gesamtorganisation der Wesen in dieser Weise zu kombinieren.

Die Schwierigkeiten der Abelschen Konstruktion sind indes zu offensichtlich, als daß sie hervorgehoben werden müßten. Nur ganze Tiere entwickeln sich und die Entwicklung der Organe interessiert uns nur im Zusammhang mit der Entwicklung der Tierstämme. Es hat daher die Aufstellung der »Stufenreihen« eine rein fiktive Bedeutung. Das Problem liegt auch hier wieder in der zentralen Stellung einzelner Gruppen und den netzförmigen Beziehungen zahlreicher Formen zu anderen. Die Erhaltung einzelner alter primitiver Merkmale wäre man in der Tat geneigt, als dominierende im Mendelschen Sinne zu bezeichnen.

So scheiden wir von dem Abelschen Buche mit dem Bewußtsein, praktisch in reichem Maße belehrt und theoretisch zu weiterem Durchdenken der großen Probleme unserer Wissenschaft angeregt worden zu sein.

Würzburg, 5. März 1914.

W. Lubosch.

GEGENBAURS
MORPHOLOGISCHES JAHRBUCH

EINE ZEITSCHRIFT FÜR ANATOMIE UND ENTWICKLUNGSGESCHICHTE

HERAUSGEGEBEN VON

GEORG RUGE
PROFESSOR IN ZÜRICH

ACHTUNDVIERZIGSTER BAND

ERSTES HEFT

MIT 55 FIGUREN IM TEXT UND 6 TAFELN

LEIPZIG UND BERLIN
VERLAG VON WILHELM ENGELMANN
1914

Ausgegeben am 7. Januar 1914. Preis: M. 12.—

Morphologisches j

JUN 12 1964
APR 10 1974
JUL 22 1976

8 94 0 STIAS

12 96 0 GEISL

AMNH LIBRARY
100130374